This is a digital copy of a book that was preserved for generations on library shelves before it was carefully scanned by Google as part of a project to make the world's books discoverable online.

It has survived long enough for the copyright to expire and the book to enter the public domain. A public domain book is one that was never subject to copyright or whose legal copyright term has expired. Whether a book is in the public domain may vary country to country. Public domain books are our gateways to the past, representing a wealth of history, culture and knowledge that's often difficult to discover.

Marks, notations and other marginalia present in the original volume will appear in this file - a reminder of this book's long journey from the publisher to a library and finally to you.

Usage guidelines

Google is proud to partner with libraries to digitize public domain materials and make them widely accessible. Public domain books belong to the public and we are merely their custodians. Nevertheless, this work is expensive, so in order to keep providing this resource, we have taken steps to prevent abuse by commercial parties, including placing technical restrictions on automated querying.

We also ask that you:

+ *Make non-commercial use of the files* We designed Google Book Search for use by individuals, and we request that you use these files for personal, non-commercial purposes.
+ *Refrain from automated querying* Do not send automated queries of any sort to Google's system: If you are conducting research on machine translation, optical character recognition or other areas where access to a large amount of text is helpful, please contact us. We encourage the use of public domain materials for these purposes and may be able to help.
+ *Maintain attribution* The Google "watermark" you see on each file is essential for informing people about this project and helping them find additional materials through Google Book Search. Please do not remove it.
+ *Keep it legal* Whatever your use, remember that you are responsible for ensuring that what you are doing is legal. Do not assume that just because we believe a book is in the public domain for users in the United States, that the work is also in the public domain for users in other countries. Whether a book is still in copyright varies from country to country, and we can't offer guidance on whether any specific use of any specific book is allowed. Please do not assume that a book's appearance in Google Book Search means it can be used in any manner anywhere in the world. Copyright infringement liability can be quite severe.

About Google Book Search

Google's mission is to organize the world's information and to make it universally accessible and useful. Google Book Search helps readers discover the world's books while helping authors and publishers reach new audiences. You can search through the full text of this book on the web at `http://books.google.com/`

No. .....

BOSTON
MEDICAL LIBRARY
ASSOCIATION,
19 BOYLSTON PLACE.

Digitized by Google

Digitized by Google

Digitized by Google

Digitized by Google

Digitized by Google

BULLETINS ET MÉMOIRES

DE LA

SOCIÉTÉ DE CHIRURGIE

DE PARIS

TOME XXI — 1895

Digitized by Google

Paris. — Imp. PAUL DUPONT, 4, rue du Bouloi (Cl.) 51.4.96.

Digitized by Google

BULLETINS ET MÉMOIRES

DE LA

SOCIÉTÉ DE CHIRURGIE

DE PARIS

PUBLIÉS PAR LES SOINS DES SECRÉTAIRES DE LA SOCIÉTÉ

M. PAUL RECLUS
Secrétaire général,

ET

MM. PAUL SEGOND ET QUÉNU
Secrétaires annuels.

TOME XXI — 1895

PARIS
MASSON ET Cie, ÉDITEURS
LIBRAIRES DE L'ACADÉMIE DE MÉDECINE
120, BOULEVARD SAINT-GERMAIN

1895

Digitized by Google

BOSTON MEDICAL
JUL 29 1896
LIBRARY.

CATALOGUED
JUL 29 1896
E. H. B.

Digitized by Google

PERSONNEL

DE LA

SOCIÉTÉ NATIONALE DE CHIRURGIE

COMPOSITION DU BUREAU POUR L'ANNÉE 1895

Président	MM. Th. Anger.
Vice-Président	Ch. Monod.
Secrétaire général	P. Reclus.
Secrétaires annuels	P. Segond et Quénu.
Trésorier	Schwartz.
Archiviste	Brun.

Digitized by Google

MEMBRES HONORAIRES

MM.

26 juillet 1893....	— Chauvel, titulaire de.....	1882
19 octobre 1887...	— Cruveilhier, titulaire de	1868
20 novembre 1889.	— Després, titulaire de.....	1855
29 mars 1882.....	— Dubreuil, titulaire de.....	1872
5 mai 1886.....	— Duplay, titulaire de.....	1850
28 mars 1886.....	— Guéniot, titulaire de.	1868
15 mars 1876.....	— Guérin (Alphonse), titulaire de..... .	1853
22 novembre 1882.	— Guyon (Félix), titulaire de.....	1863
3 mars 1886.....	— L. Labbé, titulaire de.....	1865
23 janvier 1889...	— Lannelongue, titulaire de.....	1872
20 décembre 1867.	— Larrey (baron), titulaire de.....	1849
17 février 1892....	— Le Dentu, titulaire de.....	1873
31 octobre 1888..	— Magitot, titulaire de	1872
28 mars 1860.....	— Maisonneuve. — M. fondateur	1843
9 mars 1881.....	— Marjolin. — M. fondateur	1843
18 avril 1894.....	— Nicaise, titulaire de	1874
11 mai 1887.....	— Ollier, de Lyon.	
26 mai 1880.....	— Panas, titulaire de.....	1865
9 juillet 1879....	— Paulet, titulaire de.....	1868
3 mai 1893.....	— Polaillon, titulaire de	1873
23 février 1887...	— Poncet, de Cluny.	
27 octobre 1886...	— Marc Sée, titulaire de	1868
21 mars 1888.....	— De Saint-Germain, titulaire de	1867
19 décembre 1883.	— Tarnier, titulaire de.....	1865
28 novembre 1894.	— Terrier, titulaire de	1874
12 novembre 1890.	— Tillaux, titulaire de	1866
15 juillet 1885....	— Verneuil, titulaire de.....	1852

Digitized by Google

MEMBRES TITULAIRES

MM.

16 février 1876.... — Anger (Théophile).
12 juin 1890..... — Bazy.
12 juin 1878..... — Berger.
12 mars 1884 ..... — Bouilly.
29 mai 1889..... — Brun.
13 décembre 1893. — Chaput.
3 janvier 1877... — Delens.
9 mars 1892..... — Delorme.
26 avril 1891..... — Félizet.
13 mai 1885..... — Humbert.
12 décembre 1888. — Jalaguier.
30 décembre 1885. — Kirmisson.
30 juin 1875..... — Lucas-Championnière.
3 mai 1882..... — Marchand.
4 décembre 1889. — Marchant (Gérard).
7 juillet 1880.... — Monod (Ch.).
10 mai 1893 ..... — Michaux.
29 juillet 1887.... — Nélaton.
14 avril 1875 ..... — Perier.
9 juin 1886..... — Peyrot.
14 décembre 1892. — Picqué.
27 avril 1881 ..... — Pozzi.
25 avril 1888..... — Prenghueber.
10 mai 1887..... — Quénu.
18 avril 1883..... — Reclus.
4 janvier 1888... — Reynier (P.).
18 juillet 1894.... — Ricard.
6 décembre 1882. — Richelot.
11 juillet 1888.... — Routier.
1er décembre 1886. — Schwartz.
9 février 1887.... — Segond.
22 octobre 1879... — Terrillon.
22 juin 1892..... — Tuffier.

Digitized by Google

MEMBRES CORRESPONDANTS

NATIONAUX.

MM. Arlaud, directeur du service de santé de la marine à Toulon.
Aubrée, professeur à l'École de Rennes.
Auffret, directeur du service de la santé de la marine à Rochefort.
Azam, professeur à la Faculté de Bordeaux.
Baizeau, médecin inspecteur de l'armée.
Baudon, à Nice.
Badal, professeur à la Faculté de Bordeaux.
Bérenger-Féraud, directeur du service de santé de la marine.
Bœckel (Eugène), à Strasbourg.
Bœckel (Jules), à Strasbourg.
Boiffin, professeur suppléant à l'École de Nantes.
Bois, chirurgien de l'hôpital à Aurillac.
Boissarie, à Sarlat.
Bouchacourt, professeur à la Faculté de Lyon.
Boursier, chirurgien des hôpitaux de Bordeaux.
Bousquet, professeur à l'École de Clermont.
Bruch, professeur à l'École d'Alger.
Cahier, professeur agrégé au Val-de-Grâce.
Cauchois, à Rouen.
Cerné, professeur suppléant à l'École de Rouen.
Chalot, professeur à la Faculté de Montpellier.
Chapplain, professeur à l'École de Marseille.
Charvot, médecin-major de l'armée.
Chavasse, médecin-major de l'armée.
Chedevergne, professeur à l'École de Poitiers.
Chénieux, professeur à l'École de Limoges.
Chipault, chirurgien en chef de l'Hôtel-Dieu à Orléans.
Choux, médecin-major de l'armée.
Claudot, médecin principal de l'armée au Mans.
Closmadeuc, chirurgien de l'hôpital de Vannes.
Combalat, professeur à l'École de Marseille.
Dardignac, médecin-major de l'armée.
Dauvé, médecin inspecteur de l'armée.
Dayot, professeur suppléant à l'École de médecine de Rennes.
Defontaine, au Creusot.
Delacour, directeur de l'École de Rennes.
Delagenière, au Mans.

Digitized by Google

MM. Delore, ex-chirurgien-major de la Charité à Lyon.
Demons, professeur à la Faculté de Bordeaux.
Demmler, médecin principal de l'armée.
Denucé, professeur agrégé à la Faculté de Bordeaux.
Desgranges, professeur à la Faculté de Lyon.
Devalz, à Bordeaux.
Dezanneau, professeur à l'École d'Angers.
Dieu, médecin principal de l'armée.
Dubar, professeur à la Faculté de Lille.
Dubreuilh (Ch.), chirurgien de la Maternité de Bordeaux.
Dudon, chirurgien des hôpitaux de Bordeaux.
Duplouy, professeur à l'École navale de Rochefort.
Duret, professeur à la Faculté libre de Lille.
Ehrmann, à Mulhouse.
Étienne, à Toulouse.
Février, médecin-major, professeur agrégé à la Faculté de Nancy.
Folet, professeur à la Faculté de Lille.
Fontan, professeur à l'École de Toulon.
Fontorbe, médecin de la marine, professeur à l'École de Rochefort.
Forgues, professeur à la Faculté de Montpellier.
Gaujot, médecin-inspecteur de l'armée.
Gayet, professeur à la Faculté de Lyon.
Gellé, chirurgien de l'hôpital de Provins.
Gripat, à Angers.
Gross, professeur à la Faculté de Nancy.
Guelliot, chirurgien des hôpitaux de Reims.
Guermonprez, à Lille.
Hache, professeur à Beyrouth.
Herrgott, professeur à la Faculté de Nancy.
Heurtaux, professeur à l'École de Nantes.
Heydenreich, professeur à la Faculté de Nancy.
Houzel, à Boulogne-sur-Mer.
Hue (Judes), à Rouen.
Hue (François), professeur suppléant à l'École de Rouen.
Jouon, professeur à l'École de Nantes.
Kœberlé, à Strasbourg.
Lagrange, professeur agrégé à la Faculté de Bordeaux.
Lanelongue, professeur à la Faculté de Bordeaux.
Larabrie (de), professeur suppléant à l'École de Nantes.
Largeau, à Niort.
Larger, à Maisons-Laffitte.
Lecerf, à Valenciennes.
Le Clerc, à Saint-Lô.
Linon, médecin-major de l'armée.
Malherbes fils, professeur à l'École de Nantes.
Martel, chirurgien de l'hôpital de Saint-Malo.
Masse, professeur à la Faculté de Bordeaux.
Maunoury, chirurgien de l'hôpital de Chartres.
Ménard, chirurgien de l'hôpital de Berck.

Digitized by Google

MM. Monod (Eugène), chirurgien des hôpitaux de Bordeaux.
Monprofit, professeur suppléant à l'École d'Angers.
Monteils, à Mende (Lozère).
Mordret, au Mans.
Moty, médecin-major de l'armée.
Mouchet, à Sens.
Nepveu, professeur à l'École de Marseille.
Nimier, médecin-major de l'armée.
Notta, chirurgien de l'hôpital de Lisieux.
Ovion, à Boulogne-sur-Mer.
Pamard, chirurgien en chef de l'Hôtel-Dieu d'Avignon.
Pauzat, médecin-major de l'armée.
Phocas, professeur agrégé à Lille.
Piéchaud, professeur agrégé à la Faculté de Bordeaux.
Pilate, chirurgien de l'hôpital d'Orléans.
Poisson, professeur suppléant à l'École de Nantes.
Poncet (A.), professeur à la Faculté de Lyon.
Pousson, professeur agrégé à la Faculté de Bordeaux.
Queirel, chirurgien des hôpitaux de Marseille.
Reboul, à Nîmes.
Robert, médecin principal de l'armée.
Rochard, médecin inspecteur général de la marine à Paris.
Rohmer, professeur à la Faculté de Nancy.
Roux, professeur à l'École de Marseille.
Sirus-Pirondi, chirurgien de l'hôpital de Marseille.
Schmit, médecin-major de l'armée.
Silbert, à Aix.
Stoltz ancien doyen de la Faculté de médecine de Nancy.
Surmay, à Ham.
Tachard, médecin principal de l'armée..
Thomas (Louis), à Tours.
Turgis, à Falaise.
Vast, chirurgien de l'hôpital de Vitry-le-François.
Viard, à Montbard (Côte-d'Or).
Villeneuve, chirurgien des hôpitaux à Marseille.
Vincent, professeur à l'École d'Alger.
Weiss, professeur à la Faculté de Nancy.

Digitized by Google

MEMBRES ASSOCIÉS ÉTRANGERS

MM.

12 janvier 1887..... — Albert (E.), Vienne.
11 août 1875..... — Bowmann, Londres.
4 janvier 1888.... — Bryant (Th.), Londres.
11 janvier 1893.... — Cheever, Boston.
7 janvier 1880.... — Deroubaix, Liège.
4 janvier 1888.... — Holmes (Th.), Londres.
7 janvier 1880.... — Lister, Londres.
10 janvier 1877..... — Longmore, Netley-Southampton.
10 janvier 1894.... — Mayor (Isaac), Genève.
6 janvier 1864..... — Paget (James), Londres.
20 janvier 1886.... — Reverdin (J.), Genève.
13 janvier 1892.... — Rossander (C.), Stockholm.
11 janvier 1893..... — Saxtorph, Copenhague.
11 janvier 1893.... — Socin, Bâle.
16 janvier 1884..... — Soupart, Gand.
21 janvier 1885..... — Sklifossowsky, Moscou.
13 janvier 1892.... — Slawiansky (K. de), Saint-Pétersbourg.
12 janvier 1887..... — Thompson, Londres.
11 janvier 1882..... — Wells (Spencer), Londres.
20 janvier 1886.... — Tilanus, Amsterdam.

Digitized by Google

MEMBRES CORRESPONDANTS ÉTRANGERS

MM.

11 janvier 1882..... — Annandale, Édimbourg.
13 janvier 1869..... — Bardeleben, Berlin.
3 janvier 1892.... — Bloch (O.), Copenhague.
17 septembre 1851. — Borelli, Turin.
13 janvier 1869.... — Brodhurst, Londres.
22 décembre 1852.. — Burggrave, Gand.
4 janvier 1888..... — Ceccherelli (A.), Parme.
4 janvier 1889..... — Chiene, Édimbourg.
3 juin 1857..... — Crocq, Bruxelles.
10 janvier 1894..... — Czerny (V.), Heidelberg.
10 janvier 1894..... — Demosthen (A.), Bucharest.
16 janvier 1895..... — Durante (Fr.), Rome.
8 janvier 1862..... — Esmarch, Kiel.
9 janvier 1879..... — Galli, Lucques.
13 janvier 1892.... — Galvani, Athènes.
13 janvier 1869.... — Gautier, Genève.
13 janvier 1864.... — Gherini, Milan.
9 janvier 1879.... — Gritti, Milan.
3 janvier 1865..... — Gurlt (E.), Berlin.
16 janvier 1895..... — Horsley, Londres.
2 janvier 1865.... — Humphry (G.-M.), Cambridge.
31 décembre 1862.. — Hutchinson (J.), Londres.
21 janvier 1891.... — Jamieson (Alex.), Shanghaï.
16 janvier 1884.... — Julliard, Genève.
10 janvier 1894.... — Keen (W.-W.), Philadelphie.
13 janvier 1892.... — Kocher, Berne.
13 janvier 1892.... — Kouzmine, Moscou.
13 janvier 1869.... — Krassowski, Saint-Pétersbourg.
21 janvier 1891.... — Kummer, Genève.
16 janvier 1884.... — Lucas (Clément), Londres.

Digitized by Google

MM.

16 janvier 1895..... — Mac Burney, New-York.
21 janvier 1891..... — Macewen (William), Glasgow.
11 janvier 1893.... — Martin (Édouard), Genève.
12 janvier 1887.... — Maydl, Vienne.
21 janvier 1891..... — De Mooÿ, La Haye.
3 janvier 1883..... — Mosetig-Moorhof, Vienne.
8 janvier 1868.... — Pemberton, Birmingham.
15 janvier 1890.... — Pereira-Guimaràès, Rio-Janeiro.
21 janvier 1885 .... — Plum, Copenhague.
12 janvier 1887.... — Reverdin (A.), Genève.
6 juillet 1859..... — Ried, Iéna.
21 janvier 1891..... — Romniceanu, Bucarest.
7 janvier 1880.... — Rose (Edm.), Berlin.
11 août 1875..... — Rouge, Lausanne.
25 janvier 1890.... — Roux, Lausanne.
7 janvier 1880.... — Saboia, Rio-Janeiro.
31 décembre 1862.. — Sangalli, Pavie.
21 janvier 1885.... — Saltzmann, Helsingfors.
11 janvier 1893..... — Saxtorph (Sylvester), Copenhague.
20 mars 1867..... — Simon (John), Londres.
16 janvier 1895..... — Sonnenburg, Berlin.
21 janvier 1885..... — Stimson (Lewis A.), New-York.
21 janvier 1885.... — Studsgaard, Copenhague.
31 décembre 1862.. — Sperino (Casimir), Turin.
31 décembre 1862.. — Testa, Naples.
20 janvier 1886.... — Thiriar, Bruxelles.
10 janvier 1894..... — Thornton, Londres.
11 janvier 1893..... — Vlaccos, Mytilène.
11 janvier 1893..... — Wier, New-York.
11 janvier 1882..... — Zancarol, Alexandrie (Egypte).
13 janvier 1892 .... — Ziembicki, Lemberg (Galicie).

Digitized by Google

PRÉSIDENTS

DE LA SOCIÉTÉ DE CHIRURGIE

DEPUIS SA FONDATION

MM.

1844. — A. Bérard.
1845. — Michon.
1846. — Monod père.
1847. — Lenoir.
1848. — Robert.
1849. — Cullerier.
1850. — Deguise père.
1851. — Danyau.
1852. — Larrey.
1853. — Guersant.
1854. — Denonvilliers.
1855. — Huguier.
1856. — Gosselin.
1857. — Chassaignac.
1858. — Bouvier.
1859. — Deguise fils.
1860. — Marjolin.
1861. — Laborie.
1862. — Morel-Lavallée.
1863. — Depaul.
1864. — Richet.
1865. — Broca.
1866. — Giraldès.
1867. — Follin.
1868. — Legouest.
1869. — Verneuil.

MM.

1870. — A. Guérin.
1871. — Blot.
1872. — Dolbeau.
1873. — Trélat.
1874. — Maurice Perrin.
1875. — Le Fort.
1876. — Houel.
1877. — Panas.
1878. — Félix Guyon.
1879. — S. Tarnier.
1880. — Tillaux.
1881. — de Saint-Germain.
1882. — Léon Labbé.
1883. — Guéniot.
1884. — Marc Sée.
1885. — S. Duplay.
1886. — Horteloup.
1887. — Lannelongue.
1888. — Polaillon.
1889. — Le Dentu.
1890. — Nicaise.
1891. — Terrier.
1892. — Chauvel.
1893. — Ch. Perier.
1894. — L. Championnière.
1895. — Th. Anger.

Digitized by Google

BIENFAITEURS

DE LA SOCIÉTÉ DE CHIRURGIE

René Duval, fondateur d'un prix annuel de 300 francs.

Édouard Laborie, fondateur d'un prix annuel de 1,200 francs.

Vulfranc Gerdy, fondateur d'un prix biennal de 2,000 francs.

Pierre-Charles Huguier, donateur d'une rente annuelle de 1,000 francs, et Mme Huguier, sa veuve, donatrice d'une somme de 10,000 francs, destinées à favoriser les publications scientifiques de la Société.

Demarquay, fondateur d'un prix biennal de 700 francs.

Ricord, fondateur d'un prix biennal de 300 francs.

Paul Guersant, — Lenoir, — Payen, — Velpeau, — Gerdy, — baron Larrey, donateurs de livres pour la bibliothèque de la Société.

Digitized by Google

La Société de chirurgie reçoit régulièrement les publications périodiques suivantes :

Abeille médicale. — Annales de gynécologie. — Annales des maladies de l'oreille et du larynx. — Annales des maladies des organes génito-urinaires. — Annales d'orthopédie et de chirurgie pratique. — Annales de thérapeutique médico-chirurgicale. — Archives générales de médecine et de chirurgie. — Archives de médecine militaire. — Bulletin de l'Académie de médecine. — Bulletin médical. — Bulletin de la Société anatomique. — Bulletin de la Société de médecine de Paris. — Bulletin et mémoires de la Société médicale des hôpitaux. — Comptes rendus de la Société de biologie. — France médicale. — Gazette hebdomadaire. — Gazette des hôpitaux. — Gazette médicale de Paris. — Gazette obstétricale. — Journal de médecine et de chirurgie pratiques. — Mercredi médical. — Moniteur thérapeutique. — Le Praticien. — Progrès médical. — Recueil d'ophtalmologie. — Revue de chirurgie. — Revue de médecine. — Revue médicale. — Revue des maladies de l'enfance. — Revue illustrée de polytechnique médicale. — Revue des sciences médicales. — Tribune médicale. — Union médicale.

Alger médical. — Annales de la Société de médecine de Saint-Etienne. — Bulletin de la Société de médecine d'Angers. — Bulletin médical du nord de la France. — Bulletin médical des Vosges. — Bulletin de la Société d'anatomie et de physiologie de Bordeaux. — Bulletin de la Société de médecine de Bordeaux. — Bulletin de la Société de médecine de la Sarthe. — Bulletin de la Société médicale de l'Aube. — Comptes rendus de la Société de médecine de Toulouse. — Comptes rendus de la Société des sciences médicales de Gannat. — Gazette hebdomadaire des sciences médicales de Bordeaux. — Gazette médicale de Nantes. — Gazette médicale de Picardie. — Gazette médicale de Strasbourg. — Gazette médico-chirurgicale de Toulouse. — Journal de médecine de l'Ouest. — Journal de la section de médecine de la Société académique de la Loire-Inférieure. — Journal de la Société de médecine de la Haute-Vienne. — La Loire médicale. — Lyon médical. — Marseille médical. — Mémoires de la Société de médecine de Lyon. — Mémoires de la Société des sciences médicales de Lyon. — Mémoires de la Société de médecine de Nancy. — Montpellier médical. — Normandie médicale. — Poitou médical. — Revue médicale de l'Est. — Revue médicale de Toulouse. — Société médicale de Reims. — Union médicale du Nord-Est. — Union médicale de la Seine-Inférieure.

Digitized by Google

Annals of Surgery (Brooklyn). — Archiv für klinische Chirurgie. — Boletins da Sociedade de medicina de Rio de Janeiro. — British medical Journal (Londres). — Bulletin de la Société des médecins et des naturalistes de Jassy. — Bulletin de l'Académie royale de médecine de Belgique. — Cronica medico-quirurgica de la Habana. — Encyclopedia medico-farmaceutica (Barcelone). — Escuela de medicina (Mexico). — John's Hopkins Hospital Reports (Baltimore). — Journal and proceedings of the royal Society of New South Wales (Sydney). — The Practitioner (Londres). — Proceedings of the royal Society (Londres). — Proceedings of the pathological Society (Londres). — Revue médicale de la Suisse romande. — Smithsonian institution (Washington). — Transactions of the royal medico-chirurgical Society (Londres).

Digitized by Google

PRIX DE LA SOCIÉTÉ DE CHIRURGIE

La Société de chirurgie dispose de cinq prix : le prix Duval, le prix Laborie, le prix Gerdy, le prix Demarquay et le prix Ricord ; *les deux premiers sont annuels, les trois derniers sont biennaux.*

Le prix Duval a été fondé par Jacques-René Duval, membre de la Société de chirurgie de Paris. Le 12 juillet 1854, la Société a pris la décision suivante : « La Société de chirurgie de Paris, après une donation de M. Duval, fonde, à titre d'encouragement, un prix annuel de la valeur de 100 francs, en livres, pour l'auteur de la meilleure thèse de chirurgie publiée en France dans le courant de l'année. Autant que possible, les recherches doivent porter sur un seul sujet, et s'appuyer sur des observations recueillies par l'auteur lui-même dans un service d'hôpital.

« Tous les auteurs, anciens et modernes, qui ont traité le même sujet, devront être indiqués, ainsi que la source précise des citations.

« Sont seuls admis à concourir, les docteurs ayant rempli les fonctions d'internes définitifs dans les hôpitaux, ou ayant un grade analogue dans les hôpitaux militaires ou de la marine. » Les aides-médecins de la marine nommés au concours sont assimilés aux internes des hôpitaux (4 novembre 1885).

Les thèses soutenues depuis le 1er novembre de l'année 1891 jusqu'au 1er novembre de l'année 1892 seront seules admises à concourir. Les candidats devront adresser franco deux exemplaires de leur thèse au secrétariat de la Société avant le 1er novembre 1892. Par la bienveillance de M. le Dr Marjolin, membre fondateur de la Société, le montant du prix Duval est porté de 100 à 300 francs à partir de 1886; le prix ne pourra être partagé.

Le prix Édouard Laborie a été fondé par Mme veuve Laborie, le 6 mai 1868. Il est annuel et de la valeur de 1,200 francs.

La Société a pris, en 1868, les décisions suivantes :

« Le prix Édouard Laborie sera décerné chaque année dans la

Digitized by Google

séance solennelle de la Société (deuxième mercredi de janvier) à l'auteur du meilleur travail *inédit* sur un sujet quelconque de chirurgie adressé à la Société pendant l'année courante.

« Les auteurs sont libres de choisir les sujets de leurs mémoires; toutefois, la Société indiquera tous les six ans un sujet de mémoire pris parmi les points de la chirurgie dont le docteur Laborie s'est plus particulièrement occupé.

« Tous les docteurs et élèves en médecine, français et étrangers, sont admis à prendre part au concours.

« Les mémoires, écrits en français, en latin, en anglais ou en allemand, devront être envoyés (affranchis) à M. le Secrétaire général de la Société de chirurgie de Paris, 3, rue de l'Abbaye, avant le 1er novembre de chaque année.

« Les manuscrits doivent être adressés dans les formes académiques, c'est-à-dire non signés, mais portant une épigraphe reproduite sur la suscription d'une lettre renfermant le nom, l'adresse et les titres du candidat. »

Le prix Gerdy a été fondé par Vulfranc Gerdy, en souvenir de son frère P.-N. Gerdy, membre de la Société de chirurgie. Ce prix, fondé le 26 novembre 1873, est biennal et de la valeur de 2,000 francs.

Le sujet à traiter par les concurrents est indiqué par la Société et donné deux années à l'avance. Les règles du concours sont celles du prix Laborie.

Le prix Demarquay a été fondé, en 1875, par Jean-Nicolas Demarquay, membre de la Société de chirurgie, qui a légué à la Société une somme de 10,000 francs. Le prix est biennal et de la valeur de 700 francs.

Le sujet, indiqué par la Société, est donné deux années à l'avance; les règles du concours sont celles du prix Laborie.

Le prix Ricord a été fondé, en 1889, par Philippe Ricord, membre de la Société de chirurgie, qui a légué à la Société une somme de 5,000 francs. Le prix est biennal et de la valeur de 300 francs.

Il est décerné à l'auteur d'un travail inédit sur un sujet quelconque de chirurgie ou d'un mémoire publié dans le courant de l'année et n'ayant pas encore été l'objet d'une récompense dans une autre Société.

Les manuscrits pourront être signés. A cette différence près, les règles du concours sont celles du prix Laborie.

Après un rapport du Secrétaire général, lu en comité secret, la Société a décidé que les *membres titulaires* de la Société de chirurgie de Paris seraient *seuls exclus* des concours pour les prix Laborie, Gerdy, Demarquay et Ricord.

Digitized by Google

Digitized by Google

BOSTON MEDICAL LIBRARY.
3886

BULLETINS ET MÉMOIRES

SOCIÉTÉ DE CHIRURGIE

NOUVELLE SÉRIE

SÉANCE ANNUELLE

(23 janvier 1895.)

Présidence de M. J.-L. Championnière.

ALLOCUTION DE M. J.-L. CHAMPIONNIÈRE

Président sortant.

Messieurs,

En quittant la présidence à laquelle vous avez bien voulu m'appeler, je dois vous remercier de m'avoir facilité la tâche un peu laborieuse de diriger nos assemblées. Comme les années dernières, celle-ci a été remarquable surtout par l'abondance des matériaux qui nous ont été apportés ; et c'est de cette abondance surtout que vient la difficulté de diriger les débats à la satisfaction de tous. Je puis vous le dire sans empiéter sur le compte rendu que votre secrétaire annuel va vous faire tout à l'heure, avec l'exactitude et la clarté auxquelles, il y a quelques jours, notre vénéré maître, le professeur Verneuil, se plaisait à rendre un juste hommage.

La difficulté des fonctions du président réside donc aujourd'hui surtout dans la juste répartition des travaux et dans la mesure que l'on fait aux débats, pour permettre à chacun de donner son avis. La vivacité des polémiques et les querelles violentes font bien rarement partie de nos ordres du jour, parce qu'aujourd'hui la doctrine chirurgicale générale est un peu la même pour tous ; nos

Digitized by Google

opinions générales nous rapprochent beaucoup et je ne puis m'empêcher, à l'occasion de ma présidence, de vous rappeler que je prends d'autant plus de plaisir à le constater que pendant de nombreuses années où j'ai pris part aux travaux de la Société, il n'en a pas été de même.

Il y a vingt ans, Messieurs, M. Duplay faisant sur une observation que j'avais présentée, une trépanation du crâne suivie de guérison, un rapport du reste très bienveillant, attribuait mon succès aux indications correctement suivies, à une opération bien faite, et s'élevait très nettement contre une assertion de mon mémoire, à savoir que l'antisepsie était au premier rang des causes de ce succès. J'avais ajouté que, selon moi, l'avenir de la trépanation était là et que l'opération trouverait dans la chirurgie antiseptique une sécurité irréprochable et obtiendrait de ce fait tous les résultats thérapeutiques qu'il fallait en attendre pour toutes les opérations. Le rapporteur, M. Duplay, ne pouvait souscrire à de semblables exagérations et, malgré ses bonnes dispositions personnelles, faisait toutes les réserves que comportaient les doctrines chirurgicales régnantes. Une semblable importance attribuée à l'antisepsie n'avait pas de raison d'être.

Quelques jours plus tard, j'étais nommé membre de la Société de chirurgie, et soutenu par quelques-uns de mes contemporains, nous commencions le combat pour l'antisepsie, combat dans lequel nous avons fini par vaincre, si bien que c'est à peine si vous vous souvenez aujourd'hui de la lutte.

Je conviens qu'à cette époque le rôle du président fut souvent difficile et, pour ma part, j'ai eu souvent à subir des admonestations qui n'étaient pas toutes imméritées.

Nous n'étions pas nombreux à combattre pour la bonne cause, mais nous étions convaincus et tenaces.

Je vous ferai remarquer combien les discussions qui naquirent alors ont dû être multipliées, parce qu'il a fallu d'abord faire adopter la doctrine chirurgicale générale et démontrer comment on pouvait modifier les résultats de la chirurgie ordinaire que l'on faisait alors si timidement. Je vous prie de croire qu'on avait raison d'être timide. Il faut être de notre temps pour se rappeler les hécatombes de cette chirurgie permise, alors qu'on ne craignait pas d'avouer que l'amputation de cuisse avait donné 70 0/0 de mortalité et pour bien des gens l'amputation du sein 25 0/0.

Mais lorsque les maîtres de ce temps virent leurs convictions ébranlées par nos statistiques, par le succès régulier de la réunion par première intention, il fallut leur faire accepter la chirurgie moderne, les opérations nouvelles, e le combat recommença plus violent que jamais.

Digitized by Google

Quand mon ami Terrier vint annoncer ici qu'il pratiquait des ovariotomies à l'hôpital et que ses amis personnels, Périer, Berger, Nicaise et moi-même sommes venus affirmer que telle était notre manière de voir et telle notre pratique, nous avons soulevé des tempêtes.

Puis sont venues les arthrotomies, les sutures de la rotule, les trépanations pour les lésions cérébrales sans fractures et la cure radicale de la hernie.

Permettez-moi de vous rappeler que pour cette dernière opération, acceptée de tous aujourd'hui, j'ai eu plus de difficultés peut-être que pour toutes les autres et qu'un bon nombre de chirurgiens, qui la pratiquent aujourd'hui sans hésitation et avec d'excellents résultats, lui ont été très opposés.

Ne croyez pas que nos communications répétées fussent toujours bien accueillies. On leur a souvent fait honneur de bien des procédés des assemblées parlementaires, et pour vous donner une idée du ton de cette polémique, je vous rappellerai qu'un professeur de la Faculté, un jour dans une improvisation aimable, me déclara qu'on devrait me faire passer en cour d'assises. J'ai toujours regretté que le secrétaire annuel de l'époque n'ait pas cru devoir enregistrer cette improvisation. C'est un document historique qui fait défaut et qui vous dirait l'énergie avec laquelle un petit nombre de vos collègues sont allés en guerre pour la bonne cause et comment ce parti avancé de la Société de chirurgie a conquis des droits à l'estime de la jeune chirurgie si vivante aujourd'hui et qui vient confier ses audaces et ses succès à notre Société.

Messieurs, je m'arrête, après avoir dit quelques mots de ce souvenir personnel. Si j'avais été seul en cause, je n'aurais pas osé le redire; mais, depuis vingt années que j'appartiens à votre Société, j'ai beaucoup vu et beaucoup entendu, et j'ai cru juste de rappeler les efforts de la petite phalange à laquelle j'ai appartenu.

Je l'ai cru d'autant mieux qu'il m'a paru intéressant de rechercher, après une année de présidence, pourquoi la tâche du président avait été si facile, pourquoi nos discussions ont actuellement un caractère d'urbanité qu'elles n'avaient pas autrefois, et pourquoi dans tout le cours d'une année, je n'ai pas eu à me tourmenter d'un incident désagréable.

C'est, Messieurs, que vous jouissez heureusement de la paix qui est faite, c'est que vous avez aujourd'hui le droit incontesté de toujours marcher en avant, et que la Société de chirurgie, ferme dans son rôle d'éducatrice, a l'oreille ouverte pour tous les progrès. Elle s'est mise elle-même à la tête de cette jeune chirurgie contre laquelle, si longtemps, elle s'est défendue.

Digitized by Google

Messieurs, dans notre Société, les changements annuels sont toujours importants.

Nous avons nommé *un membre titulaire*, notre jeune collègue des hôpitaux, M. Ricard.

Nous avons conféré *l'honorariat* à deux de nos collègues, MM. Terrier et Nicaise, et nous comptons bien que, comme d'autres de nos collègues, ils resteront assidus à nos séances.

Dans la dernière séance, vous avez nommé *correspondants nationaux :* MM. Cahier, professeur agrégé au Val-de-Grâce; Dudon, chirurgien des hôpitaux de Bordeaux; Dardignac, médecin militaire; Fontorbe, médecin de la marine, professeur à l'École de Rochefort.

Vous avez nommé également comme *correspondants étrangers :* MM. Durante, professeur de clinique chirurgicale, à Rome, l'un des plus illustres chirurgiens italiens, dont tous les membres du Congrès de Rome ont conservé l'excellent souvenir; Horsley, professeur de pathologie externe, à l'University Collège, à Londres, célèbre par ses travaux de chirurgie cérébrale; Mac Burney, chirurgien de Rosvelt-Hospital, à New-York; Sonnenburg, chirurgien de l'hôpital Moabit, à Berlin.

Une très grande modification est faite cette année dans notre bureau.

Notre excellent secrétaire général, M. Monod est arrivé au terme de son mandat. Je n'ai pas à vous rappeler comment pendant cinq années il a rempli ses fonctions d'une impeccable façon, comment il nous a chaque année donné de petits chefs-d'œuvre comme éloges annuels.

Vous avez nommé à ces difficiles fonctions un digne successeur, M. Reclus.

M. Reclus lui-même, comme archiviste, a été remplacé par M. Brun.

Après avoir souhaité la bienvenue aux nouveaux, je dois rappeler les morts.

Un de nos membres honoraires, le Dr Désormeaux. Il était âgé, avait été nommé en 1853, cependant il venait assez souvent assister à nos séances, et nous avions pour lui des sentiments de vénération et d'affection, et je pense être votre interprète à tous en rappelant que le bureau a vivement regretté que la mort de notre vénérable collègue, étant survenue pendant le Congrès de Lyon, aucun membre du bureau n'ait pu être prévenu et aucun n'ait pu assister à ses obsèques et lui rendre l'hommage qui lui était dû.

Digitized by Google

Nous avons perdu, parmi les correspondants nationaux, M. Salmon, de Chartres ; Patry, de Sainte-Isaure ; Mourlon, ancien médecin principal de l'armée ; Berchon, ancien médecin de la marine ; et Védrènes, ancien médecin inspecteur de l'armée.

Parmi les correspondants étrangers, nous avons perdu : Hannover (de Copenhague) ; Brown-Séquard, qui n'appartenait que de bien loin à la chirurgie et qui avait été nommé, comme étranger, lors de son passage à New-York ; enfin, Billroth, le célèbre professeur de Vienne, dont la mort a été un deuil pour les chirurgiens du monde entier.

Avant de terminer, Messieurs, je veux vous rappeler que le bureau tout entier de la Société vous a représenté au Congrès français de chirurgie à Lyon. Plusieurs des membres de la Société assistaient également aux séances.

Votre président vous a représenté au Congrès de Rome en même temps que notre collègue M. Pozzi, et j'estime qu'en me nommant président d'honneur, c'est la Société de chirurgie que l'on a voulu honorer.

Enfin, M. Pozzi a bien voulu nous représenter au cinquantenaire de la Société des gynécologistes allemands auquel nous avions été officiellement invités.

Je ne veux pas fatiguer plus longtemps votre attention. Après vous avoir témoigné ma gratitude et vous avoir fourni ces quelques indications que je vous devais, je donne la parole à M. le secrétaire annuel pour la lecture du compte rendu de vos travaux pendant l'année qui vient de s'écouler.

COMPTE RENDU DES TRAVAUX DE LA SOCIÉTÉ

PENDANT L'ANNÉE 1894

Par M. Peyrot, secrétaire annuel.

Messieurs,

Je ne puis avoir la prétention de vous faire suivre pas à pas les travaux qui sont sortis de la Société de chirurgie pendant cette année 1894, encore moins d'analyser même les plus importants de ces travaux. Il me semble que j'aurai accompli ma tâche si je réussis à vous montrer quelle énorme quantité de documents ont été apportés à cette tribune.

Digitized by Google

La Société de chirurgie n'aurait pas chômé un seul mercredi durant les dix mois scolaires, et elle aurait tenu quarante-trois séances, si, selon l'usage, elle n'avait suspendu ses travaux au moment où le Congrès de chirurgie se tenait à Lyon. Elle s'est donc réunie quarante-deux fois, mais le 27 juin la séance a été levée en signe de deuil, à la suite de la mort tragique du président Carnot.

Dans vos quarante et une réunions, vous avez entendu lire :

30 mémoires, par des membres titulaires de la Société ; 14, par des membres correspondants nationaux ou étrangers; 15, par des personnes étrangères à la Société.

81 malades, 36 pièces, 15 instruments vous ont été présentés.

33 rapports ont été faits devant vous sur des sujets divers par les membres titulaires de la Société.

De nombreuses discussions que je n'ai pas pris soin de compter se sont élevées à la suite de ces diverses communications.

I. — Les membres titulaires de la Société de chirurgie ont lu à la tribune une trentaine de travaux originaux sur des sujets divers ; ces travaux sont loin de représenter l'apport total de nos collègues, car, soit dans les rapports dont nous parlerons plus loin, soit dans certaines discussions qui se sont prolongées pendant plusieurs séances, nous avons entendu des mémoires qui, par leur étendue et leur importance, l'emportaient souvent sur les communications dont nous allons parler.

Huit points de thérapeutique chirurgicale sont abordés successivement :

De la néphrolithotomie et de l'hémostase préventive dans les opérations sur le rein, par M. Tuffier ; dans ce travail, basé sur une série d'expériences et sur six observations, l'auteur recommande l'incision du rein sur son bord convexe, l'hémostase préventive soit au moyen des doigts soit avec une pince portée sur le hile, et l'hémostase définitive par une suture exacte des calices et du parenchyme rénal.

La *suture intra-dermique*, procédé ingénieux d'obtenir des sutures invisibles conseillé par M. Pozzi, surtout pour les parties découvertes.

Technique de la taille hypogastrique, exposant d'une manière fort claire la façon de procéder de M. Bazy.

Procédé de restauration des ruptures complètes du périnée, dans lequel M. Routier conseille particulièrement la reconstitution du canal ano-rectal avec des points de Lembert avant de procéder à la périnéorraphie.

Digitized by Google

Considérations sur le traitement des fistules trachéales. — M. Kirmisson a vu dans un cas particulier l'orifice cutané de la fistule se fermer par bourgeonnement, après que la trachée eut été parfaitement séparée de la peau par la dissection de tout l'infundibulum cicatriciel. Il en a conclu justement que la condition essentielle à remplir dans tous les procédés de traitement des fistules trachéales, c'est précisément la mobilisation de la trachée.

Sur le traitement des anus contre nature, travail basé sur trente-cinq observations, important mémoire de M. Chaput, où sont exposées les indications des diverses méthodes qui, suivant l'auteur, conviennent à la cure de cette affection. Je ne tenterai pas d'analyser ce mémoire bourré de faits, plein d'observations originales où se reconnaît la main de l'habile ouvrier dont la Société de chirurgie s'est assuré cette année l'active collaboration.

La staphylorraphie facile. — M. Felizet pense qu'il l'a rendue telle au moyen d'un ingénieux instrument qui permet la libération rapide du voile par deux incisions latérales faites d'un seul coup.

Recherches expérimentales sur le bouton de Murphy, par M. Chaput. — Les conclusions de ce travail, peu favorables au petit appareil qui a tant préoccupé dans ces derniers temps tous les chirurgiens, ne sont pas acceptées par tout le monde. Nous reviendrons bientôt sur ce sujet.

Les études de pathologie proprement dite, générale ou spéciale, sont plus nombreuses. En abordant *la question des récidives de certaines tumeurs réputées bénignes*, M. Berger a fourni à ceux de nos collègues qu'intéressent particulièrement les questions d'histologie, à M. Quénu surtout, l'occasion de souligner cette séparation des pouvoirs qui, pour beaucoup, doit exister entre cette dernière science et la clinique.

Les ostéomes observés chez des cavaliers par plusieurs médecins militaires ont porté M. Delorme à réunir sous ce titre : *Sur les ostéomes, en particulier sur les ostéomes du cavalier*, des réflexions qui, je le crains, n'apportent pas encore la lumière sur cet obscur sujet.

M. Quénu a démontré, par une *étude sur les lymphangites ano-rectales*, que le développement des abcès d'origine ano-rectale est intimement lié à l'inflammation du système lymphatique. Il nous a décrit trois formes d'abcès : supérieurs ou mésorectaux, inférieurs et moyens, ces derniers occupant l'espace pelvi-rectal supérieur et correspondant le plus souvent à l'infection des ganglions pelviens appliqués contre la veine hypogastrique et ses branches.

M. Terrier a abordé un chapitre nouveau de la chirurgie de l'estomac lorsqu'il est venu, à propos *d'un néoplasme inflammatoire de la petite courbure de l'estomac adhérent au lobe gauche du foie*

Digitized by Google

et à la paroi abdominale antérieure, pris pour un carcinome et guéri après une opération palliative, vous rappeler les incertitudes bien constatées depuis quelques années surtout du diagnostic des tumeurs de l'estomac. Il vous a montré les avantages que les malades retirent de la destruction des adhérences. Cette communication s'est trouvée doublée quelques mois après par une nouvelle observation semblable, sauf quelques points de détails, à la première.

C'est encore un point nouveau de l'histoire des affections rénales que M. Tuffier nous a révélé par son observation curieuse d'*hématonéphrose intermittente par épithélioma du hile du rein et du bassinet*. M. Tuffier nous y indique le moyen de diagnostiquer une tumeur du hile et nous trace la ligne de conduite à suivre au cas où cette tumeur serait reconnue.

Je vous signalerai en passant le brillant exposé que vous a fait M. Bouilly, *de la métrite associée au prolapsus utérin et de son traitement ;* les études de M. Delorme sur *le genou à ressort;* de M. Quénu *sur les luxations sous-astragaliennes en avant et en dehors*, de M. Delorme encore sur *la constipation des opérés.*

L'anesthésie qui tient une place si naturelle dans les préoccupations de tous les chirurgiens a donné lieu à plusieurs communications dont j'aurai l'occasion de vous reparler à propos de vos discussions. On peut dire en passant que le grelot a été attaché par M. Segond avec son travail *sur l'anesthésie combinée avec le bromure d'éthyle et le chloroforme* et par M. Le Dentu avec *l'anesthésie par l'éther.*

Permettez-moi de vous rappeler en outre les intéressantes observations suivantes accompagnées de réflexions substantielles :

M. Chaput, *Anévrysme poplité ; ligature de la fémorale à l'anneau de Hunter suivie de douleurs névralgiques du mollet ; extirpation secondaire de l'anévrisme adhérent au nerf poplité interne; guérison ;*

M. Felizet, *Sur une pièce de monnaie retenue pendant sept jours dans l'œsophage d'un enfant ;*

M. Schwartz, *Appendicite à rechute; trois abcès sous-ombilicaux, extirpation de l'appendice dans une période de calme, guérison;*

M. Monod, *Une observation sur le même sujet, appendicite suppurée avec foyer également médian*;

M. Reclus, *Hydronéphrose bilatérale.*

II. — Les membres correspondants nationaux et étrangers ont lu ou fait lire devant vous seize mémoires qui touchent, comme les vôtres, aux points les plus variés de la chirurgie.

Digitized by Google

Un seul de ces mémoires s'attaque à une question de pathologie générale. *La pathogénie du sarcome* recevra-t-elle un éclaircissement sérieux des recherches dont M. Moty vous a donné le résumé? Nous le souhaitons bien vivement. L'auteur fait preuve d'une sage réserve en disant que sa communication a simplement pour but de signaler la présence de microcoques dans le sang des sarcomateux et de provoquer des recherches plus complètes. Conclure de celles de M. Moty que le sarcome est une maladie infectieuse, à marche chronique, due au développement dans le sang veineux d'un microcoque aérobie facultatif, probablement très répandu dans la nature, serait, comme il le dit lui-même, prématuré. Quoi qu'il en soit, la question est posée, et, grâce à M. Moty, nous tenons un commencement de solution.

Parmi les travaux qui concernent la thérapeutique chirurgicale, nous devons une mention toute spéciale à M. Piéchaud sur le *traitement des hernies étranglées compliquées de sphacèle* et à M. Poncet, sur l'*exothyropexie*.

L'inclusion d'une escarre dans la cavité intestinale par l'affrontement à son pourtour des deux surfaces séreuses n'a peut-être pas été faite pour la première fois par M. Martinet, comme le croyaient M. Piéchaud, et, sans aucun doute, M. Martinet lui-même; mais tous deux ont rendu un véritable service en vulgarisant, pour ainsi dire, une méthode qui a déjà, à ma connaissance, été appliquée par d'autres avec un succès complet.

Vous me permettrez de ne pas m'étendre sur l'exothyropexie. Cette opération, entièrement nouvelle, a donné, au début, entre les mains de son auteur, des résultats très remarquables. A-t-elle tenu ce qu'elle promettait? Je ne saurais encore le dire. Il faut avouer qu'à première vue, elle répugne un peu à nos habitudes chirurgicales actuelles; mais elle ne pourra être bien jugée que lorsque ses indications et son pronostic auront été bien établis. C'est, en tous cas, une tentative intéressante, point banale; nous devons remercier M. Poncet de nous en avoir offert la primeur.

Les communications de M. Demons *sur le traitement radical du cancer du côlon,* de M. Larger *sur un nouveau procédé de cheiloplastie,* de M. Zancarol (d'Alexandrie) *sur l'extirpation du rectum* et *sur la cure des anus contre nature* sont encore présentes à vos mémoires.

L'observation que M. Aug. Reverdin nous a adressée sous ce titre : *Grossesse prise pour kyste de l'ovaire, résection de l'intestin, opération césarienne et hystérectomie abdominale dans la même séance,* contient la confession courageuse d'une méprise qui n'est point nouvelle et d'une faute fâcheuse : la blessure de l'intestin au cours d'une laparotomie. Est-il besoin de dire que des

Digitized by Google

circonstances trompeuses, des dispositions anormales avaient forcément égaré notre si distingué collègue ? Mais son observation montre aussi comment on peut se tirer du plus mauvais pas et guérir les malades qui semblaient les plus compromis.

Permettez-moi aussi de vous rappeler que M. Reboul vous a raconté l'histoire d'un malade atteint de toutes les complications que peut engendrer une rupture traumatique de l'urètre et heureusement *traité par la réparation de l'urètre périnéal ;* que nous devons à M. Bousquet *deux cas de fractures du crâne avec lésion du cerveau,* à M. Fontan, un autre cas de *fracture du crâne avec ligature de la méningée moyenne,* par un procédé ingénieux ; à M. Tachard, des observations de *sutures sous-périostées de l'olécrâne et de la rotule fracturées ;* que M. Martin (de Genève) vous a adressé un fait d'*hydronéphrose congénitale,* chez un enfant de 2 ans, traité par la néphrectomie ; M. Larger, un exemple de tétanos céphalique, et M. Delagenière, la relation d'*une hystérectomie abdominale totale pratiquée pour suppuration des annexes.*

III. — Je me bornerai à énumérer les travaux portés à la tribune par des personnes étrangères à la Société. Tous ces travaux, en effet, ont été ou seront l'objet de rapports sur lesquels nous reviendrons.

A la médecine opératoire et à la thérapeutique chirurgicale, se rapportent les mémoires suivants :

M. Ricard, *Observation d'un fibro-sarcome du corps thyroïde,* dont il a eu l'occasion de faire l'extirpation. Au cours de l'opération, l'auteur a été amené à faire la résection de la veine jugulaire interne. Le tronc brachio-céphalique veineux ouvert a été suturé par des points de Lembert ;

M. Gouguenheim, *Nouveau procédé de trachéotomie,* qu'il emploie dans son service laryngologique de l'hôpital Lariboisière;

Observation de *cholécystentérostomie,* opérée par M. Ricard ;

Observations intéressantes de M. Lejars, au sujet de la *cure opératoire des fistules recto-urétrales ;* de M. Sorel, un cas de *pleurésie purulente traitée par la large ouverture et la décortication de la plèvre ;* de M. Dennetierre, *Section intra-cranienne du trijumeau avec extirpation du ganglion de Gasser,* par le procédé de Doyen; de M. Mignon, *Cas de trépanation pour un abcès otitique du cerveau.*

Enfin, M. Villar communique un *procédé spécial pour l'exécution de la gastrostomie,* celui de Frank (de Vienne).

Nous relevons encore les observations suivantes :

M. Calot, *État actuel d'un enfant opéré depuis deux ans de tumeur blanche coxo-fémorale ;*

Digitized by Google

M. Ferraton, *Hernie inguinale congénitale en bissac étranglée : fausse réduction ; persistance d'un pincement latéral ; kélotomie ; cure radicale.*

Des lectures sur des sujets de pathologie générale ou spéciale nous ont été faites également ; parmi les plus remarquables, signalons :

MM. Hartmann et Morax, *Quelques considérations sur la bactériologie des suppurations péri-utérines ;*

M. Julien, *Observations de péritonite par perforation consécutive à un traumatisme ancien ;*

M. Sorel, *Pseudo-infections puerpérales d'origine rhumatismale ;*

M. Delies (d'Ypres), *Adénomes polypeux du rectum.*

Ajoutons enfin un intéressant travail de M. Alfred Martin, sur l'*anesthésie par le bromure d'éthyle.*

IV. — Les malades qui vous sont présentés, vers la fin de vos séances, témoignent, la plupart du temps, de quelques brillants succès opératoires. Quelques-uns, cependant, sont amenés devant vous — questions vivantes — pour que vous donniez aux présentateurs votre opinion sur un cas difficile. D'autres constituent de simples curiosités pathologiques ou des faits de démonstration, dont un collègue bienveillant désire vous faire profiter.

Dans cette dernière catégorie, se classent d'abord quelques troubles de développement, savoir : *un cas d'amputation congénitale d'un doigt de la main droite*, observé par M. Monod chez un petit garçon de dix mois, en même temps qu'un bon nombre d'anomalies : pied bot equin, syndactylie, sillons congénitaux, tumeur érectile de la face, petit prolongement caudal, ce qui induit l'auteur à rattacher, avec Longuet, l'amputation congénitale et toutes les autres lésions énumérées à des troubles trophiques survenant pendant la vie intra-utérine, sous l'influence d'une lésion incornue du système nerveux ; *un énorme nœvus molluscoïde* du membre supérieur droit, sur un enfant de 6 ans, que M. Berger se proposait de traiter par l'ignipuncture combinée à l'ablation des grandes bandes de la peau malade ; un exemple d'*éruption de la dent canine dans la narine droite*, par M. Peyrot.

Viennent ensuite des lésions très diverses : *un fait de gangrène phéniquée du pouce*, qui aurait succédé, d'après M. Monod, à l'application de compresses trempées dans une solution phéniquée faible ; un exemple, évidemment très rare, d'*atrophie du testicule après une orchite traumatique* (M. Monod) ; *des ostéomes*, trouvés par M. Rigal dans les adducteurs d'un cavalier confié à ses soins ; *un polype naso-pharyngien typique*, de M. Berger, et enfin, du

Digitized by Google

même présentateur, *un hématome de dimensions insolites de la bourse prérotulienne et de la région antérieure de la cuisse;* étrangement insolite, en effet, sans que je veuille, en aucun façon, le mettre en doute, cet hématome qui, partant d'un hygroma ancien de la bourse prérotulienne, a pu pousser un prolongement sous-aponévrotique dont la rupture a amené le liquide contenu dans la poche jusqu'à la partie supérieure du membre; *une rupture du grand pectoral,* remarquable, suivant M. Delorme, parce qu'elle se serait produite simultanément au niveau des attaches thoraciques et brachiales du muscle, incomplètement, sans doute, de ce dernier côté.

Vous avez été appelés à donner votre avis sur quelques malades que je vous rappellerai brièvement. Voici d'abord une luxation *congénitale bilatérale* de l'extrémité supérieure du radius observée par M. Berger. Unanimement MM. Michaux, Championnière, Tillaux, Routier et Reynier se sont déclarés partisans de l'abstention, ce qui n'a pas empêché le très savant et très consciencieux présentateur d'avouer qu'il n'était pas tout à fait de l'avis de ses collègues et qu'il réservait sa détermination définitive. Ce n'est pas nous qui blâmerons cette preuve d'indépendance, nous serions heureux de savoir à quel parti définitivement s'est arrêté M. Berger.

Sur un anévrisme cirsoïde du membre supérieur présenté par M. Monod, vous avez exprimé presque tous l'opinion qu'une amputation serait nécessaire à bref délai. Je dois une mention spéciale à un *kyste dermoïde du médiastin* que nous a montré M. Dardignac, et je passe rapidement sur un malade supposé atteint du *rein flottant* par M. Darricarère, sur un exemple curieux, discutable peut-être, d'*hystéro-traumatisme,* de M. Peyrot, et sur un cas de *communication manifeste des circulations intra et extracranienne* présenté par M. Bousquet.

Vous avez également assisté au défilé des opérés appelés à témoigner en faveur des méthodes opératoires dont ils ont bénéficié et un peu, sans doute, des opérateurs qu'ils ont eu le bonheur de rencontrer.

Parmi ces opérations, vous avez remarqué *une seule lésion du crâne.* Il s'agit d'un opéré de M. Championnière, qui survécut à un *enfoncement de tout le frontal* traité par notre habile président au moyen d'une trépanation très large et du relèvement des portions osseuses non enlevées ; une *résection du tronc du nerf maxillaire supérieur* pour névralgie faciale (Poirier); plusieurs faits de *résection partielle du maxillaire inférieur* (Moty, Poirier), et deux cas de réparation immédiate du palais, une fois après l'ablation du maxillaire supérieur (Tuffier), l'autre après la section du voile (Quénu). — Ces deux interventions avaient eu pour but d'extirper

Digitized by Google

des polypes naso-pharyngiens. Elles ont été l'occasion d'une discussion sur laquelle nous reviendrons bientôt.

Peu de chose au cou : *deux adénites* (Delorme et Schwartz), un *lymphangiome volumineux* traité avec succès par des injections interstitielles de chlorure de zinc.

Du côté de la poitrine, un seul malade guéri d'un *abcès pariétal communiquant avec une caverne pulmonaire* (Poirier).

L'abdomen, sur lequel s'exerce si largement l'activité des chirurgiens, ne nous a valu qu'un nombre relativement restreint de présentations.

D'abord *deux opérés de gastrostomie* pour rétrécissement cancéreux de l'œsophage (Routier, Segond).

L'opération avait été faite en un seul temps dans les deux cas, et les auteurs se félicitaient de cette façon d'agir.

Ensuite deux beaux succès de *résection de l'estomac*, l'un pour un épithélioma de la grande courbure et des deux faces correspondantes de l'organe au niveau de l'antre pylorique (Tuffier), l'autre pour une adénone de la paroi postérieure de l'estomac (Chaput).

Enfin une *gastro-entérostomie* pour rétrécissement fibreux du pylore, également par M. Tuffier.

Le cæcum s'est manifesté par *deux plaies* heureusement opérées par M. Rochard, et son appendice ne nous a valu que deux présentations, mais capitales. Les deux malades avaient été guéris par MM. Berger et Tuffier, au moyen de la laparotomie, d'une *péritonite généralisée* consécutive à la perforation du processus vermiculaire.

Du côté du rectum, quatre opérés : une *opération de Kraske* par M. Pozzi ; un *cas de résection de carcinome rectal avec conservation de l'anus* par un procédé spécial de M. Moulonguet, sur lequel nous trouverons un rapport de M. Routier ; une *résection d'un prolapsus rectal* avec fixation du bout supérieur à la peau de l'anus, suivant la méthode de Hocheneg-Hartmann, suivie d'une oblitération du rectum qui obligea le présentateur, M. Chaput, à établir un anus sacré d'après la méthode de Gersuny ; enfin un exemple des bons effets du *curettage du cancer rectal* recommandé par M. Quénu à titre de traitement palliatif.

Ajoutons-y, pour terminer tout ce qui est relatif au tube intestinal, deux *hernies crurales* opérées par la voie inguinale (Tuffier), un *anus contre nature* traité heureusement par M. Chaput au moyen d'une entéro-anastomose, et une *occlusion intestinale* guérie par la section d'une bride épiploïque. Au cours de l'opération, M. Routier a pu vérifier la parfaite guérison d'une *tuberculose péritonéale*

Digitized by Google

pour laquelle la malade avait, trois ans auparavant, subi la laparotomie.

Les annexes de l'intestin nous fournissent deux *calculs biliaires* enlevés, l'un par la cholédocotomie (Hartmann), l'autre par une duodénotomie (Pozzi), et une *splenectomie pour rate mobile* avec accidents de péritonisme (Hartmann).

On est étonné de ne trouver pour l'utérus qu'une seule opérée d'*hystérectomie pour prolapsus utérin total* (Pozzi); de même que, pour les annexes, une seule laparotomie pour *rupture d'une grossesse tubaire.*

Une seule présentation également pour le rein : *rupture du rein*, hématocèle périrénale, ouverture du foyer sanguin; découverte d'une déchirure rénale, suture hémostatique du parenchyme rénal par M. Tuffier.

Quatre malades avaient subi des opérations portant sur la vessie; ils étaient atteints d'*exstrophie vésicale* (Richelot), de *cystocèle inguinale avec épiplocèle* (Delorme), d'*hypertrophie prostatique* (Nélaton, Routier). L'opéré de M. Nélaton offrait un exemple de la cystostomie préconisée par Poncet. M. Routier avait pratiqué, conjointement à la cystotomie, la résection d'une portion de la prostate hypertrophiée.

Je serai bref en ce qui concerne le membre supérieur : *suture dans une fracture de la clavicule irréductible* (Routier); *hygroma sous-deltoïdien* se révélant tuberculeux au bout d'un certain temps (Delorme); *suture du nerf radial* suivie de ce phénomène toujours irritant du rétablissement immédiat des fonctions (Monod); *suture du nerf médian datant d'une année* (Cahier); *luxations irréductibles du coude* (Walther, Lejars); *enchondrome des doigts* avec méthode opératoire nouvelle, intermédiaire, pour ainsi dire, entre l'amputation trop radicale et l'énucléation qui laisse trop de chances de récidive (Quénu); une *cicatrice douloureuse d'un doigt*, guérie par des pressions énergiques (Delorme).

Je me bornerai de même à une simple énumération pour ce qui concerne le membre inférieur : *fracture du fémur par balle et par contact* (Delorme), suivant une classification chère au présentateur, mais dont M. Terrier conteste la valeur; *ostéotomie des deux fémurs pour genou valgus* (Berger); *rupture musculaire totale du moyen adducteur* avec un essai infructueux de restauration par la suture (Delorme); *deux désarticulations du genou* (Berger et Delorme); un *genou à ressort* (Delorme), à propos duquel notre collègue nous a lu un important mémoire; l'*extirpation d'un anévrisme poplité* (Chaput); *deux faits de suture de la rotule* intéressants par suite d'incidents divers (Delorme); *deux ostéotomies de deux os de la jambe* pour fractures malléolaires vicieusement consolidées

Digitized by Google

(Poirier, Delorme); une *résection de l'astragale* pour pied bot varuséquin (Poirier); enfin une *greffe par la méthode italienne sur le bout d'un moignon ulcéré* (Berger).

Ajoutez à cette nomenclature : un exemple de *greffe dermo-épidermique à grands lambeaux* (Monod); une extirpation par la laparotomie d'un *volumineux sarcome de la cavité abdominale* chez un enfant de 4 ans (Kirmisson); un opéré d'*ostéosarcome du pubis* chez lequel la station debout et la marche étaient fort bien conservés, malgré la résection étendue de cet os (Picqué), et vous aurez passé en revue tous les malades qui ont défilé dans cette enceinte pendant l'année 1894.

Si vous me permettez un essai de justice distributive, je vous ferai remarquer que nous devons 12 de ces malades à M. Delorme; que M. Berger vous en a présenté 8, M. Tuffier 7, M. Monod 6, M. Poirier 5, MM. Chaput et Routier 4, MM. Pozzi, Hartmann et Quénu 3.

V. — Je craindrais d'abuser de votre patience en ajoutant à cette longue énumération celles des pièces qui, au nombre de 36, vous ont été soumises. Je vous signalerai seulement deux pièces de gastro-entérostomie au moyen du bouton de Murphy, présentées par M. Terrier et par M. Quénu, qui sont toutes les deux en faveur de ce petit appareil.

VI. — A propos des instruments et objets de pansement qui ont passé sous vos yeux, laissez-moi vous rappeler seulement le catgut préparé suivant un ingénieux procédé par M. Roussel et la méthode que M. Répin nous a fait connaître pour préparer et conserver dans un état d'asepsie toujours contrôlable les catguts, soies, crins, etc.

VII. — Après l'énorme étalage de matériaux que je viens de faire devant vous, il semble que tout soit dit. Voici pourtant qu'il faut y ajouter trente-trois rapports sur les travaux lus ou déposés à la tribune par des personnes étrangères à la Société de chirurgie.

Or ces rapports ont été l'occasion souvent de recherches très complètes ou de communications très étendues de la part de leurs auteurs.

Vous rappellerai-je en particulier le travail si étudié de M. Chaput, sur le *traitement des hernies gangrenées* et sur la *résection de l'intestin*, à propos des observations de M. Martinet; celui de M. Bazy sur les *calculs urétraux;* celui de M. Terrier sur les *accidents et le traitement de la rate mobile;* l'étude de M. Nélaton sur le *traitement des fractures irréductibles par l'ouverture du foyer de fracture et la suture des extrémités osseuses*, à la suite

Digitized by Google

de M. Roux (de Brignolles); celle enfin de M. Picqué sur un sujet qui lui est particulièrement familier, les *abcès cérébraux d'origine otique.*

Je suis obligé d'en passer et des plus intéressantes, pour ne pas lasser votre attention.

VIII. — Tous ces travaux ont reçu un développement considérable et leur véritable complément dans de nombreuses discussions. Plusieurs de ces dernières ont occupé un grand nombre de séances.

L'année 1893 nous avait légué un commencement de discussion sur le traitement du prolapsus utérin par l'hystérectomie vaginale, soulevé par un rapport de M. Quénu à propos d'un travail de M. Lejars. Le rapporteur considérait l'hystérectomie comme indiquée chez les femmes ayant atteint l'époque de la ménopause ou une époque voisine, et il conseillait une modification opératoire qui aurait pour effet de reconstituer aux dépens des ligaments larges et du péritoine une véritable sangle où l'on fixerait le vagin. MM. Segond, Richelot, Championnière, Schwartz, Routier, Reclus, Le Dentu, Reynier, Bouilly, Pozzi, Picqué, Chaput, Monod ont successivement dans l'espace de cinq séances traité le sujet de la façon la plus large et la plus complète. Il vous reste sans doute cette impression que l'hystérectomie vaginale avec ou sans résection large du vagin, avec ou sans fixation du vagin à la sangle des ligaments a paru à la plupart de nos collègues, rarement indiquée, dangereuse dans une proportion nullement négligeable, et en somme inférieure aux vieilles méthodes de réparation dont la colpopérinéorraphie est l'acte principal.

D'un rapport de M. Chauvel sur un travail de M. Chupin, intitulé : *Fracture du crâne par coup de feu, avec enfoncement; trépanation; guérison*, est née une discussion passionnante sur les plaies de l'encéphale par balles de revolver. Presque tous vous avez pris part à ce débat qui s'est prolongé de janvier jusqu'en avril. Peut-être comme il arrive si souvent étiez vous à peu près d'accord, à quelques nuances près, sur le fond de la question. Je pense qu'il est résulté de votre enquête, l'utilité d'explorer les plaies extérieures et la blessure cranienne, la nécessité de nettoyer, de désinfecter, de débarrasser des esquilles, de la balle, des corps étrangers de toute sorte, ces parties accessibles au chirurgien, mais par contre l'inutilité et le danger de recherches pratiquées profondément dans l'encéphale. Les expériences de M. Delorme, la curieuse observation de M. Polaillon ne laissent subsister presque aucun doute sur ce point.

Vous n'avez pas oublié non plus les remarquables discussions sur la *néphrolithotomie*, puis sur la *rupture traumatique du rein*

Digitized by Google

et son traitement provoqués par M. Tuffier; sur l'*hystérectomie abdominale totale dans certaines suppurations des annexes* nées d'un travail de M. Delagenière; sur le *traitement des déchirures étendues de la cloison recto-vaginale* succédant à un travail de M. Routier.

Vous m'excuserez de ne pas vous rappeler les vingt autres qui viennent s'ajouter à ces dernières.

Avec le *traitement des hernies gangrenées* et l'étude des divers procédés d'*anesthésie* ont reparu les grandes discussions dont la série a été close pour 1894 par deux importants débats sur le *traitement des polypes naso-pharyngiens* et sur l'*emploi du bouton de Murphy*.

Nous devons nous féliciter d'avoir sur ce dernier point reçu les communications si claires et si documentées à la fois de MM. Quénu et Chaput. Voilà bien le choc des idées dont jaillit la lumière. Et à propos des polypes naso-pharyngiens, nous nous réjouissons d'avoir entendu le vénéré doyen de la chirurgie parisienne, traiter avec son autorité ordinaire l'histoire de cette complication : l'hémorragie qui domine toute la question de leur traitement.

La Société de chirurgie, j'ose le dire, est reconnaissante à M. Verneuil de lui rester toujours attaché, de s'intéresser à ses travaux et d'en rehausser l'éclat en y prenant part d'une façon si active et si brillante.

Messieurs, j'ai fini la tâche ingrate que m'imposait ma qualité de secrétaire sortant. J'ai peut-être lassé votre attention, mais voyez pourtant mon audace, je vous déclare que je ne le regrette point. Comment aurais-je pu analyser d'une façon intéressante le monceau de faits, de mémoires, de travaux qui ont servi d'aliments à votre activité au cours de cette année 1894. Je ne pouvais raisonnablement y prétendre. Il ne me restait donc qu'à les jeter pêle-mêle devant vous, au risque de vous assommer sous leur masse énorme. C'était encore une façon de vous en faire sentir l'importance.

Je ne doute pas qu'à la fin de 1895, mon cher ami et si distingué successeur, M. Segond, ne soit aux prises avec les mêmes difficultés que moi.

La Société de chirurgie est actuellement constituée d'éléments jeunes, vigoureux, actifs, qui la maintiendront, j'en ai la ferme conviction, à un niveau toujours plus élevé, pour l'honneur de la chirurgie et pour la gloire de la patrie française.

Digitized by Google

ÉLOGE DE LÉON LE FORT

par M. [illegible]

[illegible]

Mesdames,

Lors du siège mémorable que Lille soutint en octobre 1792 contre les Autrichiens, un des défenseurs de la ville se distingua entre tous par sa valeur et mérita l'estime universelle de ses concitoyens. « Le vieux Grégoire », raconte une chronique locale, « n'avait pas quitté le rempart depuis le commencement du siège. On l'y voit, le soir, vers minuit, lui annoncer à la fois que son habitation est en feu et que sa femme, abritée dans une cave, va mourir peut-être. Comme on le presse de courir auprès d'elle, et d'abandonner sa batterie pour sauvegarder son bien, il sait maîtriser les émotions diverses qui l'agitent et montrant les lignes des assiégeants d'où partaient des éclairs continus et d'effroyables détonations, il répond : « Voici l'ennemi ! je suis à mon poste, j'y reste, et vais rendre feu pour feu. »

Ce vrai soldat était le grand-père de Léon Le Fort.

Il m'a semblé que ce souvenir trouvait naturellement place en tête de la notice que, dans cette séance solennelle, je suis appelé à vous présenter sur notre regretté collègue.

Le Fort, en effet, n'avait pas seulement la tournure militaire qui frappait dès l'abord ceux qui l'approchaient, il avait aussi l'âme du soldat.

C'était celle de son glorieux ancêtre qui revivait en lui.

Combien de fois, dans son enfance, à l'âge où les impressions sont ineffaçables, n'avait-il pas entendu parler du siège de Lille, et du rôle que son aïeul maternel y avait joué ! Il aspirait à marcher sur ses traces ; il voulait, lui aussi, être soldat.

Je dirai comment il en fut empêché ; comment, tout en conservant au fond de son cœur le culte de l'armée, il resta dans la vie civile, devint un des nôtres, et parvint à conquérir dans la famille médicale cette haute situation que la mort, survenue avant l'heure, a si cruellement brisée.

Léon-Clément Le Fort est né à Lille le 5 décembre 1829. Il était l'aîné d'une famille de quatre enfants. Son père, honorable commerçant, désirait l'avoir pour successeur. A 17 ans, son instruction primaire achevée, le jeune Léon entrait comme employé dans la

Digitized by Google

maison paternelle. Ce fut un dur moment. Passer de longues journées derrière un comptoir, à mesurer ou à vendre des étoffes, c'était, pour ce garçon au tempérament impétueux, et qui se croyait appelé à de hautes destinées, une corvée intolérable; disons le mot, une vie d'enfer.

Il se soumit toutefois; mais, au bout d'un an, il fallut bien reconnaître que le sacrifice était au-dessus de ses forces. L'enfant dépérissait. Il se mourait d'ennui.

Ses parents, avec une sollicitude éclairée, le laissèrent libre de choisir quelque autre occupation, plus en rapport avec ses goûts.

Le Fort ne se hâta point. Soit qu'il n'osât pas encore se prononcer, soit plutôt que, prévoyant l'avenir, il eût compris qu'il importait avant tout d'être préparé pour la lutte, il demanda seulement la permission de compléter ses études.

Il entra au collège de Lille, et, grâce à un travail assidu, fut en état, au bout de dix-huit mois, de se présenter au baccalauréat ès lettres. Il en subit les épreuves à Paris, où l'avait conduit une assez singulière circonstance.

On était en 1848. Paris, aux prises avec la formidable insurrection de juin, avait sollicité l'appui des gardes nationaux de province. Lille répondit à cet appel. M. Le Fort père, désigné pour faire partie de l'expédition, en fut empêché; il put se faire remplacer par son fils.

Ce fut donc en uniforme, et le fusil sur l'épaule, que notre futur collègue fit son entrée dans la capitale. Rien ne pouvait flatter davantage ses vœux secrets. Son rôle dans la lutte contre les insurgés eut sans doute quelque relief, car, le combat terminé, il fut proposé pour la croix. Son père ne lui permit pas de l'accepter, le considérant comme trop jeune pour une pareille distinction.

Le Fort ne retourna pas immédiatement à Lille; il prolongea son séjour à Paris, où il fut reçu bachelier au mois de septembre suivant.

Le moment était venu de prendre une décision. Il n'hésita plus à faire part à ses parents de son désir de s'enrôler. L'opposition de son père fut d'abord formelle. Ensuite, par une sorte de concession, il proposa à son fils d'entrer dans le corps de santé de l'armée et de devenir chirurgien militaire.

Lille possédait alors un hôpital militaire d'instruction, une École de santé, où l'on était admis au concours. Le Fort se présenta et fut nommé. Mais il jouait de malheur. Un an plus tard, l'École était supprimée par décret.

Ce court espace de temps avait cependant suffi pour lui révéler des aptitudes qu'il ne se connaissait pas. Il avait pris goût aux études médicales. Il résolut de les poursuivre, se réservant de

Digitized by Google

décider ultérieurement dans quelles conditions et en quel endroit il exercerait sa profession.

Voici donc notre jeune étudiant à Paris pour la seconde fois. A peine arrivé, il franchit facilement l'étape de l'externat. Au bout de deux ans, il est interne, le troisième de la promotion ; et presque aussitôt il aborde la difficile épreuve de l'adjuvat. Il échoue à la première tentative, et doit attendre deux ans pour se présenter de nouveau. Cette fois-ci, il est nommé (1858), et sa voie se dessine. Prosecteur en 1861, il emporte deux ans plus tard le titre d'agrégé, et, la même année, celui de chirurgien du Bureau central.

Il avait alors définitivement renoncé à la carrière militaire. Mais jusqu'à la fin de sa vie il s'est intéressé aux choses de l'armée.

Un jour même, il eut l'occasion de reprendre le fusil du garde national de 1848. C'était en décembre 1851. Il était externe à la Pitié. Le bruit du coup d'État se répandit dans la ville. Esprit ardent, libéral, Le Fort crut de son devoir de se mêler aux rares défenseurs de la loi ; il se précipita dans la rue pour y faire le coup de feu. Peu s'en fallut qu'il ne fût pris et déporté. Il racontait qu'il dut rester caché trois jours dans une maison amie, jusqu'à ce que la trop facile victoire des troupes du Président eût ramené la tranquillité dans Paris.

Plus tard, toutes les fois qu'une guerre européenne ouvrait aux médecins civils les ambulances militaires, Le Fort fut des premiers à se mettre sur les rangs.

En 1859, il fit partie de l'armée d'Italie, en qualité de chirurgien volontaire. Il put alors, pour la première fois, voir de près l'organisation du service de santé en campagne, et en rechercher les défectuosités, qu'il signala plus tard avec autant de perspicacité que de courage. La guerre du Schleswig, à laquelle il assista aussi, mais sans titre officiel, lui permit de poursuivre son étude, et de comparer ce qui se faisait à l'étranger avec ce qu'il avait observé en France.

Enfin, en 1870, après s'être activement occupé à Paris de la mise en œuvre des ressources dont disposait la Société de secours aux blessés, il partit lui-même à la tête d'une ambulance, qui fut retenue à Metz jusqu'à la reddition de la place.

On ne s'étonnera donc pas si, parmi les nombreuses publications de notre collègue, plusieurs ont trait à la chirurgie militaire. A la suite de la campagne de France, il résuma lui-même ses vues sur les services de santé en un volume de plus de 600 pages, qu'il intitula « *La Chirurgie militaire et les Sociétés de secours de France et de l'étranger.* »

J'ai dit que jusqu'à sa mort Le Fort garda le souvenir de ses débuts. En voulez-vous une preuve touchante? Ceux qui ont suivi

Digitized by Google

son cercueil ont pu remarquer sur le drap mortuaire, à côté des nombreuses décorations qui témoignaient de l'estime en laquelle le chirurgien français était tenu à l'étranger, un modeste uniforme et une épée. L'un et l'autre dataient de l'époque où Le Fort était élève de l'école de santé de Lille. Il avait demandé que ces restes d'un temps heureux, précieusement conservés par lui, l'accompagnassent dans la tombe.

Mais c'est assez insister sur un des traits caractéristiques de la physionomie de Léon Le Fort. Aussi bien, si parfois notre collègue a semblé regretter de n'avoir pu suivre la carrière de son choix, il a su faire contre fortune bon cœur; il a su montrer que dans la voie, quelle qu'elle fût, où l'appelait le devoir, il était homme à marcher d'un pas ferme et sûr.

D'une intelligence supérieure, ardent au travail et toujours en quête de quelque idée nouvelle, s'assimilant aisément les travaux de ses devanciers, s'exprimant avec clarté et élégance, écrivant avec facilité, doué par surcroît d'un véritable don pour les langues, il se trouvait merveilleusement armé pour franchir sans peine les obstacles qu'il devait rencontrer sur sa route.

J'ai déjà rapporté ses succès de concours. Sa première œuvre originale, sa thèse de doctorat, soutenue en 1858, donne mieux encore la mesure de sa valeur. Dans ce travail considérable, consacré à l'étude de l'*Anatomie du poumon chez l'homme*, fruit de deux ans de recherches, il expose certains faits d'anatomie et de physiologie, découverts par lui, aujourd'hui universellement reconnus.

Un an plus tard (1859), il écrivait son fameux mémoire sur la *Résection du genou.*

La résection du genou était alors rarement pratiquée en France. Elle l'était au contraire assez fréquemment à l'étranger, et particulièrement en Angleterre. Frappé de ce fait, Le Fort n'hésita pas à passer la Manche pour étudier la question sur place. Il demeura cinq mois à Londres, observant avec sagacité la pratique des chirurgiens anglais.

Il ne se contente pas, au reste, de rapporter ce qu'il a vu. Utilisant sa connaissance des langues, il recherche, non seulement dans les journaux français, mais surtout dans les publications étrangères, toutes les observations relatives à son sujet. Il arrive ainsi à réunir un total de 217 cas, qu'il étudie un à un.

Ce n'est pas tout. Estimant que l'on ne peut bien apprécier les résultats d'une opération que si les malades sont revus plus ou moins longtemps après la guérison, Le Fort écrit aux chirurgiens

Digitized by Google

ayant pratiqué la résection du genou, pour savoir ce que sont devenus leurs opérés. Les réponses ne lui firent pas défaut.

Ce n'est qu'après avoir réuni ces documents qu'il rédigea son mémoire et donna ses conclusions, toutes en faveur de l'opération, dont il a si puissamment contribué à répandre l'usage parmi nous.

J'ai tenu, par cet exemple, à montrer les procédés de travail de Le Fort et les tendances de son esprit.

Patience dans les investigations, érudition de bon aloi, exactitude allant presque jusqu'à la minutie, recherche du renseignement précis, le poussant à entreprendre de longs voyages pour observer par lui-même ce qui se fait à l'étranger; sévérité et sûreté des conclusions; clarté enfin et chaleur d'exposition, — toutes ces qualités de savant, de chirurgien, d'écrivain, qui font le charme et la force du mémoire sur la résection du genou, se retrouvent, à un degré au moins égal, dans ses travaux ultérieurs : dans son étude sur la *Résection de la hanche*, qui repose sur l'examen de 97 cas, dont 96 empruntés à la chirurgie étrangère; dans ses recherches sur les *Anévrysmes de l'artère axillaire*, de la *carotide*, du *tronc brachio-céphalique*, qui l'ont conduit à recueillir des centaines d'observations, analysées et classées en tableaux méthodiques; dans son travail sur *Quelques points de l'histoire des maladies vénériennes*, fondé sur 6,000 observations recueillies par lui à l'hôpital du Midi, etc.

Le mémoire sur la résection du genou fut encore pour lui le point de départ de toute une autre série d'études, qui devinrent bientôt sa préoccupation dominante, et qu'il considérait comme devant constituer son plus beau titre de gloire.

Le Fort réclamait, non sans une certaine vivacité, sa place dans cette grande évolution qui, de nos jours, a si profondément et si heureusement modifié la pratique chirurgicale. Il soutenait volontiers que, le premier, il avait saisi la cause des terribles complications qui frappaient la plupart des opérés, et indiqué le moyen de les combattre.

Se faisait-il illusion, ou a-t-il vraiment joué le rôle qu'il s'attribuait? Il vaut la peine d'y regarder de près. Aussi bien est-il intéressant, dans cette difficile question qui a passionné les chirurgiens de la seconde moitié de ce siècle, de suivre pas à pas le chemin parcouru par notre collègue.

Le premier point qui attira son attention fut la grande différence entre les hôpitaux de France et ceux d'Angleterre, au point de vue de la mortalité opératoire; différence tout à l'avantage de nos voisins.

Digitized by Google

Cette constatation, il la fit d'abord lors de son premier séjour à Londres, lorsqu'il recueillait des faits relatifs à la résection du genou. Il la renouvela dans des conditions analogues, quand il aborda l'histoire de la résection de la hanche. Plus tard, visitant les principaux hôpitaux de l'Écosse, de l'Irlande, de la Belgique, de la Hollande et de l'Italie, il rectifia et compléta les premiers résultats obtenus. En 1861, dans sa *Note sur quelques points de l'hygiène hospitalière de France et d'Angleterre*, insérée dans la *Gazette hebdomadaire*, il formulait ses conclusions.

Après avoir signalé le fait, il en rechercha la cause. Il crut d'abord la trouver dans le régime différent auquel les opérés étaient soumis dans les deux pays. Tandis que, chez nous, les chirurgiens imposaient à leurs malades une diète sévère, ceux-ci, en Angleterre, non seulement étaient alimentés, mais recevaient de larges rations de vin et de liqueurs fortes.

Presque en même temps, le Dr Topinard, dans sa thèse inaugurale, étudiait de près les heureux effets de la pratique anglaise, qu'il contribua à introduire en France, au grand bénéfice de nos opérés.

Ce n'était là cependant qu'un petit côté de la question, et l'on dut bientôt reconnaître que l'inquiétant problème n'était pas résolu.

Le Fort lui-même, élevant le débat, essayait de montrer que c'était à l'ensemble des conditions de l'hygiène hospitalière, mal comprise en France, qu'il fallait s'en prendre pour expliquer nos désastres opératoires.

Les idées qu'il défendait à cet égard furent exposées devant l'Académie de médecine par Gosselin dans un long rapport consacré à l'analyse du mémoire de notre collègue sur la *résection de la hanche*.

Ce rapport fut le point de départ d'une brillante discussion qui se poursuivit rue des Saints-Pères pendant six mois (novembre 1861 à avril 1862), et qui eut un écho dans tous les journaux de cette époque. Trois ans plus tard, la question était soulevée de nouveau à la Société de chirurgie, à propos de la reconstruction de l'Hôtel-Dieu.

C'était, le mot est de Le Fort, « la période de l'hygiène hospitalière. »

Il semblait que l'on aurait enfin victoire gagnée, si l'on obtenait des hôpitaux bien situés, loin des centres populeux, bien aménagés, chauffés et ventilés à souhait ; si, en évitant l'encombrement, on assurait à chaque malade le nombre de mètres cubes d'air reconnu indispensable.

L'idée était assurément excellente. Sa réalisation ne pouvait.

Digitized by Google

elle aussi, qu'améliorer le sort des malades. Mais s'y attacher exclusivement, ou attribuer aux conditions hygiéniques la part la plus importante dans la mortalité des opérés, était « une faute, ou du moins une erreur relative ».

Le Fort, poursuivant son évolution, fut un des premiers à le reconnaître. « Certes, écrivait-il quelques années plus tard [1], on a plus de chances de guérir un malade dans un hôpital installé suivant toutes les règles de l'hygiène. » Mais cette condition ne suffit pas. « Car », ajoutait-il, parvenu enfin à la vraie doctrine, « ce n'est pas l'hôpital, c'est le chirurgien qui fait la mortalité ; les soi-disant épidémies d'infection sont, en effet, attribuables au chirurgien, » qui porte d'un malade à un autre, par ses mains ou par ses instruments, les germes des complications qui tuent.

Ces complications sont essentiellement contagieuses. Supprimez le contage, opposez-vous au transport des germes infectieux, et, du même coup, vous supprimerez la principale cause des morts opératoires.

Telle est, en deux mots, la fameuse théorie du *germe contage*, si ardemment défendue par notre collègue.

Il ne parvint à la formuler avec cette rigueur qu'après bien des réflexions et de longues recherches.

Ses investigations avaient d'abord porté sur la fièvre puerpérale. Et, chose curieuse, ce fut une grosse erreur commise par lui, — une erreur colossale, comme il se plaisait à le dire, — qui l'engagea dans la voie au bout de laquelle il devait trouver la vérité.

Dans son mémoire sur l'*hygiène hospitalière*, dont j'ai déjà fait mention, il notait qu'au *Guy's Hospital*, à Londres, la mortalité des femmes en couches avait été singulièrement faible, puisque, dans une période de sept ans, et sur près de douze mille accouchements, elle n'avait été que de 1 sur 338. Imbu comme il l'était alors de l'importance de l'hygiène hospitalière, il s'appuyait sur ces chiffres pour établir l'heureuse influence de la bonne installation des malades dans l'hôpital anglais.

Malheureusement pour lui, l'argument péchait par la base. Le service d'accouchement, à *Guy's Hospital*, n'était pas un service intérieur : les femmes inscrites à l'hôpital recevaient les soins des accoucheurs, des assistants, des élèves de la maison, mais à domicile; aucune d'elles n'entrait dans l'établissement.

Très confus de l'erreur commise, il voulut du moins avoir l'explication du fait qu'il était obligé de constater : l'immunité relative des femmes qui accouchent hors de l'hôpital. Ce fut surtout, disait-il plus tard, pour chercher la solution de ce problème qu'il

[1] *Les pansements et la mortalité*. Paris, 1885, p. 80 et suiv.

Digitized by Google

accepta, en 1864, la mission que Husson, directeur de l'Assistance publique, lui offrit, mission qui avait pour objet d'aller visiter les principaux hôpitaux de l'Europe. Il espérait, dans cette vaste enquête, arriver à découvrir les causes des épidémies de fièvre puerpérale et d'infection purulente, alors si meurtrières.

Il n'est que juste de rappeler ici que, plusieurs années auparavant, en 1858, M. Tarnier, notre savant collègue, dans sa thèse inaugurale, avait déjà montré que la mortalité des accouchées, à Paris, dans la pratique civile, était infiniment moindre qu'à la Maternité (1 mort sur 17 accouchées à l'hôpital, contre 1 mort sur 322 en ville). M. Tarnier voyait dans cette circonstance la preuve que les affections puerpérales se propagent par la contagion, qui trouve dans les agglomérations hospitalières un terrain tout préparé; et il en tira les conclusions pratiques que l'on sait.

Le Fort reprit cette idée. Pour lui aussi, les affections puerpérales étaient contagieuses. Il se refusait à admettre l'existence d'un prétendu germe épidémique, habituellement invoqué pour expliquer la mortalité exceptionnelle qui frappe parfois un hôpital ou tel quartier d'une ville; pour lui ce mot, si on voulait le conserver, ne pouvait être considéré que comme synonyme de la multiplication des contaminations. « Les épidémies de fièvre puerpérale n'existent pas, écrivait-il, ou, si vous aimez mieux, elles ne représentent que l'agrégation des cas de contagion excessivement multipliés. »

Ces idées sont longuement exposées par lui dans son beau livre sur *les Maternités*. Ce travail n'est que la première partie du rapport qu'il rédigea au retour de sa mission. Il repose sur l'étude de près de deux millions d'accouchements. Essayer de reproduire ou même de résumer les considérations diverses que l'auteur apporte à l'appui de sa manière de voir nous entraînerait trop loin.

Mais ce que l'on ne saurait assez mettre en relief, c'est que, dans cet important mémoire,—qui date, on ne l'oubliera pas, de 1865,—Le Fort, sortant du terrain limité de la fièvre puerpérale et des accouchements, s'éleva à de hautes conceptions de pathologie générale dont personne aujourd'hui ne conteste la vérité [1].

A cette époque on croyait encore volontiers, pour expliquer la propagation des maladies contagieuses, à l'existence d'un miasme inconnu transporté par l'air, « s'arrêtant en un lieu pour y exercer ses ravages, prenant comme Antée de nouvelles forces chaque fois qu'il touche terre et s'élançant plus loin pour faire de nouvelles victimes... et l'on n'opposait souvent à ses progrès qu'une sorte de fatalisme oriental. »

Comment, en effet, « s'opposer à la marche de cet ennemi

[1] *Des Maternités*, p. 82 et suiv.

Digitized by Google

insaisissable qui, voyageant par les airs, ne peut être arrêté nulle part ? »

A quoi bon, pour le choléra, par exemple, mettre en quarantaine les hommes et les choses provenant des pays infectés? A quoi bon? puisque la maladie n'est pas contagieuse : elle est dans l'air, elle vient avec l'air, elle éclatera donc partout où le miasme cholérique portera son action, sans que vous y puissiez rien.

Voilà, disait-il, où conduisent les idées d'épidémies sans contagion !

Admettez, au contraire, la contagiosité ; admettez que toute maladie susceptible de se transporter d'un lieu à un autre sous forme épidémique est contagieuse, et voyez combien la scène change !... Vous serez nécessairement conduits à toute une série de mesures de défense, parmi lesquelles, tout d'abord, l'isolement des premiers malades ; par là vous arriverez à empêcher et à limiter les ravages de l'infection.

Le Fort, dans son livre, avait, par des observations nombreuses, fait, pour la fièvre puerpérale, la preuve scientifique de ces idées.

Il s'efforça ensuite d'établir qu'il devait en être de même « pour l'infection purulente et les autres complications des plaies, érysipèle, pourriture d'hôpital, etc., affections qui, elles aussi, ne sont épidémiques que parce qu'elles sont contagieuses. »

Dès 1865, Le Fort laissait entendre qu'à cet égard sa conviction était faite.

Il était plus explicite encore, en 1870, dans un travail sur la *Balnéation continue*, communiqué à l'Académie de médecine.

Il n'avait, du reste, pas attendu ce moment pour conformer sa pratique à ses principes.

« Lorsqu'en 1868 », disait-il en prenant possession de sa chaire à l'hôpital Necker, « je fus mis à la tête d'un service de chirurgie générale à l'hôpital Cochin, je pris les plus grandes précautions pour empêcher qu'un cas accidentel d'infection purulente devînt, par contagion, l'origine de ce qu'on appelait une épidémie. J'employai les pansements à l'eau alcoolisée, comme étant les plus propres et les plus sûrs ; j'exigeai de mes élèves la propreté extrême des instruments, le lavage soigné des mains avant tout pansement, avant toute opération. Je bannis absolument les éponges... Cette conduite eut pour résultat la disparition à peu près complète de l'infection purulente et de l'érysipèle. »

Aussi n'est-ce pas sans une certaine amertume que Le Fort s'étonnait de n'avoir pas vu ses collègues suivre son exemple. Il se plaignait surtout que l'on attribuât à d'autres qu'à lui le mérite d'avoir trouvé pour le pansement des plaies des procédés vraiment efficaces.

Digitized by Google

Faut-il ne voir là qu'un impardonnable déni de justice et une nouvelle confirmation de la vérité du proverbe : « Nul n'est prophète en son pays » ?

Non, le vieil adage a tort, dans notre pays du moins. Notre excellent président, aux côtés duquel j'ai aujourd'hui encore le plaisir de siéger, est là pour nous l'apprendre.

Il a vu, lui aussi, et au service de la même cause, les résistances que toute idée nouvelle, quelque juste qu'elle soit, peut rencontrer. Mais il saurait nous dire que la vérité finit par triompher, lorsqu'elle a pour elle l'éclatante clarté des faits, et, en matière de chirurgie pratique, une longue série de succès incontestables.

Ces succès, qui forcent la conviction, manquaient, il faut bien l'avouer, à Le Fort. Il sauva assurément un plus grand nombre d'opérés. Mais sa statistique, dressée par lui-même, accusait encore, pour les amputations de cuisse et de jambe, une mortalité de 24 0/0. Qui de nous maintenant se contenterait d'un pareil chiffre?

Et pouvait-il en être autrement? Le Fort, en somme, essayait, sans employer le mot, de faire ce que l'on appelle aujourd'hui de la chirurgie *aseptique*. Or, qui ne sait combien, dans nos hôpitaux surtout, l'asepsie vraie est d'une réalisation difficile? combien, pour l'obtenir, il faut de multiples et de minutieuses précautions? combien le moindre oubli peut entraîner de revers? combien souvent, enfin, lorsqu'on agit sur des tissus infectés, l'asepsie seule demeure nécessairement inefficace?

Le Fort admettait, au reste, qu'il avait manqué quelque chose à sa méthode ; qu'il y avait « un pas de plus à faire » ; qu'il fallait, par un agent quelconque, détruire ce germe, méconnu dans son essence, qui vient infecter les plaies.

Lister, dont il condamnait les pratiques, à ses yeux compliquées ou inutiles, avait, il le disait lui-même, « fait ce dernier pas, accompli ce dernier progrès ». On sait avec quels merveilleux résultats.

Mais reconnaissons du moins que notre éminent collègue a su découvrir l'ennemi, et qu'il a montré la voie où il fallait marcher pour en avoir raison. Les armes dont il disposait étaient insuffisantes? Soit. Mais n'est-ce pas beaucoup d'avoir bien engagé le combat, et d'avoir conduit les troupes sur le terrain où un persévérant effort devait leur assurer la victoire?

Ceux qui ont connu Le Fort m'excuseront de m'être aussi longuement arrêté sur un sujet qui lui tenait tant à cœur.

Ai-je besoin d'ajouter que je n'ai pu donner jusqu'ici qu'une idée bien incomplète de l'activité scientifique de notre collègue?

Digitized by Google

Vivant à une époque où la spécialisation n'était pas encore en honneur, il était de ceux qui pouvaient dire, avec le poète, en adaptant à leur usage un vers célèbre :

... *Chirurgici* nihil a me alienum puto.

Il a touché, en effet, à toute la chirurgie.

J'ai déjà indiqué ses travaux sur la chirurgie militaire et sur certains points de chirurgie pratique. Je mentionnerai encore ses recherches sur la *coxalgie*, et les appareils inventés par lui soit pour maintenir, au lit, le membre en bonne position, soit pour permettre la marche, tout en exerçant sur l'os malade les tractions nécessaires ; ses études sur les *anévrysmes* dont j'ai déjà parlé, celles sur la *trépanation*, sur les avantages que l'on peut retirer de l'emploi des *courants continus faibles et permanents ;* celles, enfin, sur la chirurgie dite aujourd'hui spéciale, *maladies des femmes*, *affections des yeux*, *des voies génito-urinaires*, etc. Faut-il rappeler à ce sujet les communications qu'il a faites ici-même sur le *glaucome* et la valeur de l'*iridectomie* dans le traitement de cette maladie ; sa thèse d'agrégation sur les *vices de conformation de l'utérus et du vagin et les moyens d'y remédier ;* l'excellente opération qu'il a inventée pour combattre le *prolapsus utérin ;* son procédé pour la cure des *rétrécissements de l'urètre ;* celui qu'il proposait pour remédier à l'*exstrophie de la vessie*, etc. ?...

Je dois mentionner encore son active collaboration à la *Gazette hebdomadaire*, où, pendant huit années, chargé de la revue des journaux pour la partie chirurgicale, il eut occasion de signaler à ses lecteurs les faits importants publiés à l'étranger, en joignant à ses analyses de judicieuses remarques ; les articles plus importants encore qu'il fit insérer dans la *Revue des Deux-Mondes ;* le chapitre Hôpitaux du *Paris-Guide*, qu'il écrivit en une nuit, et enfin l'intéressante conférence qu'il fit à la Faculté sur Riolan.

Je ne puis ni faire l'analyse de ces œuvres diverses, ni même en donner l'énumération complète. Je me contenterai de rappeler l'esprit dans lequel il les a conçues, et qu'il a caractérisé lui-même en ces termes : « M'appuyer sur les faits et non sur les opinions acceptées ; rassembler autant que possible toutes les observations contenues dans les livres et les recueils scientifiques ; les comparer, les analyser, pour en tirer de légitimes déductions ; ne pas me borner à la science française, mais consulter les livres et les journaux scientifiques étrangers ; connaître le passé de la science, mais connaître surtout son présent, partout où la science existe,

Digitized by Google

et pour cela lire dans les originaux les publications scientifiques étrangères. »

Le Fort rappelait volontiers ses connaissances en langues vivantes et le parti qu'il sut en tirer pour le bien de son pays, et au plus grand profit de la science chirurgicale française. Je ne puis mieux faire que de lui laisser, ici encore, la parole :

« La lecture des journaux et des travaux scientifiques publiés à l'étranger m'avait montré qu'il y avait en dehors de nos frontières beaucoup de choses dignes d'attirer notre attention... » Mais ce furent surtout les voyages, faits dans sa jeunesse, qui amenèrent dans son esprit une véritable transformation... « Ce n'était point » ajoutait-il, « dans un but de curiosité, pour visiter les musées et les monuments, que je sacrifiais à ces excursions mes faibles ressources pécuniaires ; c'était pour étudier tout ce qui, de près ou de loin, appartenait au domaine si vaste de la science médicale... Avant de franchir pour la première fois nos frontières, je croyais à une supériorité incontestable de la France sur tous les points. Je ne tardai pas à voir que, sur beaucoup d'entre eux, nous entretenions de fâcheuses illusions, et des voyages ultérieurs ne firent que confirmer de sérieuses inquiétudes sur l'avenir de mon pays. Je m'adonnai à l'étude des langues et je me vouai à ce rôle ingrat — dont j'ai si souvent senti l'amertume et dont je ne me suis jamais dissimulé le danger personnel — de mettre en lumière tout ce qui, en France, était défectueux, tout ce qui pouvait être utilement modifié en profitant de l'expérience acquise par nos voisins. Sans illusion, et je tiens à honneur de pouvoir dire sans faiblesse, je n'ai pas reculé devant l'accomplissement de ce que je regardais comme un devoir; je n'ai pas hésité, par dévouement pour mon pays, à mettre à découvert ses défauts et à faire ressortir les qualités de l'étranger, souvent même celles de l'ennemi. »

C'est ainsi, nous l'avons vu, qu'il ne craignit pas de signaler l'infériorité de nos résultats statistiques, aussi bien dans la pratique civile que dans la pratique militaire, l'hygiène imparfaite de nos hôpitaux, et la déplorable organisation de notre chirurgie de guerre.

C'est dans le même sentiment qu'il a, à diverses reprises, indiqué les lacunes de notre enseignement médical, tout en recherchant les moyens de les combler.

Il n'hésita pas davantage, sortant du domaine purement chirurgical, à montrer, l'un des premiers, l'abaissement progressif de la natalité en France, nos illusions sur la durée de la vie moyenne et sur les déductions qu'on croyait pouvoir tirer des calculs erronés de la statistique officielle; l'influence désastreuse du recrutement sur le mouvement de la population; et enfin l'excessive mortalité

Digitized by Google

des jeunes enfants, rapprochée de la forte proportion des naissances illégitimes.

Le Fort se défendait, au reste, d'être un critique maussade et de parti pris : « Ennemi acharné du dénigrement et de l'opposition stérile, j'ai toujours, écrivait-il, cherché à montrer le remède à côté du mal; je n'ai même signalé le mal que lorsque j'avais à proposer le remède. » Soucieux seulement de proclamer ce qu'il estimait juste et vrai, il allait de l'avant, ne se demandant pas si, par sa franchise et par ses idées, que l'on trouvait volontiers paradoxales, il ne s'exposait pas à se nuire à lui-même. « Il lui suffisait, disait-il, de savoir qu'il pouvait être utile à tous. »

Opérateur habile, comme tous ceux qui ont passé par la forte école du prosectorat, il était, à ses heures, chirurgien hardi. On sait que, pour la première fois en France, il osa, pour une fistule de l'uretère, faire l'ablation du rein. Le premier aussi, il réussit à combler une perte de substance de la paupière par transplantation d'un lambeau de peau emprunté au bras, véritable greffe cutanée.

Sa dextérité manuelle était proverbiale. Ses élèves se souviennent des ingénieuses modifications qu'il apportait, suivant les cas, aux corsets orthopédiques, aux bandages herniaires, aux appareils pour redressement des pieds-bots. Il aimait à les exécuter lui-même, ne craignant pas de consacrer parfois de longues heures à de tels travaux. Pour lui, le vrai chirurgien devait être en état de faire, au besoin, œuvre de mécanicien.

Se préoccupant toujours des résultats thérapeutiques, il n'acceptait pas volontiers les nouveautés chirurgicales. Il ne voulait agir qu'à bon escient, et n'entreprenait jamais une opération qui ne lui parût bien indiquée et réellement utile.

Tout dévoué à ses malades, il ne songeait, à l'hôpital comme en ville, qu'à bien répondre à leur confiance; sachant s'oublier lui-même, et faire preuve à l'égard de ceux qui s'adressaient à lui d'un véritable désintéressement.

On assure même que certains confrères moins scrupuleux se plaignaient d'une délicatesse qu'ils trouvaient excessive et préféraient avoir recours, pour leurs clients, à des chirurgiens de commerce plus facile.

La haute notoriété dont jouissait notre collègue était donc amplement justifiée, et nul ne s'étonnera du rang qu'il occupait dans notre état-major médical.

Il faisait partie de la Société de chirurgie depuis le 8 juin 1864, et fut appelé, en 1875, à présider nos séances. Ce n'est pas à vous,

Digitized by Google

Messieurs, que j'ai besoin de dire la part importante qu'il prit à nos travaux.

Un an plus tard, en 1876, l'Académie de médecine l'admettait au nombre de ses membres; l'année même de sa mort, il était élu vice-président de cette assemblée.

Sa nomination de professeur à la Faculté de médecine fut la distinction à laquelle il se montra le plus sensible. C'est le 22 janvier 1873 qu'il fut désigné pour remplacer Denonvilliers dans la chaire d'opérations et d'appareils, chaire qu'il échangea plus tard contre celle de clinique chirurgicale. Dans ce poste d'honneur, il se concilia l'estime de tous et l'affection de ses élèves.

La remarquable leçon qu'il fit à l'ouverture de son cours, consacrée à une rapide revue de l'histoire de la chirurgie, eut un retentissement auquel il ne s'attendait guère.

Mgr Dupanloup en prit texte pour le signaler, à la tribune du Sénat, comme un contempteur du christianisme et un apôtre des doctrines matérialistes. Il se défendit avec une vigueur et une verve incomparables.

C'est peut-être le lieu de rappeler que Le Fort était, avant tout, un libéral, demandant la liberté pour lui, mais la réclamant aussi pour les autres, même pour ses adversaires.

Dans la polémique qu'il soutint au sujet du remplacement des religieuses par des laïques dans les hôpitaux, — remplacement dont il n'était pas partisan — il donna la mesure de sa largeur d'esprit, et du courage avec lequel il savait se séparer de ses amis politiques, lorsqu'il les voyait dans l'erreur. « Je ne crois à aucun dogme, » écrivait-il à M. Bourneville, alors député de la Seine, « mais j'ai horreur de tous les fanatismes, et je n'en connais pas de plus odieux que celui qu'inspire aujourd'hui cette nouvelle religion, la plus intolérable de toutes, et qu'on appelle la libre-pensée. Je combats cette tyrannie qui, sous prétexte d'attaquer le cléricalisme vaincu, attaque la religion elle-même... Je combats cette tyrannie qui, au nom de la liberté de pensée, porte atteinte à ce qu'il y a de plus sacré au monde, la liberté de conscience. »

Et plus tard, revenant sur cette question, il ajoutait : « J'ai défendu énergiquement les religieuses, bien que n'étant nullement religieux, parce que leur cause était celle de la justice, et je souhaite à l'Église de n'avoir que des ennemis semblables à moi... Je ne répéterai pas cette banalité : *Il faut une religion pour le peuple*, mais je dirai : Il faut une dose élevée d'instruction et de culture intellectuelle pour concevoir des idées de morale, dégagées de toute idée religieuse; le peuple ne peut s'imprégner de ces idées morales que si on les lui donne sous forme d'idées religieuses. Un

Digitized by Google

ignorant sans religion est, quatre-vingt-dix-neuf fois sur cent, un gredin. »

Ces paroles, dans la bouche d'un républicain militant, resté fidèle à ses convictions politiques sous l'Empire, et qui, sous la République, avait de toutes ses forces combattu le cléricalisme, témoignent d'une rare indépendance d'esprit.

J'ai tiré cette dernière citation d'une lettre inédite, écrite en 1889 à un adversaire politique, au lendemain des élections pour le conseil général du Loiret, où Le Fort avait été le candidat des républicains, contre celui des monarchistes et des cléricaux. Il échoua, mais la lutte avait été vive; il s'en était fallu de peu qu'il ne fût nommé.

Il comptait se présenter à nouveau. Son ambition — il ne s'en cachait pas — était, après avoir passé par le Conseil général, d'obtenir un siège au Sénat. Il aurait voulu mettre au service de son pays les connaissances spéciales qu'il avait acquises. Il espérait pouvoir porter à la tribune certaines questions relatives à l'assistance publique, à l'assainissement des villes, aux quarantaines, à la vaccination obligatoire, etc., qu'il avait déjà traitées avec tant d'autorité dans le milieu plus restreint de l'Académie, et faire prévaloir les solutions qu'il estimait les meilleures.

Aussi bien se séparait-il de plus en plus de sa clientèle, pour laquelle il n'avait, d'ailleurs, jamais voulu rien sacrifier du temps réservé à ses travaux.

Il songeait aussi à donner sa démission de professeur, pour se laisser toute liberté de passer de longs mois à la campagne, dans son beau domaine du Brion, près de Ménestreau en Villette, dans le Loiret.

Depuis plusieurs années, cette propriété était l'objet de ses soins. Toutes les semaines il s'y rendait; il y passait ordinairement la journée du dimanche.

Il avait pour ces déplacements un autre motif. Nommé maire de Ménestreau, il tenait, avec la rare conscience qu'il mettait dans l'accomplissement de tous ses devoirs, à faire de fréquentes apparitions dans sa commune. Il s'y donnait sans compter aux plus humbles, prodiguant ses conseils aux malades, secourant largement les malheureux. Aimé de tous, il avait acquis, dans ce petit coin de terre, une popularité dont il se réjouissait sincèrement.

Lorsque la mort le surprit, il surveillait, au Brion, la construction d'un château, où il pensait finir paisiblement ses jours. « Après une vie comme la mienne, disait-il à un ami, il est bon d'avoir devant soi quelques années pour se recueillir, et j'en sens le besoin. »

Digitized by Google

Le Fort était, au reste, de ceux qui ne peuvent rester inactifs. Il savait occuper ses loisirs. Les journaux spéciaux se plaisaient à faire connaître les heureux essais faits par « M. Léon Le Fort, l'éminent professeur à la Faculté, le membre de l'Académie de médecine, et grand aviculteur par dessus tout cela », pour acclimater en France le dindon sauvage d'Amérique. Quelques spécimens de ces élèves, nouveau genre, furent envoyés par lui, en 1891, au concours général du Palais de l'Industrie, et lui valurent un prix d'honneur. Notre collègue fut très heureux de cette récompense qui sanctionnait de longs et intelligents efforts.

La campagne avait encore pour lui un autre charme. Là, mieux qu'ailleurs, il pouvait dépouiller l'homme officiel, et se consacrer tout entier aux siens. Or nul ne jouissait plus que lui de l'intimité du cercle de famille. A Paris, bien que vivant assez retiré, il ne pouvait cependant se soustraire complètement aux obligations et aux fatigues mondaines. Il n'en jouissait que davantage de la solitude relative dans laquelle il vivait au Brion.

Sa porte restait néanmoins grande ouverte à ses amis, à ses élèves. Tous conservent le souvenir ému de son bon accueil, de la simplicité et de la cordialité de ses manières, de sa franche gaieté et de l'esprit naturel qu'il apportait dans ces réunions.

Il était d'ailleurs admirablement secondé, dans sa maison, par la femme d'élite qui répandit sur sa vie un bonheur si complet, et à laquelle, en votre nom à tous, Messieurs, j'adresse ici l'hommage de nos plus vives sympathies.

Lorsque Le Fort était arrivé à Paris, en 1850, il apportait avec lui une lettre d'introduction auprès de Mme Malgaigne, la femme de celui qui devait occuper avec tant d'éclat la chaire de médecine opératoire, et que ses beaux travaux d'histoire et de critique chirurgicales avaient déjà rendu célèbre.

Malgaigne, dès l'abord, s'était attaché au jeune étudiant; il l'avait suivi dans ses luttes et soutenu de son influence. Mais il n'était pas seul à s'intéresser à lui. Et lorsque, quelques années plus tard, notre collègue, ayant conquis les titres de chirurgien des hôpitaux et d'agrégé, osa manifester certains sentiments qu'il avait dû garder jusque-là par devers soi, il trouva auprès de Mme Malgaigne, et surtout auprès de sa fille, l'accueil qu'il souhaitait.

Malgaigne, terrassé par la maladie qui devait l'emporter, ne put jouir lui-même du bonheur de ses enfants. Son souvenir n'en resta que plus vivant dans leurs cœurs. On sait le véritable culte que Le Fort avait pour lui. « Pensez et dites de moi ce que vous voudrez », s'écriait-il un jour, « mais ne touchez pas à Malgaigne! » Il ne crut pouvoir mieux honorer son maître qu'en apportant tous

Digitized by Google

ses soins à la revision du *Traité de médecine opératoire;* en deux éditions successives, il sut le maintenir au courant de la science.

C'est en 1865 qu'il avait épousé Mlle Malgaigne. De cette union naquirent trois enfants : deux filles et un fils. Ce dernier est entré récemment dans la carrière médicale, où il tient à honneur de suivre les traditions paternelles. Des deux filles, l'une mourut pendant que son père était enfermé dans Metz ; l'autre est devenue la femme d'un de nos collègues les plus distingués et les plus aimés.

Ce mariage fut une des dernières joies de Le Fort ; il aimait à penser qu'il avait trouvé dans son gendre, qui avait été un de ses plus brillants élèves, un continuateur digne de lui.

Le Fort n'avait jamais été malade : c'est en pleine santé qu'il fut frappé mortellement.

Le 17 octobre 1893, il était au fauteuil de la présidence à l'Académie, dirigeant les débats sur la déclaration des maladies épidémiques avec une autorité et une lucidité qui avaient frappé tous ses collègues. Le 18, il retournait à Ménestreau ; le soir, il était un peu souffrant, se coucha, et fut réveillé dans la nuit par un grand frisson. Le lendemain matin, 19, il ne se sentait pas malade; toutefois, par prudence, il garda le lit. Dans l'après-midi, il voulut dormir, et demanda qu'on le laissât seul. Lorsque sa femme, une heure après, rentra dans la chambre, elle le trouva mort.

Vous vous souvenez, Messieurs, du douloureux étonnement avec lequel fut accueillie la lugubre nouvelle, survenant au moment où les fêtes franco-russes remplissaient Paris d'une patriotique allégresse, et le jour même où notre collègue devait, comme vice-président de l'Académie, figurer à la table d'honneur du banquet offert aux médecins de l'escadre russe.

Le Fort est parti sans avoir pu prononcer une de ces paroles d'adieu que l'on se plait à recueillir et à conserver pieusement. Il avait cependant, quelques années plus tôt, formulé son vœu suprême.

A la fin de son introduction à la neuvième édition du *Traité de médecine opératoire*, se plaignant (non sans motif, je vous l'ai fait voir), de la place trop exiguë qui lui avait été faite dans le mouvement scientifique contemporain, il en appelait avec confiance au jugement de la postérité. « J'espère », disait-il, « que l'avenir fera rendre à mes travaux, à ma personne... ou à ma mémoire, la justice qui leur est due. »

Cette justice j'ai essayé, pour ma faible part, de la lui rendre aujourd'hui.

Digitized by Google

Puissé-je y avoir réussi au gré des siens, au gré de ses élèves et de ses amis, au gré de tous ceux qui saluaient en Le Fort l'homme qui, dans une circonstance solennelle, exhortant ses auditeurs au travail, leur donnait pour devise ces mots, où se résument si bien sa propre vie et son œuvre : « Pour la patrie, par la science et par la liberté ! »

Prix décernés pour 1894.

Prix Duval (300 fr.). — Le prix a été décerné à M. Morestin, prosecteur à la Faculté de médecine de Paris, pour sa thèse intitulée : *Des opérations qui se pratiquent par la voie sacrée.*

Prix Laborie (1,200 fr.). — Le prix, avec une somme de 800 francs, est décerné à M. Jayle, interne des hôpitaux de Paris, pour son mémoire intitulé : *De la septicémie péritonéale post-opératoire.*

Prix à décerner en 1895.

Prix Duval (300 fr.). — *A l'auteur* (ancien interne titulaire des hôpitaux ou ayant un grade analogue dans l'armée ou la marine) *de la meilleure thèse de chirurgie publiée dans le courant de l'année 1895.* — Le prix ne peut être partagé.

Prix Laborie (1,200 fr.). — *A l'auteur d'un travail inédit sur un sujet quelconque de chirurgie.*

N. B. — Par suite d'un reliquat de 1894, a somme qui pourra être distribuée en 1895 est de 1,600 francs.

Prix Gerdy (2,000 fr.). — Question : *De l'intervention chirurgicale dans les sténoses du pylore.*

N.-B. — Par suite d'un reliquat de 1893, la somme qui pourra être distribuée en 1895 est de 3,000 francs.

Prix Demarquay (700 fr.). — Question : *Des opérations pratiquées par la voie sacrée; indications; résultats; manuel opératoire.*

N.-B. — Le prix n'ayant pas été décerné en 1893, la somme qui pourra être distribuée en 1895 est de 1,400 francs.

Prix Ricord (300 fr.). — *A l'auteur d'un mémoire de chirurgie publié dans le courant des années 1894-1895, ou d'un travail inédit sur un sujet quelconque de chirurgie, n'ayant pas encore été l'objet d'une récompense dans une autre Société.*

N.-B. — Le prix n'ayant pas été décerné en 1893, la somme qui pourra être distribuée en 1895 est de 600 francs.

Les travaux des concurrents doivent être adressés au secrétariat

Digitized by Google

général de la Société de chirurgie, 3, rue de l'Abbaye, avant le 1er novembre 1895.

Les manuscrits destinés au prix Ricord peuvent être signés. Pour les prix Laborie, Gerdy et Demarquay, ils seront anonymes et accompagnés d'une épigraphe reproduite sur la suscription d'une lettre renfermant le nom, l'adresse et les titres du candidat.

Pour les autres conditions de ces concours voir le premier fascicule des *Bulletins et Mémoires de la Société de chirurgie* de l'année courante.

Séance du 2 janvier 1895.

Présidence de M. J.-L. Championnière.

Le procès-verbal de la précédente séance est lu et adopté.

Correspondance.

La correspondance comprend :

1° Les journaux et publications périodiques de la semaine :

2° Lettre de M. Poirier, demandant à être inscrit sur la liste des candidats au titre de membre titulaire.

Communication.

Forte déviation de la cloison cartilagineuse du nez. — Ablation de la cloison par un procédé nouveau[1].

Par le Dr Surmay (de Ham), membre correspondant.

Vers la fin d'octobre de cette année 1894, un jeune homme de vingt ans vint me consulter pour une tumeur faisant saillie dans la fosse nasale gauche et qui, sous le vocable de polype nasal, avait motivé sa réforme au mois de janvier précédent. A l'examen je reconnus que cette tumeur n'était pas un polype, mais résultait simplement d'une

[1] Observation lue par M. le Secrétaire général.

Digitized by Google

forte déviation de la cloison cartilagineuse du nez. La saillie qu'elle faisait derrière l'orifice antérieur de la narine était du volume d'une grosse cerise dont elle avait la couleur. La tumeur ne laissait qu'un intervalle extrêmement étroit entre elle et la paroi opposée de la fosse nasale. Si bien que la respiration, la bouche fermée, se faisait presque exclusivement par l'autre narine. La bouche, du reste, était constamment béante et la voix était très nasonnée. Du côté opposé à la convexité, je constatai une concavité dans laquelle je pouvais introduire le bout du doigt.

Ce jeune homme ne présentait aucune tare constitutionnelle et n'avait subi aucun traumatisme; mais, sur sa mère qui l'accompagnait, je remarquai une déformation analogue de la cloison; seulement, cette déformation était moins accusée et n'occasionnait aucune gêne. C'était un cas d'hérédité et, comme il arrive le plus souvent, c'était à gauche que, chez la mère et le fils, siégeait la déviation. Je proposai à ce garçon de l'opérer en remplaçant par un trou, qui ne se verrait pas, la saillie qui lui était si désagréable, ce qu'il accepta avec empressement; et voici comment je procédai.

Avec une solution de cocaïne à 2 0/0, injectée sous la muqueuse de la sous-cloison et au moyen de badigeonnages faits sur la muqueuse de la cloison, des deux côtés, avec la même solution, j'insensibilisai le champ opératoire. Avec la lame pointue d'un ténotome, je transfixai, à sa partie supérieure, l'espace qui sépare la cloison cartilagineuse de la sous-cloison; puis, conduisant de haut en bas la lame du ténotome, je les isolai l'une de l'autre. Cela fait, avec des ciseaux, je détachai, au ras du plancher de la fosse nasale, la cloison de sa base, et, portant ensuite les ciseaux en haut de son insertion à la voûte du nez, j'achevai, en arrière, d'enlever totalement, ou à peu près, la cloison cartilagineuse. La partie déviée était complètement excisée et, à sa place, était une fenêtre faisant communiquer directement entre elles les deux narines.

L'opération s'était faite sans douleur, sans difficulté et avec un écoulement de sang insignifiant. Après avoir bien lavé les fosses nasales par des injections d'eau boriquée, je passai dans la perforation une mèche de gaze iodoformée. Le lendemain la mèche iodoformée fut enlevée et l'on fit très souvent, dans la journée et les jours suivants, des injections boriquées. Tout se passa aussi simplement que possible. Aujourd'hui la perforation de la cloison, cachée par la sous-cloison laissée intacte et les ailes du nez, ne s'aperçoit nullement. La respiration est revenue libre et la voix a perdu son timbre nasillard.

Inutile de passer en revue les procédés très nombreux imaginés pour remédier à la difformité dont il s'agit. On les trouvera tout au long dans le mémoire de Rosenthal « Des déformations de la cloison du nez et de ses traitements chirurgicaux » (*Archives générales de médecine*, 1889). Je dirai seulement que celui de ces procédés opératoires qui se rapproche le plus du mien appartient à Blandin qui emporta d'un seul coup une cloison déviée au moyen

Digitized by Google

d'un emporte-pièce qu'il avait fait construire exprès. Comme cet instrument doit être construit spécialement pour chaque cas particulier, il m'a paru plus simple, pour arriver au même résultat, de me servir d'instruments courants que l'on a toujours à sa disposition.

Il n'entre pas dans ma pensée de substituer à tous les autres le procédé que je viens d'exposer. A chaque cas spécial s'adaptera le mode opératoire qui lui convient. Il m'a paru seulement que, pour les cas analogues à celui qui fait le sujet de cette observation, le procédé dont je me suis servi, qui est facile et prompt, ne nécessitant pas l'emploi du chloroforme ni d'aucun instrument spécial, laissant intact tout l'extérieur du nez et n'occasionnant qu'une perte de sang insignifiante, pouvait être recommandé.

A propos du procès-verbal.

Abcès cérébraux et suppurations de l'oreille.

M. Picqué. — J'ai dit dans le rapport que je vous ai présenté sur l'observation de M. Mignon, que les auteurs classiques, séparaient à tort l'étude des abcès cérébraux, des affections de l'oreille. Mon excellent collègue et ami Gérard-Marchant est venu dans la dernière séance, avec sa courtoisie habituelle, m'argumenter longuement sur ce point de classification nosologique. Vous voudrez bien me permettre de retenir quelques instants votre attention pour répondre aux arguments qu'il m'objecte et accentuer davantage les raisons que j'ai données.

M. Gérard-Marchant m'oppose la rareté des abcès d'origine otique; il nous dit que sur 30 cas, il en a observé un seul; que Broca n'en a vu qu'un sur 90; mais moi-même j'ai rappelé la statistique de Jansen, de Berlin, qui, sur 2500 otorrhées n'a relevé que six abcès, *mais là n'est pas la question*. Il s'agit de savoir la proportion des abcès d'origine otique dans le total général des abcès intracraniens.

En effet, si Jansen a vu six abcès sur 2500 cas, est-il sûr de les avoir vus tous? Ne savons-nous pas que beaucoup de ces cas sont dans les services de médecine? Il faut donc prendre, selon moi, pour juger la question, le total des abcès intracraniens observés et voir la part qui revient dans leur production aux maladies de l'oreille.

Eh bien, au fur et à mesure que l'attention a été plus éveillée sur cette question, on a vu la fréquence des abcès d'origine otique

Digitized by Google

augmenter dans les statistiques récentes. Je ne vous reproduirai pas ces statistiques que j'ai données ailleurs; qu'il me suffise de vous rappeler que plus de la moitié relève de cette origine. M. Marchant déclare, d'ailleurs, que la notion étiologique n'est pas suffisante pour justifier une modification à l'antique classification nosologique. Mais l'exemple qu'il a cité des abcès du foie liés à la dysenterie ne saurait nous convaincre; car il s'agit dans le cas qu'il invoque de la complication chirurgicale d'une affection médicale; et d'ailleurs, les deux affections occupent deux territoires bien distincts, tandis que dans notre cas, il s'agit bien au contraire de deux affections chirurgicales à foyers contigus, le plus souvent, ainsi que nous l'a montré l'anatomie pathologique. De plus, l'importance de la voie mastoïdienne que j'ai préconisée devant vous et que vous avez acceptée du reste ne montre-t-elle pas suffisamment l'intérêt qu'il y a à rapprocher ces deux ordres de lésions?

D'ailleurs, les raisons invoquées par notre collègue ne sauraient prévaloir contre le fait anatomo-pathologique sur lequel j'ai insisté devant vous, à savoir l'existence d'une collection péripétreuse qui sert le plus souvent d'intermédiaire aux deux lésions osseuse et encéphalique, qui parfois ne s'accompagne d'aucune autre collection intracranienne et qui en tout cas demande toujours à être ouverte par la voie mastoïdienne, c'est-à-dire sur un territoire voisin de l'oreille, même quand on fait au lieu classique une trépanation dans le but d'ouvrir une collection encéphalique.

Ces affinités anatomo-pathologiques et pathogéniques récemment connues sont assez importantes en elles-mêmes comme au point de vue des règles thérapeutiques qui en découlent, pour motiver la modification proposée; et les affinités symptomatiques qui autrefois, étaient utilisées en classification nosologique doivent selon moi disparaître devant ces dernières. Aujourd'hui l'anatomie pathologique et la thérapeutique doivent être la base des groupements nosologiques. Ce que je demande donc aux classiques à venir, c'est surtout de supprimer le chapitre abcès cérébral en tant qu'entité pathologique; les variétés les plus importantes doivent être étudiées avec les affections de l'oreille.

Les autres variétés beaucoup plus rares, les abcès tuberculeux, mais surtout les abcès infectieux dus à une suppuration des os du crâne consécutive soit à un traumatisme soit à l'ostéomyélite doivent être étudiés avec ces diverses affections. Ces abcès ne sont-ils pas d'ailleurs le plus souvent contigus à l'os, et M. Marchant connaît-il des cas bien authentiques d'abcès intra-cérébraux, dus à une ostéomyélite par exemple.

Quant aux abcès dits de cause générale, ils constituent ordinairement le dernier chaînon des complications auriculaires de maladies

Digitized by Google

infectieuses d'origine interne, ainsi que l'ont montré les travaux intéressants de Netter; en dehors de cette origine, exception faite pour la pyohémie, ils sont trop hypothétiques pour justifier leur maintien dans le cadre nosologique.

Encore deux mots sur la symptomatologie de ces abcès et j'ai terminé. Je n'ai pas eu la prétention de vous présenter une symptomatologie nouvelle. J'ai simplement insisté sur les signes qui doivent surtout pousser le chirurgien à intervenir; si j'ai parlé du cas d'abcès d'origine traumatique, observé avec M. Pozzi, c'est pour montrer combien ces symptômes pouvaient être peu accusés et je me suis bien gardé de faire la confusion qu'il me reproche.

Je n'ai pas non plus dit que le diagnostic en était facile. Bien au contraire, je le crois très malaisé et c'est pourquoi j'ai essayé d'établir, au point de vue des indications thérapeutiques, certains jalons susceptibles de guider le chirurgien. Il faut du reste s'appliquer à poser des règles générales et ne pas trop s'arrêter aux cas exceptionnels. Je tiens pour tel, le cas intéressant de M. Marchant, où la douleur post-opératoire céda au sulfate de quinine, mais il y aurait un réel inconvénient à trop s'attarder à la thérapeutique interne surtout dans l'affection grave qui nous occupe et mieux vaudrait encore intervenir inutilement dans un cas que de laisser passer le moment opportun.

Enfin, si j'ai parlé de l'insuffisance des données classiques, c'est au point de vue du traitement et non du diagnostic. A cet égard, M. Marchant ne nous a entretenus que de la conduite à tenir dans les mastoïdites. Or c'est le point accessoire de mon rapport. J'aurais préféré savoir l'avis de notre collègue sur la valeur qu'il accorde à la voie mastoïdienne pour aborder les abcès péripétreux ou cérébraux.

Suite de la discussion sur le traitement des polypes naso-pharyngiens.

M. P. Berger. — L'observation que vous a adressée M. le Dr Calot joint à l'intérêt qu'elle offre par elle-même, celui de l'actualité. Comme les considérations auxquelles elle donne lieu touchent à un certain nombre de points qui ont été récemment soumis à votre discussion, je crois utile de les examiner avec quelque attention.

Le jeune malade, âgé de 14 ans, avait été envoyé à Berck pour se remettre d'hémorragies auxquelles avait donné lieu un traitement institué par les méthodes lentes; on avait attaqué d'abord le

Digitized by Google

polype par la voie nasale et par la palatine[1], mais ces interventions avaient déterminé de telles pertes de sang qu'on avait renoncé à les poursuivre.

Au moment où l'enfant fut envoyé à Berck, le polype faisait une saillie d'un centimètre au dehors de la narine gauche ; il y avait un certain degré de déplacement de l'œil, dû probablement à un prolongement de la tumeur dans l'orbite. « Enfin, dit M. Calot, il présentait un *prolongement volumineux dans la direction de la fente sphénoïdale droite, vers le crâne*, comme nous l'avaient fait supposer divers symptômes (somnolence voisine du coma, cris nocturnes, analogues à ceux de la méningite) et comme nous avons pu le vérifier pendant notre intervention ». Je transcris ce passage en entier, car j'aurai tout à l'heure à faire quelques réserves sur l'interprétation que M. Calot a donnée aux faits qu'il y a relatés.

Quoi qu'il en soit, l'enfant était épuisé par des hémorragies, menacé dans sa respiration par le développement du fibrome, et M. Calot se résolut à agir sans retard. Il choisit la voie nasale et la méthode de M. Ollier. Je n'ai rien à dire du mode opératoire suivi, ni de l'opération elle-même, faite très habilement par M. Calot. S'aidant du doigt porté dans le pharynx par la bouche, il put, avec des pinces manœuvrées par l'ouverture nasale, arracher le polype et ses divers prolongements et se rendre maître de l'hémorragie opératoire, assez forte, qui accompagna cette ablation. Un tamponnement fut laissé douze heures dans le pharynx, puis enlevé, et le nez remis en place fut suturé plan par plan. Le petit malade guérit sans incidents. Deux ans et demi se sont écoulés depuis l'opération sans qu'il y ait eu de récidive ; il n'existe aucune déformation de la face et, dit M. Calot, les traces de l'incision bilatérale sont aujourd'hui très peu visibles.

Après avoir félicité M. Calot du succès que lui a valu son intervention aussi efficace qu'opportune, et avant de discuter la méthode opératoire qu'il a choisie, je dois signaler quelques obscurités qui restent dans son observation.

J'ai dit que M. Calot attribuait certains accidents présentés par son malade à l'existence d'un prolongement intra-crânien de la tumeur, et qu'au cours de l'opération il avait cru constater l'existence d'un lobe volumineux pénétrant dans la fente sphénoïdale. Je me demande sur ce point s'il n'a pas fait erreur. Les symptômes

[1] Il est permis de douter que les tentatives de destruction du polype aient été dirigées comme elles eussent dû l'être pour obtenir un succès. Il ressort de l'observation même que le voile du palais et la voûte palatine étaient intacts. Ce n'est donc pas par la *voie palatine*, mais par les *voies naturelles*, toujours insuffisantes pour donner un accès et une voie d'action efficace, que l'on avait cherché à attaquer le polype avant que le malade fut dirigé sur Berck.

Digitized by Google

présentés par son opéré n'avaient absolument rien de caractéristique, et je crois qu'il serait bien difficile, soit par le toucher, soit par la vue, de constater par l'orifice antérieur des fosses nasales, l'existence d'un prolongement du polype s'introduisant dans la fente sphénoïdale. Sans nier, d'ailleurs, la possibilité d'un lobe de la tumeur prenant cette voie après avoir détruit les cloisons osseuses qui séparent la fente en question des fosses nasales, je n'en connais pas d'exemple. Dans les faits très rares où vérification a été faite de la pénétration d'un polype naso-pharyngien dans le crâne, c'était, comme dans le cas d'Otto Weber, par la destruction des cellules ethmoïdales que s'était faite l'effraction. Les auteurs parlent aussi de la pénétration du polype dans le sinus frontal et de la destruction de la lame osseuse qui le limite; mais, je le répète, la propagation à la cavité cranienne par la fente sphénoïdale ne m'est pas connue et j'ajoute qu'elle me semble difficile à constater. On peut être induit en erreur par l'existence, elle fréquemment observée, d'un prolongement latéral s'engageant dans la fente ptérygo-maxillaire et se dirigeant vers la fosse temporale; je ne m'expliquerais pas d'ailleurs qu'une tumeur, remplissant la fente sphénoïdale, n'eût pas donné lieu à des troubles pupillaires ou oculo-moteurs et qu'il n'y ait pas eu des phénomènes de stase dus à la compression de la veine ophtalmique. Faut-il l'ajouter? Je crains fort que si le malade de M. Calot eût eu un prolongement intra-cranien de sa tumeur, celui-ci n'eût pas pu se féliciter du beau succès qu'il nous a communiqué.

Le second point sur lequel M. Calot me pardonnera de faire quelques réserves est la nature sarcomateuse de la tumeur. On parle souvent de l'existence de polypes naso-pharyngiens appartenant à l'espèce des sarcomes, et jusqu'à présent on n'a pas donné fréquemment leur preuve histologique. Les caractères objectifs ou subjectifs de la tumeur, observés sur le vivant, n'ont pas la moindre valeur pour établir sa nature : Développement rapide, vascularité, envahissement des cavités voisines, récidives promptes et rebelles, sont les caractères des vrais fibromes naso-pharyngiens. La conviction sur ce point ne peut se fonder que sur un examen microscopique détaillé et complet indiquant non-seulement l'existence d'un sarcome mais la variété de sarcome à laquelle on a affaire. Rien dans l'observation de M. Calot ne nous indique que cette analyse histologique ait été faite. Si j'insiste sur ce point, c'est qu'il arrive souvent qu'on se prononce un peu à la légère et sans preuves suffisantes sur la nature d'un produit pathologique. Mais quand il s'agit d'une tumeur dont l'existence est aussi discutée, on est en droit de lui demander ses papiers avant de la laisser s'introduire dans la nosographie chirurgicale.

Digitized by Google

J'arrive au point vraiment important de cette observation, à l'intervention chirurgicale adoptée. M. Calot a bien fait d'intervenir et les événements ont justifié sa conduite. Mais tout en enregistrant un beau succès dû à l'ablation de la tumeur par la voie nasale, je n'en reste pas moins partisan de la voie palatine, et quand celle-ci est insuffisante, de la voie maxillaire dans l'extirpation des polypes naso-pharyngiens. La grande autorité d'Ollier, les quelques malades que j'ai pu voir et qui avaient été opérés par sa méthode, n'ont pas suffi à me convaincre. Je trouve la voie d'accès bien étroite et bien éloignée du point d'implantation de la tumeur; mais surtout je redoute cette cicatrice en V renversé qui interrompt la continuité de la racine du nez et du front. Sans même faire entrer en compte la méthode palatine de Nélaton, qui ne laisse aucune trace apparente, je trouve que l'incision complexe de la résection du maxillaire supérieur, entièrement cachée dans les sillons, les rides et les dépressions de la partie latérale de la face, est bien moins offensante que celle de la racine du nez, qui saute aux yeux dès l'abord. C'est une affaire d'appréciation peut-être, mais à cet égard mon opinion est bien arrêtée. On objectera certainement la déformation faciale persistante due à la suppression du maxillaire supérieur : celle-ci est peu considérable si l'on a soin de ménager le plus possible le plancher de l'orbite et la saillie malaire; j'ai montré par un exemple personnel, M. Tuffier a récemment fait voir que cette déformation peut être très peu apparente. Elle deviendrait nulle si l'on sectionnait le maxillaire au-dessus de l'apophyse palatine et du bord orbiculaire en laissant ceux-ci en place. J'avais eu recours, il y a longtemps déjà, à cette résection partielle du maxillaire supérieur pour l'ablation de tumeurs de cet os et j'avais pu constater que la voie d'accès qu'elle donne dans le pharynx était très suffisante pour l'extirpation des tumeurs pharyngiennes les plus volumineuses. J'ai pu en avoir tout récemment la preuve à l'occasion d'une opération dont M. Picqué va probablement vous entretenir.

Malgré les préférences que je manifeste pour les autres voies d'accès vers le polype, je conserverai avec soin le souvenir du fait de M. Calot comme l'exemple d'un beau succès dû à la méthode de M. Ollier, et ce cas, joint à tous ceux qui viennent d'être communiqués à l'occasion de cette discussion, contribuera pour sa part au retour qui s'opère vers la méthode opératoire qu'on avait trop délaissée dans le traitement des polypes naso-pharyngiens.

M. Picqué. — M. le professeur Berger dans son intéressant rapport a bien voulu faire allusion à un cas récent de polype naso-pharyngien que j'ai opéré avec son précieux concours.

Digitized by Google

Je vous demande la permission d'insister sur quelques particularités intéressantes de cette observation.

M. Gougenheim qui avait bien voulu me confier ce malade, pensait à un sarcome. La rapidité d'évolution de la tumeur, les hémorragies dont elle avait été le siège surtout au début, la mollesse de la tumeur, son prolongement apparent dans le sinus maxillaire, tout pouvait faire songer à une forme sarcomateuse et cependant l'examen pratiqué par M. Dufour, interne du service, démontra l'existence d'un fibrome.

J'ai dit, Messieurs, que la tumeur paraissait avoir un prolongement dans le sinus. En effet, la face du côté correspondant était manifestement asymétrique. La paroi externe du sinus semblait repoussée en avant. Il existait bien de ce côté une dacryocystite suppurée qui pouvait avoir amené un œdème inflammatoire du voisinage ; mais on ne constatait ni rougeur de la peau, ni dépression persistante à la pression du doigt, ni douleur à la palpation. Nous pensâmes dès lors à un envahissement du sinus par la tumeur, opinion qui ne devait pas tarder à être démentie au cours de l'opération. Il s'agissait peut-être bien d'une asymétrie congénitale, circonstance dont il faudra tenir compte désormais si l'on veut éviter l'erreur où nous sommes tombés, car l'incision ne démontra même pas l'existence d'un œdème profond. Admettant donc un prolongement de la tumeur dans le sinus, je résolus, pour me conformer à l'opinion que j'avais formulée devant vous dans une précédente séance de pratiquer l'ablation du polype par la voie maxillaire. M. le professeur Berger me conseilla toutefois de faire une résection partielle du maxillaire et je pratiquai dès lors l'opération suivante :

L'incision des parties molles fut faite comme pour la résection totale, une première section oblique au ciseau et au maillet fut pratiquée suivant la direction oblique de la suture malo-maxillaire; une deuxième section également au ciseau fut faite parallèlement au bord libre du maxillaire et à environ un travers de doigt au-dessus de lui; enfin une troisième section à la cisaille de la branche montante et aussi bas que possible. L'ablation de la portion ainsi délimitée par ces 3 traits se fit très facilement. La résection comme on le voit ne fut que partielle ; le bord inférieur du maxillaire fut respecté, la voûte palatine resta intacte. Le plancher de l'orbite et surtout le rebord orbitaire ne fut entamé que dans une petite étendue. Une déformation ultérieure n'est donc pas à craindre, et point n'est besoin de recourir à une autoplastie immédiate comme l'a fait M. Tuffier.

Je n'ai eu Messieurs, qu'à me louer d'avoir suivi l'excellent conseil de M. Berger ; la voie est aussi très suffisante pour aborder le polype et l'opération se fait aussi facilement que par la voie palatine. L'hémorragie a été comme toujours assez abondante, mais sans jamais être inquiétante. L'exploration de la base d'implantation a pu se faire très facilement après l'opération ainsi que le tamponnement par le vestibule de la bouche.

Digitized by Google

Cette voie maxillaire modifiée bien supérieure à la voie maxillaire classique trop mutilante constitue donc une ressource réellement précieuse dans les cas ordinaires où le polype n'a pas encore envahi la cavité du sinus. Je ne puis évidemment formuler un avis rationnel, dans le cas où cette cavité est envahie par le néoplasme. Mais dans les cas simples, elle évite la section de la voûte palatine et par conséquent les troubles fonctionnels qui peuvent en résulter. Elle ne donne pas lieu d'autre part, à la difformité qui résulte de l'ablation totale du maxillaire, même quand on a recours au procédé ingénieux de M. Tuffier.

Au point de vue de la cure lente, elle ne permet peut-être pas d'avoir sous l'œil la base d'implantation mais en conservant la voie vestibulaire, on pourra, je le crois, remédier efficacement aux chances d'hémorragies et plus facilement qu'en contournant le voile du palais, comme le veulent les partisans de la restauration immédiate. D'ailleurs, qu'on ne m'accuse pas de varier : j'ai soutenu dans la dernière séance que, quand la brèche était faite, il fallait la laisser ouverte, je n'ai pas dit autre chose. Aujourd'hui, je vous propose une voie commode, et je pense qu'elle est suffisante pour faire face aux deux éventualités possibles, l'hémorragie immédiate ou la récidive ultérieure.

M. Kirmisson. — Je partage absolument la manière de voir de M. Berger sur le traitement des polypes naso-pharyngiens. Je suis partisan convaincu des méthodes de douceur, et l'observation de M. Calot n'est certes pas de nature pour me faire changer d'avis, car, chez son malade, notre confrère ne s'est pas placé dans les conditions voulues pour bien réussir. Quand on veut employer les méthodes de douceur, la voie nasale et la voie pharyngienne sont tout à fait insuffisantes, et, sous peine d'agir à l'aveugle, il faut absolument se faire du jour en incisant le voile et souvent même la voûte palatine.

A l'égard du prolongement intracranien dont M. Calot a supposé l'existence, je fais les mêmes réserves que M. Berger, et pour deux raisons. La première, c'est que la possibilité d'une pareille pénétration par la fente sphénoïdale me parait plus qu'hypothétique. La seconde, c'est que, dans la majorité des cas, lorsqu'il existe un prolongement intracranien, la mort en est presque toujours la conséquence. Le succès obtenu par M. Calot est donc bien fait pour éveiller nos doutes. Pour ma part, j'ai vu deux exemples de ces prolongements intracraniens, et les deux malades sont morts très vite après l'opération. Dans ces deux cas, la pénétration s'était faite par les cellules ethmoïdales.

Quant à la voie nasale, je le répète, je la considère comme très

Digitized by Google

défectueuse. Elle entraine les déformations les plus disgracieuses et ne donne point du tout libre accès sur le point d'implantation du polype. Sans doute, en cas de petit polype, elle peut être suffisante, à la condition de repousser la tumeur d'arrière en avant, avec l'index introduit par la bouche derrière le voile du palais, et tout récemment j'ai vu M. Ollier recourir avec succès à cette manœuvre. Mais pour peu que le néoplasme soit volumineux, la voie nasale nous place dans les conditions les plus fâcheuses. On ne voit pas devant soi, on pêche pour ainsi dire au hasard et on ne fait rien de bon.

Pour me résumer, je dirai donc que, pour la majorité des cas, la cure lente par la voie palatine est la méthode de choix, et lorsque le volume de la tumeur ne permet pas de procéder ainsi, c'est à la résection de la mâchoire qu'il faut s'adresser pour avoir du jour et mener à bien l'intervention.

M. Bazy. — A propos des voies de pénétration intracraniennes des polypes naso-pharyngiens, je désire rappeler l'observation instructive d'un jeune homme que j'ai vu succomber dans le service du professeur Richet après une série d'hémorragies profuses par pénétration du néoplasme dans l'intérieur du sinus caverneux.

Rapports.

I. — *Phlegmon périombilical dû à une concrétion sébacee expulsée spontanément,* par M. Marais (de Honfleur).

Rapport par M. TILLAUX.

M. Marais (de Honfleur) nous a communiqué une observation très intéressante sur un cas de phlegmon ombilical dont je veux profiter, pour vous soumettre quelques rapides considérations sur la pathogénie et le siège de cette variété de phlegmons.

Au point de vue pathogénique, le rôle véritable des corps étrangers de la dépression ombilicale est facile à comprendre, et, du reste, il est depuis longtemps connu. Au fond des dépressions ombilicales profondes, telles qu'on les voit surtout chez les sujets gras, s'accumulent des débris épithéliaux et des poils. Il en résulte une sorte de corps étranger autour duquel les téguments s'irritent, et l'érythème ainsi provoqué devient lui-même le point de départ

Digitized by Google

d'un phlegmon angioleucitique plus ou moins étendu. Les choses ne se sont pas passées autrement chez le malade de M. Marais, et les faits semblables ne sont point rares. Mais, et c'est ici que je me sépare de l'opinion classique, je pense que, dans la majorité des cas, ce sont les lymphatiques sous-cutanés qui sont envahis, et par conséquent c'est le plus souvent un phlegmon angioleucitique sus-aponévrotique et sous-cutané qu'on observe dans les cas de ce genre.

Je ne suis donc pas de l'avis de M. Heurteaux qui, vous le savez, localise le processus derrière l'aponévrose, dans le tissu cellulaire sous-péritonéal. Non pas que je nie la possibilité de cette localisation, et j'admets volontiers que certains cas puissent répondre à la description de M. Heurteaux. Mais, je le répète, ce doit être la très grande exception. D'autant que dans les phlegmons sous-cutanés, que je considère comme la règle ou peu s'en faut, le siège juxta-aponévrotique du foyer purulent et l'épaisseur souvent très grande de la couche cutanéo-graisseuse qu'il faut traverser pour arriver au pus sont autant de conditions qui peuvent induire en erreur et faire croire à la localisation sous-péritonéale d'une collection qui siège, en réalité, au devant de l'aponévrose.

Voici l'observation que je m'empresse de mettre sous vos yeux:

Un homme d'équipe du chemin de fer de l'Ouest, âgé de 42 ans, est obligé, le 26 octobre dernier, de cesser son service par suite de douleurs vives qu'il éprouve à la partie antérieure de l'abdomen, dans le voisinage de l'ombilic. Depuis quelque temps, il avait remarqué que la cicatrice ombilicale était le siège d'un peu de suintement : peu à peu, les parties voisines étaient devenues sensibles à la pression du vêtement ; une rougeur diffuse avait envahi toute la région ; le tissu cellulaire sous-cutané s'était induré. Lorsque je fus appelé auprès de ce malade, les mouvements étaient si douloureux qu'il ne pouvait se tourner dans son lit. Je constate les traces d'un phlegmon subaigu du pourtour de l'ombilic, que j'attribue à l'érosion de l'infundibulum ombilical par l'action irritante de la sécrétion sébacée et de la sueur — le malade ayant le système pileux très développé, — irritation qui a été le point de départ d'un lymphangite.

Déjà, en décembre 1891, ce malade avait été atteint d'influenza et avait présenté des symptômes d'une extrême gravité. L'analyse de ses urines avait décelé 5 grammes d'albumine par litre, avec hématurie et desquamation épithéliale abondante (observation publiée dans l'*Année médicale* de Caen, n° du 15 avril 1893). Il avait néanmoins complètement guéri et n'avait pas cessé son travail depuis cette époque. Mais, étant donnés ces antécédents, et en présence d'une inflammation diffuse, à forme suspecte, il y avait lieu de soupçonner un état général défectueux et j'examinai de nouveau ses urines. Elles ne contenaient plus

Digitized by Google

de trace d'albumine, mais leur densité relativement élevée (1027) me fit y rechercher le sucre à l'aide du réactif d'Almen (lessive de soude te nitrate de bismuth). En ayant constaté l'existence, je le dosai avec la liqueur de Fehling et trouvai 21 grammes par litre.

Le traitement consista à raser toute la partie antérieure de l'abdomen qui fut ensuite lavé à l'eau phéniquée faible. Injections phéniquées dans l'infundibulum ; onctions d'onguent napolitain et larges cataplasmes. Diète liquide. Suppression absolue du cidre. Au bout de quatre jours, le malade pouvait faire quelques mouvements ; la douleur à la pression et l'empâtement avaient notablement diminué, et une nouvelle analyse des urines ne donnait plus que des traces de sucre (environ 50 centigrammes par litre). Le 30 octobre, le malade peut se lever ; puis il commence à sortir, mais ce n'est que le 16 novembre qu'il reprend son service. A cette époque, il restait encore une plaque indurée au pourtour de l'ombilic et un peu de suintement.

Le 24 novembre, le malade vient m'apporter une concrétion du volume d'une petite noisette qui, dit-il, lui est sortie du nombril. En montant dans son lit pour se coucher, il a senti une douleur vive au niveau de l'ombilic, et ayant défait le bandage dont il s'entourait l'abdomen, il trouva cette concrétion dans les linges. En l'examinant, je constate que cette concrétion était logée au-dessous de la cicatrice ombilicale qui la recouvrait complètement ; il faut, en effet, soulever l'ombilic pour découvrir l'espèce de capsule dans laquelle elle s'était développée.

Cette concrétion, à laquelle adhère encore un petit pinceau de poils, est lisse et arrondie dans la moitié de sa circonférence ; l'autre moitié est aplatie et déprimée en son milieu par un sillon oblique ; elle était moulée sur la cicatrice ombilicale qui la recouvrait. Lavée, puis desséchée sous un excitateur, elle pèse exactement 0gr,68. Elle flotte sur l'eau en s'enfonçant à peu près de la moitié de son volume. Sa densité est 0,566, densité qui représente presque exactement celle du bois de cèdre ; elle est donc plus légère que l'axonge, plus lourde que le liège.

L'analyse micro-chimique montre qu'elle est formée presque entièrement de matière sébacée. On y trouve, en effet, un feutrage d'aiguilles de sels gras, avec des gouttelettes huileuses interposées, quelques leucocytes, des débris de cellules épidermiques et quelques-uns des corpuscules variés qu'on rencontre habituellement dans la poussière.

Depuis l'expulsion de ce corps étranger, l'induration a complètement disparu et le malade n'éprouve plus aucune gêne.

M. Marais fait suivre cette observation des réflexions suivantes :

Les faits de ce genre paraissent avoir été très rarement observés, et c'est après en avoir vainement recherché des exemples dans les publications périodiques de ces vingt dernières années que

Digitized by Google

Quelques auteurs modernes ont cependant signalé l'existence de ces concrétions. Dans l'article Ombilic du *Dictionnaire encyclopédique des sciences médicales*, M. Boursier cite un cas inédit du Dr Notta (de Lisieux), où une volumineuse concrétion de l'ombilic détermina un phlegmon qui suppura et nécessita l'intervention chirurgicale.

M. Duplay, dans le *Traité de pathologie externe de Follin* (t. V, p. 818), en rapporte un autre exemple.

Mais c'est dans la chirurgie clinique de M. Tillaux que le rôle de ces concrétions est examiné au point de vue de la pathogénie des phlegmons péri-ombilicaux, et nous avons pensé que notre observation venait à l'appui de l'opinion soutenue par M. le professeur Tillaux. Il est probable que, dans beaucoup de cas de phlegmons péri-ombilicaux, la concrétion a échappé aux observateurs, comme le fait a failli se produire pour notre malade.

Sous la réserve des quelques réflexions faites au début de ce rapport, je propose à la Société : 1° d'adresser des remerciments à M. Marais ; 2° de publier son travail dans nos Bulletins.

Les conclusions proposées par M. Tillaux sont mises aux voix et adoptées.

Discussion.

M. G. Marchant. — La pathogénie exposée par M. Tillaux est classique et tous nous connaissons l'existence des phlegmons angioleucitiques sous-cutanés qu'il vient de décrire. Mais il ne faudrait pas oublier que certains cas exigent une autre interprétation, tant au point de vue de leur pathogénie qu'à celui de leur localisation.

C'est ainsi que j'ai dernièrement observé un phlegmon sous-ombilical qui siégeait à coup sûr en arrière des droits et dont le point de départ était urétral. Le malade avait la goutte militaire et le pus de la collection purulente contenait des gonocoques.

M. P. Segond. — J'ai moi aussi récemment observé deux cas de phlegmons péri-ombilicaux qui montrent bien que le siège sous-cutané de ces collections purulentes, pour être fréquent, n'a rien d'absolu.

Les deux malades auxquels je fais allusion, une femme et un homme de 40 à 45 ans, tous deux fort gras, avaient en effet, comme point de départ de leurs phlegmons, des concrétions et de l'érythème de leurs dépressions ombilicales, mais dans ces deux cas, la collection purulente, qui était du reste sus et non pas sous-ombili-

Digitized by Google

cale, siégeait de la manière la plus manifeste derrière la paroi abdominale et dans le tissu cellulaire sous-péritonéal.

M. Peyrot. — Je m'associe aux réserves de mes deux collègues. Le mode pathogénique invoqué par M. Tillaux est fréquent mais il n'est point la règle. Quant à la localisation du pus, elle n'est pas constante et la description depuis longtemps classique de deux principales variétés de phlegmons péri-ombilicaux en témoigne. Les uns sont sous-cutanés et les autres sous-aponévrotiques. Tout se réduit donc à une question de diagnostic et de fréquence. Mais il est en tous cas bien évident qu'il y a lieu de maintenir la variété de phlegmons profonds admise et décrite par M. Heurteaux.

M. G. Richelot. — Dans les six observations qui servaient de base au mémoire de M. Heurteaux, il y a quelques exemples fort nets de tuberculose péritonéale. J'ai vu moi-même un cas d'abcès sous-ombilical dans lequel la nature tuberculeuse du processus n'était point discutable et j'estime qu'on ne saurait trop insister sur l'existence de cette variété spéciale.

BOSTON MEDICAL LIBRARY JUL 29 1896

M. Tuffier. — Comme fait établissant que l'étiologie des abcès sous-ombilicaux n'a rien d'absolu, je puis citer l'observation d'un malade chez lequel j'ai incisé un phlegmon sous-ombilical profond provoqué par la perforation de l'appendice iléo-cæcal. Celui-ci altéré depuis plusieurs mois avait été déplacé et attiré vers la région sous-ombilicale par les tractions du grand épiploon avec lequel il avait contracté de solides adhérences.

M. Tillaux. — Je n'ai jamais nié l'existence des phlegmons sous-ombilicaux profonds. Ce que j'ai simplement voulu montrer et je le maintiens, c'est que la variété de phlegmons décrite par M. Heurteaux est certainement plus rare qu'on ne le dit, et que, dans la variété sous-cutanée que je considère comme la plus fréquente, la disposition des parties est telle qu'on est très exposé à considérer comme sous-péritonéales, des collections qui siègent en réalité sous la peau, et j'estime que cette erreur doit être assez fréquente.

II. — *Fibro-sarcome de la gaîne du long péronier latéral à la plante du pied*, par M. Broca, Chirurgien des hôpitaux.

Rapport par M. TILLAUX.

L'observation intéressante communiquée par M. Broca est trop concise pour être résumée. La voici donc dans tous ses détails :

Digitized by Google

Tamb... (Henri), âgé de 6 ans 1/2, me fut adressé le 21 octobre 1892 par mon maître le professeur Tillaux et mon collègue Walther, à l'hôpital Trousseau, où j'avais l'honneur de suppléer M. le professeur Lannelongue.

Cet enfant portait à la plante du pied une tumeur dont on se serait aperçu deux mois auparavant et qui s'est accrue progressivement.

Actuellement, immédiatement en avant de la ligne qui unit l'une à l'autre les extrémités postérieures des premier et cinquième métatarsiens, au niveau du quatrième métatarsien, on sent à la plante du pied, sous la peau absolument normale, une tumeur bilobée, formée de deux petites masses arrondies, dont la postérieure est la plus mobile. Cette tumeur, bien limitée, de consistance dure et égale est fort douloureuse à la pression et gêne la marche. Elle me parut adhérente au squelette, et je l'attribuai au cuboïde ou au quatrième métatarsien. Cet avis était également celui de M. le professeur Tillaux, tandis que mon collègue et ami Walther croyait percevoir un peu de mobilité transversalement et concluait à une tumeur tendineuse.

Le 24 octobre 1893, je fis sur la tumeur une incision longitudinale, et d'un coup de rugine à sa base, je la détachai. Il fut alors évident que la tumeur ne tenait pas à l'os mais aux tendons, probablement à ceux du fléchisseur profond. Réunion immédiate sans drainage, et j'obtins la cicatrisation par première intention.

La tumeur enlevée avait l'aspect et la consistance du fibrome : et c'est au fibrome que conclut l'examen histologique pratiqué par mon collègue et ami Achard.

Je restai sans nouvelles de l'enfant jusqu'au 23 juin 1894, date à laquelle il me fut ramené, souffrant de nouveau depuis quelques semaines. A cette date, la marche sur la plante du pied était à peu près impossible, et je constatai l'existence d'une tumeur douloureuse, immobile, un peu bosselée, commençant, en arrière, au niveau du cuboïde et se prolongeant, grosse comme le pouce à peu près, jusqu'à l'extrémité antérieure du quatrième métatarsien. Là elle se terminait par une extrémité arrondie, lisse et nette. Cette tumeur est dure, de consistance égale.

Cette fois, il me parut évident que j'étais en présence d'un sarcome, que je crus pouvoir attribuer au quatrième métatarsien.

Le 27 juin, je commençai par faire à la plante du pied une incision exploratrice qui me fit voir tous les tendons sains, et, par eux, me conduisit jusqu'à une tumeur allongée, qui me parut en effet dépendre du quatrième métatarsien. Je ne crus pas devoir me borner à l'extirpation de cet os, et je pratiquai séance tenante la désarticulation tibio-tarsienne, avec lambeau postérieur, à peu près semblable à celui de l'amputation de Guyon.

Réunion immédiate sans drainage ; pansement à la gaze aseptique ; guérison par première intention.

Sur la pièce, on voit une tumeur qui commence en arrière, par une extrémité assez saillante au niveau du cuboïde et longe tout le bord inférieur du quatrième métatarsien. Après résection des tendons flé-

Digitized by Google

chisseurs, qui en sont indépendants, on constate que la tumeur n'adhère pas au métatarsien. On peut la rabattre d'avant en arrière, et il devient alors évident qu'elle part du ligament calcanéo-cuboïdien, c'est-à-dire de la gaîne du long péronier latéral, ce dernier tendon étant intact.

M. Pilliet a bien voulu pratiquer l'examen histologique. La tumeur est développée dans le tissu conjonctif de la gaîne tendineuse et du mésotendon. Ce n'est pas une transformation sarcomateuse molle, avec accumulation de petite cellules rondes, mais une transformation fibroplastique. La néoplasie est constitué par des cellules fusiformes et du tissu conjonctif adulte, disposé en masses tourbillonnées ou en grandes nappes qui morcellent le tissu propre du tendon, disséquant ses faisceaux et les atrophiant peu à peu. Le diagnostic est donc fibro-sarcome de la gaîne du long péronier, amenant l'atrophie des fibres tendineuses par substitution de tissu.

Ce fait est, vous le voyez, des plus instructifs. Je vous propose donc : 1° d'adresser nos remercîments à l'auteur; 2° de l'inscrire en bon rang sur la liste des candidats au titre de membre titulaire de la Société.

Ces conclusions sont mises aux voix et adoptées.

Présentation de pièces.

Accidents causés par le massage gynécologique.

M. Pozzi. — J'ai l'honneur de vous apporter des pièces fort instructives au point de vue des méfaits dont le massage gynécologique peut être responsable, lorsqu'il est appliqué mal à propos. Je les ai recueillies sur une femme qui avait été massée dans un service hospitalier de Paris, pour des accidents douloureux attribués à une ancienne hématocèle. Il s'agissait, en réalité, comme j'ai pu le vérifier, durant mon opération, d'un double pyosalpinx de petit volume.

Les résultats de cette thérapeutique intempestive ne se sont pas fait attendre, des douleurs vives, avec perte de sang et production des symptômes classiques des lésions annexielles, m'ont conduit à pratiquer une laparotomie, et voici ce que j'ai trouvé : à gauche, la trompe est, vous le voyez, transformée en un sac, à parois épaisses et tomenteuses, présentant les caractères habituels du pyosalpinx et, cependant, elle ne contient que du sang anciennement épanché. Autour d'elle il y avait des adhérences péritonéales et un abcès de périsalpingite récente. A droite, il n'y a pas de lésions suppuratives voisines, mais la trompe kystique contient du pus mélangé à une certaine quantité de sang. Or, l'interprétation de ces lésions ne me paraît pas douteuse, c'est le

Digitized by Google

massage d'un double pyosalpinx qui a provoqué les hémorragies intratubaires et, ce qui est plus grave, c'est encore lui qui a provoqué l'expression, hors du pyosalpinx gauche, d'une certaine quantité de pus, qui s'est heureusement enkysté, mais qui aurait pu provoquer une péritonite suraiguë.

J'insiste sur ce point que la malade, au moment où elle a été massée, ne présentait pas de symptômes aigus, et qu'on avait cru simplement à des résidus plastiques ou à des adhérences. Cela prouve combien le massage peut être dangereux et combien les indications sont difficiles à préciser.

Discussion.

M. Bouilly. — On ne saurait trop souligner les véritables désastres dont le massage peut être responsable. Je puis en citer trois exemples significatifs : Le premier concerne une femme atteinte de sarcome inter-utéro-rectal. Le massage a provoqué chez elle des hémorragies, puis une suppuration pelvienne, et la malade en est morte. Le deuxième est celui d'une malade qui vivait en assez bonne intelligence avec une rétroversion mobile peu douloureuse et non compliquée de lésions annexielles. Or, depuis qu'elle a été massée, des accidents péritonéaux sérieux se sont manifestés, et la rétroversion est devenue très douloureuse. Le troisième, enfin, parle dans le même sens. Il s'agit d'une jeune femme chez laquelle une périmétrite fort bénigne a pris, sous l'influence du massage, tous les caractères des lésions annexielles les plus douloureuses. On ne saurait donc trop insister sur les faits semblables à celui de M. Pozzi, et l'heure serait, je crois, bien venue pour mettre la question du massage à l'ordre du jour de nos séances. Il s'agit là d'une méthode thérapeutique qui a peut-être ses indications précises, mais qui peut être le point de départ des accidents les plus sérieux, lorsqu'elle est appliquée à tort et à travers, à propos de toutes les lésions pelviennes et sans le moindre discernement. Et, par malheur, c'est ce qui se fait beaucoup aujourd'hui.

M. Lucas-Championnière. — Je m'associe complètement aux réserves formulées par mes collègues. Maintes fois déjà, j'ai vu des lésions annexielles s'agrandir sérieusement sous l'influence du massage, si bien, qu'à cette heure, il m'est arrivé d'ovariotomiser ou d'hystérectomiser plusieurs malades qui n'auraient pas eu besoin de ces interventions sérieuses sans la désastreuse influence des séances de massage auxquelles elles s'étaient soumises. Il se peut sans doute que la méthode ait ses indications et ses succès, mais

Digitized by Google

je reste encore très sceptique et j'estime, en tout cas, qu'on ne saurait trop protester contre les abus de la méthode.

M. Richelot. — Le massage a certainement ses indications, mais ses méfaits n'en sont pas moins indiscutables, et j'en ai vu pour ma part plusieurs exemples.

M. Routier. — Je considère, moi aussi, le massage comme très grave en cas de lésions annexielles. Ces mauvais effets sont à mon avis si constants, qu'il m'arrive de m'en servir comme moyen de diagnostic. S'il n'éveille aucune douleur, c'est que les annexes sont saines et, dans le cas inverse, on peut tenir pour certain qu'il en est autrement.

M. Pozzi. — Je suis heureux d'avoir attaché le grelot à cette question si importante du massage gynécologique ; qu'il ait ses indications, je n'en disconviens pas, mais on en a considérablement abusé, et il est bon de montrer que ses effets peuvent être souvent plus dangereux qu'une intervention opératoire.

M. Ch. Monod. — Il me paraît indispensable de protester contre l'impression que tout lecteur ne manquera pas de ressentir à la lecture de notre discussion. Comment, en effet, ne pas conclure, après tout ce qui vient d'être dit, que le massage est toujours condamnable et mauvais ? Or, il est certain qu'il en est autrement. Que le massage mal appliqué soit dangereux, rien de plus juste que de le proclamer. Mais, quand on en connaît le manuel et les indications, on peut en obtenir, dans certains cas déterminés, les meilleurs résultats.

La séance est levée à 5 heures 20 minutes.

Le Secrétaire annuel,
Paul Segond.

Séance du 9 janvier 1895.

Présidence de M. J.-L. Championnière.

Le procès-verbal de la précédente séance est lu et adopté.

Correspondance.

La correspondance comprend :

1° Les journaux et publications périodiques de la semaine ;

Digitized by Google

2° Éloge de Alfonso CORRADI, membre correspondant étranger, par le professeur Augusto CORRADI (Corregio, novembre 1894);

3° (a) *Cystostomie sus-pubienne;* — (b) *deux cystostomies; prostatectomie*, par M. MOUGEOT (de Chaumont). (M. Bazy, rapporteur);

4° Lettre de M. LEJARS demandant à être inscrit sur la liste des candidats à la place déclarée vacante de membre titulaire de la Société de Chirurgie.

A propos du procès-verbal.

Appareils métalliques de soutien du nez.

M. DELORME. — Je désire ajouter quelques remarques à celles que j'ai faites à la fin d'une de nos précédentes séances, à propos de la présentation de M. Chaput. Elles s'adresseront d'une façon générale aux supports métalliques.

Vous savez que, très favorablement accueillis tout d'abord, puis diversement appréciés dans ces derniers temps, ces modes de soutien imaginés par le Dr Martin (de Lyon), ont été somme toute peu employés; quatorze fois au dire de notre collègue, le professeur Chauvel.

J'y ai eu recours trois fois ; une fois pour redresser un nez affaissé; deux fois je me suis servi de la charpente métallique pour des restaurations nasales nécessitées par des mutilations de la face par coup de feu.

Je vous demanderai de résumer d'abord les observations de mes opérés. Sans elles, les données sur lesquelles je m'arrêterai tout à l'heure, perdraient une partie de leur valeur.

OBS. I. — Mon premier malade, le nommé C..., cavalier de remonte, avait eu, le 3 décembre 1889, les os propres du nez et le cartilage de la cloison fracturés par un coup de pied de cheval, et l'aile nasale gauche déchirée. Plusieurs mois après l'accident, le nez était très mobile à l'union de ses os propres et de ses cartilages; il était dévié à droite, coudé d'avant en arrière, aplati, flasque ; la narine droite était presque obturée, la gauche très rétrécie. La cloison dépressible était très déviée de gauche à droite. Des cicatrices anciennes répondaient aux sillons naso-jugaux.

La respiration, difficile par le nez, s'exécutait presque complètement par la bouche et la course essoufflait le malade.

En juillet 1890, quatre mois après l'accident, je redressai ce nez affaissé par une charpente nasale construite par un très habile dentiste, M. Gillard, professeur à l'École dentaire.

Digitized by Google

Pour conserver la cloison, la redresser et assurer une forme plus régulière au nez, M. Gillard fit subir à la charpente métallique une modification avantageuse, modification consistant dans la confection d'un double trépied, un pour chaque narine. Les deux branches médianes, accolées de chaque côté à la cloison qu'elles redressaient, relevaient le nez. Elles prenaient point d'appui dans le frontal comme dans l'appareil de M. Martin, par leur pointe supérieure; les branches médiane et externe se fixaient dans le maxillaire supérieur.

Pour assurer à l'appareil plus de fixité, M. Gillard crut devoir augmenter l'étendue des pointes destinées à s'encastrer dans les maxillaires.

Je comptais, d'après les indications de M. Martin, pouvoir aisément fixer les pointes inférieures, médiane et externe, après avoir dégagé, dans une étendue suffisante, le repli gingivo-labial, mais j'éprouvai à les placer des difficultés qui m'obligèrent bientôt à fendre verticalement la lèvre supérieure. Celle-ci, incisée et dégagée, et l'incision frontale médiane faite, le placement de la base de l'appareil, puis de la pointe frontale fut facile. Suture, etc.

Le résultat immédiat fut excellent, la déformation avait disparu, le nez avait sa saillie normale, les narines étaient largement dilatées et, après guérison des plaies, vers le quinzième jour, je comptais vous présenter cet homme comme un bel exemple de succès, quand, vers la troisième semaine, à la suite de mouvements involontaires de l'opéré pendant son sommeil, l'appareil se déplaça légèrement. Le dos du nez devint un peu sensible à sa partie supérieure, il rougit; le malade éprouva des douleurs vives dans les incisives médianes supérieures, de la céphalée. Je cherchai en vain à replacer l'appareil; la déviation s'accentua ainsi que les douleurs, la peau rougit davantage, menaça de se rompre; je fus forcé d'enlever toute la charpente par une incision gingivo-labiale et frontale après section de ses branches. La difformité se reproduisit, c'était un insuccès. Revu trois ans après, ce soldat était dans le même état qu'avant l'intervention.

Je lui proposai de renouveler ma tentative; il n'accepta pas ma proposition.

Les deux autres observations m'ont été fournies par des malades que je vais vous présenter :

Obs. II. — Le nommé N..., dans une tentative de suicide, se tire à Tuyen-Kan, le 10 janvier 1893, un coup de fusil Lebel sous le menton. La balle, après avoir fracturé les maxillaires, détruisit la cloison nasale, les os propres, à droite, ouvrit largement en haut la cavité nasale et se creusa un sillon sur la table antérieure du frontal dans son tiers inférieur.

Après guérison de son traumatisme, le nez affaissé, étalé et mou en bas, présentait en haut et à droite une perforation qui admettait l'extrémité du petit doigt.

En juillet 1894, j'appliquai à ce malade un appareil de M. Martin en lui faisant subir les modifications suivantes qui, d'ailleurs, n'en compromettaient en rien les dispositifs généraux.

Digitized by Google

A la partie supérieure, au lieu de se terminer par une pointe, l'appareil présentait une plaque métallique transversale bombée, suivant la forme des os propres. Cette plaque devait rester fixée sur le frontal par un fil engagé en tourillon, à la fois à travers l'os et à travers deux trous extrêmes de cette plaque. A deux centimètres, toujours sur la branche médiane, je fixai une deuxième branche transversale. Je dirai tout à l'heure à quoi elle servait.

Chez ce malade, comme chez le précédent, après avoir en vain cherché à appliquer l'appareil après section simple du pli gingivo-labial, je fus obligé, pour pouvoir fixer dans le maxillaire les pointes médianes et latérales, de fendre la lèvre supérieure sur la ligne médiane et de la dégager largement au niveau du pli gingivo-labial. Les os propres d'un côté étaient conservés, mais luxés en haut et en avant; je les détachai en prolongeant à leur base l'incision frontale, je ménageai leur périoste, puis les greffai sur le frontal auquel ils furent fixés par deux fils métalliques. En bas, ils reposaient sur la deuxième branche transversale du montant médian auquel ils étaient arrêtés par un fil métallique qui les entourait. La peau enfoncée dans la perte de substance nasale fut dégagée et suturée. Suture de la lèvre.

La réunion fut parfaite, rapidement obtenue; le nez présentait dès lors une saillie et une forme presque normales, et pendant un mois et demi je crus à un succès complet. Au bout de ce temps le blessé, qui avait déjà commencé à souffrir des dents peu de jours après l'opération, éprouva des douleurs plus vives; il y eut de la périostite. Il souffre encore aujourd'hui de ses dents, mais peu vivement.

Trois mois après mon opération, la greffe osseuse se sépara et la peau, comme vous pouvez le constater, s'est ulcérée au niveau de la perte de substance nasale, laissant l'appareil à nu et saillant.

Après cinq mois, le résultat n'est donc pas brillant. Si l'appareil est solide, il n'est pas toléré en haut; il reste à combler une perte de substance nasale voisine de l'œil, difficile par conséquent à oblitérer, même si je sacrifie l'appareil. Je ne puis oublier, en effet, que sur un malade présentant une semblable perte de substance, j'ai dû pratiquer huit fois des sutures ou des autoplasties avant d'obtenir un affrontement.

Obs. III. — Mon troisième malade le nommé Ch..., comme le second, se tira sous le menton, le 10 novembre 1893, une balle de fusil Gras. La balle brisa comminutivement le maxillaire inférieur, sépara les deux maxillaires supérieurs, divisa le nez sur la ligne médiane après avoir détruit la cloison et échancré les os propres, au niveau du bord inférieur desquels elle ressortit. Privé de sa cloison, le nez s'affaissa. Représenté en haut par la saillie médiane des os propres, il était terminé en bas par un gros bourgeon de parties molles, percé d'un hiatus étroit et unique puisque la sous-cloison avait disparu.

Le 12 juillet 1894 j'applique, avec l'assistance de M. Gillard, un trépied de M. Martin fait de platine mou, malléable, et dont les branches étaient plus grandes qu'il n'était nécessaire afin de n'être point gêné,

Digitized by Google

comme chez le précédent malade, par les différences de niveau que présentaient vraisemblablement les maxillaires supérieurs.

Grâce au dégagement de la lèvre supérieure déjà sectionnée par le traumatisme et non réunie à l'incision frontale, la pose de l'appareil fut facile.

Je relève dans l'observation que l'altération, que la mollesse du maxillaire supérieur me força d'un côté, à le forer en plusieurs endroits pour trouver un point d'appui solide aux branches externes. Je fus obligé de me rapprocher de la ligne médiane et, par le fait, de modifier la forme de l'appareil, dont les deux parties n'étaient plus symétriques. C'est là une donnée intéressante à noter. Je signale encore que l'un des deux maxillaires étant sur un plan différent de l'autre, les branches durent être coupées inégalement et leur pointe refaite séance tenante. Si elles avaient été régulièrement disposées à l'avance, l'appareil mis en place eut amené une difformité.

Le nez, chez ce malade, avait déjà éprouvé une légère perte de substance mais, de plus, ses parties molles enflammées et non soutenues par les cartilages et les os, s'étaient rétractées. L'étoffe manquait et la trop grande résistance de la peau la rendait réfractaire à une adaptation régulière. Quand je voulus la soulever par l'appareil dont la saillie n'était pourtant que normale, je ne pus parvenir à coiffer ce dernier.

Je fis recourber en S les branches latérales et la branche médiane pour diminuer la hauteur du soutien. L'adaptation du nez à la coque métallique devint possible, mais la saillie nasale était devenue très insuffisante et je regrettais, pour un si mince résultat, d'avoir entrepris mon opération.

Je dégageai le nez latéralement en dehors du sillon naso-génien, puis au ras des maxillaires, pour permettre aux tissus voisins de contribuer à la formation de la saillie nasale ; je fis redonner aux branches médianes et latérales leur hauteur. Le nez reprit une saillie normale, mais sa base était si large qu'il était choquant par son volume. Il ne l'était pas moins par le fait que le sillon naso-génien occupait un siège insolite. Il répondait non à la base du nez mais vers le milieu de l'espace compris entre cette base et sa pointe. Mes tentatives restaient donc infructueuses et j'avoue que je fus un moment embarrassé pour prendre une décision nouvelle.

Après avoir en vain attiré vers l'appareil les parties molles des côtés du nez et de la partie inférieure du front libérées par une incision en Y (la grande branche de l'Y répondant à la ligne médiane du nez), je m'arrêtai au dernier mode suivant.

Puisqu'il fallait que le sillon naso-génien restât à sa place, je n'avais plus que la ressource d'augmenter la quantité de tissus qui devait constituer le nez. Celui-ci avait été sectionné en partie ; une longue cicatrice ancienne médiane, sillonnait sa moitié inférieure, je le fendis en deux, excisai la cicatrice, puis entre ses deux moitiés, je fixai les bords d'un lambeau brachial long de 12 centimètres environ, large de 6 centimètres. Avec son excédent et sa base je comptais, plus tard, reconstituer la sous-cloison.

Digitized by Google

L'opéré fut maintenu par un bandage très régulier et très solide dans la position si pénible qui est imposée aux blessés auxquels on emprunte un lambeau brachial pour le procédé de Tagliocazzi ; il souffrit pendant plusieurs jours de douleurs vives et continues dans les doigts innervés par le cubital, s'agita dans son lit, et, soit tiraillement, soit infection d'un lambeau presque en contact avec la bouche ; celui-ci se mortifia, Après cet insuccès, il ne me restait plus qu'à réunir les deux moitiés du nez sur la ligne médiane. C'est ce que je fis, mais, comme vous pouvez le voir sur le malade, les parties molles insuffisantes ont laissé à découvert une partie de l'appareil. Une intervention ultérieure, peut être plusieurs interventions encore indéterminées seront donc indispensables pour corriger les défectuosités de cette restauration déjà si riche d'aléas et de difficultés.

En résumé, dans un cas j'ai observé une intolérance absolue résultant du déplacement d'un appareil dont les pointes avaient pourtant été exagérées comme longueur et qui, au moment de l'opération, était très solidement assujetti ; dans un autre j'ai noté une intolérance relative et, dans un dernier, une tolérance complète, mais une couverture insuffisante. Chez les deux derniers opérés, l'appareil reste bien fixé. Sur trois cas je compte donc trois insuccès complets ou relatifs.

Je ne veux pas m'autoriser de ces cas peu nombreux pour porter une appréciation nettement défavorable sur la méthode conseillée par le Dr Martin, de Lyon, d'autant que je la crois perfectible et que je n'ignore pas d'un autre côté les succès qu'elle a fournis à d'autres chirurgiens, et je me contenterai d'utiliser mes observations pour en tirer quelques remarques qui ne peuvent que contribuer à préciser les indications de l'opération, à faire disparaître certains de ces desideratas ou de ces difficultés.

Je rappelle que, chez mes opérés, je fus obligé pour fixer les tiges médianes et latérales du trépied, de sectionner verticalement la lèvre supérieure au lieu de me contenter d'inciser le repli gingivo-labial comme l'a conseillé M. Martin. A la cicatrice frontale peut donc s'ajouter une cicatrice labiale.

Lorsque le nez est simplement affaissé par suite de la destruction de ses os propres ou de la cloison, la hauteur des branches du trépied métallique peut être réglée avec méthode et à l'avance, mais quand, à la suite d'un traumatisme ou d'une ostéite des maxillaires, la surface de ces os a changé de plan (comme c'était le cas chez deux de mes malades), lorsqu'enfin le maxillaire a perdu de sa résistance et qu'on est exposé à reporter en dedans ou en dehors, dans des portions osseuses solides, les pointes d'implantations des tiges latérales et médiane, on n'obtiendrait qu'un résultat esthétique défectueux si le trépied présentait des branches à

Digitized by Google

dimensions fixes. En pareil cas, le chirurgien doit pouvoir disposer d'un appareil à branches trop longues qu'il fera raccourcir, après essai, par le dentiste qui l'assiste. Et comme il est bon de ne pas se priver des rondelles de platine vissées sur les branches maxillaires à la limite des pointes, lesquelles multiplient les points d'appui et empêchent une pénétration exagérée de ces pointes, partant la bascule de l'appareil, il m'a paru avantageux que les branches présentassent non un pas de vis d'un demi-centimètre, mais un pas d'un centimètre et demi au moins.

Le platine mou qu'a utilisé M. Gillard a l'avantage de permettre de modeler les branches, de les raccourcir par une coudure, de les allonger en redressant celles que présente l'appareil, mais je crois qu'il vaut mieux, autant qu'on le peut, régler la longueur de celui-ci sur celle de ses branches, plutôt que d'en modifier la forme.

Ces détails de technique d'apparence insignifiants, sont cependant bien utiles à connaître car leur oubli peut entraîner un résultat défectueux.

J'arrive à un point qui, à mon sens, a une importance majeure dans la question de la restauration du nez ou de son relèvement.

C'est beaucoup sans doute, d'avoir à sa disposition un appareil de soutien bien disposé et qu'on sait tolérable, mais il faut aussi que l'étoffe qui doit le recouvrir s'y prête, ou soit suffisante. L'histoire de mon troisième malade ne me l'a que trop montré.

Quand les parties molles du nez affaissé, traumatisé, ont conservé leur étendue et leur souplesse, elles se laissent développer, modeler, et le résultat est satisfaisant, mais quand elles sont indurées, rétractées ou insuffisantes, leur distension, leur modelage immédiat est difficile ou impossible, et alors, ou bien on est obligé de diminuer la hauteur de l'appareil et la saillie du nez devient insuffisante, ou bien on fait appel aux tissus voisins du sillon naso-génien. Ce sillon si utile à l'harmonie des traits disparaît, s'efface ou s'avance, et la base du nez s'élargit d'une façon choquante.

Le sillon naso-génien devant rester en place, j'ai cherché, chez mon malade, à combiner une autoplastie médiane avec le redressement du nez. J'avais d'autant plus lieu de m'adresser, chez lui, à ce procédé que j'avais à songer à la reconstitution d'une sous-cloison. Je n'ai pas réussi dans ma tentative. Sur un autre malade présentant encore une perte de substance notable des téguments nasaux, je serais peut-être plus heureux ; mais comme l'autoplastie brachiale ne m'a pas donné de succès jusqu'ici, au lieu de m'y arrêter, je procéderais ainsi :

Si j'avais à redresser un nez ne présentant pas de perte de substance, mais surtout une modification de la texture de ses tissus, des indurations, des cicatrices, etc. : 1° ou bien je ne songerais à

Digitized by Google

l'application de l'appareil de soutien qu'après avoir, par un traitement préparatoire suffisamment prolongé, par des massages répétés de la peau du nez, des dilatations successives, des débridements au niveau des cicatrices et des adhérences, redonné aux tissus leur souplesse; ou encore : 2° je modifierais les dispositifs de l'appareil. Au lieu de lui laisser des branches continues et rigides, d'une étendue fixe, j'utiliserais un soutien à branches brisées, extensibles par le jeu de petites crémaillères ou par tout autre mécanisme, et je tenterais un *soulèvement progressif*. Les deux séries de précautions, massage, etc., et développement de l'appareil, pourraient d'ailleurs se combiner.

On sait combien les tissus de la face, progressivement tiraillés, se laissent distendre. Grâce à ces massages, j'ai pu, sur un de ces malades, prendre trois fois dans la même région de grands lambeaux que je déplaçais à distance. Il serait rationnel d'utiliser cette extensibilité de la peau comme adjuvant et comme mode préparatoire de restauration par le trépied.

Les quelques modifications que, pour mes opérés, M. Gillard a fait subir au trépied de M. Martin peuvent avoir des avantages; l'appareil double est utilisable dans certains cas de déviation de la cloison; il élargit mieux le dos du nez que l'appareil unique; la terminaison de la branche médiane par une plaque un peu étalée fixée par des pointes ou par un fil qui traverse les os et les trous dont elle est creusée, est à recommander quand les os propres du nez sont conservés. La plaque fait moins de saillie que l'arête de la branche médiane de l'appareil primitif.

Malgré mes insuccès, je ne me crois pas autorisé, je le répète, à rejeter d'une façon absolue l'appareil si ingénieux de M. Martin; mais mes succès primitifs qui, dans la suite, se sont changés en insuccès, ne peuvent que faire désirer que les résultats obtenus soient désormais relevés avec plus de soin, à une époque éloignée. Sa fixité peut n'être pas absolue, même quand il a été primitivement bien assujetti, il détermine parfois des douleurs dentaires vives, de l'ozène, enfin il peut être intoléré. Son application reste toujours délicate, et les difficultés de cette dernière augmentent lorsque les maxillaires ont subi des déformations, des pertes de substance, et que les parties molles du nez n'ont conservé ni leur étendue ni leur souplesse. Il paraît susceptible de perfectionnements. Peut-être pourrait-il être combiné avec la greffe osseuse intercutanéo-muqueuse en copeaux ou en gros fragments, ou subir d'autres modifications.

M. Chaput, de son côté, lui a fait subir un ingénieux perfectionnement, et je suis tout le premier à désirer qu'il nous présente bientôt une suite de succès; mais, jusqu'à plus ample informé — il

Digitized by Google

me permettra de le lui dire — je ne puis partager son opinion sur la simplicité de son procédé ; croire, comme lui, à la dissection facile de la muqueuse, au soulèvement immédiat et à volonté de la peau d'un nez induré et sillonné de cicatrices, à l'absence d'infection du champ opératoire quand les pointes de l'appareil traversent les cavités des sinus frontaux et maxillaires ; enfin je ferais moins bon marché que lui d'une cicatrice très apparente du dos et des parties latérales du nez, proches des voies lacrymales.

M. Chaput. — Les résultats de M. Delorme me paraissent plutôt de nature à infirmer la valeur de la méthode originelle de Martin. Dans un cas, l'appareil s'est éliminé en totalité ; dans un second, une branche de l'appareil a perforé la peau. Enfin, dans les trois cas, le resultat esthétique est loin d'être satisfaisant.

Quoi qu'en dise M. Delorme, mes résultats sont satisfaisants ; dans les deux cas, le trépied a été parfaitement toléré, et si le résultat esthétique de l'un de mes malades n'a pas été parfait, c'est plutôt la faute de l'opérateur, dont les mensurations n'ont pas été correctes, que celle de la méthode, qui a tenu toutes ses promesses.

M. Delorme pense que l'élimination de mon trépied est possible, en raison des infections par les sinus de la face perforés par les pointes de l'appareil ; or, les perforations sur les maxillaires ne portent pas au niveau du sinus maxillaire. Pour ce qui est du sinus frontal, il n'est pas atteint par les forages qui n'ont pas besoin d'être profonds.

Je dirai encore que les modifications apportées à l'appareil de Martin par M. Delorme me paraissent constituer des complications peu heureuses. Je préfère, pour ma part, m'en tenir au trépied primitif imaginé par M. Martin lui-même, car cet appareil est très simple, parfaitement suffisant, et on peut le faire construire par n'importe qui.

Une chose paraît étonnante, c'est la tolérance relative pour les pièces métalliques exposées à l'air et aux infections ; je ne doute pas, pour ma part, qu'au bout de quelques mois, ou au plus tard un an ou deux, leur élimination ne soit fatale. Elle s'est faite une fois sur un des sujets de M. Delorme ; dans le second cas, l'appareil a perforé la peau ; dans le troisième, le support métallique paraît toléré sans grands inconvénients, mais je ne pense pas que cela puisse durer indéfiniment.

Digitized by Google

Lecture.

M. POTHERAT lit un travail intitulé : *Trois cas de grossesse extra-utérine.* (M. Picqué, rapporteur).

Comité secret.

La Société se forme en comité secret pour entendre la lecture des rapports concernant les listes de proposition pour la nomination des correspondants nationaux et étrangers, pour le prix Duval et pour le prix Laborie.

La séance est levée à 5 heures 10 minutes.

Le Secrétaire annuel,
PAUL SEGOND.

Séance du 16 janvier 1895.

Présidence de M. J.-L. CHAMPIONNIÈRE.

Le procès-verbal de la précédente séance est lu et adopté.

Correspondance.

La correspondance comprend :

1° Les journaux et publications périodiques de la semaine ,

2° Lettres de MM. BAZY et GÉRARD-MARCHANT, s'excusant de ne pouvoir assister à la séance ;

3° *Diagnostic des lésions acétabulaires primitives ou prépondérantes par l'adduction primitive ou prépondérante dans la coxalgie,* par M. VINCENT (de Lyon). (M. Chaput, rapporteur) ;

4° *Notes cliniques pour servir à l'histoire de la talalgie,* par MM. BROUSSES et BERTHIER. (M. Picqué, rapporteur) ;

5° Lettre de M. JULLIEN, demandant à être inscrit sur la liste des candidats au titre de membre titulaire.

Digitized by Google

Rapport.

Double plaie pénétrante de l'abdomen par instrument piquant; double perforation du cæcum. Issue des matières et des gaz dans le péritoine. Laparotomie précoce. Guérison, par M. Rochard.

Rapport par M. CHAPUT.

Messieurs, je vais d'abord vous résumer rapidement l'observation de M. Rochard. J'insisterai sur quelques points qui me paraissent mériter la discussion. J'ajouterai ensuite quelques considérations générales sur le traitement des plaies de l'abdomen.

Il s'agit d'une femme qui reçut, dans la nuit du 27 janvier 1894, deux coups de couteau dans le ventre. M. Rochard appelé, se trouvait auprès de la malade quatre heures après l'accident. La malade présentait à la région cæcale une petite plaie triangulaire et une autre semblable, un peu en dehors et à gauche de la ligne médiane, à la hauteur de la ligne médiane.

Les symptômes fonctionnels étaient peu marqués; le visage pâle et anxieux, le pouls à 68°, la température à 36°,8; la malade avait vomi; il existait un léger météorisme.

M. Rochard fait une première laparotomie sous-ombilicale et trouve sur le cæcum deux orifices de 3 millimètres environ séparés par un pont de 3 à 4 millimètres, le tout recouvert par une boulette de matières fécales avec échappement des gaz. Désinfection locale. Les deux plaies sont enterrées au fond d'un pli fait au cæcum et oblitérées par 5 points de Lembert (un étage). Toilette du péritoine avec des éponges sèches; suture de la paroi à trois étages.

M. Rochard fait ensuite une incision médiane sus-ombilicale, constate qu'aucun organe important n'est blessé et referme le ventre.

L'auteur fait suivre son observation des réflexions suivantes : Il remarque que l'abstention eût causé la mort, puisque les plaies, quoique très petites, livraient passage aux gaz et aux matières; il n'y avait pas, dit-il, de trace de bouchon muqueux.

Notre collègue termine en proposant la laparotomie latérale passant par la blessure pour les plaies latérales, en se basant sur ceci : que dans les plaies par armes blanches, on n'a pas besoin de dévider tout l'intestin parce que la lésion est localisée, limitée; que les anses ne se déplacent guère, le blessé étant maintenu immobile et les mouvements de l'intestin étant diminués ou supprimés par l'hémorragie, le shock et le commencement de l'inflammation.

M. Rochard ajoute que l'éventrattion n'est pas plus à craindre dans les plaies latérales. Il se résume en proposant la laparotomie

Digitized by Google

médiane pour les plaies dont la région des muscles droits; la laparotomie sur le bord externe des droits pour les plaies situées plus en dehors; la laparotomie sur une verticale passant par la blessure pour les plaies très en dehors.

Tout est intéressant dans cette observation et dans les réflexions qui lui font suite.

Tout d'abord M. Rochard est arrivé auprès de la malade quatre heures après l'accident; il en était de même dans une observation que nous a communiquée M. le Dentu. Dans la thèse d'Adler, on trouve 55 observations de malades opérés dans les cinq heures après l'accident. Je fais cette simple remarque pour prouver à mon maître et ami, M. Reclus, que l'intervention précoce est possible et souvent réalisée. M. Rochard a constaté deux plaies par instrument piquant (poignard triangulaire) dans les régions cæcale et gastrique; la malade était en bon état, si ce n'est qu'elle était un peu pâle, qu'elle avait vomi et qu'elle présentait un léger météorisme.

Devait-il opérer dans ces conditions?

La question eût été posée à nos collègues MM. Reclus, Berger ou même Jalaguier, qu'ils eussent répondu non, parce que la plaie était par instrument piquant, dans des régions considérées comme peu dangereuses et parce que les symptômes étaient sans signification bien nette. Les vomissements n'avaient aucuneimportance; c'étaient certainement des vomissements occasionnés par l'indigestion que provoque fréquemment un traumatisme et l'émotion. J'ai vu plusieurs fois des vomissements analogues chez des malades qui n'avaient reçu que des contusions sans importance sur d'autres régions que l'abdomen. D'ailleurs, le peu de temps écoulé depuis la blessure ne permet pas d'admettre un développement de la péritonite suffisant pour occasionner des vomissements. Le léger météorisme que signale M. Rochard n'avait pas non plus une grande valeur, car le volume du ventre varie fréquemment, même chez les sujets sains et indemnes de traumatisme. Par conséquent, d'après la doctrine de MM. Reclus et Berger, celle même d'un interventionniste, M. Jalaguier, M. Rochard n'aurait pas dû laparotomiser sa malade.

Eh bien, Messieurs, je lui donne raison, à M. Rochard; bien plus, je le félicite hautement, non seulement parce qu'il a suivi une conduite que, d'accord avec MM. Terrier, Qnénu, Broca, je conseille toujours en pareil cas, à savoir : de laparotomiser toutes les fois qu'on a un doute sur l'intégrité de l'intestin; mais je le félicite encore et surtout parce que l'événement lui a donné raison, en mon-

Digitized by Google

trant une péritonite commençante et des matières et des gaz dans le péritoine.

Son observation mérite d'être considérée comme un document important dans l'histoire des plaies de l'abdomen, et elle nous force à rejeter cette opinion qui régnait dans l'esprit de la plupart d'entre nous, que les plaies de l'intestin par instrument piquant ne sont pas dangereuses.

Je rapprocherai de l'observation de M. Rochard un accident dont j'ai été le témoin; j'ai vu un chirurgien des plus distingués qui, en faisant la suture de la paroi abdominale après une laparotomie, embrocha par mégarde une anse d'intestin avec l'aiguille de Reverdin; il ne s'inquiéta pas de cet accident; cependant la malade mourut de sa perforation.

M. Rochard nous signale dans son observation l'absence du bouchon muqueux sur lequel M. Reclus a attiré l'attention. Il y a longtemps que M. Terrier a remarqué que ce bouchon était septique, et j'ai pu montrer à MM. Gérard-Marchant, Schwartz et Reclus, qui m'ont fait plusieurs fois l'honneur d'assister à mes expériences, que sur le chien, même avec des plaies étroites, la hernie de la muqueuse n'empêchait pas le passage des matières. M. Estor a fait aussi des expériences très intéressantes qui prouvent que le bouchon muqueux n'empêche nullement des liquides colorés ingérés de passer dans le péritoine.

Dans certaines plaies punctiformes, la muqueuse peut se hernier, s'étrangler un peu entre les fibres de la musculaire et servir ainsi de bouchon; mais dans les plaies linéaires, la muqueuse n'est plus qu'un bouchon largement percé d'un trou au centre, par lequel s'écoulent des matières septiques.

M. Rochard, ayant trouvé deux petites plaies séparées par un pont, s'est contenté de les enterrer au fond d'un pli qu'il a fixé par cinq sutures à la soie en un seul étage.

J'approuve complètement l'emploi de l'invagination latérale, mais mon ami M. Rochard me permettra de lui rappeler que, pour avoir toutes les garanties désirables, il est indispensable de suturer à deux étages séro-séreux; on peut guérir son malade avec un seul étage, nous en avons la preuve, mais c'est aléatoire.

La désinfection du cæcum au sublimé, la toilette du péritoine avec des éponges sèches méritent d'être approuvées; je sais gré aussi à M. Rochard de n'avoir pas intempestivement lavé le péritoine; cette manœuvre ne peut détruire les germes, et en revanche elle les dissémine. A mon avis, on n'est autorisé à laver que lorsqu'on trouve dans le ventre de grandes quantités de pus ou de matières qu'on ne peut guère balayer qu'avec un grand courant d'eau tiède.

Digitized by Google

Je note en passant que le dévidement méthodique de l'intestin n'a pas été fait ; j'y reviendrai tout à l'heure.

Notre collègue a fait deux laparotomies médianes, une au-dessous, l'autre au-dessus de l'ombilic. Il a bien fait, car il a diminué les chances d'éventration qu'aurait amenées une énorme incision médiane. Avec cette dernière, il aurait encore eu à lutter contre la sortie des anses intestinales.

M. Rochard n'a pas vérifié la pénétration par la sonde cannelée ; elle lui a paru indiscutable d'après les commémoratifs. J'ajoute que l'exploration à la sonde est infidèle dans les plaies étroites ou sinueuses ; en cas d'échec de la sonde, c'est par la face profonde qu'il faut examiner le péritoine et non par sa face externe. Le plus souvent, lorsque l'intestin est blessé, on trouve dans le péritoine des caillots, du sang, qui suffisent à renseigner le chirurgien, sans qu'il ait besoin d'examiner le péritoine pour s'assurer de la pénétration. C'est quand on ne trouve rien d'anormal dans le ventre qu'on doit vérifier la pénétration par l'examen de la face interne du péritoine ; on dévidera ensuite l'intestin s'il y a lieu.

Je ne puis me ranger à l'avis de M. Rochard lorsqu'il propose la laparotomie latérale pour les plaies latérales ; les raisons sur lesquelles il s'appuie me paraissent très contestables. Il déclare que, dans les plaies par instruments piquants ou tranchants, la lésion étant localisée, on n'a pas besoin de dévider tout l'intestin. J'avoue que dans certains cas très particuliers, comme celui qui nous occupe, on peut parfois se dispenser du dévidement quand les circonstances sont telles qu'on peut être certain que l'estomac ou le gros intestin ont été seul blessés. Cette certitude est bien rare, d'ailleurs, et un coup de conteau blesse souvent plusieurs viscères à la fois. Une anse grêle peut avoir été blessée au moment où elle se trouvait au devant du cæcum et peut être revenue ensuite vers la ligne médiane. Pour ma part, appliquant le précepte d'agir en cas de doute toutes les fois que l'action est moins grave que l'expectation, je préférerais dévider inutilement que de m'abstenir au petit bonheur.

Le dévidement étant donc admis en principe, il est clair qu'on l'effectuera plus facilement par une laparotomie médiane que par l'incision latérale.

L'incision médiane permet seule d'inspecter toute la cavité abdominale ; elle fournit aussi un champ d'action beaucoup plus étendu que l'incision latérale.

J'ajouterai un dernier argument contre l'incision latérale. Contrairement à M. Rochard, je pense qu'elle expose davantage à l'éventration que l'incision médiane ; les plaies latérales bâillent, en effet, largement ; les muscles se rétractent, il est difficile de les

Digitized by Google

rapprocher, et quelquefois les sutures coupent le tissu musculaire friable. Pour toutes ces raisons, je crois qu'il faut adopter en principe l'incision médiane. On pourra, si besoin en est, faciliter des manœuvres difficiles soit par un débridement latéral partant de la plaie médiane, soit par une seconde incision faite au niveau de la région difficilement accessible.

Permettez-moi, maintenant, messieurs, d'élargir un peu le débat, et, à propos de cette observation, de passer en revue les principaux problèmes que soulève le traitement des plaies de l'abdomen.

I. — *Difficultés du diagnostic.*

Je veux d'abord insister sur ceci, que, en pratique, nous n'avons pas de signe pathognomonique pour diagnostiquer dans les premières heures une blessure des viscères abdominaux. Évidemment le diagnostic crève les yeux quand l'intestin blessé, quand l'épiploon font hernie, ou quand on voit s'écouler par la plaie, de la bile, de l'urine, des matières, des gaz fétides ou des ascarides ; mais vous savez combien ces cas sont exceptionnels. Habituellement les signes de certitude manquent, et on est obligé d'en chercher d'autres.

La *douleur abdominale* n'a pas grande valeur, elle s'explique par la plaie pariétale ; elle est plus ou moins vive, selon la sensibilité des sujets. Le *shock*, qu'on a considéré comme pathognomonique des hémorragies intra-abdominales, s'observe encore dans les plaies viscérales ou seulement pariétales sans hémorragies, dans les contusions bénignes de l'abdomen ; il est souvent en rapport avec la frayeur, la douleur, la fatigue, la commotion du système splanchnique chez des sujets nerveux. Ce symptôme infidèle contre-indique plutôt l'intervention quand il est un peu accentué.

Dans les cinq ou six premières heures, les signes de péritonite manquent constamment et ne sauraient nous guider ; les vomissements alimentaires ou même bilieux des premières heures ne sont pas en rapport avec la péritonite ; ils résultent de l'interruption de la digestion par le traumatisme et l'émotion. Comme je l'ai déjà dit, j'ai vu souvent des vomissements survenant à l'occasion d'une chute, d'une contusion sur une région quelconque.

Les vomissements de sang ont une grande valeur ; mais ils ne sont pas absolument pathognomoniques. Notre collègue Pierre Delbet a communiqué une observation de plaie de la région épigastrique qui s'accompagna d'évacuations de sang par la bouche ; l'autopsie montra que le sang provenait du poumon. J'ai observé un cas de vomissements de sang causés par une contusion sans rupture de l'estomac vérifiée par l'autopsie. Ces faits, je l'avoue, n'infirment guère la grande valeur diagnostique de l'hématémèse, surtout

Digitized by Google

lorsqu'elle est abondante. Inconstant dans les plaies de l'estomac, ce symptôme (il est inutile de le faire remarquer) ne peut servir au diagnostic quand l'intestin est seul en cause. Très rares aussi sont les selles sanglantes ; elles n'existent guère que dans les plaies du gros intestin. Elles n'ont de valeur que lorsqu'elles sont abondantes et prolongées. Peu abondantes, elles peuvent provenir d'hémorroïdes.

La tympanite avec sonorité hépatique signalée par Jobert est un symptôme tardif, plutôt en rapport avec une péritonite putride, qu'avec l'envahissement du péritoine par les gaz de l'intestin. Jalaguier attribue une grande valeur à une tympanite locale, épigastrique, distincte de la sonorité stomacale normale, surtout lorsque ce signe coïncide avec une plaie de la région épigastrique. Il me semble qu'il est un peu délicat de distinguer toujours le son tympanique spécial du ton tympanique de l'estomac distendu.

On observe parfois les signes des hémorragies internes : pâleur de la face, refroidissement des extrémités, petitesse du pouls, syncope, matité indiquant un épanchement dans le ventre. Ces signes sont très importants ; malheureusement ils indiquent souvent une situation tellement désespérée qu'il est plutôt logique de s'abstenir en pareil cas.

En résumé, dans l'immense majorité des cas, avec une plaie étroite et récente de la région ombilicale, de deux choses l'une, ou bien le malade présente des signes de shock et d'hémorragie interne qui contre-indiquent plutôt l'intervention, ou bien il ne présente que des symptômes sans valeur ; les vomissements et selles de sang manquent, puisque l'estomac et le côlon sont intacts ; la péritonite ne s'est pas encore révélée ; la douleur, les vomissements précoces, la pâleur, le pouls n'ont pas une signification nette, la température n'est guère modifiée, sauf le cas d'hémorragie ou de shock.

Devant cette faillite de la clinique, nous pouvons recourir à des explorations directes. Il est indiqué de cathétériser la plaie avec un stylet en prenant les mêmes précautions que pour une opération sérieuse. Si le stylet pénètre, on admet par définition la presque certitude d'une plaie viscérale, surtout dans les coups de feu. Si la sonde ne s'enfonce pas dans le ventre, il ne s'ensuit pas nécessairement que la plaie ne soit pas pénétrante ; elle peut être sinueuse et d'un cathétérisme difficile. Pour être absolument fixé sur la question de la pénétration, il y a deux moyens : le premier consiste dans le débridement large de la plaie. Mais ce moyen est mauvais pour plusieurs raisons :

1° On peut ne pas trouver le trajet de la blessure, quand il est très étroit ou très sinueux ;

Digitized by Google

2° L'incision latérale n'est pas aussi commode que l'incision médiane pour le dévidement des anses;

3° L'incision latérale expose à l'éventration.

Pour tous ces motifs, je crois préférable d'ouvrir le ventre sur la ligne médiane ; le plus souvent on trouvera un épanchement, des caillots indiquant la pénétration ; en cas contraire, on irait constater l'intégrité ou la blessure du péritoine, par sa face interne.

Pour mieux préciser ma pensée, je dirai que toutes les fois qu'on n'a pas la certitude *absolue* que la plaie n'est pas pénétrante (plaie en séton, balle sentie dans l'épaisseur de la paroi au voisinage de la plaie d'entrée), il faut laparotomiser, que l'exploration au stylet soit démonstrative ou non... Ceci posé, l'exploration au stylet devient inutile et la laparotomie s'impose systématiquement toutes les fois qu'on a un doute sur la pénétration.

Je ne parlerai que pour mémoire du procédé de Senn. M. Jalaguier en a fait une critique sévère dans son excellent article du *Traité de chirurgie*. Ce moyen est compliqué ; il a été souvent en défaut, car dans plusieurs observations on a constaté par la laparotomie l'existence de perforations, quoique l'insufflation d'hydrogène eût été négative. Enfin cette méthode est dangereuse, elle épuise les malades, entraîne des gaz et des matières dans le ventre; la tension excessive subie par l'intestin expose à la rupture des plaies incomplètes. J'ai fait, en présence de mon ami M. Gérard-Marchant, une expérience pour vérifier la valeur du procédé de Senn. Nous avons injecté de l'hydrogène dans le rectum d'un chien dont le ventre était ouvert ; le gaz a distendu très fortement le gros intestin à tel point que nous craignions sa rupture ; cependant la valvule iléo-cæcale n'a pas été franchie. On voit qu'il faut employer des pressions énormes, très dangereuses, même pour un intestin sain.

II. — *Valeur de l'expectation et de la laparotomie.*

Supposons maintenant que nous sommes en présence d'un malade blessé à la région ombilicale depuis quelques heures ; il est un peu pâle, il a vomi, il souffre du ventre ; pas d'autres symptômes ; l'exploration au stylet montre que la plaie est pénétrante ; la blessure de l'intestin est très probable, mais aucun signe ne permet de l'affirmer.

Devons-nous intervenir en pareille circonstance ? M. Reclus nous répond. Notre collègue s'appuie sur la statistique, qu'il a publiée avec Duguès, et dans laquelle 88 coups de feu, traités par l'expectation, ont fourni 66 guérisons et 22 décès (25 0/0).

Digitized by Google

J'ai dépouillé avec soin les observations de cette statistique et je me suis convaincu qu'en éliminant les plaies de l'estomac, du gros intestin, et les observations où la pénétration n'était pas vraiment établie, on arriverait presque à doubler la proportion des décès. Je ne vous ennuierai pas avec cette discussion qui serait longue et fatigante; qu'il me suffise de vous faire remarquer que cette statistique n'est pas homogène. La plupart de ces observations n'on été publiées que parce qu'elles semblaient surprenantes. Avant les travaux de M. Reclus, qui de nous aurait songé à publier un fait isolé de plaie de l'abdomen traité par l'expectation et suivi de mort. Au contraire, nous aurions communiqué une observation de plaie abdominale grave guérie spontanément.

Quoi qu'il en soit, les statistiques non homogènes doivent céder le pas aux statistiques intégrales. Rien de plus convaincant que les chiffres de Stimson cités par M. Reclus. Cet auteur, réunissant tous les coups de feu de l'abdomen traités par l'expectation dans les hôpitaux de New-York, avant 1885, a trouvé une mortalité de 65 0/0 dans une première statistique, et de 76 0/0 dans une seconde plus étendue. Ces chiffres se passent de commentaires.

L'expérimentation donne des résultats à peu près identiques à ceux de Stimson. Je rappellerai d'abord que M. Reclus a constaté quelques cas de guérisons spontanées sur le chien ; mais il n'a fait qu'un petit nombre d'expériences. Schachner, dans cinq cas d'expectation, a eu 4 morts et 1 guérison.

Dans mes expériences, qui ont été l'objet d'un rapport à cette Société par M. Gérard-Marchant, j'ai, sur 46 plaies de l'abdomen sur le chien, 15 guérisons et 31 morts (68 0/0), chiffre presque identique à ceux de Stimson.

Permettez-moi de vous faire remarquer que mes expériences ont une valeur toute particulière, car j'ai déterminé la mortalité inhérente aux lésions les plus simples. Dans ce but, j'ai fait la laparotomie sur des chiens sains, j'ai amené une anse au dehors et j'ai tiré sur cette anse un seul coup de feu (calibre 6^{mm}). L'anse a ensuite été réduite et le ventre suturé. Sur onze cas, traités par l'expectation, j'ai eu 7 morts et 4 guérisons. J'ai fait encore, dans les mêmes conditions avec des ciseaux, une petite plaie de 1 centimètre sur une seule anse et parallèlement au grand axe ; sur cinq animaux, 4 moururent et 1 seul guérit.

En résumé, onze cas de lésions uniques m'ont donné 7 morts et 4 guérisons (68 0/0) de mortalité comme plus haut.

Il semble donc, Messieurs, que l'expectation doive être rejetée systématiquement du traitement des plaies de l'estomac; mais nos adversaires ne se tiennent pas pour battus; ils nous disent que

Digitized by Google

l'intervention étant aussi grave, ou plus grave que l'expectation, mieux vaut ne rien faire et obtenir sans tant de mal des résultats semblables ou même meilleurs.

M. Reclus attribue la gravité de la laparotomie à sa difficulté, à sa longueur, à ce que les manœuvres disséminent les germes dans le péritoine.

La difficulté technique des sutures intestinales et leur longueur ne sont pas une objection sérieuse ; cette difficulté a notablement diminué, grâce aux progrès qui ont été faits récemment (bouton de Murphy, etc.) ; elle disparaîtra de plus en plus à mesure que l'expérience des opérateurs deviendra plus étendue.

Les manipulations disséminent évidemment les germes dans le péritoine, mais il est moins dangereux, il me semble, de provoquer cette dissémination qu'on corrige, d'ailleurs, par la toilette ou les lavages du péritoine, que de laisser indéfiniment le liquide septique se déverser dans le péritoine.

La mortalité de l'intervention chirurgicale est-elle aussi considérable que l'a indiquée M. Reclus qui la fixait à 78 0/0? Ce chiffre excessif s'explique par le nombre trop faible des observations.

Dans la statistique de Morton, 110 coups de feu ont donné 67 0/0 de morts; même proportion dans la statistique de Coley qui porte sur 165 cas.

Dans la thèse récente et très soignée d'Adler, sur 154 coups de feu, la mortalité de la laparotomie est de 54 0/0; celle des coups de couteau opérés de 32 0/0. Nous pouvons accepter cette statistique comme donnant la mortalité des cas pris en bloc ; mais il ne suffit pas de compter, il faut peser les cas. Il est clair que si l'opérateur oublie de suturer des perforations ou de lier des vaisseaux, on ne peut s'en prendre à la méthode, mais à l'opérateur qui a commis une faute. Or, sur les 154 cas d'Adler, il y a 84 décès, parmi lesquels 10 perforations méconnues, 19 malades ayant succombé avec de grands épanchements de sang dans le ventre. En éliminant ces 29 observations non concluantes, nous arrivons au chiffre de 125 cas avec 53 morts (42 0/0), chiffre déjà très encourageant, puisque la mortalité est inférieure de 28 0/0 à celle de l'expectation qui est d'environ 70 0/0.

Mais, serrons la discussion de plus près, Adler distingue avec raison les cas où la laparotomie a été précoce ou tardive. Les malades, opérés au plus tard cinq heures après l'accident, fournissent 55 cas avec 26 guérisons et 29 morts, soit 52 0/0 de mortalité (après cinq heures, elle monte à 75 0/0).

Après avoir relu avec soin les observations d'Adler, je suis obligé d'éliminer un nombre considérable d'observations non con-

Digitized by Google

cluantes. Dans 6 cas, ce sont des plaies importantes méconnues qui ont amené la mort : hémorragie pleurale, section de l'uretère, plaie de la moelle, plaie du rein, deux fois plaie de la vessie méconnue. Dans quatre cas le malade a succombé à des fautes opératoires : péritonite inoculée, épanchement sanguin, sutures insuffisantes (obs. 40, 25, 98, 129). Cinq fois le malade présentait avant l'opération des phénomènes très graves de shock qui contre-indiquaient l'opération. Effectivement ces malades sont morts pendant l'opération ou quelques heures après (obs. 43, 63, 73, 91, 118). Dans trois cas (obs. 81, 85, 103) l'autopsie n'a pas eu lieu, de telle sorte que le doute persiste sur la question des perforations méconnues ou des fautes opératoires.

J'ai écrit dans mon manuel : « La laparotomie donnera des guérisons presque constantes quand elle sera faite de bonne heure et avec une bonne technique, s'il n'existe pas de lésions trop considérables ». Or dans cinq cas d'Adler nous trouvons des plaies très nombreuses; il y avait 9, 10, 12, 15 plaies dans les observations 26, 53, 55, 62, 109. Nous restons donc avec 6 morts et 26 guérisons sur 32 cas de plaies peu nombreuses, où l'on n'a pas commis de fautes opératoires graves. La mortalité se trouve donc réduite à 18 0/0 en ne tenant compte que des observations concluantes au point de vue de la précocité de l'opération, de sa correction et du nombre des perforations.

La statistique d'Adler nous montre encore l'importance des perforations rare ; sur les 26 guérisons nous comptons 22 perforations peu nombreuses, ou des hémorragies sans plaies d'intestin.

Il est encore très intéressant de constater que la laparotomie peut dans certains cas guérir des perforations très nombreuses, il y avait 7, 7, 10, 16 plaies dans les observations 67, 116, 100 et 152 qui guérirent.

Ces faits montrent que la laparotomie est légitime quelle que soit la gravité des lésions; aussi bien avec des lésions rares qu'elle guérira à coup sûr, qu'avec des lésions multiples qui peuvent encore guérir, quoique beaucoup plus rarement.

M. Berger a communiqué au Congrès de chirurgie de 1891 une intéressante observation de laparotomie précoce suivie de guérison. Si M. Le Dentu n'a pas eu le même bonheur en 1892, c'est à la gravité et au nombre considérable des lésions qu'il faut l'attribuer. Je rappelle qu'il trouva 9 perforations de l'intestin et 1 de la vessie, avec un épanchement considérable de sang et d'urine dans le ventre. Ce cas était au-dessus de nos ressources.

Un argument important en faveur de l'opération, c'est l'innocuité

Digitized by Google

absolue de la laparotomie purement exploratrice. Deux fois j'ai ouvert le ventre à des malades pour des plaies pénétrantes par coup de couteau, qui n'avaient pas blessé l'intestin ; mes deux malades guérirent, quoique l'un deux fût en pleine digestion avec ses lymphatiques injectés de graisse. Une observation de Broca est identique à celle-ci. Comme le dit Jalaguier : « Il vaut mieux cent fois ouvrir un ventre dans lequel il n'existe pas de lésions viscérales, que d'abandonner dans le péritoine uue perforation de l'estomac ou de l'intestin. »

J'ai étudié expérimentalement sur le chien le traitement des plaies de l'abdomen et je puis dire que je suis arrivé à une démonstration décisive.

Après avoir établi que la mortalité de l'expectation était de 68 0/0 pour des plaies uniques et petites faites aux ciseaux, je me suis mis en devoir de montrer la valeur de la laparotomie dans des conditions idéales de plaie unique, avec une intervention aussi précoce que possible.

Sur 18 interventions précoces j'ai eu 18 guérisons.

III. — *Interventions et contre-indications opératoires.*

Quand un malade est algide ou en collapsus il vaux mieux s'abstenir d'opérer. Cependant quand on a la certitude que le shock est dû à une hémorragie, on a le droit d'opérer malgré un mauvais état général, car on ne compte plus les guérisons par arrêt des hémorragies, malgré les symptômes inquiétants qui existaient avant l'opération.

En résumé toutes les fois qu'on peut espérer que le malade ne mourra pas pendant l'opération, l'intervention sera permise de même que l'expectation.

Lorsque la mort pendant l'opération est probable, il faut absolument s'abstenir. Il y a là des nuances difficiles à préciser; le chirurgien se laissera guider par son expérience, et sera toujours dans son droit quand il aura agi selon sa conscience.

L'abstention me paraît absolument obligatoire lorsque la plaie date de vingt-quatre ou quarante-huit heures et que la santé du sujet est parfaite, avec un facies excellent, une température et un pouls normaux, le ventre non douloureux spontanément, avec une sensation de bien-être que n'ont jamais les malades atteints de péritonite latente.

Dans ces conditions il faut admettre ou bien que l'intestin n'a pas été touché, ou bien que des adhérences ont rapidement étanché la plaie intestinale. Dans les deux cas l'intervention serait nuisible,

Digitized by Google

même dans le second cas, en détruisant l'œuvre de la guérison naturelle.

Une dernière contre-indication, c'est lorsque le chirurgien ne possède pas l'expérience, l'instrumentation, le local ou les aides nécessaires.

Il faut être chirurgien de profession pour se lancer dans ces sortes d'opérations, les plus difficiles peut-être de la chirurgie ; et je ne conseillerais pas même à un chirurgien d'opérer, s'il n'avait pas une expérience suffisante des opérations abdominales et surtout des interventions sur l'intestin. On ne peut aborder ces opérations avec des instruments quelconques, il faut des compresseurs intestinaux, de bonnes aiguilles à suture, du fil convenable et enfin tout ce que comporte une laparotomie aseptique. De bons aides sont indispensables, il est nécessaire qu'ils aient déjà aidé dans des opérations sur l'intestin.

Je n'insiste pas sur la question du local, il est impossible de faire ces interventions ailleurs que dans des salles d'opérations très bien organisées.

J'admets que l'opération est indiquée *avec une plaie récente :*

1° Toutes les fois que la pénétration est certaine, même s'il s'agit d'une plaie par instrument piquant. L'exemple de M. Rochard, celui que je vous rappelais plus haut sont une preuve du danger des moindres solutions de continuité ;

2° Il faut toujours laparotomiser toutes les fois qu'on conserve le moindre doute sur la pénétration d'une plaie. J'ai développé plus haut l'insuffisance et les inconvénients du débridement des blessures ; mieux vaut inciser franchement sur la ligne médiane;

3° Dans les contusions violentes de l'abdomen par un agent traumatique à surface étroite (sabot de cheval), il faut laparotomiser toutes les fois qu'il existe le moindre malaise ;

Lorsque la plaie date de plus de vingt-quatre heures, il faut intervenir s'il existe des signes nets de péritonite. Certaines péritonites décrites par Verchère sous le nom de septicémie intestino-péritonéale, sont torpides et presque latentes ; c'est pourquoi on a le devoir de laparotomiser si l'on conserve le moindre doute sur la santé péritonéale du sujet.

IV. — *Technique opératoire.*

Je n'insiste pas sur l'instrumentation. Je rappelle seulement qu'il faut une aiguille fine de Reverdin coudée à gauche, ou tout au moins de petites aiguilles courbes à chas fendu ; douze pinces

Digitized by Google

en cœur à crémaillère pour oblitérer momentanément les perforations, et deux paires de compresseurs pour la résection intestinale.

Je ne saurais assez recommander l'anesthésie par l'éther pour les opérations intestinales; c'est un agent merveilleux, qui ranime les malades au lieu d'augmenter le shock, comme c'est le cas pour le chloroforme.

Je pense qu'il est avantageux de conduire la laparotomie de la façon suivante.

On fait d'abord une incision de 8 ou 10 centimètres et l'on sait immédiatement s'il existe une hémorragie importante. Dans l'affirmative, on fend l'abdomen du pubis à l'épigastre, on relève l'épiploon et on fait comprimer l'aorte par un aide au-dessus de la mésentérique supérieure; on sort ensuite toute la masse intestinale sur de grandes serviettes stérilisées et chaudes. Rien de plus facile alors que de trouver la source de l'hémorragie quand elle siège sur le mésentère, ce qui est la règle.

On lave alors la cavité péritonéale à l'eau bouillie, on enlève l'excès de liquide et on introduit dans le ventre plusieurs grosses éponges sèches. On irrigue ensuite largement le paquet intestinal. On dévide alors l'intestin à partir du cæcum ou du duodénum et on oblitère momentanément les perforations avec des pinces en cœur. On irrigue de nouveau l'intestin, puis on le réduit dans le ventre muni de ses pinces (après avoir enlevé les éponges péritonéales); on reprend ensuite chaque pince l'une après l'autre et on procède à la réparation des perforations.

Quand l'hémorragie n'existe pas, il est inutile d'éviscérer avant d'être certain qu'il existe des perforations intestinales multiples; je conseille donc de faire d'abord une incision de 10 à 15 centimètres; on relève l'épiploon et on attire une anse quelconque. On traverse son mésentère avec une sonde cannelée qu'on laisse à cheval sur l'incision de la paroi. On dévide ensuite toute la partie d'intestin grêle située au-dessus de la sonde puis toute celle située au-dessous, jusqu'à ce qu'on arrive jusqu'au duodénum et jusqu'au cæcum.

Aussitôt qu'on a constaté l'existence de plusieurs perforations, il faut éviscérer pour laver convenablement le péritoine, mettre des pinces sur les perforations, laver l'intestin, puis le réduire et enfin oblitérer les perforations une à une.

S'il n'existe qu'une ou deux perforations avec une infection très limitée et très légère, il est inutile d'éviscérer et de laver.

Quelle est la meilleure technique pour oblitérer les perforations?

Il faut distinguer deux cas, dans l'un on peut conserver l'anse intacte, dans l'autre la résection intestinale est indispensable.

Digitized by Google

La résection intestinale est indiquée dans les cas suivants : 1° en cas de plaie d'une grosse branche de la mésentérique ; 2° quand la perte de substance atteint les trois quarts de la circonférence de l'anse ; 3° quand l'anse est gravement et largement contusionnée ; 4° quand il existe des perforations multiples très rapprochées ; 5° quand le mésentère est largement désinséré. Ces indications ont été d'ailleurs posées et admises par M. Jalaguier ; 6° quand les perforations sont rapprochées du mésentère.

Lorsque la conservation est possible, il y a plusieurs cas à considérer :

1° *Lorsque la perforation est petite et unique*, il suffit de la fermer par deux étages de sutures séro-séreuses ;

2° *Lorsqu'il existe deux petites perforations assez rapprochées*, on peut exciser le pont intermédiaire voué à la gangrène et suturer la grande plaie à deux étages. Cependant, si cette suture devait rétrécir notablement l'intestin, il vaudrait mieux se servir de la greffe intestinale qui consiste à suturer un fragment d'anse saine sur la perforation par des sutures à deux étages placées en avant, en arrière, en haut et en bas de l'orifice traumatique.

Tant qu'une plaie est moindre que la demi-circonférence de l'anse, la greffe intestinale est avantageuse ;

3° *Quand la perte de substance est égale à la demi-circonférence intestinale*, il est plus avantageux d'employer l'excision losangique que j'ai décrite dans mon travail sur la hernie gangrenée (*Soc. de Chir.*, 1894). Ce procédé consiste à faire une excision en losange emportant la perforation ; on suture ensuite à deux étages les côtés contigus du losange, de façon que les sommets extrêmes du losange s'appliquent l'un sur l'autre ;

4° *Quand la perte de substance est égale aux trois quarts de la circonférence*, il est préférable de réséquer.

Conclusions. — 1° Dans l'immense majorité des cas, avec une plaie de la région ombilicale, étroite et récente, il est impossible de diagnostiquer la pénétration d'après les symptômes présentés par le malade ;

2° L'exploration au stylet, le débridement de la plaie ne sauraient nous renseigner dans tous les cas avec certitude ;

3° En cas de plaie abdominale datant de quelques heures, il faut faire la laparotomie toutes les fois qu'on a un doute même léger sur l'intégrité de l'intestin.

4° Si la plaie date de quelques jours, il faut laparotomiser si on a le moindre doute sur l'existence possible d'une septicémie péritonéale ;

5° On s'abstiendra, s'il s'agit d'une plaie datant de vingt-quatre

Digitized by Google

ou quarante-huit heures, avec une santé parfaite et une sensation de bien-être très accentuée ;

6° L'expectation est dangereuse, elle fournit une mortalité de 60 à 75 0/0 ;

7° La laparotomie précoce et bien exécutée est seule rationnelle et bénigne. D'après les observations d'Adler, les laparotomies précoces (dans les cinq premières heures) et exécutées avec correction ont donné, sur 32 cas, 26 guérisons et 6 morts (18 0/0) ;

8° Il est indispensable de dévider tout l'intestin pour être sûr qu'on ne laisse pas dans le ventre une ou plusieurs perforations méconnues ;

9° Pour trouver facilement la source d'une hémorragie, pour laver le péritoine jusque dans ses recoins, il faut éviscérer tout l'intestin ;

10° Pour réparer les perforations, on aura recours, suivant les cas, à la suture à deux étages, à la greffe intestinale, à l'excision losangique ou même à la résection de l'intestin.

Lectures.

M. Jullien lit un travail intitulé : *Ostéite syphilitique guérie par trépanation* (M. Bazy, rapporteur).

M. Walther lit un travail intitulé : *Six observations d'abcès du foie* (M. Ricard, rapporteur).

Élections.

La Société procède, par la voie du scrutin, à l'élection de quatre membres correspondants étrangers et de quatre membres correspondants nationaux.

CANDIDATS PRÉSENTÉS PAR LA COMMISSION

Correspondants étrangers.

MM. Durante (Rome), Horsley (Londres), Mac Burney (New-York), Sonnenburg (Berlin).

Digitized by Google

Correspondants nationaux.

MM. Cahier (Armée), Dudon (Bordeaux), Nicati (Marseille), Roux (Gabriel) (Marseille).

RÉSULTATS DES SCRUTINS

Correspondants étrangers.

Nombre de votants, 24 ; — Majorité, 13.

Ont obtenu :

MM.	Horsley	24	voix
	Durante	21	—
	Mac Burney	21	—
	Sonnenburg	14	—
	Judson	8	—
	Lavisée	7	—
	Audouin	1	—

En conséquence, MM. Horsley, Durante, Mac Burney et Sonnenburg sont élus *membres correspondants étrangers* de la Société de chirurgie.

Correspondants nationaux.

1er *tour.* — Votants, 25 ; majorité, 13.

Ont obtenu :

MM.	Dudon, élu	23	voix
	Cahier, élu	22	—
	Roux	11	—
	Dardignac	9	—
	Nicati	9	—
	Calot	9	—
	Fontorbe	5	—
	Chupin	4	—
	Chavernac	2	—
	Mignon	2	—
	Buraud	1	—
	Brault	1	—
	Dianoux	1	—
	Eustache	1	—
	Guerlain	1	—
	Yvert	1	—
	Mordret	1	—

Digitized by Google

En conséquence, MM. Dudon et Cahier sont élus, au premier tour de scrutin, *membres correspondants nationaux* de la Société de chirurgie.

2e *tour*. — Votants, 24 ; majorité, 13.

Ont obtenu :

MM.	Dardignac, élu	14	voix
	Fontorbe	10	—
	Roux	9	—
	Calot	6	—
	Nicati	6	—
	Mignon	2	—
	Dianoux	1	—

En conséquence, M. Dardignac est élu, au deuxième tour de scrutin, *membre correspondant national* de la Société de chirurgie.

3e *tour*. — Votants, 24 ; majorité, 13.

Ont obtenu :

MM.	Fontorbe, élu	19	voix
	Roux	4	—
	Nicati	1	—

En conséquence, M. Fontorbe est élu, au troisième tour de scrutin, *membre correspondant national* de la Société de chirurgie.

COMMISSION POUR UNE PLACE DE MEMBRE TITULAIRE.

MM. Tillaux, Felizet et Ricard sont nommés membres de cette commission.

La séance est levée à 5 heures 10 minutes.

Le Secrétaire annuel,

Paul Segond.

Digitized by Google

Séance du 30 janvier 1895.

Présidence de MM. J.-L. Championnière et Th. Anger.

Le procès-verbal de la précédente séance est lu et adopté.

Correspondance.

La correspondance comprend :

1° Les journaux et publications périodiques de la semaine ;

2° Lettres de MM. Cahier, Dudon, Dardignac, Fontorbe, Durante, Horsley et Sonnenburg, remerciant la Société de les avoir nommés membres correspondants.

Installation du bureau pour l'année 1895.

M. J.-L. Championnière, président sortant, s'exprime en ces termes :

Messieurs,

En remettant mes pouvoirs de président à mon successeur, je tiens à vous remercier encore de la bienveillance avec laquelle vous m'avez facilité ma tâche. Je conserve le précieux souvenir de l'année durant laquelle vous m'avez fait l'honneur de m'appeler à présider à vos travaux. Je prie mon successeur, M. Th. Anger, de prendre place au fauteuil de la présidence et M. Reclus, notre nouveau secrétaire général, de bien vouloir prendre le siège de M. Ch. Monod.

M. Th. Anger, en prenant le fauteuil de la présidence, prononce l'allocution suivante :

Messieurs et chers collègues,

Avant d'ouvrir la séance, j'ai deux devoirs à remplir : vous remercier d'abord de l'honneur que vous m'avez fait en me chargeant de présider vos réunions. Ce n'est pas sans émotion que je me présente devant vous : je sens que pour être à la hauteur de la tâche que vous m'avez confiée, il me faudrait beaucoup de qualités que je n'ai pas. Votre bienveillance me permettra-t-elle de les ac-

Digitized by Google

quérir? je l'espère, car en jetant les yeux autour de moi, je ne vois que visages amis. M. Lucas-Championnière vous disait, il y a huit jours, que vos discussions étaient moins orageuses qu'autrefois et il semblait un peu le regretter. Moi, je m'en applaudis et je vous prie instamment de conserver à vos discussions un calme scientifique.

Le second devoir que je veux remplir m'est agréable : c'est de remercier, en votre nom, notre président sortant qui emporte avec lui l'estime de tous ses collègues. Je ne sais si je vois juste, mais je le soupçonne de rentrer dans le rang avec plaisir. Il aura ainsi les coudes plus libres au milieu de vos mêlées scientifiques.

M. Monod a droit aussi à tous nos remerciements. La Société de chirurgie a eu de bons secrétaires, elle n'en a pas eu de meilleur. Nous avons tous applaudi au magistral éloge qu'il a fait, il y a huit jours, d'un maître que nous regrettons tous.

Je ne voudrais pas laisser M. Peyrot quitter son poste de secrétaire annuel sans ajouter nos remerciements à l'éloge que faisait de lui M. Lucas-Championnière ; l'analyse de vos travaux a été présentée d'une façon intéressante, qui a dû lui coûter un travail dont il n'est que juste de le remercier. Je me hâte d'ajouter que son successeur sera, lui aussi, à la hauteur de la tâche qui lui est imposée.

Tous nous ferons nos efforts pour que vos discussions soient bien dirigées, leur physionomie fidèlement reproduite ; mais nous sollicitons, surtout au début, une grande indulgence de votre part.

A propos du procès-verbal.

Conduite à suivre dans les plaies pénétrantes de l'abdomen.

M. P. Berger. — Dans la dernière séance, à l'occasion d'un fait de plaies par coup de couteau du cœcum traitées avec succès par la laparotomie et la suture enterrée par M. Rochard, M. Chaput vous a lu un long rapport dans lequel il a fait entrer sans aucune distinction les plaies pénétrantes de l'abdomen par coups de couteau et les plaies par coups de feu, appelant à l'appui des opinions qu'il a soutenues, des statistiques d'ailleurs bien connues et souvent citées dans nos discussions, statistiques dont quelques-unes portent exclusivement sur les plaies de l'intestin par balles de revolver. Il y a dans cette manière de confondre dans une même discussion des faits entièrement dissemblables, comme une sorte de retour en arrière dont je n'ai pas besoin de signaler l'inconvénient.

Digitized by Google

Depuis que la question des plaies pénétrantes de l'abdomen a été portée devant la Société de Chirurgie et qu'elle revient presque périodiquement dans nos *Bulletins*, nous sommes tous convenus de traiter absolument à part les plaies par instruments tranchants et piquants et les plaies par coups de feu, notamment les plaies par balles de revolver. Ni les lésions, ni les conditions pathologiques et les phénomènes cliniques de ces deux sortes de blessures ne se ressemblent, et l'intervention chirurgicale s'y exerce dans des conditions trop différentes pour qu'on puisse conclure de ce que l'on observe et de ce que l'on fait dans l'un de ces cas, à la conduite qu'il faut tenir dans l'autre. Je ne suivrais donc pas M. Chaput dans des considérations qu'il a étendues beaucoup plus loin, à mon sens, que le cas très intéressant, mais bien déterminé et très précis sur lequel portait son rapport, ne l'invitait à le faire, si notre collègue ne m'avait mis personnellement et très directement en cause, et s'il ne m'avait attribué des opinions et une pratique qui ne répondent en rien à ce que je pense et à ce que je fais en pareille matière.

« D'après la doctrine de MM. Reclus et Berger, dit M. Chaput, M. Rochard n'aurait pas dû intervenir, puisqu'il s'agissait d'une plaie par instrument piquant dans des régions considérées comme peu dangereuses et que les symptômes n'avaient pas une signification bien nette ». Notre collègue fait erreur, au moins pour ce qui me concerne : les plaies du cœcum ont en général moins de gravité que celles de l'intestin grêle : c'est un fait certain, démontré par l'observation ; mais, sur ce point je crois que tout le monde partage ma manière de voir, j'ai toujours pensé qu'elles étaient des plus favorables à l'intervention chirurgicale, à cause de la facilité que l'on a, du moins quand il s'agit d'une plaie par coup de couteau, de trouver et d'oblitérer rapidement et sans recherches prolongées les perforations.

Dans la situation où M. Rochard s'est trouvé, est-il besoin de le dire, j'aurais très probablement, certainement même agi comme lui et je puis en donner la preuve. Laissons de côté ce point particulier. Mais M. Chaput parle de ma doctrine. Ma doctrine en pareille matière est de n'en point avoir ; je pense qu'il faut se laisser guider par les faits soigneusement observés, sans être dominé par une idée préconçue ou par des indications toutes faites d'avance.

Je dis que dans le cas de plaie de l'abdomen, on doit fonder sa conduite sur l'observation du malade et sur l'analyse scrupuleuse des phénomènes qu'il présente : M. Chaput a fait la critique des signes qui indiquent la pénétration ; il a même parlé de la faillite du diagnostic. Je ne suis pas aussi sceptique, ni aussi désabusé à cet

Digitized by Google

égard. Il s'en faut que l'on ait le plus souvent des caractères suffisants pour annoncer avec certitude la pénétration, et ce serait une grave et fatale erreur que de vouloir en attendre l'apparition pour pratiquer la recherche des perforations; mais il existe des signes de présomption, et c'est sur ceux-ci que l'on se fonde pour agir. Il suffit d'une douleur profonde à la palpation, d'un peu de sonorité tympanique en un point, d'une fréquence exagérée de la respiration, d'un certain état d'anxiété ou de dépression du malade, à plus forte raison de quelques hoquets, de quelques nausées, d'une altération particulière des traits, des caractères du pouls, pour avertir le chirurgien. Mais quand il n'y a rien, rien de tout cela, que le malade se meut, se retourne, parle et pense sans gêne et sans douleur, qu'il a son attitude, son aspect, son faciès normaux, je crois que l'existence sur la paroi d'une plaie peu étendue et dont on ignore, dont on ne peut apprécier la profondeur, ne justifie pas à elle seule la laparotomie.

Dans le fait, tous mes collègues pensent et agissent comme moi, et comme moi, après avoir conclu, sans pouvoir l'affirmer absolument, à l'existence d'une plaie superficielle, ils font suivre le blessé avec le plus grand soin pour pouvoir agir sans retard, dès l'apparition des premiers symptômes, s'ils se produisent. M. Chaput fait une opposition entre ceux d'entre nous qu'il appelle les interventionnistes et ceux qu'il qualifie d'abstentionnistes : il se trompe; cette distinction n'existe pas entre nous dans la pratique; elle n'existe que dans nos discussions, faute de s'entendre sur la valeur des termes que nous employons : les uns et les autres ont besoin d'une présomption pour agir; seulement les uns, parce qu'ils ne sont guidés que par une présomption, et qu'ils n'ont pas la certitude de la pénétration, disent qu'ils interviennent même en l'absence de signes, ce sont les interventionnistes, les autres, parce qu'ils se fondent sur cette même présomption quand ils opèrent, disent qu'ils n'interviennent pas sans être guidés par les signes, ce sont les soi-disants abstentionnistes; question de mots et rien de plus. M. Chaput en veut-il la preuve? Il me range certainement parmi les abstentionnistes, en matière de plaies de l'intestin ; or je crois pouvoir dire que je suis un des membres de la Société qui ait le plus fréquemment pratiqué la laparotomie immédiate pour plaies de l'abdomen; je puis le dire puisque j'ai publié tous les faits dans lesquels je suis intervenu et qu'en voici l'indication [1] ; j'ai même

[1] *Bulletin de l'Académie de médecine*, 18 octobre 1887, et *France médicale*, 20 octobre 1887. — *Bulletins et Mémoires de la Société de chirurgie*, nouv. série, t. XIV, p. 281, 8 avril 1884; t. XV, p. 93 et 141, 30 janvier et 13 février 1889; t. XV, p. 236 et 744, 29 mars et 27 novembre 1889; t. XVII, p. 475, 14 octobre 1891. — *Congrès français de chirurgie*, V° session, 1891, p. 359.

Digitized by Google

eu le bonheur de sauver la vie à deux de mes opérés. Une fois il s'agissait d'un coup de couteau ayant intéressé le côlon transverse; l'autre fois, ce qui est plus rare, de plaies multiples de l'intestin grêle par balle de revolver : il n'existe pas beaucoup d'observations en France où la guérison ait été obtenue dans ces conditions. Il est vrai qu'à côté de ces faits, il en est d'autres où je ne suis pas intervenu et où pourtant la pénétration paraissait certaine; mais où la blessure remontait à un grand nombre d'heures ou même à quelques jours. Or, par une coïncidence heureuse, *aucun* des blessés sur lesquels je ne suis pas intervenu par la laparotomie n'a succombé. M. Chaput me concédera donc qu'en pratique, je ne suis pas abstentionniste et que quand je m'abstiens, je m'abstiens à bon escient. Je le répète, en présence d'un cas déterminé nous suivons ici tous, ou très peu s'en faut, la même pratique, mais sur un certain nombre de points de théorie qui ont leurs applications pratiques, je suis forcé de me séparer absolument de la manière de voir de M. Chaput.

M. Chaput établit des règles absolues auxquelles il faut tout ramener. L'opération est indiquée, dit-il, en présence d'une plaie récente, non seulement lorsque la pénétration est certaine, mais chaque fois qu'on conserve le moindre doute à ce sujet. L'inconvénient que je signalais d'embrasser une question trop vaste, c'est de ne pouvoir en indiquer les cas exceptionnels et les solutions particulières. Or cette règle que l'on peut admettre, quoiqu'en termes moins absolus, comporte des exceptions; en voici un exemple :

Un homme de vingt-neuf ans est admis le 21 novembre dernier, dans mon service à l'hôpital Lariboisière. Il porte à 5 centimètres de la ligne médiane, dans l'hypochrondre gauche, une plaie résultant d'un coup de couteau reçu la veille au soir. Cette plaie a 2 centimètres de long; il existe autour et au-dessous d'elle de longues traînées de sang coagulé, indiquant qu'il y avait eu une hémorragie abondante; quand on fait asseoir le malade, la plaie laisse écouler une très grande quantité de sang noir, évidemment accumulé dans la plèvre. La face est pâle, le pouls est bon, mais la respiration gênée et fréquente. Dans l'abdomen, du côté gauche, sensibilité très vive, exagérée surtout par la pression dans la fosse iliaque; sonorité tympanique à ce niveau. Le reste de l'abdomen n'est pas douloureux; il y a eu, aussitôt après l'accident, un vomissement alimentaire où il n'y avait pas trace de sang; depuis lors, quoique le malade ait bu à plusieurs reprises, il n'y a plus eu ni nausées ni vomissements. Peu de signes sthétoscopiques dans la poitrine; matité et disparition des vibrations thoraciques vers la base du côté gauche.

De tous ces signes, celui qui me préoccupa le plus fut la sono-

Digitized by Google

rité tympanique de l'abdomen ; considérant cependant qu'elle siégeait vers la fosse iliaque, que le seul point du tube digestif que le couteau eût pu atteindre était l'estomac, que l'on pouvait presque certainement exclure la blessure de cet organe, en raison de l'absence du sang dans les matières vomies, je me refusai à intervenir de suite. Je soumis le blessé à une surveillance de tous les instants, donnant l'ordre de me prévenir au premier phénomène inquiétant ou douteux : dans l'hypothèse peu probable, mais cependant possible d'une blessure de l'estomac, je prescrivis une abstention complète, même de boissons et l'alimentation par le rectum, aidée d'injections de sérum. Malgré l'évolution d'une pleurésie qui compliqua, du côté gauche, l'épanchement sanguin de la plèvre, le blessé guérit rapidement et il quitta l'hôpital sans mon autorisation le 1er décembre suivant, neuf jours après son aventure.

Qu'eût fait mon collègue en présence de ce cas : la pénétration abdominale était certaine, la blessure de l'estomac possible. Eût-il agi ? c'aurait été compromettre le sort du blessé atteint en outre d'un épanchement sanguin assez considérable dans la plèvre. Je crois plutôt qu'il se serait abstenu comme moi. Voici donc M. Chaput transformé en abstentionniste et forcé de manquer aux règles qu'il a si péremptoirement tracées ! Il me parait beaucoup plus juste de ne pas établir de règle absolue, mais de recommander la vigilance et l'observation attentive : cela est plus sûr, non point pour nous, qui savons en pareil cas comment nous conduire et que des préceptes donnés d'une manière trop superficielle et trop générale ne risquent pas d'attirer dans de mauvaises aventures, mais pour tous ceux qui cherchent dans nos discussions, dans nos Bulletins, un guide pour leur conduite. Leur dire de pratiquer la laparotomie dans tous les cas où l'on conserve le moindre doute sur la pénétration possible, c'est les mettre dans l'alternative ou de manquer à remplir une indication vitale, ou de s'exposer, sans être suffisamment couverts, à des opérations qui engageront gravement leur responsabilité.

Il est vrai que M. Chaput déclare que la recherche des blessures de l'intestin ne peut être faite par tout le monde ; qu'il faut être un chirurgien consommé, posséder une instrumentation compliquée et avoir une installation opératoire satisfaisante pour la tenter. Il fait, en l'affirmant, le procès de l'indication qu'il a si formellement posée et la condamne ; car ce n'est pas qu'à Paris ou dans les grands centres chirurgicaux seulement que les gens se permettent de recevoir un coup de couteau ou une balle de revolver dans le ventre. Heureusement pour ceux qui ne se trouvent pas dans ces conditions, l'opération, pour être longue parfois, minutieuse, dangereuse souvent en raison de sa durée même et du choc opéra-

Digitized by Google

toire auquel elle expose, n'est ni difficile, ni très complexe, elle ne demande aucune instrumentation particulière: elle ne réclame qu'une propreté minutieuse et une attention soutenue. Comme instruments, je ne vois pas qu'il en faille d'autres que ceux qui servent à l'opération de la hernie étranglée, bistouris, pinces, écarteurs, aiguilles pour la suture intestinale et la suture des parois; comme installation, un endroit propre, bien éclairé, bien chauffé, pourvu de ce qui est nécessaire pour faire bouillir l'eau, les compresses, les instruments; comme matériel antiseptique, tampons, compresses, fils à suture, ceux que le chirurgien doit toujours avoir à sa portée.

L'incision de l'abdomen, le déroulement de l'intestin, son inspection complète ne présentent que les difficultés inhérentes à toutes les laparotomies; la suture intestinale dans la plupart des cas est minutieuse, mais d'une exécution facile, pour qui l'a jamais vu exécuter. Je ne veux pas dire que tout le monde puisse pratiquer l'ouverture de l'abdomen en cas de plaie pénétrante, mais il n'est personne qui ne puisse apprendre à la faire dans les cas où elle est réellement indiquée. Il est beaucoup plus délicat de saisir cette indication que de la remplir; aussi serait-il plus commode de la supprimer purement et simplement et de poser comme une règle de conduite générale l'opération dans tous les cas sans exception. Mais comme cette manière d'agir, qui peut être de mise dans nos hôpitaux, serait pleine de dangers pour les blessés et même pour les médecins, si on voulait l'adopter pour la pratique courante, j'estime qu'il vaut mieux se ranger à des conclusions moins éclatantes peut-être, mais plus à la portée de tout le monde, et admettre que c'est dans l'observation attentive des symptômes présentés par le blessé, non moins que dans les caractères de la plaie, que le médecin trouvera la règle de son intervention.

M. Kirmisson. — Je m'associe aux réflexions générales de M. P. Berger, mais je tiens à protester d'une manière particulière contre les règles opératoires conseillées par M. Chaput. J'estime, en effet, que les préceptes absolus dont il s'est fait le défenseur sont déplorables et très dangereux.

Le premier tort de M. Chaput est de repousser l'incision latérale pour lui préférer toujours la laparotomie médiane, sous le prétexte que celle-ci préserve plus sûrement des éventrations. Rien de moins démontré que pareille assertion. Ce qui fait la solidité d'une cicatrice abdominale, ce n'est point du tout son siège latéral ou médian. Nos seules garanties sont ici fournies par la réalisation d'une réunion par première intention parfaite. Il est donc tout à fait inutile de vouloir inciser toujours sur la ligne médiane; la solidité de

Digitized by Google

la cicatrice n'a rien à y gagner et la gravité de l'acte opératoire peut en être singulièrement augmentée quand les lésions viscérales sont latérales et par conséquent éloignées de la région incisée.

La prétendue nécessité de faire toujours de larges brèches sectionnant la paroi abdominale du pubis à l'épigastre, mérite à son tour d'être sévèrement contestée. Avec de telles incisions, rien n'est difficile comme la réintégration du paquet intestinal, et le pronostic opératoire de ces éviscérations est toujours des plus fâcheux. Toutes les fois que faire se peut, je crois donc indispensable d'éviter ces délabrements excessifs.

Enfin, la troisième règle opératoire posée par M. Chaput est, à mon sens, plus dangereuse encore, et j'ai peine à comprendre comment notre collègue ose avancer qu'il faille dans tous les cas, dévider la totalité de l'intestin, pour mener à bien ses recherches. Qu'il y ait parfois des circonstances dans lesquelles on soit contraint d'inciser l'abdomen de haut en bas et de passer en revue la totalité du tube digestif, je veux bien en convenir, mais on doit se garder de généraliser ces indications exceptionnelles et, je le répète, en faisant passer dans la pratique courante les règles opératoires absolues proposées par M. Chaput, on s'exposerait aux plus grands mécomptes.

M. Ch. Nélaton. — Je dois déclarer que ma façon de voir n'est point du tout conforme à celle de MM. Berger et Kirmisson. Bien loin de les suivre dans leurs protestations, je suis au contraire frappé par la vérité des principales assertions de M. Chaput. Dire avec M. Berger que les règles absolues doivent être ici repoussées et que l'étude des symptômes doit être notre seul guide, c'est énoncer sans doute un précepte fort sage, et personne ne serait plus désireux que moi de pouvoir l'adopter, mais par malheur, il est impossible d'en trouver l'application. En effet, la vérité, c'est qu'en pratique, lorsque l'heure des symptômes a sonné, il est presque toujours trop tard pour intervenir avec sécurité. Dès lors, sur quoi nous guider dans les premières heures qui suivent la blessure? Les symptômes réclamés par M. Berger seraient à la vérité très précieux, mais ils n'existent presque jamais. Ce que nous pouvons seulement constater, c'est qu'il existe une plaie pénétrante de la paroi abdominale capable d'avoir plus ou moins compromis les viscères sous-jacents, et par conséquent, la laparotomie s'impose comme la seule intervention vraiment tutélaire. Quelle que soit la nature des lésions, elle est en tous cas, toujours préférable à la laparotomie que nous serions tentés de faire plus tard, à l'époque des symptômes évidents, c'est-à-dire trop tard. Je ne crois donc pas qu'il faille accepter la doctrine clinique de M. Berger, et

Digitized by Google

j'estime que la règle absolue posée par M. Chaput à propos des indications de l'intervention immédiate est au contraire la plus sûre et la plus sage.

Au point de vue des dimensions de l'incision, je suis encore avec M. Chaput. Les incisions larges, les incisions énormes sont bien, comme il le dit, le seul moyen d'assurer le succès. Celui-ci dépend trop étroitement de la perfection de l'exploration pour qu'on en puisse douter. C'est dans une *nappe* aseptique et non point dans une compresse qu'il faut, avec la plus extrême minutie, examiner la totalité du tube intestinal, sous peine de compromettre le succès de l'intervention. Bref, à mon sens, il ne faut jamais hésiter, soit à faire des incisions larges, soit à dévider tout l'intestin. Le seul danger, c'est de gêner ses manœuvres par des incisions trop courtes et de ne pas trouver toutes les perforations intestinales. Quant aux difficultés de réintégration dont parle M. Kirmisson, je les conteste, et j'ai toujours vu qu'elles étaient bien moindres avec des incisions larges, qu'avec des boutonnières trop étroites.

M. Paul Reclus. — Je ne croyais pas le moment venu de reprendre ici cette grande question de l'intervention chirurgicale dans les plaies pénétrantes de l'abdomen, car rien de bien nouveau n'a pu, dans ces derniers temps, modifier la position des partis et je ne connais pas d'arguments nouveaux apportés à l'une ou l'autre thèse. Pour ma part j'ai laissé la controverse sommeiller depuis deux ans, bien que j'aie été chargé de vous présenter un rapport sur un cas de guérison obtenu par M. Choux et sur plusieurs observations de mon élève M. Levasseur, à qui l'abstention systématique a donné de beaux succès. Mais puisque d'autres ont pris l'initiative de ressusciter la question, je ne puis me dérober et je vais répondre par quelques brèves réflexions aux critiques nombreuses et courtoises de notre collègue M. Chaput.

Et d'abord, ai-je besoin de dire que tous, ici, nous considérons comme dangereuses les plaies de l'intestin grêle que perfore un instrument piquant? Où donc, dans nos discussions antérieures, M. Chaput aurait-il lu que le poignard triangulaire de l'observation de M. Rochard ait pu nous paraître une quantité négligeable? Ce que nous avons tous dit, ce que nous maintenons, c'est que les plaies par instruments piquants et les plaies par instruments tranchants sont, *d'ordinaire*, moins redoutables que les plaies par armes à feu ; toutes les statistiques sont d'accord sur ce point, et M. Chaput lui-même en rapporte une au cours de son intéressant mémoire. Je crois donc inutile d'insister et je passe.

J'en arrive au « bouchon muqueux » si malmené par tous mes

Digitized by Google

adversaires dans les discussions antérieures et de nouveau pris rudement à partie dans le rapport de M. Chaput. M. Chaput dans sa pratique, et M. Rochard dans son cas, ne l'ont pas observé. Ce n'est pas à dire qu'il n'existe *jamais*. M. Berger l'a vu au cours d'une intervention qu'il relatait ici même ; pour ma part, je l'ai constaté d'une façon très nette et j'ai pu me rendre compte, par des pressions successives sur l'anse intestinale que, à son niveau, l'orifice absolument fermé ne laissait point passer de matières. Le bouchon muqueux était donc « existant et suffisant ». Ce que je concèderai volontiers à M. Chaput, c'est qu'un tel bouchon est rare, et dans toutes les discussions auxquelles j'ai pris part, ici ou ailleurs, j'ai déclaré que, en définitive, il ne jouait qu'un rôle peu important dans les cas de guérisons spontanées. Celles-ci ont pour facteur de premier ordre l'accolement des bords de la plaie à la séreuse des anses intestinales voisines. C'est le mécanisme le plus ordinaire de l'oblitération des perforations traumatiques.

M. Terrier et M. Chaput ajoutent : mais votre bouchon muqueux est toujours septique ; si donc il existe, loin de favoriser la guérison il l'entravera en provoquant la péritonite. Non, il ne la provoquera pas d'ordinaire, car il faut plus que cela pour enflammer *toute* la séreuse. Il faut une grande abondance initiale de matières septiques ou des inoculations successives, et si l'infection n'est pas dès l'abord importante ou plusieurs fois répétée, il n'y aura pas péritonite primitive, il y aura simplement inflammation légère de voisinage, péritonite adhésive et oblitérante. Et, dans mes expériences sur les chiens, j'ai constaté que ceux qui ont guéri avec un bouchon muqueux de la plaie pénétrante par balles de revolver, avaient des adhérences solides et efficaces développées autour d'un petit abcès stercoral dont le centre était le bouchon muqueux septique. Nous avons là la démonstration expérimentale du mode de guérison par le bouchon muqueux et la réponse à l'objection de MM. Terrier et Chaput. D'ailleurs pourquoi insister ? N'avons-nous pas, pour nous éclairer sur ce point, toute l'histoire des appendicites ?

J'ai répondu ailleurs, dans le propre journal où elles ont paru, aux expériences de M. Estor de Montpellier. Il nous dit que jamais le bouchon muqueux n'empêche le passage dans le péritoine du liquide coloré que, avant l'expérience, il a fait ingurgiter par le chien. Je le veux bien, mais je remarque que cette effusion dans le péritoine n'a pas empêché, dans un certain nombre de cas, les animaux de guérir de la perforation. Trois fois sur six M. Estor a assisté à cette guérison spontanée et c'est juste la proportion que, de mon côté, j'avais observée. Or n'oublions pas que tous les chirurgiens qui ont expérimenté sur des chiens d'une façon un peu

Digitized by Google

suivie considèrent, à l'encontre des vieilles croyances, le péritoine du chien comme peut-être plus sensible aux inoculations septiques que le péritoine de l'homme. M. Chaput et M. Delbet partagent maintenant cette opinion que je formulai il y a six à sept ans.

J'ai trouvé M. Chaput bien sévère à l'égard de mes statistiques. Je les ai faites cependant avec toute la rigueur possible. Je dirai même que M. Chaput est loin d'avoir apporté la même sévérité à la confection des siennes. Il prétend éliminer de mes observations, celles où l'estomac et le gros intestin sont atteints : les seules plaies de l'intestin grêle devraient figurer sur mon relevé. Je ne demande pas mieux, mais que M. Chaput en fasse alors de même ; que M. Chaput n'accueille pas les statistiques de Collet et de Strimson qui ne font pas ce départ, que lui-même ne s'appuie pas, dans son rapport et dans les conclusions qu'il en tire, sur le seul cas de Rochard qui a trait justement à une plaie du cœcum.

M. Chaput voudrait encore écarter, dans son propre relevé, les cas où le traumatisme était tel qu'il était au-dessus des ressources de l'art et ceux dans lesquels le chirurgien a commis des fautes opératoires, méconnu quelque perforation qu'il n'a pu fermer, ou même inoculé la péritonite. Sur le premier point, les traumatismes extrêmes, je remarque que je les ai fait rentrer dans ma statistique où j'ai recueilli tous les cas, quelle que soit leur gravité. Sur le second point, il me paraît inadmissible de ne pas compter les fautes opératoires ; elles doivent être mises au passif de l'intervention ; et cela d'autant plus qu'elles sont dues, non pas à des apprentis ignorants, à des chirurgiens de rencontre, mais à des collègues de premier ordre, et à des maîtres incontestés. On peut dire d'une manière générale que tous les interventionnistes ont dû compter avec ces fautes qui tiennent moins à eux qu'à certaines difficultés que présente parfois l'opération.

Maintenant j'ajouterai que la classification entre interventionnistes et abstentionnistes que crée M. Chaput est absolument fausse et appartient au passé ; ce vocable retarde de plusieurs années, car M. Jalaguier, M. Berger, moi-même, nous sommes interventionnistes « éventuels » et peut-être avons-nous opéré beaucoup plus souvent que tel chirurgien classé « interventionniste » par notre collègue. Dans mon premier mémoire, j'admettais déjà l'intervention, il est vrai dans des cas très restreints. Mais, en vérité, combien y avait-il de services où de pareilles audaces pussent alors être tentées sans danger imminent d'inoculation septique de par le fait du chirurgien et de ses aides? Peut-être dix à Paris et deux en province. Plus tard, lorsque l'outillage et l'antisepsie se furent améliorés, j'évoluais avec ces progrès et les indications qui, d'après moi, commandaient l'intervention, devinrent plus nombreuses ;

Digitized by Google

enfin, dans une clinique publiée l'année dernière je me montre à peu près aussi interventionniste que M. Chaput lui-même.

Je concède volontiers à mon ancien contradicteur que, à cette heure, la laparotomie exploratrice, cette laparotomie qui consiste à ouvrir le ventre, prendre l'intestin, le dévider, l'éplucher pour ainsi dire, afin d'éviter qu'aucune perforation ne nous échappe ; je lui concède que cette intervention, dans les premières heures de la blessure et avant tout météorisme, ne présente plus, *à présent*, les graves dangers qu'elle avait autrefois avant la réorganisation de nos services. Mais je dirai à M. Chaput qu'il exagère beaucoup trop les succès actuels de cette laparotomie ; les statistiques sont encore désastreuses et son optimisme nous déconcerte aussi. Les opérations retardées sont encore le plus souvent celles auxquelles les circonstances nous forcent à recourir. C'est longtemps après les quatre premières heures « propices » que le blessé nous arrive. Que M. Chaput ne dise donc pas qu'on sauve à peu près tous ceux chez qui on intervient : il ferait accuser tous les interventionnistes de maladresse ou d'incurie, car tous comptent encore, s'ils veulent additionner strictement les cas, moins de succès que d'insuccès.

Lecture.

M. Peugniez (d'Amiens) lit un travail intitulé : *Chirurgie de l'intestin. Sutures intestinales. Résection de l'intestin. Nouveau cas de pylorectomie.* — (M. G.-Marchant, rapporteur.)

Présentations de malades.

1° *Régénération totale de la clavicule après ostéomyélite nécrosique chez une enfant de 6 ans.*

M. Félizet. — La fillette de 6 ans que j'ai l'honneur de vous présenter fut subitement prise, le 29 octobre, sans raison locale ou générale, d'un phlegmon grave de la base du cou. La fièvre dépassa 41° et la suppuration survint très rapidement. Le 31 octobre, on enleva la clavicule, en conservant le périoste, qui était d'ailleurs à peu près décollé partout. L'intérêt de cette présentation réside non pas seulement dans la régénération parfaite de la clavicule, et dans la restitution intégrale de sa forme, de ses courbures et de ses diamètres, que l'on peut comparer avec l'os nécrosé que je mets sous vos yeux, l'intérêt principal réside dans le développement symétrique de l'os nouveau. La clavicule nécrosée mesure 85 millimètres. La clavicule refaite, mesurée le 28 janvier,

Digitized by Google

mesure 92 millimètres. Or, c'est exactement la longueur de la clavicule droite. Le développement de la clavicule refaite a donc suivi depuis trois mois le développement de la clavicule du côté sain. La flexion de la courbure interne est de 5 millimètres à droite et à gauche. La flexion de la courbure externe est de 3 millimètres, égale aussi des deux côtés. Tout fait donc supposer que l'os nouveau se développe identiquement avec l'os correspondant. L'enfant sera d'ailleurs suivie.

2° *Suture de l'olécrâne en cas de fracture fermée.*

M. Schwartz. — Le malade que j'ai l'honneur de vous présenter a subi la suture de l'olécrâne il y a six semaines. Je ne suis pas toujours partisan de cette méthode de traitement pour les fractures de l'olécrâne. Mais dans le cas particulier, je la considère comme tout à fait justifiée. Il y avait un écartement de 3 centimètres, la jointure était pleine de sang et j'avais de plus la sensation nette d'une interposition des parties molles entre les fragments. J'ajoute que mon malade, forgeron de son état, avait, plus que tout autre, besoin d'une consolidation parfaite et solide. Or, vous pouvez en juger, ce résultat me paraît bien réalisé. J'ai pratiqué la suture au troisième jour de la fracture, j'ai maintenu l'immobilité pendant dix-huit jours, l'opération date maintenant de six semaines, et les fonctions du membre supérieur droit sont aussi parfaites aujourd'hui qu'avant l'accident.

Discussion.

M. J.-L. Championnière. — Chez les riches, on peut obtenir de très beaux résultats au point de vue de la consolidation des fractures de l'olécrâne, sans recourir au bistouri. Mais chez ceux qui demandent l'existence à leurs bras, la situation n'est pas la même, et M. Schwartz, en invoquant le métier de son malade a souligné l'une des meilleures indications de l'intervention. Bien faite, la suture osseuse donne presque toujours, en pareils cas, des résultats parfaits, surtout chez les sujets jeunes. Ma seule critique portera sur la durée de l'immobilisation, je crois tout à fait inutile de la prolonger aussi longtemps que M. Schwartz.

3° *Cancer de l'œsophage et gastrostomie.*

M. Routier. — Le malade que je vous présente est un nouvel exemple des beaux résultats de la gastrostomie, en cas de cancer

Digitized by Google

œsophagien. Je l'ai opéré *en un temps* par la méthode classique, en veillant à ce que la boutonnière gastrique soit aussi petite que possible. Le malade s'alimente avec une sonde n° 18, et depuis son opération qui date de six semaines, il a augmenté de 36 livres.

La séance est levée à 5 heures 10 minutes.

Le Secrétaire annuel,
PAUL SEGOND.

Séance du 6 février 1895.

Présidence de M. TH. ANGER.

Le procès-verbal de la séance précédente est lu et adopté.

Correspondance.

La correspondance comprend :

1° Les journaux et publications périodiques de la semaine;

2° *Cystostomie sus-pubienne chez un prostatique infecté et calculeux âgé de 73 ans,* par le Dr GABRIEL MAURANGE. — (M. Picqué, rapporteur).

A propos de la correspondance.

M. J.-L. CHAMPIONNIÈRE offre à la Société son livre intitulé : *Traitement des fractures par le massage et la mobilisation.*

Suite de la discussion sur les plaies pénétrantes de l'abdomen.

M. P. BERGER. — Je désire insister un instant sur la portée du fait que M. Nélaton a invoqué mercredi dernier pour approuver les conclusions de M. Chaput et discuter les nôtres. En fait, que s'est-il passé dans cette observation ? M. Nélaton s'est trouvé en présence d'une plaie pénétrante de l'abdomen par balle de revolver ; la pénétration du projectile était indiscutable ; il n'y avait cependant

Digitized by Google

pas l'ombre d'un symptôme de blessure intestinale ; la laparotomie a été néanmoins pratiquée, elle n'a révélé aucune lésion viscérale et le blessé a parfaitement guéri. Rien de mieux ; mais, par contre, il n'est pas d'argument meilleur pour la doctrine que je défends.

Le malade de M. Nélaton avait une plaie pénétrante de l'abdomen, c'est entendu ; mais il n'avait pas l'ombre d'un signe de blessure viscérale, et, par conséquent, suivant les idées que je soutiens, son intestin devait être sûrement intact. C'est précisément ce que la laparotomie a démontré, et, je le répète, il en sera toujours de même en pareil cas. Dès qu'il existe une blessure intestinale, on peut tenir pour certain que l'étude attentive des symptômes ne saurait rester muette. Par un examen consciencieux, on trouve toujours un signe révélateur ; si minime qu'il soit, il existe, et c'est alors seulement qu'on a le droit d'intervenir. Dans le cas inverse, il faut s'abstenir pour cette double raison que l'absence de symptômes implique forcément l'absence de lésions viscérales, et que ces lésions viscérales ne sont, en aucune manière, la conséquence inévitable de la pénétration dans les plaies abdominales.

Du reste, il est clair que notre discussion s'écarte beaucoup trop de son point de départ. A propos d'un cas particulier de plaie par instrument tranchant, il est vraiment hors de propos d'aborder l'étude générale des plaies de l'abdomen, et plus d'insistance donnerait à ce débat une importance qu'il ne comporte pas.

M. J.-L. Championnière. — La remarque dernière de M. Berger est exacte ; mais je tiens à dire que j'approuve absolument l'opinion de M. Nélaton et de M. Chaput sur la nécessité des grandes incisions. Cette nécessité se retrouve dans toutes les laparotomies de recherche. Rien n'est mauvais et dangereux comme les boutonnières dont l'exiguité gêne et complique les explorations abdominales. En pareille matière, la première condition du succès, c'est d'y voir clair et de manœuvrer à son aise ; il ne faut donc jamais ménager la longueur de ses incisions. Cette règle de médecine opératoire est, à mon sens, capitale et formelle.

M. Schwartz. — Quelles que soient les convictions de M. Berger sur l'infaillibilité des examens cliniques minutieux au point de vue du diagnostic des perforations intestinales, il n'en faut pas moins savoir qu'en maintes circonstances ce diagnostic est impossible, et j'en puis citer un exemple très net. Il s'agit d'un homme que j'ai soigné dernièrement pour une plaie pénétrante de l'abdomen par balle de revolver de petit calibre. La plaie siégeait au niveau du flanc droit, et la pénétration n'était pas douteuse ; mais, pendant les quarante-huit premières heures qui ont suivi la blessure, il n'y a pas eu, je puis l'affirmer, l'ombre d'un symptôme capable de

Digitized by Google

faire soupçonner l'existence d'une perforation intestinale. Je me suis donc abstenu de toute intervention. Au bout de quarante-huit heures, un premier vomissement s'est produit ; une zone de sonorité anormale s'est en même temps manifestée au niveau de la région hépatique ; bref, l'existence d'une perforation intestinale s'est enfin révélée par un symptôme appréciable, et cependant je me suis encore abstenu, avec cet espoir que la production d'une péritonite circonscrite pourrait éviter des accidents plus graves. Mal m'en a pris. Car, peu après, la brusque aggravation des symptômes m'a forcé la main, et j'ai trouvé six perforations, dont deux sur le gros intestin et quatre sur le grêle. Il y avait, d'ailleurs, peu d'épanchement stercoral ; mais la péritonite étant généralisée, il était beaucoup trop tard pour que la guérison fût possible, et mon malade a succombé. Cette observation est bien faite, me semble-t-il, pour mettre en lumière les difficultés du diagnostic clinique et pour montrer qu'elles peuvent être insurmontables.

M. Chaput. — J'ai surtout retenu deux choses de l'argumentation de M. Berger : 1° Notre éminent collègue se défend d'être abstentionniste ; 2° Il affirme avoir, en pratique, la même conduite que les interventionnistes les plus militants.

Je n'ai jamais dit que M. Berger fût un abstentionniste ; j'ai seulement dit que dans le cas de M. Rochard, en l'absence de symptômes nets, M. Berger n'aurait pas opéré. Étais-je autorisé à émettre cette opinion ? Je crois que oui. En effet, si nous nous reportons aux conclusions d'un très intéressant travail de M. Berger au Congrès de chirurgie, en 1891, nous lisons ce passage : « Dans les cas récents de plaie pénétrante de l'abdomen par balle de revolver, lorsqu'il n'y a pas d'accidents, malgré les symptômes certains ou probables de pénétration, il est permis d'attendre, surtout lorsque la balle paraît avoir intéressé l'estomac ou le gros intestin. » Ainsi donc, en l'absence d'accidents, M. Berger est d'avis de s'abstenir, malgré la pénétration.

Il nous reste à savoir quels sont les accidents qui, pour M. Berger, indiquent l'intervention. Notre collègue a pris soin de nous les indiquer, pour la première fois, dans la dernière séance ; ce sont : la sensibilité du ventre, un certain degré de matité, un bruit hydroaérique à la percussion, la fréquence du pouls et de la respiration, de l'anxiété. De tous ces signes, nous n'en retrouvons aucun dans l'observation de M. Rochard, sauf un peu de sensibilité du ventre, et comme M. Berger nous a dit : « Quand les signes que j'ai énumérés manquent, il faut s'abstenir », j'en conclus que M. Berger se serait abstenu dans le cas de M. Rochard. Les signes

Digitized by Google

proposés par M. Berger n'ont d'ailleurs pas une aussi grande importance que celle qu'il leur attribue ; ils peuvent exister sans plaie de l'intestin ; inversement ils peuvent manquer avec une seule plaie de ce viscère. Je n'en veux pour preuve que la belle observation publiée par M. Berger au Congrès de chirurgie, en 1891, et dans laquelle il est dit que M. Berger, examinant le malade au commencement de sa visite, n'avait pas trouvé de raisons d'opérer, et cependant vous allez voir si l'opération était indiquée : une heure après, le malade ayant vomi et ayant les traits tirés, M. Berger se décidait à opérer, trouvait une perforation et obtenait le beau succès que vous savez. Quel ne serait pas le regret de chacun de nous, de M. Berger lui-même, d'avoir laissé mourir sans opération un malade traité par une abstention, motivée en apparence, mais non en réalité.

M. Berger prétend être un interventionniste absolu ; il nous disait qu'en pratique, nous étions bien près d'avoir une conduite identique, et à ce propos, il nous a cité une observation de plaie pénétrante de la région stomacale dans laquelle il s'était abstenu, et il a ajouté : « M. Chaput en aurait fait probablement autant. » Je proteste avec énergie contre l'opinion que m'attribue gratuitement notre collègue. Dans son cas, j'aurais opéré ; si M. Berger avait entendu la lecture de mon rapport qui fut troublée par les élections, il aurait su que je fais la laparotomie, d'abord toutes les fois que la plaie est pénétrante, avec ou sans symptômes, et que je la fais encore toutes les fois que la pénétration est douteuse. En un mot, à part les cas où on trouve une plaie en séton ou une balle sous la peau, je crois qu'on doit toujours laparotomiser dans les cas récents, l'exploration au stylet n'ayant aucune valeur quand elle est négative.

M. Berger m'a beaucoup étonné, je dois l'avouer, en disant que l'opération était relativement facile et que la plupart de nos élèves étaient à même de la faire, même, dit-il, avec une instrumentation restreinte et un local médiocrement installé. M. Berger a coutume de nous recommander une grande prudence dans nos conclusions, de peur, me disait-il un jour, que sur la foi de nos Bulletins, les praticiens ne se lancent dans des entreprises hasardeuses. Or, voici qu'aujourd'hui M. Berger vient nous dire : non, l'opération n'est pas difficile et on peut la faire presque partout. Si ces conseils étaient suivis au pied de la lettre, que de morts seraient la conséquence d'une confiance exagérée ! Pour ma part, je déclare que je n'opérerais pas sans de bons aides, de bons instruments et un local bien disposé. M. Berger, il est vrai, simplifie beaucoup les choses, en proposant de remplacer la résection intestinale par l'anus contre nature ; qu'il me permette de lui faire observer que

Digitized by Google

cette pratique est peu satisfaisante quand il s'agit d'une anse élevée, qu'elle est peu pratique quand on a besoin de faire plusieurs résections, et qu'enfin elle rend impossible l'établissement d'un drainage que les lésions péritonéales réclament cependant dans un certain nombre de cas.

M. Kirmisson m'a reproché, avec M. Berger, d'avoir réuni dans une même discussion les coups de feu et les coups de couteau ; il y a erreur. Mon rapport roulait sur une observation de coup de couteau de M. Rochard ; mais, dans le mémoire qui fait suite au rapport proprement dit, je n'ai eu en vue que les coups de feu. M. Kirmisson, avec une aménité à laquelle je me plais à rendre hommage, déclare mes conclusions détestables, déplorables, etc. Pour lui, l'éventration n'est pas plus à craindre avec les incisions latérales qu'avec les incisions médianes, quand on sait faire une bonne suture et une bonne antisepsie. J'ai interwievé à ce sujet MM. Championnière, Bouilly, Terrier, Pozzi, dont l'habileté et l'antisepsie ne le cèdent en rien à celles de M. Kirmisson, et tous ont déclaré que les incisions latérales exposent davantage à l'éventration que l'incision médiane.

La longueur de mes incisions n'a pas eu le bonheur de plaire à M. Kirmisson. Je le renverrai à l'opinion exprimée par MM. Nélaton et Championnière. Je dirai, de plus, que je ne crois la grande incision indispensable qu'en cas de plaie artérielle ou lorsque le péritoine est inondé de matières fécales. La rentrée des anses intestinales après les grandes incisions a paru difficile au chirurgien de l'hôpital des Enfants ; or, tous les laparotomistes expérimentés savent que la rentrée est très facile quand on enveloppe l'intestin dans une grande serviette dont on engage les bords dans le ventre ; il suffit de presser sur ce gigantesque sac herniaire pour rentrer l'intestin avec la plus grande facilité. M. Kirmisson ne me pardonne pas non plus le dévidement de l'intestin ; pour savoir si cette manœuvre est utile, je le renverrai à l'observation de M. Delorme, dans laquelle, en l'absence de dévidement, deux perforations restèrent béantes ; le malade mourut.

J'ai été particulièrement sensible à l'approbation de M. Nélaton, dont nous apprécions tous la prudence, le jugement et le sens clinique. M. Nélaton examine ses malades avec un soin et une science qui sont chez lui des traditions de famille. M. Nélaton nous a confirmé la faillite de la clinique que j'avais annoncée, et, comme moi, il adopte les grandes incisions et il opère en cas de doute.

Mon maître et ami M. Reclus nous a fait aussi des objections auxquelles je dois autre chose qu'une simple mention. Notre collègue nous dit que le bouchon muqueux septique ne provoque

Digitized by Google

que des lésions de péritonite circonscrite ; cela est vrai quand les malades guérissent, mais c'est faux quand les malades meurent, la péritonite étant alors constamment généralisée. D'après les bactériologistes, une inoculation limitée ne tue pas, et nous savons qu'avec une seringue hypodermique, on peut inoculer des doses énormes de microbes pathogènes dans le péritoine ; mais Grawitz nous a appris aussi que les plaies du péritoine, avec leurs caillots et leurs surfaces anfractueuses qui favorisent la pullulation des germes, provoquaient constamment une péritonite généralisée mortelle. Or, la plaie anfractueuse, multiple, et les caillots existent dans les coups de feu de l'abdomen ; on voit le danger énorme auquel exposent dans l'espèce ces inoculations limitées. M. Reclus trouve que j'ai été trop sévère pour sa statistique ; je n'en ai pas déduit, comme il m'en accuse, les plaies de l'estomac et du gros intestin ; je me suis contenté de dire que sa statistique n'était pas intégrale et que les statistiques intégrales étaient plus probantes. Notre collègue dit encore que j'ai fait une part trop belle à ma statistique en éliminant les lésions trop considérables et les fautes opératoires. Il m'a paru indispensable de spécifier que nos prétentions en fait de guérison opératoire des plaies abdominales devaient être restreintes aux plaies peu nombreuses. Avec une dizaine de plaies, la partie est presque toujours perdue d'avance, quoique pas absolument, puisque Miles a guéri seize plaies sur un seul malade. La laparotomie doit-elle être rendue responsable des fautes opératoires telles que l'oubli de perforations, etc.? Pas plus que la cure radicale des hernies ne l'est d'une opération faite sans antisepsie.

A l'inverse de M. Berger, M. Reclus admet que ces opérations sont très difficiles, et il remarque que des chirurgiens consommés ont commis de ces fautes ; c'est qu'en effet, quoi qu'en ait dit M. Berger, les opérations ne s'improvisent pas ; nous avons tous beaucoup de choses à apprendre sur la technique des opérations intestinales, et je ne saurais assez recommander l'expérimentation qui nous fournit cette expérience indispensable avec le minimum de danger pour nos blessés humains. M. Reclus nous a dit à la fin de son argumentation : je suis maintenant interventionniste, *j'ai évolué ;* cette déclaration fait honneur à la droiture et à la largeur d'idées de notre collègue, pour lequel les questions personnelles ne sauraient prévaloir contre l'amour de la vérité.

Je remercie M. Championnière d'avoir apporté à la doctrine des grandes incisions l'appui de sa haute autorité. Je remercie enfin M. Schwartz, dont l'observation si topique et plus probante que de longs discours, vient si bien à l'appui des idées que j'ai défendues.

Digitized by Google

Rapports.

I. — *Deux observations de chirurgie*, par M. le Dr Boppe, médecin principal de l'hôpital militaire d'Alger[1].

Rapport par M. CHAUVEL.

Obs. I. — *Écrasement de la moelle par diastasis des vertèbres cervicales.*

Il s'agit d'un vigoureux cavalier qui, jouant à saute-mouton, plié et les mains appuyées sur les genoux, reçut sur le cou et la tête le choc subit d'un camarade qui voulait le franchir. Tombé sans connaissance, il était atteint, quand il reprit ses sens, d'une impuissance absolue des membres inférieurs et supérieurs. Hors de la douleur dans les mouvements du cou, un peu d'empâtement et de sensibilité au-dessus de l'apophyse épineuse de la sixième vertèbre cervicale, il n'existe aucune lésion, aucune déformation. Paralysie absolue du mouvement, rétention d'urine et incontinence des matières fécales, verge en demi-érection, perte de la sensibilité cutanée au-dessous des clavicules. Respiration diaphragmatique, lente, régulière. Pouls lent et plein, pupilles contractées, température 36°,4.

Dès le soir, la température s'élève ; le lendemain, elle atteint 40°. Si le troisième jour elle tombe à 37°, sous l'influence de l'antypirine, elle reprend, le quatrième, sa marche ascendante jusqu'à 39°, atteint 42° le matin du cinquième jour et s'élève jusqu'à 43°, un quart d'heure après la mort, qui succède à des troubles respiratoires de plus en plus accusés. Quelques fourmillements dans les membres, avec des contractions involontaires ; des douleurs spontanées, du vertige, ont été les seuls phénomènes accusés par le blessé. Des applications de sangsues sur la région douloureuse ont été faites les quatre premiers jours ; elles sont restées sans action.

A l'autopsie, large épanchement sanguin dans la région cervicale postérieure. Entre les apophyses épineuses de la quatrième et de la cinquième vertèbre cervicale, existe une *solution de continuité* produite par la déchirure des ligaments sus-épineux et inter-épineux, ainsi que par la rupture des capsules fibreuses unissant leurs apophyses articulaires. Le ligament cervical postérieur est aussi déchiré à ce niveau, ainsi que les ligaments jaunes. De cette rupture résulte la possibilité d'une forte flexion de la colonne vertébrale, bien qu'il n'y ait pas de fracture. La dure-mère paraît intacte, bien que vivement injectée. La moelle est aplatie, réduite en bouillie, et cette destruction s'étend de la cinquième jusqu'à la troisième vertèbre cervicale. Il n'y a ni déplacement osseux, ni lésion des vertèbres et de leurs apophyses.

M. Boppe estime que, dans le mouvement considérable de flexion

[1] Travail lu par M. Nimier.

Digitized by Google

qu'a subi la colonne cervicale, la moelle a dû être fortement comprimée par la dure-mère contre la partie postérieure du corps des vertèbres et des disques intervertébraux. L'explication est peut-être exacte. Quoi qu'il en soit, le fait en lui-même est digne d'intérêt et nous en avons donné un résumé suffisant pour en faire ressortir les parties importantes.

Obs. II. — *Plaies du coude et de l'abdomen par une balle d'un fusil modèle 1886.*

Un tirailleur, employé au tir, reçoit, par son imprudence, un coup de feu tiré à 2 mètres de distance. Il avait le bras droit replié et collé au corps ; le projectile traverse à la fois le coude et l'abdomen.

A l'hôpital, où il est immédiatement transporté, M. Boppe constate tous les signes d'une forte hémorragie ; il apprend que les plaies ont beaucoup saigné, qu'un tamponnement énergique a été nécessaire sur le terrain.

Au coude, en avant de l'extrémité supérieure des os de l'avant-bras, la balle a fait séton, épargnant l'artère humérale et le nerf médian. Les trous d'entrée et de sortie offrent la forme habituelle et le dernier ne dépasse pas 12 millimètres dans sa plus grande longueur. Donc, pas de phénomènes d'explosion.

Au ventre, l'orifice d'entrée est à 17 centimètres en dehors et à droite de la ligne blanche, entre la 10e et la 11e côte légèrement écornée ; l'orifice de sortie, à 2 centimètres de l'épine de la 11e vertèbre dorsale. Leur forme est à peu près circulaire, leur diamètre de 15 millimètres environ. Du sang s'écoule goutte à goutte de la plaie abdominale et un épanchement de sang notable occupe la cavité péritonéale. Lavage des plaies à la solution phéniquée forte et à la liqueur de Van Swicten ; pansement avec la gaze iodoformée et la tourbe stérilisée de Redon ; compression forte de l'abdomen.

D'après la direction du trajet de la balle, le foie sûrement, probablement le rein droit, avaient été perforés. L'issue de sang pur par l'urèthre confirme le diagnostic et bientôt l'imprégnation par la bile des pièces du pansement met hors de doute les lésions hépatiques. Diète, glace, opium.

Sauf une élévation de température qui ne dure que quatre jours, un peu de douleur du ventre, il n'y a aucun accident. L'épanchement intrapéritonéal diminue peu à peu, l'urine cesse, dès le deuxième jour, d'être colorée par le sang ; la bile persiste jusqu'au vingt-cinquième jour ; les plaies se ferment, au coude comme au tronc, sans inflammation, sans suppuration. Avant deux mois, il est guéri, a repris son service, ne conservant de son coup de feu qu'un peu de gêne dans les mouvements du coude.

Bien que les indigènes, Arabes ou Kabyles, possèdent une force extraordinaire de résistance aux traumatismes les plus violents, le blessé de M. Boppe a été particulièrement heureux. De ce fait,

Digitized by Google

nous pouvons conclure que, même à très courte distance, les balles cuirassées n'ont pas constamment l'*action explosive* qu'avaient fait craindre les expériences. Nous y pouvons puiser de la confiance dans le traitement antiseptique des coups de feu. Mais nous féliciterons d'autant plus M. Boppe que son succès nous paraît exceptionnel.

Remerciements et dépôt des observations aux archives. Inscription sur la liste des correspondants nationaux.

Ces conclusions sont mises aux voix et adoptées.

II. — *Plaie pénétrante de poitrine par balle, hémothorax tardif, guérison*, par le Dr Lorin, médecin-major[1].

Rapport par M. CHAUVEL.

L'intérêt de l'observation qui nous est communiquée par le Dr Lorin, est tout entier dans l'époque relativement éloignée à laquelle s'est montré l'épanchement du sang dans la cavité thoracique.

Blessé le 29 juillet 1894, par une balle de revolver de 7 millimètres, K... est conduit à l'hôpital dans un état alarmant, syncopal, qui paraît, vu sa disparition rapide, avoir été occasionné plus par l'alcoolisme aigu que par le choc traumatique. Il n'en restait plus trace le matin au réveil.

A 13 millimètres en dehors du bord droit du sternum, dans le quatrième espace intercostal, entamant légèrement le cartilage de la cinquième côte, est une plaie circulaire, à peine déchirée, entourée d'une auréole noirâtre. Aucun orifice de sortie. Pas d'hémorragie par la blessure, pas d'hémoptysie, dyspnée légère, pas de matité, pas de râles, pas d'emphysème sous-cutané. Il semble que la lésion soit restée superficielle, et pourtant le coup a été tiré à 1 mètre à peine.

C'est seulement le 2 août au soir, après un accès fébrile de 39°,8, rapporté au paludisme, qu'on découvre un peu de submatité à la base du thorax, à droite. Le lendemain, *cinquième* jour après l'accident, la matité est nette ; l'égophonie, le souffle, la pâleur du visage, tout démontre un épanchement de sang.

En l'absence d'hémoptysie et de signe d'ouverture des gros vaisseaux, le Dr Lorin conclut à *une hémorragie secondaire de la mammaire interne, contusionnée latéralement par le projectile.* Dans la journée, l'épanchement atteint le tiers inférieur de l'omoplate ; il y a eu quelques crachats légèrement teintés. Cependant, l'état général est satisfaisant. Dès le soir, le liquide cesse de s'accroître.

[1] Travail lu par M. Nimier.

Digitized by Google

Du 3 au 8 août, fièvres à grandes oscillations, mais à accès précédant chaque fois de deux heures environ celui de la veille. Bien que convaincu qu'il s'agit d'accès palustres, notre confrère tient à s'assurer que l'épanchement n'est pas passé à la purulence. Une ponction exploratrice donne un liquide rouge foncé, limpide, où le microscope ne montre que des globules sanguins légèrement déformés. Le sang est abandonné à la résorption naturelle. Celle-ci devient évidente dès le 12 août. Le 19, K... sort de l'hôpital, et le 5 septembre toute matité a disparu; la guérison est complète.

Un seul point nous arrêtera dans cette observation. D'où venait le sang épanché dans le thorax? De la mammaire interne contusionnée, nous dit M. Lorin. Et, pour poser ce diagnostic si précis, il s'appuie sur le siège de la lésion qui correspond anatomiquement au trajet du vaisseau, sur l'absence d'hémoptysie qui lui paraît incompatible avec une lésion pulmonaire. Il nous permettra de remarquer que quelques crachats rouillés ont été expulsés le jour même où il constatait l'hémothorax; que, pour la chûte d'une escharre, il faut d'habitude bien plus que quelques jours et qu'il faudrait ici admettre le déplacement d'un caillot obturant une plaie de l'artère. Enfin, les hémorragies venant de la mammaire interne sont, d'après les relevés d'Otis, suivies d'épanchement de sang rapides, considérables, souvent mortels. Et dans l'hypothèse de cette lésion on ne comprend pas que la plaie extérieure n'ait donné issue à aucun écoulement. Si nous tenons compte également de la force de projection de la balle, de la rareté des lésions de la mammaire, sans rejeter le diagnostic de M. Lorin, nous serons loin d'être aussi affirmatif, et nous admettrons la possibilité d'un hémothorax par lésion du tissu pulmonaire.

Je propose de remercier M. le Dr Lorin de son intéressante observation et de déposer son travail dans les Archives de la Société.

Ces conclusions sont mises aux voix et adoptées.

III. — *Gastrostomie chez un enfant de 4 ans et demi par le procédé Franck-Villar, pour remédier à une sténose œsophagienne due à l'ingestion de potasse liquide*, par le Dr MONNIER.

Rapport par M. PICQUÉ.

Dans une de nos dernières séances, M. Monnier vous a présenté un cas de gastrostomie par le procédé que vous avait signalé M. Villar (de Bordeaux), et au sujet duquel je vous ai présenté quelques observations acceptées par nos collègues. Au moment où je vous lisais mon rapport, je n'avais pas eu l'occasion de prati-

Digitized by Google

quer cette opération, et je ne pouvais qu'accepter l'opinion du chirurgien de Bordeaux sur la simplicité de son exécution. M. Monnier nous donne une première indication, bonne à retenir, en nous disant que son opération a duré une heure et quart. La durée moyenne d'une gastrostomie est d'environ dix minutes à un quart d'heure. J'ai eu moi-même l'occasion de pratiquer l'opération de Franck chez un malade qu'avait bien voulu me confier mon cher maître, M. Périer : la durée de l'opération complémentaire a été entre mes mains de vingt-cinq minutes à ajouter à la durée de la fixation pure et simple. Cette prolongation opératoire est bien à considérer, lorqu'on intervient dans les conditions habitulles, c'est-à-dire sur des cachectiques et des épuisés. En résumé, je ne puis, en présence du fait de M. Monnier, qu'appuyer les conclusions que je vous avais présentées et que vous avez acceptées.

Je crois que la gastrostomie en deux temps reste le procédé de choix, parce qu'elle est rapide, et parce qu'elle remplit la condition primordiale de l'opération quand elle est bien pratiquée ; à savoir : le maintien du suc gastrique dans l'estomac. Plusieurs de nos collègues, lors de la présentation du malade de M. Segond, ont dit que l'incision de l'estomac constituait un temps difficile. Je crois pouvoir affirmer, malgré l'autorité des chirurgiens qui ont pris la parole, et d'accord avec MM. Périer et Berger, que rien, au contraire, n'est plus facile, si l'on prend la précaution de traverser avec un fil de soie le milieu de la portion stomacale fixée : c'est au niveau de ce fil qu'on devra ponctionner la paroi, soit au bistouri, soit même au thermocautère.

Messieurs, j'ai à vous dire, en terminant, ce qu'est devenu le malade auquel j'ai pratiqué le procédé de Franck-Villar. Après s'être très bien comporté pendant deux jours, mon opéré fut pris d'une dyspnée intense avec expectoration par la trachée d'un liquide peu abondant, spumeux et d'apparence albumineuse ; il s'affaiblit rapidement et succomba le troisième jour. J'étais fort contrarié, vous le comprendrez, de ce résultat, d'autant plus que je ne me souvenais pas avoir constaté, dans mes gastrostomies, de mort aussi rapide, et je n'étais pas loin d'accuser la méthode que j'avais suivie, lorsque la nécropsie vint calmer mes scrupules en m'expliquant la cause de la mort. Nous trouvâmes, en effet, que le cancer œsophagien siégeait au niveau de la bifurcation de la trachée et qu'il existait deux perforations faisant communiquer l'œsophage avec les deux bronches. Il s'agit en somme d'une mort toute exceptionnelle, due à cette double perforation, et à laquelle l'opération est restée absolument étrangère.

Messieurs, nous devons retenir, du cas qui vous a été présenté, le souvenir d'une gastrostomie pratiquée exceptionnellement chez

Digitized by Google

un enfant de 4 ans et demi, suivie d'un excellent résultat opératoire. Mais quel est l'avenir de cet enfant? L'auteur de cette observation me permettra de lui dire que je ne puis comprendre qu'il ait choisi cette opération dans un cas où le rétrécissemeat siégeait à la partie supérieure de l'œsophage. Ne fallait-il pas pratiquer chez ce sujet une œsophagotomie externe et chercher, par cette voie, non seulement à assurer l'alimentation de l'enfant, mais encore à tenter la cure de ce rétrécissement. J'ai eu moi-même l'occasion de faire cette opération chez un des malades de mon service, à l'hôpital d'Ivry, qui présentait un cancer haut placé de l'œsophage. Telle est la question que je soumets à l'appréciation de la Société de chirurgie.

Messieurs, je vous propose : 1° d'adresser des remerciments à l'auteur; 2° de déposer son observation dans nos Archives.

Ces conclusions sont mises aux voix et adoptées.

Discussion.

M. P. Segond. — M. Picqué exagère ce que nous avons dit sur les difficultés de l'ouverture de l'estomac dans la gastrostomie en deux temps. Nous avons simplement fait observer que cette ouverture était beaucoup plus facile dans l'opération en un temps que dans l'opération en deux temps. Du reste, ce qui fait à nos yeux l'incontestable supériorité de la gastrostomie d'emblée, ce n'est pas seulement parce qu'elle est plus simple d'exécution, c'est avant tout, parce qu'elle peut seule remplir la formelle indication de nourrir, sans le moindre retard, de smalades qui meurent de faim. Quant au mode opératoire préconisé par M. Villar, je le considère pour ma part comme absolument défectueux et je cherche en vain les raisons qui pourraient nous faire préférer à la gastrostomie classique des complications opératoires dont le moindre défaut est de faire durer plus d'une heure ce qui peut être terminé en vingt minutes.

M. P. Reclus. — Je suis, en règle générale, partisan des opérations en deux temps, mais les raisons qu'on peut invoquer en leur faveur pour l'établissement d'un anus contre nature n'existent pas ici. A mon sens, la gastrostomie immédiate est donc l'opération de choix; car, seule, elle répond bien à l'urgence de l'indication.

M. Kirmisson. — Je m'associe aux réflexions générales de M. Picqué; mais je crois utile de bien souligner ce fait que dans le cas particulier dont il nous a entretenus, la gastrostomie pratiquée doit être considérée, non pas comme une opération définitive, mais, simplement, comme une opération préliminaire ayant pour but de

Digitized by Google

permettre la cure ultérieure du rétrécissement œsophagien dans les conditions les plus favorables.

M. Routier. — J'adopte les réserves de mes collègues. Plus d'une heure pour faire une gastrostomie, c'est vraiment trop ; et comme les avantages du procédé défendu par M. Villar me paraissent plus qu'illusoires, je crois qu'on ne saurait trop insister pour le déconseiller. Le seul procédé rationnel est bien le procédé classique en un temps. Il est simple et rapide ; il permet de nourrir immédiatement les patients. Les deux malades que nous vous avons présentés, Segond et moi, ces derniers temps, en sont deux exemples qui s'ajoutent à beaucoup d'autres non moins significatifs, et je le répète, le procédé suivi par M. Villar ne présente, à mes yeux, que des inconvénients.

M. Schwartz. — Il importe de distinguer les cas, et s'il est vrai que la gastrostomie en un temps est bien l'opération de choix, lorsqu'il s'agit d'obvier sans retard à l'inanition, il est non moins certain qu'en d'autres circonstances, la gastrostomie en deux temps rencontre des indications fort nettes. C'est un point de vue dont les partisans de la gastrostomie en un temps font trop bon marché. Notre idée directrice, quand nous défendons les avantages de la gastrostomie en deux temps, est de faire la gastropexie chez des sujets encore résistants dont l'état général nous permet de procéder à cette intervention préliminaire, en toute sécurité ; et nombre de faits démontrent déjà que ce programme est excellent à suivre. L'ouverture de l'estomac vient ensuite à l'état de manœuvre fort simple et sûrement inoffensive, au moment opportun et précis où s'impose la nécessité de l'alimentation artificielle.

M. Ch. Monod. — M. Schwartz a parfaitement raison. Les partisans de la gastrostomie en un temps méconnaissent le but que nous poursuivons en préconisant l'opération en deux temps. Ce que nous prétendons est cependant fort clair : quand il y a urgence, l'opération en un temps s'impose ; c'est très juste. Mais, quand il est possible de prendre son temps, la gastropexie préliminaire est une excellente opération que les malades supportent toujours fort bien, et plus tard, lorsque vient l'heure de l'alimentation artificielle nécessaire, l'ouverture de l'estomac n'est plus qu'une ponction banale et sans aucune gravité.

M. Michaux. — J'ai fait une gastrostomie en deux temps dont les suites malheureuses me paraissent militer une fois de plus en faveur de l'opération en un temps : il s'agit d'une femme chez laquelle j'ai enlevé les fils de la gastropexie au bout de dix jours, et

Digitized by Google

peu après, sous l'influence d'un accès de toux, les adhérences ont cédé et l'estomac s'est hernié au travers de la plaie abdominale.

M. Ch. Monod. — L'observation de M. Michaux est certainement fort intéressante, mais je ne vois pas du tout comment elle peut militer pour ou contre l'une ou l'autre des deux méthodes. Il est en effet évident que l'accident dont parle M. Michaux aurait pu se produire, aussi bien après une gastrostomie d'emblée, qu'à la suite d'une simple gastropexie.

M. Picqué. — Je n'ai rien à ajouter. Je dirai seulement que j'approuve en tous points les réflexions de M. Schwartz et de M. Monod. La gastrostomie en un temps a ses indications, mais il faut distinguer les cas, et, dans les conditions précises résumées par mes deux collègues, la gastrostomie en deux temps offre des avantages qu'il est impossible de méconnaître.

IV. — *Sur une variété rare et non décrite de phlegmon de la fosse iliaque interne. Volumineux abcès chaud situé au-dessous du muscle iliaque. Incision de Cooper. Guérison*, par M. le Dr Brault (d'Alger).

Rapport par M. PICQUÉ.

Messieurs, vous m'avez chargé de vous présenter un rapport sur une nouvelle observation qui vous a été adressée par M. le Dr Brault, médecin-major, professeur suppléant à l'école de médecine d'Alger. Voici d'abord le résumé succinct de ce cas.

Il s'agit d'un sujet de 19 ans, disciplinaire, qui entre au Dey le 28 mars 1894 pour une lymphagite suppurée du mollet gauche dont la porte d'entrée n'est pas retrouvée .La collection est incisée : la plaie se cicatrise. A la fin d'avril, le malade se plaint de la bourse séreuse du talon ; il y a de la rougeur et de la fluctuation, une nouvelle incision amène la guérison de cette hygromite suppurée. Enfin, vers le 8 mai, des douleurs très vives se montrent dans la fosse iliaque gauche. La température s'élève à 40°. La palpation permet de reconnaître l'existence d'une tumeur profonde et irrégulière au-dessus de l'arcade de Fallope : le malade continue à se plaindre beaucoup et reste couché sur le côté malade ; il existe de la flexion directe sans abduction ni adduction.

M. Brault vit le malade pour la première fois à la fin du mois de mai : la température est tombée, mais la cuisse reste fléchie et l'émaciation du malade est considérable. La fosse iliaque est mate dans toute son étendue et bombe légèrement ; à la palpation on reconnaît, sauf au niveau de l'S iliaque soulevé par la tumeur, l'existence d'une tumeur profonde qui semble bosselée et inégale. Sous chloroforme, la palpation

Digitized by Google

permet de reconnaître l'existence de la fluctuation ; elle est surtout nette en dehors, le long de la partie supérieure du ligament de Fallope, en se dirigeant un peu en dedans de l'épine iliaque antérieure et supérieure. M. Brault pense à l'existence d'une collection intra-péritonéale due probablement à une adénite iliaque ; à l'appui de cette opinion, l'auteur invoque la filiation des accidents et les connexions anatomiques : il rappelle que les auteurs ont insisté sur ce fait que dans les lymphangites profondes, l'infection peut « brûler » la station crurale. Et cependant le siège de la collection, d'après les détails que j'ai donnés plus haut, paraissait trop en dehors pour permettre d'accepter d'emblée ce diagnostic.

Plusieurs signes sur lesquels je ne veux pas insister, pour ne pas prolonger cette partie de mon rapport, permettaient il est vrai d'éliminer la psoïte vraie ; mais il existe bien d'autres variétés classées d'abcès profonds de la fosse iliaque, de diagnostic à la vérité fort difficile qui pouvaient être invoquées dans le cas qui nous occupe. Quoiqu'il en soit, M. Brault pratiqua l'incision de la ligature de l'iliaque externe. La masse péritonéo-intestinale est relevée après l'incision du fascia transversalis. Il n'y a rien dans le tissu cellulaire sous-péritonéal. Le fascia et le muscle iliaque sont incisés dans une petite étendue. La cavité purulente est ouverte, le pus jaillit. Il s'écoule ainsi 1 litre de liquide. La poche est alors explorée. Le doigt plonge sous le muscle iliaque et sent la fosse parfaitement recouverte par son périoste. On ne peut descendre en bas vers la cuisse, mais on pénètre profondément en dedans et en haut vers l'échancrure sciatique et on se rend aisément compte qu'il existe là une dépression vers le petit bassin. En haut les insertions iliaques ont persisté, sauf tout à fait en dehors où il existe une fusée en doigt de gant, un peu en dedans de l'épine iliaque (c'est le point où la fluctuation était la plus nette). On soulève le muscle iliaque dont la face profonde a été un peu entamée et l'on sent plus loin le pont volumineux formé par le psoas. La poche est lavée et drainée. Les suites opératoires ont été des plus simples ; au bout de quelques jours, le malade commence à allonger la cuisse. Le 22 juin la cicatrisation est complète.

D'après les détails qui précèdent, on voit qu'il s'agit bien, dans l'observation de M. Brault, d'une collection placée entre le muscle et le périoste ne dépendant ni d'une myosite ni d'une lésion périostale. Il est à la vérité difficile, par la simple exploration digitale d'une cavité profondément située, d'éliminer les lésions limitées d'un muscle ou du périoste, et si j'accepte le diagnostic de notre confrère, c'est que d'une part, les symptômes présentés par le malade avant l'intervention ne semblaient pas liés à une psoïte, réserve faite toutefois pour la myosite de la portion iliaque du muscle (affection décrite par Kœnig) et que d'autre part, la guérison rapide de l'affection n'est guère en rapport avec une lésion même limitée de l'os.

Digitized by Google

Cette variété d'abcès intermusculo-périostique avait déjà du reste été signalée par Morris dans son article sur les abcès iléo-pelviens, publié dans l'*Encyclopédie chirurgicale*. Cet auteur admettait, sans y insister davantage, l'existence entre le fascia iliaca et la couche périostique, des phlegmons qui n'avaient point le muscle pour siège. M. Brault a entrepris à ce sujet des recherches sur l'anatomie chirurgicale de la fosse iliaque interne et s'est appliqué à préciser quelques détails intéressants au point de vue qui nous occupe, détails dont j'ai eu l'occasion de contrôler l'exactitude, grâce au précieux concours de M. Faure, prosecteur à Clamart.

Un point intéressant qui ressort des dissections de M. Brault, est relatif à l'insertion du muscle iliaque. Les auteurs classiques le font insérer à toute la fosse iliaque interne; d'après Brault, le muscle ne s'insère que sur le pourtour de cette cavité, mais au centre et en dedans, on rencontre, entre lui et l'os, un tissu cellulaire très lâche, presque une bourse séreuse; cette loge n'est séparée en bas et en avant de la bourse classique du psoas, que par quelques vagues insertions musculaires de l'iliaque avant sa réflexion et par un peu de graisse. Jamais M. Brault n'a trouvé de communication entre ces deux espaces; mais il est évident que là, comme ailleurs, elle peut se produire à l'état pathologique.

M. Faure a bien voulu, sur ma demande, contrôler sur une dizaine de sujets les dispositions précédentes et m'a remis la note suivante qui fixera définitivement, je l'espère, ce petit point d'anatomie chirurgicale.

Note sur l'espace celluleux sous-iliaque, par M. Faure,
Prosecteur à l'amphithéâtre des hôpitaux.

Il existe sous le muscle iliaque une couche celluleuse située en dehors de sa gaîne, entre celle-ci et le périoste de la fosse iliaque interne. Le muscle ne s'insère à l'os que dans le tiers supérieur de la fosse, sur une zone large de 4 ou 5 centimètres, limitée par une ligne à peu près parallèle à la crête iliaque elle-même et qui s'étend de la symphyse sacro-iliaque à l'épine iliaque antérieure et inférieure. Le reste de la fosse iliaque osseuse, c'est-à-dire toute la région inférieure et interne de cette fosse, jusqu'à la ligne innominée, est recouvert d'un périoste très épais et ne donne insertion à aucune fibre musculaire. La face profonde du muscle iliaque doublée d'une gaine cellulo-fibreuse très appréciable, glisse sur cette épaisse couche de périoste dont la sépare une faible quantité de tissu cellulaire lâche. A ce niveau, il y a donc un espace celluleux entre le périoste et la gaîne du muscle iliaque. La bourse préarticulaire du psoas, située dans le même plan, et d'ailleurs parfaitement limitée en haut, n'est autre chose que l'extrémité inférieure de cet espace celluleux organisé en séreuse. En dedans, cet espace est fermé par le fascia iliaca qui vient s'ouvrir sur la ligne

Digitized by Google

innominée sous la forme d'une solide aponévrose. Mais tout à fait en arrière, au point le plus interne et le plus élevé de l'espace sous-musculaire, au niveau de l'articulation sacro-iliaque, cette forte aponévrose s'amincit et disparaît, perforée qu'elle est par des branches veineuses et artérielles des vaisseaux iléo-lombaires. A ce niveau l'espace celluleux sous-iliaque communique donc avec la gaîne des vaisseaux hypogastriques. Il y a autour des vaisseaux iléo-lombaires du tissu cellulaire, il y a évidemment aussi des lymphatiques, et il n'y a aucune raison pour que les lésions infectieuses ne puissent suivre cette voie.

On voit, par la description qui précède, comment peut se concevoir, au point de vue anatomique, la variété d'abcès entrevus par Morris. Les connexions de l'espace cellulaire sous-iliaque avec la gaîne, hypogastrique vont nous éclairer sur la pathogénie de ces abcès. M. Brault s'est arrêté longuement à cette étude pathogénique, en faisant ressortir les relations anatomiques qui existent entre les trois collections présentées par son malade. Rappelant les travaux de Verneuil sur les rapports qui existent entre les bourses séreuses et les vaisseaux blancs, puis ceux de Roux et de A. Guérin sur la marche rétrograde de la lymphangite, il explique d'abord la formation de l'hygromite talonnière consécutivement à la lymphangite du mollet. Nous objecterons volontiers à M. Brault, le long temps qui s'est écoulé entre la guérison de celle-ci et le développement de celle-là, mais il ne s'agit là que d'un point secondaire, et je vous demande la permission de m'arrêter seulement sur la pathogénie de l'abcès sous-iliaque.

L'auteur ne veut pas admettre chez son malade d'infection générale à manifestations multiples, non pas parce que cette hypothèse ne cadre pas avec l'histoire de son malade, mais parce qu'il la considère comme trop banale ; il cherche encore à expliquer cette troisième collection par l'étude des relations anatomiques. Sans partager d'une façon générale cette manière de voir, et persuadé que, s'il faut accorder la place la plus grande aux données de l'anatomie, il n'en faut pas moins tenir compte des enseignements de la pathologie générale, je ne saurais, cependant, blâmer notre confrère d'avoir essayé, chez son malade, de subordonner la filiation des accidents à la disposition du système lymphatique dans la fosse iliaque. D'ailleurs, j'aurais mauvaise grâce à soutenir contre lui l'hypothèse d'une infection générale chez un malade que je n'ai pas vu ; aussi je veux bien le suivre un instant sur ce terrain. Ne pouvant invoquer dans ce cas ni l'infection rétrograde, ni la marche ascendante pure et simple, l'auteur comprend de la façon suivante l'infection de l'espace sous-iliaque.

L'infection ascendante, attaquant les ganglions iliaques, gagnerait, sans s'y arrêter, les branches d'origine de ces ganglions. De

Digitized by Google

même qu'il y a des trajets rétrogrades, il y aurait des trajets réfléchis et les ganglions iliaques non infectés auraient été le trait d'union chez son malade. En admettant même que les lymphatiques de cet espace gagnent les ganglions iliaques externes, comme ceux du muscle iliaque, ce qui n'est peut-être pas démontré, il me semble que l'infection de cet espace peut s'expliquer par un mécanisme moins compliqué. J'ai été, en effet, frappé dans les dissections de M. Faure, des connexions de l'espace sous-iliaque avec la gaîne de l'hypogastrique si bien décrite par notre distingué collègue et ami Delbet, et sans vouloir me hasarder sur le terrain de l'hypothèse, je pense que l'on pourrait facilement, dans les cas analogues à celui de M. Brault, invoquer l'existence d'une adénite intéressant un des ganglions iliaques internes qui occupent cette gaîne avec abcès de voisinage dans l'espace sous-iliaque. Dans cette manière de voir, la collection sous-iliaque serait l'analogue des phlegmons qui viennent si souvent se greffer sur des troncs lymphatiques enflammés ou des ganglions infectés. Point n'est besoin alors d'invoquer une marche particulière de l'infection dans le système lymphatique. Quoi qu'il en soit de cette opinion, je tiens en terminant à insister devant vous sur les relations possibles du phlegmon de la gaîne hypogastrique avec certaines variétés mal connues des abcès de la fosse iliaque.

Messieurs, je vous propose : 1° d'adresser des remercîments à M. Brault pour son intéressante communication ; 2° de déposer son travail dans nos Archives ; 3° de l'inscrire dans un rang très honorable, sur la liste des candidats au titre de membre correspondant national de la Société de chirurgie.

Ces conclusions sont mises aux voix et adoptées.

La séance est levée à 5 heures 10 minutes.

Le Secrétaire annuel,

PAUL SEGOND.

Digitized by Google

Séance du 13 février 1895.

Présidence de M. Th. Anger.

Le procès-verbal de la précédente séance est lu et adopté.

Correspondance.

La correspondance comprend :

1° Les journaux et publications périodiques de la semaine ;

2° Un travail intitulé : *Prolapsus du rectum opéré par le procédé de G.-Marchant*, par M. le Dr Chupin, médecin-chef à l'hôpital de Batna. (M. G.-Marchant, rapporteur).

Rectification au procès-verbal.

M. Picqué. — Je désire rectifier une inexactitude qui s'est glissée dans mon dernier rapport. Chez le malade de M. Monnier, le rétrécissement siégeait non pas à la partie supérieure de l'œsophage, mais vers le cardia. Il en résulte que les réserves que j'ai cru devoir formuler relativement aux indications de l'œsophagostomie, et que je maintiens pour exactes, d'accord avec M. Kirmisson, ne sauraient conserver leur valeur dans le cas particulier.

Communication.

Note sur trois cas de plaies pénétrantes de l'abdomen[1].

Par le Dr REBOUL (de Nîmes).

A propos de la discussion actuelle sur les plaies pénétrantes de l'abdomen, il m'a paru de quelque intérêt de communiquer à la Société de chirurgie les trois faits suivants, qu'il m'a été donné d'observer dans le courant de l'année dernière :

[1] Travail lu par M. le Secrétaire général.

Digitized by Google

Obs. I. — *Plaie pénétrante de la région épigastrique par coup de tranchet. Laparotomie : blessure de la branche externe de l'artère mammaire interne, pas de lésions des viscères. Guérison.*

Le 28 juin 1894, à six heures du matin, je suis appelé en toute hâte auprès de V... Auguste, cordonnier, âgé de 44 ans. D'après ce que me raconte l'entourage du blessé, V... pendant une discussion avec sa femme, s'est donné, vers cinq heures du matin, un coup de tranchet dans le ventre. V.., est dans une agitation extrême, la face vultueuse, il éprouve de vives douleurs abdominales. Découvrant le malade dont les vêtements sont tachés de sang, je constate une plaie par instrument tranchant, oblique en bas et en dehors, siégeant dans la région épigastrique gauche, à deux ou trois travers de doigt au-dessous et en dedans du rebord costal, au niveau de l'extrémité antérieure de la dixième côte. Une hémorragie abondante se produit par la plaie. Une pression légère faite au pourtour de la blessure détermine une vive douleur. Sans explorer le trajet, je me borne à nettoyer la plaie et à appliquer un pansement au salol, ouato-collodionné. Craignant d'après l'examen du tranchet dont s'est servi le malade et d'après l'hémorragie que je constatai, une plaie pénétrante de l'abdomen, peut-être une lésion de l'estomac et ne pouvant opérer dans les conditions défectueuses où je me trouvais, je fais immédiatement transporter le malade dans mon service à l'Hôtel-Dieu, en vue d'une intervention.

A huit heures, trois heures environ après l'accident, je pratique la laparotomie latérale, passant par la blessure. Je fais, couche par couche, une incision verticale de six à huit centimètres, les deux tiers au-dessous de la plaie. Je constate que la branche terminale externe de l'artère mammaire interne est sectionnée en travers, que la plaie est pénétrante et je ne découvre aucune lésion de l'estomac, de l'épiploon et du côlon. Réséquant alors les lèvres de la plaie traumatique, de crainte d'infection antérieure, après ligature des deux bouts de l'artère mammaire interne, je fais la suture de la paroi à trois étages. Pansement au salol, ouato-collodionné, application de trois vessies de glace sur le ventre, compression ouatée, boissons glacées en petite quantité, injections de morphine. Cinq jours après, n'observant aucun phénomène anormal, pas de fièvre, l'état général étant excellent, je supprime la glace et alimente un peu plus mon malade. Les suites ont été très simples, sauf deux petits abcès de fils superficiels. Le 19 juillet, le malade peut être considéré comme guéri, il sort de l'hôpital le 25 juillet en parfaite santé.

Le diagnostic de plaie pénétrante m'avait paru évident et l'hémorragie qui se produisait par la plaie me faisant craindre une lésion viscérale, j'avais cru utile de pratiquer la laparotomie immédiate. La source de l'hémorrhagie était heureusement la section transversale de l'artère mammaire interne, il n'y avait pas de lésions des viscères. Cette absence de lésions de l'estomac peut s'expliquer par l'état de vacuité

Digitized by Google

dans lequel je l'ai trouvé. Le malade étant encore à jeun lorsqu'il se donna ce coup de tranchet, je ne regrette pas d'être intervenu, puisque la plaie était pénétrante et qu'elle aurait pu intéresser un viscère, étant donnée la profondeur à laquelle l'instrument avait pénétré. Le tranchet était souillé de sang sur une longueur de quatre centimètres environ. De plus, la blessure de l'artère mammaire interne aurait pu déterminer une hémorragie intra-péritonale que la compression aurait peut-être été insuffisante à arrêter.

Obs. II. — *Plaie de l'abdomen (région inguinale) par un coup de corne de taureau. Pas d'intervention. Guérison.*

Le 19 août 1894, à quatre heures du soir, un toréador de Séville (El Tato), âgé de 25 ans, reçoit pendant une course dans les Arènes de Nîmes, en voulant estoquer un taureau, un coup de corne dans la région inguino-abdominale gauche. Transporté immédiatement dans mon service à l'Hôtel-Dieu, il est examiné par l'interne de garde, M. Hérant, qui, après avoir nettoyé la plaie, introduit dans le trajet de cinq à six centimètres de profondeur, dirigé directement en haut, une mèche de gaze imbibée de naphtol camphré. Pansement ouaté, immobilisation. Étant absent ce jour-là, je ne vois le malade que le lendemain à huit heures.

La nuit a été calme, peu de douleurs, léger suintement hémorragique qui souille le pansement. La plaie est transversale, de trois à quatre centimètres de long, et siège dans la région inguinale gauche, au niveau de l'arcade crurale. Les bords de la blessure sont contus, la palpation légère de la paroi abdominale permet de sentir au-dessus de l'orifice d'entrée, sur l'étendue de quatre à cinq centimètres, le trajet suivi par la corne du taureau. Le malade ne présentant aucun signe de péritonite, la température étant normale, le facies excellent, je me borne à désinfecter de nouveau la plaie, sans explorer le trajet et à appliquer un pansement ouaté compressif et des sacs de glace sur l'abdomen, ne permettant comme alimentation que des boissons glacées en petite quantité et prescrivant le repos absolu et des injections de morphine. Le 31 août, la plaie est à peu près cicatrisée, le ventre est souple, l'état général excellent, le toréador quitte l'Hôtel-Dieu et peut retourner en Espagne le 10 septembre.

Dans ce cas, je ne saurais affirmer qu'il y a eu plaie pénétrante. Cependant, l'examen du trajet, les conditions dans lesquelles s'est produit l'accident (le toréador était légèrement incliné en avant pour donner son coup d'épée, le taureau avait la tête baissée, les cornes presque horizontales, en position de défense), la force avec laquelle le taureau s'est précipité sur son adversaire, tout me paraît rendre très probable, sinon certaine, la pénétration. Mais comme aucun phénomène inquiétant ne s'est montré, j'ai cru inutile d'intervenir. Douze jours après l'accident, le blessé pouvait sortir de l'hôpital et dix jours plus tard, il retournait chez lui complètement guéri.

Digitized by Google

Obs. III. — *Plaie par arme à feu (revolver de 7mm) de l'hypochondre gauche. Pneumonie, pleurésie purulente. Empyème. Hémoptysie. Mort.*

Le 1er août 1894, à une heure de l'après-midi, je suis appelé par le Dr Broussin, auprès d'un jeune homme de 18 ans qui, à la suite d'une discussion avec son père, s'était tiré, dans les cabinets, à bout portant, un coup de revolver de 7mm dans l'hypochondre gauche. Avant mon arrivée, l'exploration du trajet faite par le Dr Broussin, avait été négative. L'orifice d'entrée siège à la partie antérieure du sixième espace intercostal gauche. L'examen minutieux des parois du thorax et de l'abdomen ne permet pas de constater la présence de la balle. Le malade est dans une anxiété extrême, il a de la dyspnée, le pouls est fréquent, il se plaint de douleurs thoraciques et abdominales. En l'absence d'indications nettes, je juge une intervention immédiate inopportune, je nettoie la plaie et applique un pansement au naphtol camphré ouato-collodioné, immobilisation.

Même état le soir et le lendemain.

Le 3, langue sèche ; pneumonie du lobe inférieur du poumon gauche, le ventre est ballonné, zone de matité dans l'hypochondre et le flanc gauche; ces régions sont sensibles à la pression. Pas de signes nets de péritonite.

Le 22, nous constatons un épanchement pleural limité à la base gauche et nous proposons à la famille une intervention qui est refusée. La zone de matité que nous avions constatée dans l'hypochondre et le flanc gauche a beaucoup diminuée.

Le 25 septembre, dans une consultation avec les docteurs Dussaud et Broussin, nous proposons un large empyème. Je le pratique le lendemain 26 septembre, avec l'aide de mes confrères. L'incision pleurale donne issue à environ un litre de pus infect. L'exploration de la cavité avec le doigt ne permet pas de sentir la balle. Lavage de la plèvre à l'eau bouillie et à une solution étendue de microcidine, drainage, pansement ouaté.

Du 26 au 29, rien d'anormal ; le pus ne se reproduit pas, plus de matité thoracique, l'état général s'améliore.

Dans la nuit du 30 au 31, le malade est pris d'un violent délire, avec fièvre intense (40°). Ce changement ne peut s'expliquer par l'état de la plèvre, il y a très peu de pus dans l'eau du lavage, pas d'odeur anormale, et nous ne constatons aucune pleurésie enkystée.

Le 2 octobre, le malade est pris subitement vers une heure de l'après-midi, d'une dyspnée extrême ; une hémoptysie très abondante se produit, mort dix à quinze minutes après. Pas d'autopsie.

Etant donnés : la direction de l'arme dont s'était servi le blessé, le siège de la plaie à la partie antérieure du sixième espace intercostal gauche, les phénomènes que présentait le malade lors de l'accident, il y avait lieu de se demander s'il y avait plaie péné-

Digitized by Google

trante du thorax ou de l'abdomen, ou des deux à la fois. Les douleurs thoraciques et abdominales n'étaient pas suffisantes pour élucider ce diagnostic. Ce n'est que deux jours après l'accident que nous avons constaté une zone de matité dans le flanc gauche, mais il y avait en même temps des signes de pneumonie dans le lobe inférieur du poumon gauche. Il y avait donc, selon toute probabilité, plaie pénétrante de l'abdomen et du thorax; la balle, après avoir traversé le diaphragme et déterminé une hémorragie intra-péritonéale, était allée se loger dans le thorax, à la partie inférieure du poumon gauche, où elle produisait une pneumonie traumatique.

Les événements ultérieurs ont confirmé cette hypothèse, une pleurésie purulente s'est développée et le malade est mort d'une hémoptysie foudroyante par lésion probable d'un gros vaisseau pulmonaire.

Une intervention abdominale ne nous a paru à aucun moment indiquée, il n'y avait pas de signes de péritonite, et la matité du flanc gauche, due probablement à un épanchement sanguin, n'a pas augmenté. Seule, une intervention thoracique a été indiquée par la pleurésie purulente. Nous avions pratiqué l'empyème, mais nous ne pouvions prévoir que la balle déterminerait une lésion vasculaire du poumon assez importante pour déterminer une hémorragie mortelle.

Sur ces trois faits de plaies pénétrantes de l'abdomen, dont une par arme à feu, nous avons fait la laparotomie une seule fois; il s'agissait d'une plaie de l'artère mammaire interne, il n'y avait pas de lésions viscérales. Dans les deux autres cas, je ne suis pas intervenu; le premier malade a parfaitement guéri du coup de corne de taureau qu'il avait reçu dans la région inguino-abdominale; le second a succombé à des phénomènes thoraciques; ni dans l'un, ni dans l'autre de ces cas je n'ai trouvé une indication nette de faire la laparotomie.

Suite de la discussion sur les plaies pénétrantes de l'abdomen.

M. Kirmisson. — M. Chaput, dans sa réponse, a transformé en question personnelle un débat purement scientifique; je ne le suivrai pas sur ce terrain qui ne me semble pas de nature à intéresser la Société de chirurgie. Je tiens seulement à bien préciser encore une fois toute ma pensée. Si j'ai combattu avec beaucoup de vivacité les conclusions du rapport de M. Chaput, c'est que je trouve sa doctrine excessivement dangereuse. Cette doctrine, en somme,

Digitized by Google

peut se formuler de la façon suivante : Toute plaie pénétrante de l'abdomen, quelle que soit sa cause, instrument tranchant ou coup de feu, sera traitée par la laparotomie. Cette laparotomie sera faite sur la ligne médiane, au moyen d'une longue incision, allant de l'épigastre au pubis, et sera accompagnée du dévidement de l'intestin.

La clinique ne me semble pas pouvoir s'accommoder de ces formules étroites, absolues. S'il est deux mots dont il faut savoir se garder dans la pratique, ce sont les mots : *jamais*, *toujours*. Pour ma part, je dirai, au contraire : Chaque plaie pénétrante de l'abdomen recevra le traitement qui lui convient. Tantôt on fera la laparotomie sur la ligne médiane, tantôt on la fera sur les régions latérales de l'abdomen. Suivant les cas, on pratiquera une incision très longue, ou, au contraire, une incision beaucoup plus courte ; on aura recours au dévidement de l'intestin, ou l'on s'en abstiendra. Le jour où M. Chaput nous présentera un malade guéri d'une plaie pénétrante de l'abdomen, fût-ce même au moyen d'une opération très simple et d'une petite incision, je serai le premier à l'en féliciter, n'étant pas de ceux qui mesurent la valeur du chirurgien à la longueur des incisions.

Rapports.

I. — *Sarcome du mésentère. Laparotomie. Guérison*, par M. Potherat.

Rapport par M. ROUTIER.

Messieurs, l'observation que nous a présentée M. le Dr Potherat présente un intérêt tiré de la rareté du fait dont il s'agit : C'est un de ces nombreux cas dans lesquels une tumeur de l'abdomen a été prise pour un kyste de l'ovaire, ce qui prouve encore une fois qu'on peut, dans bien des circonstances, rendre service à un malade, malgré une erreur de diagnostic. Dans l'observation de M. Potherat, les symptômes l'ont conduit à pratiquer la laparotomie qui, si elle lui a fait constater son erreur, lui a tout au moins permis de sauver sa malade. Voici, du reste, le fait résumé :

Une femme forte et vigoureuse s'était aperçue depuis un an environ qu'elle avait une tumeur dans le ventre ; elle n'en souffrait pas et ne s'en serait sans doute pas occupée, si elle n'avait remarqué que son ventre grossissait assez vite. Puis les douleurs survinrent, avec nausées et vomissements, et elle dut abandonner ses travaux. Quand elle

Digitized by Google

alla consulter M. Potherat, le ventre avait l'aspect qu'il présente au 8e mois de la grossesse : la tumeur débordait la ligne médiane plus à gauche qu'à droite; elle était résistante plutôt que fluctuante, ce qui fit penser à un kyste multiloculaire. Le toucher n'indiquait rien de spécial. La laparotomie fut entreprise comme pour opérer un kyste de l'ovaire, mais le ventre ouvert, cette tumeur se présentait recouverte par une épaisse trame vasculaire, les vaisseaux assez gros étaient tous parallèles; c'était le grand épiploon. Il fut ouvert, coupé et relevé. Dès lors il fut facile de voir que cette tumeur n'avait aucune connexion avec les annexes de l'utérus; il fut impossible de constituer un pédicule, la tumeur adhérant au feuillet supérieur du mésentère qu'il fallait traverser. Sa surface d'adhésion mesurait 15 à 20 centimètres carrés, et ne présentait que quelques vaisseaux saignants. La suture du feuillet mésentérique séreux fit disparaître cette surface, et arrêta l'hémorragie. La toilette du péritoine et la suture de la plaie terminèrent cette opération.

L'examen histologique, fait par M. Hallé, montra que c'était un sarcome globo-cellulaire.

II. — *Hémarthrose du genou symptomatique d'un corps étranger articulaire*, par M. le Médecin-major Isambert, chirurgien de l'hôpital militaire de Dunkerque.

Rapport par M. FÉLIZET.

La gêne fonctionnelle, les hydarthroses à répétition, la douleur subite éclatant à l'occasion de certains mouvements, tels sont les signes fonctionnels qui, d'ordinaire, révèlent l'existence, dans l'articulation du genou, d'un corps étranger ostéo-cartilagineux.

J'ai vainement cherché dans les mémoires et dans les traités classiques l'existence d'une hémarthrose survenant d'emblée, c'est-à-dire sans l'occasion d'un traumatisme direct et en dehors de l'influence d'un état dyscrasique, dans un genou affecté de corps étranger. Le savant article de M. Panas et le chapitre très documenté de M. Quénu, publié plusieurs années après, dans le grand traité de Duplay et Reclus, travaux de la lecture desquels le plus clair de ma science est à peu près fait, ne signalent pas l'hémarthrose pure.

Les circonstances dans lesquelles l'accident dont il va être question est survenu, la précision avec laquelle les faits ont été observés, la netteté avec laquelle une opération méthodiquement faite a mis en lumière, sur le vivant, l'état des choses, confirmant une théorie anatomo-pathologique admise généralement, mais plus approuvée que prouvée, ces raisons, jointes à la rareté, sinon à l'unicité de l'observation, m'ont déterminé à recommander à votre attention le cas de M. le Dr Isambert.

Digitized by Google

Il s'agit d'un canonnier, Célestin B..., âgé de 21 ans, soldat au 1er bataillon d'artillerie à pied, qui pendant une manœuvre de rempart, descendit vivement une butte de terre de 2m,50 et fut obligé de s'asseoir au pied du talus, le genou gauche étant dans l'impossibilité absolue de s'étendre, en même temps qu'il était le siège d'une impression particulière qui tenait autant de la gêne que de la douleur proprement dite.

Ses camarades virent aussitôt le genou se gonfler sous leurs yeux.

Le Dr Isambert, qui arriva moins de deux heures après l'accident, constata que le genou, toujours en demi-flexion était énormément tuméfié et il put s'assurer que cette tuméfaction répondait à une distension extrême de la cavité articulaire par un liquide qui repoussait assez la rotule, pour en empêcher le choc contre les condyles. Le genou droit était absolument sec et sain. Ce qui frappa notre confrère, en présence d'une région aussi déformée, ce fut l'indolence à peu près complète de la jointure, soit à la pression, soit à l'épreuve des mouvements communiqués. Le genou redressé ou fléchi, reprenait son attitude de demi-flexion et cette reprise répondait visiblement non pas à un réflexe de la douleur, mais à une nécessité mécanique de la cavité articulaire exagérément distendue. Or, la rapidité comme instantanée de cette distension traduisait, à n'en pas douter, un épanchement vrai de sang pur, l'examen des ligaments et le récit très net de l'accident par le malade, qui n'avait ni souffert ni défailli, l'absence de toute douleur et de toute saillie dans la capsule excluait l'idée d'une déchirure ligamenteuse ou d'une entorse. Notre confrère était donc en présence d'une hémarthrose traumatique, à développement rapide, dont la cause était inconnue.

Le canonnier B... était un homme alerte et vigoureux. Le service est fatigant à la place de Dunkerque, il n'avait jamais été porté malade. Il n'était pas hémophilique. Il n'avait jamais eu ni blennorragie, ni syphilis. Il n'était pas rhumatisant articulaire. Tout au plus, arthritique modéré, était-il atteint d'une petite plaque d'eczéma au poignet.

Le blessé, transporté à l'hôpital militaire, fut examiné de plus près ; mais la tuméfaction qui semblait s'être encore accrue, rendait l'exploration profonde à peu près impossible. M. Isambert immobilisa, en rectitude, le membre dans une gouttière platrée et le lendemain matin fit, avec la rigueur antiseptique dont il est coutumier, une ponction aspiratrice du genou. Le liquide évacué était du sang rouge pur, additionné d'une petite proportion de sérosité (l'accident remontait à dix-huit heures). La quantité totale extraite était de 150 grammes environ.

L'articulation vidée, il fut aisé de reconnaître l'existence d'une masse dure, de consistance osseuse, siégeant à la partie antéro-interne de l'articulation, séparée du bord interne de la rotule par 15 millimètres et s'appuyant, à cheval sur l'interligne, autant sur le plateau du tibia que sur le condyle interne. Sous la partie antérieure du ligament latéral interne distendu, à la hauteur de l'aileron rotulien soulevé, ce corps étranger articulaire, sorte de rotule accessoire, véritable os sésamoïde, était franchement mobile : on l'élevait, on l'abaissait; on le portait en avant et en arrière suivant une course qui ne dépassait pas 10 milli-

Digitized by Google

mètres. On pouvait l'attirer plus ou moins, on ne pouvait pas le réduire. Grâce à un examen physique minutieux, M. Isambert put ainsi déterminer la nature, le siège et le rapport et ne livrer rien à l'imprévu, dans l'intervention décidée.

La ponction aspiratrice avait été pratiquée le 22 août 1892. Elle ne fut suivie d'aucune réaction irritative. Ce fut donc sur un genou sec que huit jours plus tard le chirurgien procéda à l'opération radicale. J'eus la satisfaction d'assister à l'intervention qui fut rapide, simple et, dans sa netteté, particulièrement instructive au point de vue de la pathogénie de cette variété de corps étrangers articulaires.

Une incision de 4 centimètres, verticale, mit à nu le corps étranger. Ce dernier saisi avec une érigne et fortement attiré au dehors, il fut aisé de constater ses connexions essentielles. Indépendant du condyle du fémur, indépendant de la rotule, il adhérait au bord interne du plateau tibial, non pas directement au tissu osseux, mais à la capsule articulaire et surtout à un faisceau très vasculaire de franges synoviales, qui constituaient un véritable pédicule aplati, court, prisme cellulo-fibreux que deux coups de ciseaux excisèrent. Cette dépendance de la synoviale était richement vascularisée, mais les franges qui constituaient le pédicule étaient le siège d'un gros exsudat sanguin, véritable ecchymose sous-séreuse, marquant manifestement la source de l'épanchement du sang, qui s'était répandu dans la jointure.

La tumeur avait la forme d'un disque irrégulier, mesurant 30 millimètres de diamètre et 15 millimètres d'épaisseur. La surface externe, nettement blanche, avait l'apparence fibreuse ; la surface interne, lisse et opaline, représentait un véritable cartilage diarthrodial. L'existence d'une arête antéro-postérieure, répondant à l'interligne articulaire et séparant la surface en rapport avec le condyle, de la surface en rapport avec le tibia, accentuait encore davantage l'analogie de cette production pathologique avec une rotule, ou mieux avec un os sésamoïde.

L'examen histologique révéla une structure osseuse pure, avec la disposition suivante des plans :

Une couche fibreuse extérieure, adhérente à la capsule articulaire, séparée du tissu osseux aréolaire central par une épaisse couche de cartilage en développement, enfin une couche profonde, la face interne, constituée par du cartilage articulaire.

Les suites de l'opération furent des plus simples. Après un mois de séjour à l'hôpital, le blessé put reprendre son service sans exemption ni dispense. Il fut libéré deux ans après, en septembre 1894. Pendant toute la durée de son congé il n'éprouva aucune douleur, aucune faiblesse : la guérison était radicale.

L'observation de M. Isambert vous semblera, sans doute, intéressante, moins parce qu'elle est rare, que parce qu'elle nous a permis de déterminer avec netteté le point de départ d'une hémorragie articulaire, dans un cas de corps étranger ; de voir comment, dans certains cas, l'hémarthrose, complication ordinairement grave des traumatismes du genou, ne doit sa gravité qu'à l'importance des

Digitized by Google

lésions dont elle dépend ; de comprendre enfin comment une artériole rompue dans le pédicule synovial d'un corps étranger, os sésamoïde adventice, subluxé ou tiraillé par un faux mouvement, a pu, chez un sujet non hémophilique, suinter assez de sang pour distendre un genou ; comment surtout, la source de l'hémorragie étant grêle, l'évacuation du liquide épanché a marqué le retour de la jointure à l'état normal et a permis de faire avec simplicité la taille d'un genou sain chez un sujet sain.

A l'occasion de cette extirpation d'un corps étranger articulaire, je viens de vous exposer mes idées sur le mode de production de cette hémarthrose. Le Dr Isambert, plus réservé, peut-être plus sage, s'est abstenu, dans la relation du fait que je vous rapporte, de toute interprétation personnelle. Il nous a simplement exposé les faits, il nous a fait paraître, dans une opération dont j'ai été le témoin, les lésions d'où le sang a dû s'épancher. Il nous présente une description histologique sommaire, qui confirme la doctrine de Kölliker sur la genèse de ces ostéomes, aux dépens du tissu cartilagineux aberrant dans certaines franges synoviales. Il apporte et vous soumet un document clinique et anatomique intéressant pour l'histoire de la chirurgie du genou.

Je crois être juste en vous proposant, comme conclusion, d'adresser des remerciements à l'auteur et d'inscrire son nom en un rang très honorable sur la liste des candidats à la place de membre correspondant.

Ces conclusions sont mises aux voix et adoptées.

Discussion.

M. Ch. Monod. — Le cas analysé par M. Félizet me remet en mémoire un fait analogue, dont voici la relation :

Hémarthrose du genou sans traumatisme. Corps étranger. Arthrotomie. Guérison.

B..., 18 ans, garçon limonadier, entré à l'hôpital Saint-Antoine, service du Dr Monod, le 26 novembre 1894, raconte qu'il y a huit jours, il a été, en marchant, pris subitement d'une douleur suraiguë dans le genou droit. Obligé de s'arrêter, il peut, au bout d'un moment, reprendre sa course. Le même jour son genou augmente de volume. A son entrée on constate, dans le genou droit, l'existence d'une hydarthrose de moyen volume. On reconnaît de plus en explorant les culs-de-sacs de la synoviale, la présence d'un corps étranger mobile. Par place, on a la sensation de crépitation amidonnée.

Opération le 29 novembre. — Arthrotomie par incision latérale externe. Issue de liquide franchement hématique. Presque aussitôt se

Digitized by Google

présente dans la plaie un corps étranger gros comme une pièce d'un franc. La synoviale est dépolie et rugueuse sous le doigt.

Le corps étranger est aplati et présente deux faces, l'une superficielle d'aspect évidemment cartilagineux, l'autre profonde, osseuse, beaucoup plus mince que la précédente. Les bords de ce corps étranger ont l'aspect irrégulier d'une cassure. Au microscope, la couche cartilagineuse présente la structure du cartilage d'encroûtement ; la portion osseuse n'est pas aujourd'hui encore en état d'être examinée.

Ce qui précède cependant, joint à la notion du début subit des accidents et à l'existence d'un épanchement sanguinolent dans l'articulation, permet de penser, même en l'absence de tout traumatisme évident, qu'il s'agit ici d'un fragment rompu du cartilage articulaire et de la couche osseuse sous-jacente.

Les suites de l'opération furent des plus simples.

La réunion de la plaie articulaire avait été faite au crin de Florence sur un seul plan, sans drains.

9 *décembre*. — Premier pansement. Ablation des fils. Réunion par première intention.

10 *décembre*. — Un peu de liquide dans l'articulation. Compression.

25 *décembre*. — Le liquide a disparu. Massage.

Le malade part pour Vincennes, guéri, le 5 janvier 1895.

Le corps étranger articulaire de mon opéré était-il bien une esquille par fracture comme je l'ai d'abord pensé ? Le fait de M. Félizet m'en fait douter et je suis maintenant porté à croire que chez nos deux malades, les corps étrangers avaient même origine. La seule différence porte sur ce fait que chez mon opéré le pédicule d'attache n'existait plus. Il s'était résorbé ou rompu, mais son existence ne me paraît plus douteuse.

III. — *Sur une luxation métatarso-phalangienne du gros orteil en bas*, par M. le Dr Amat, médecin-major.

Rapport par M. DELORME.

M. le médecin-major Amat, de l'École d'infanterie de Rambouillet, vous a, en décembre 1894, adressé une observation très intéressante et qui force à compter une nouvelle variété de luxation du gros orteil : la *luxation en bas*. C'est avec deux cas de Billroth, les seuls exemples connus de ce genre de déplacement. Le cas de Decaisne est contesté et les recherches bibliographiques que j'ai faites dans les périodiques à partir des années de publication des articles des Dictionnaires m'ont permis de constater qu'ils ne renferment aucune autre observation.

En septembre 1892, un cavalier (le nommé Jouss.) est désarçonné

Digitized by Google

par son cheval emballé ; il est projeté à droite et traîné quelques instants, le pied restant engagé dans l'étrier. On le relève sur-le-champ ; on le transporte à l'infirmerie et, au prix de très vives souffrances, on retire sa chaussure qui présente une déchirure à sa partie antéro-interne. MM. Foureur et Amat constatent bientôt, au niveau de l'articulation métatarso-phalangienne du gros orteil, une plaie d'où sort la tête du métatarsien étranglée par son col. Ils sentent très distinctement la phalange qui a glissé au-dessous et en arrière. La longueur du pied est diminuée sur son bord interne et son épaisseur augmentée au niveau de la phalange. L'orteil est dans l'extension et fixé dans cette position par la contraction des muscles qui s'insèrent à sa phalange. Quant au tendon du long extenseur propre, déjeté en dehors, il bride la tête métatarsienne.

M. Amat prolonge de 2 à 3 centimètres, sur la face dorsale, la boutonnière par laquelle s'est engagée le métatarsien, puis appuyant ses pouces sur la tête métatarsienne et saisissant l'orteil à pleine main, il l'attire fortement tout en le fléchissant. Il cherche, dit-il, à faire glisser la cavité glénoïde de la phalange sur la tête articulaire, comptant pratiquer l'extension dès que cette cavité aura mordu sur le cartilage du métatarsien. Mais ses tractions répétées restent sans résultat. Constatant qu'en les prolongeant il risquait de provoquer des déchirures latérales, il interpose une spatule de trousse entre les extrémités déplacées, s'en sert comme d'un levier et ne fait que les contusionner sans parvenir à réduire. Devant ces difficultés, il abrase à la scie, bien perpendiculairement à son axe, un segment de la tête métatarsienne sans dépasser les limites du cartilage d'encroûtement et réduit aisément. Malgré des lavages antiseptiques, la plaie dorsale suppure pendant quelques jours. Au bout de vingt-trois jours, elle était fermée. L'orteil fut alors mobilisé et, après une convalescence de deux mois, ce cavalier reprenait son service, marchant aisément, nous dit M. Amat, pouvant même courir et sauter.

J'ai reproduit presque intégralement l'observation de M. Amat. Elle ne laisse subsister aucun doute sur la nature du déplacement qui avait bien eu lieu *en bas et en arrière*. Les résultats fournis par la palpation, la constatation *de visu*, ont permis d'affirmer ce déplacement insolite. C'est comme je le disais tout à l'heure, un des rares faits publiés de luxation en bas et en arrière. Le cas discuté de Decaisne est un exemple de luxation en haut et en arrière et s'il a prêté à la confusion, c'est que dans les explications dont il accompagne son observation (1), le chirurgien belge a *supposé* que l'orteil avait été temporairement déplacé en bas avant de rester définitivement luxé en arrière et en haut.

Ici, et si à mon sens, la luxation a pu se produire par deux méca-

[1] *Archives médicales belges*, 1851, et *Revue médico-chirurgicale*, 1851, t. IX, p. 170.

Digitized by Google

nismes. Le pied du cavalier de M. Amat était, après sa chute, en extension forcée. L'étrier tiré violemment par le cheval ayant pris une direction oblique, l'un de ses montants ou son arc pressa sur la base de la première phalange de l'orteil, juste au-dessus de l'interligne métatarso-phalangien et la propulsa directement en bas. Ce premier mécanisme pourrait être invoqué. Mais si, pour le gros orteil comme pour le pouce où la flexion combinée à un mouvement de latéralité, à l'adduction forcée, produit une luxation en avant, on peut aussi admettre que la phalange a été fléchie et portée en abduction par l'étrier et qu'après la rupture du ligament latéral interne, la traction des muscles qui s'insèrent aux sésamoïdes a entraîné la phalange en bas et en arrière; le déplacement en dehors du tendon de l'extenseur propre semble attester qu'ici un mouvement d'abduction forcée a été produit. A défaut d'expériences et de constatations directes, ce que nous savons des luxations analogues du pouce en avant autorise à admettre que dans la luxation du gros orteil en avant, tous les moyens de fixation directs, les ligaments latéraux, le ligament glénoïdien à ses attaches métatarsienne ont été rompus. Sans ces ruptures, les luxations du pouce en avant sont impossibles:

M. Amat a éprouvé de réelles difficultés à obtenir une réduction. C'est en vain qu'il a exercé des tractions combinées à une pression sur la tête métatarsienne, procédé recommandé pour la réduction des luxations du pouce en avant. En interposant entre les surfaces une spatule qui eut dégagé tout tissu ligamenteux interposé, il ne fut pas plus heureux, et, comme dans ces luxations on ne peut guère faire jouer de rôle aux sésamoïdes, il me paraitrait difficile de comprendre la raison des obstacles qu'il a rencontrés à la réduction si on n'admettait pas, pendant les manœuvres, l'oubli d'un précepte donné à propos de la réduction des luxations du pouce en avant : porter la base de la phalange luxée du côté du tendon extenseur avant de faire la flexion dorsale. Enroulé en effet autour de la tête métatarsienne, ce tendon peut s'opposer à la propulsion de la phalange en dedans. Ne parvenant pas à réduire, M. Amat a réséqué une faible étendue de la tête métatarsienne. En principe, et quand on le peut, il serait préférable d'entamer la phalange. En tous cas, pour éviter l'ankylose, l'excision ne doit porter que sur l'une des surfaces. C'est ce que M. Amat a fait.

On sait qu'autrefois des suppurations dorsales ou plantaires étaient habituelles à la suite des luxations ouvertes du gros orteil. Paulet les a notées douze fois sur les dix-huit cas qu'il a relevés. M. Amat, malgré les lavages antiseptiques qu'il avait jugé suffisants, a eu à ouvrir une collection dorsale. Son malade a guéri rapidement. Théoriquement, une antisepsie rigoureuse permettait d'éviter cette

Digitized by Google

complication, mais qui ne sait les difficultés qu'on éprouve à l'assurer dans les plaies anfractueuses, contuses et déjà infectées avant l'arrivée du chirurgien.

Je vous propose, messieurs, d'adresser des remerciements à M. Amat pour son observation originale et de déposer son travail dans vos Archives.

Lectures.

1° *Kyste en grains riziformes du poignet droit. Extirpation totale de la poche*, par le Dr Zaepffel, médecin principal de l'armée. — (M. J.-L. Championnière, rapporteur.)

2° *Hystérectomie vaginale pour annexite double. Ablation complète des deux ovaires. Persistance des règles encore neuf mois après l'opération,* par M. le Dr Sorel (du Havre). — (M. P. Segond, rapporteur.)

3° *Observation et présentation d'un malade atteint d'orchi-épididymite chronique et d'atrophie des testicules*, par M. Rigal, médecin-major. — (M. P. Reclus, rapporteur.)

Présentations de malades.

1° *Traitement chirurgical du goître exophtalmique.*

M. Tuffier. — Les recherches actuelles sur les fonctions du corps thyroïde et les accidents qui accompagnent son atrophie ou son hypertrophie, l'hyper et l'hypothyroïdisation m'engagent à vous présenter une malade dont voici l'histoire :

C'est une jeune fille de 26 ans que j'ai suivie depuis 7 ans. J'avais déjà soigné son père pour un goître parenchymateux qu'il porte encore actuellement. Lorsque je vis cette malade, elle présentait, outre des troubles de la menstruation, tous les signes d'un kyste du corps thyroïde avec exophtalmie. Ce kyste occupait le lobe droit, à peu près au niveau de l'isthme, il avait le volume d'une grosse noix. Son exophtalmie était très marquée et s'accompagnait de violente céphalalgie, de bourdonnements d'oreille. J'essayai d'abord pendant trois mois des

Digitized by Google

injections interstitielles de teinture d'iode dans le lobe droit hypertrophié. Je n'obtins aucun succès, si bien qu'au mois de juin 1888, je pratiquai une ponction du kyste ; il s'en écoula un liquide hématique et je fis une injection iodée, c'est à peu près vers la même époque que les palpitations, les bourdonnements, joints à un tremblement si marqué qu'il empêchait la malade de travailler, m'obligèrent à envoyer cette femme à la Salpêtrière. Charcot porta le diagnostic : goître exophtalmique et lui conseilla un traitement électrique qui fut très régulièrement suivi pendant deux ans. Il n'y eut aucune amélioration. De nouvelles injections iodées n'eurent pas plus de succès, si bien qu'en mai 1894, je revis la malade avec les mêmes accidents, auxquels se joignaient des accès de suffocation. Devant ces échecs successifs de ces moyens médicaux et palliatifs, et surtout en précence des accidents de compression trachéale, je jugeai l'intervention nécessaire.

Le 6 juillet, à l'hôpital Beaujon, avec l'aide de mes internes, MM. Claude et Lévi, je pratique la thyroïdectomie partielle. Incision latérale droite suivant la direction du bord antérieur du sterno-mastoïdien. Hémostase par pincement des veines pré-thyroïdiennes, isolement du lobe droit et de l'isthme de la glande. Impossibilité d'isoler l'ancien kyste injecté autrefois à l'iode, ouverture de la poche remplie d'un peu de liquide noirâtre mais surtout de tissus thyroïdiens végétants. On sent la trachée légèrement aplatie mais ferme. Ablation par morcellement du kyste puis section de l'isthme et ablation par le même procédé de la moitié inférieure du lobe droit. Hémostase définitive au catgut. Réunion des différents plans, suture de la plaie sans drainage. Aucune suite opératoire.

Aujourd'hui cette femme ne présente plus aucun tremblement, elle peut exercer sa profession de couturière, ses palpitations ont disparu, elle n'a pas eu la moindre dyspnée depuis son opération. Quant à son exophtalmie, vous voyez qu'elle a presque complètement disparu. La cicatrice de la plaie opératoire est à peine visible, et l'absence de l'isthme du corps thyroïde et de la plus grande partie de son lobe droit ne s'accompagnent d'aucune asymétrie du cou. On sent parfaitement à gauche le lobe thyroïdien qui n'a pas subi d'hypertrophie depuis l'ablation de son congénère. Il n'y a aucun trouble de la santé générale qui rappelle en quoi que ce soit les débuts d'un myxœdème ou d'une altération quelconque de la santé générale.

L'idée de s'attaquer au corps thyroïde pour guérir la maladie de Basedow n'est pas neuve, mais les faits publiés sont peu nombreux à l'étranger et relativement rares en France. La thyroïdectomie totale me paraît devoir être abandonnée, ses résultats immédiats sont peu encourageants et les accidents tardifs sont redoutables. Je ne vous dirai rien de l'exothyropexie qui n'a pas fait encore ses preuves et je crois que la *thyroïdectomie partielle* s'attaquant au

Digitized by Google

lobe hypertrophié est la méthode de choix. N'ayant à son actif jusque dans ces derniers temps, que l'expérience, elle trouve aujourd'hui un solide appoint dans les théories actuelles sur l'hyperthyroïdisation, théories qui paraissent chaque jour gagner du terrain. Elle devient donc une opération rationnelle et logique, une véritable thérapeutique *pathogénique* et c'est ce qui m'engage à vous présenter l'histoire de cette femme et à vous montrer son état actuel sept mois après l'opération.

Discussion.

M. J.-L. Championnière. — J'ai vu moi aussi, des troubles exophtalmiques très accusés disparaître chez une de mes malades peu après l'ablation d'un kyste thyroïdien et je suis convaincu que les faits analogues deviendront bientôt très nombreux.

M. Picqué. — La pathogénie de la maladie de Basedow a servi de texte à des travaux fort importants que vous connaissez tous et son étude mériterait des développements que ne comporte pas cette courte discussion. Je veux simplement vous citer un fait de ma pratique dont l'interprétation me paraît digne d'attention.

Il s'agit d'une jeune femme qui présentait, depuis cinq ans, les signes habituels de la maladie de Bazedow, le goître excepté. Je lui ai donné mes soins pour une occlusion intestinale provoquée par un fibrome utérin. J'ai enlevé la tumeur par laparotomie et peu après nous avons constaté la disparition de tous les symptômes de la maladie de Bazedow.

M. G.-Marchant. — J'ai observé un cas semblable à celui de M. Tuffier sur une jeune Brésilienne qui est venue me consulter avec les signes habituels du goître exophtalmique. Après l'ablation du kyste thyroïdien, les autres symptômes ont disparu.

M. Peyrot. — Les faits dont il est question sont connus depuis longtemps et si M. Tillaux assistait à notre séance, il ne manquerait pas de citer les travaux que nous lui devons sur ce sujet et qui datent maintenant de quinze ans, car sa première observation de thyroïdectomie totale pour goître exophtalmique remonte au 20 avril 1880 (*Bull. de l'Acad. de méd.*, 1880, 2e série. t. IV, p. 401).

M. Bouilly. — L'observation de M. Picqué est fort intéressante. J'en possède deux semblables et fort nettes. Il s'agit de deux femmes que j'ai opérées pour des lésions annexielles. L'une d'elle a subi l'ablation des annexes par laparotomie, l'autre a été hystérectomisée par le vagin et chez toutes deux l'intervention a été

Digitized by Google

suivie par la disparition de tumeurs thyroïdiennes qui existaient avant l'opération.

M. Routier. — Il n'est pas sans intérêt de rappeler ici que la guérison rapide d'un goître exophtalmique peut s'obtenir spontanément en dehors de toute intervention chirurgicale. J'en ai vu récemment un exemple fort net.

M. Tuffier. — Je sais qu'il existe, à l'étranger surtout, plusieurs observations semblables à celle de ma malade. Je n'ai pas voulu, en la présentant, soulever la question de la pathogénie du goître exophtalmique. Je suis incompétent sur cette partie de la question, et tout ce que mes lectures m'ont appris, c'est son obscurité encore profonde. Il semble cependant qu'il existe des accidents neurasthéniques capables de simuler le syndrome de Basedow, à côté du véritable goître exophtalmique. Les faits que MM. Bouilly et Picqué viennent de nous citer sont intéressants et je puis rapporter un fait analogue.

J'ai opéré, le 13 mars 1892, une femme atteinte d'un fibrome utérin, remontant au-dessus de l'ombilic, et qui présentait une hypertrophie thyroïdienne avec exophtalmie et palpitations. M. Déjerine regarda ces accidents comme d'origine neurasthénique, ce qui d'ailleurs concordait avec l'état général très névropathique de cette femme. Je fis la laparotomie et devant la diffusion et l'enclavement des fibromes, je pratiquai la castration qui fut suivie d'un succès opératoire et thérapeutique complet. La malade, revue fin 1894, était débarrassée de ses accidents abdominaux. Il lui restait une légère augmentation de volume de sa glande thyroïde, son exophtalmie avait diminué dans des proportions très notables, ses palpitations avaient disparu. Elle était donc très améliorée, mais non pas complètement guérie.

2° *Anévrisme de l'artère poplitée.*

M. Kirmisson. — De l'avis de tous les auteurs, les anévrismes artériels sont rares chez les enfants, aussi je crois intéressant pour la Société de chirurgie de lui soumettre le cas suivant que j'ai eu l'occasion d'observer récemment.

B... (Albert), âgé de 7 ans et demi, est admis dans mon service le 14 décembre 1894, pour une volumineuse tumeur du creux poplité, apparue subitement vers la fin du mois d'octobre. Au moment même où la tumeur a fait son apparition, l'enfant a accusé quelques douleurs; depuis lors, les douleurs ne se sont pas reproduites, et la tumeur a conservé le volume qu'elle avait primitivement. A deux reprises diffé-

Digitized by Google

rentes, nous dit l'oncle du petit malade, un médecin a fait dans la tumeur une ponction exploratrice qui n'a donné issue qu'à quelques gouttes de sang. Cette circonstance ne nous paraît pas de nature à mettre en suspens le diagnostic, tant sont évidents, tous les signes d'un anévrisme artériel portant sur la partie supérieure de l'artère poplitée. Le creux poplité du côté gauche est, en effet, rempli par une tumeur du volume d'une grosse mandarine, qui fait saillie à la partie postérieure du membre, et qui proémine de chaque côté en soulevant les tendons qui constituent les bords supérieurs du losange poplité. Cette tumeur, lisse et arrondie, est animée de battements évidents, qui sont en rapport avec les battements de l'artère fémorale. Il suffit de comprimer cette artère sur la branche horizontale du pubis pour faire cesser toute espèce de battements dans la poche. Le stéthoscope appliqué à la surface de la tumeur permet d'entendre un souffle artériel unique en rapport avec la systole artérielle ; ce souffle ne se propage pas très loin ; il est très affaibli à la partie supérieure de la jambe. Il existe une légère tuméfaction du mollet, et les veines superficielles du membre sont dilatées. L'étude des battements des artères tibiales montre un retard évident du côté malade. La circonférence de la cuisse, à deux travers de doigt au-dessus du bord supérieur de la rotule, mesure 26 centimètres à droite, et 30 centimètres à gauche ; au mollet, la différence est de 2 centimètres en faveur du côté malade.

Quelle cause assigner à cet anévrisme ? C'est ce qu'il ne nous est pas possible de préciser. La santé générale est bonne ; on ne découvre chez cet enfant aucun signe d'une affection du système cardio-vasculaire. Mes collègues, MM. Hutinel et Charrin, qui ont eu occasion d'ausculter le cœur, n'y ont reconnu l'existence d'aucun bruit anormal. D'autre part, on a parlé d'un coup de fouet que l'enfant aurait reçu, en jouant, d'un de ses petits camarades ; mais si une pareille étiologie est admissible, un coup de fouet assez vigoureusement appliqué pour produire une rupture de l'artère fémorale, aurait dû laisser une trace sur la peau et un souvenir dans l'esprit du petit malade. Or, celui-ci ne se rappelle rien de semblable.

Quoi qu'il en soit, au point de vue du traitement, j'ai donné la préférence à la ligature de l'artère fémorale au niveau de l'anneau du 3e adducteur. Il m'a semblé que la compression digitale, méthode lente et douloureuse, serait difficilement supportée par un enfant de cet âge. D'autre part, en l'absence de tout phénomène de compression du côté des nerfs, en l'absence de toute menace d'inflammation ou de rupture de la poche, l'extirpation de l'anévrisme, opération infiniment plus compliquée, ne me paraissait nullement indiquée. J'eus donc recours à la ligature ; celle-ci fut pratiquée le 17 décembre 1894, à l'aide d'un fil de catgut ; elle fut d'une simplicité extrême et ne donna lieu à aucun accident consécutif. La plaie fut complètement réunie au crin de Florence, sans drainage.

Le 24 décembre, les fils étaient enlevés ; la réunion était complète. Rapidement la tumeur diminua de volume ; aujourd'hui, deux mois environ après l'opération, la poche anévrismale est réduite à une petite

Digitized by Google

tumeur très dure, du volume d'une petite noix accolée au côté externe de l'artère ; c'est seulement le 7 janvier qu'on a commencé à percevoir un léger frémissement dans l'artère tibiale postérieure.

Discussion.

M. J.-L. Championnière. — L'anévrisme artériel de la poplitée développé spontanément chez un enfant de cet âge est une exception telle qu'il y a lieu de se demander s'il n'y a pas eu quelque traumatisme méconnu. Et précisément, dans ce cas particulier, M. Kirmisson nous a parlé d'une ponction aspiratrice antérieure qui pourrait bien avoir été l'occasion d'une blessure artérielle et de l'anévrisme qui a suivi.

M. Bouilly. — Le fait de M. Kirmisson me rappelle un enfant de 8 à 9 ans que j'ai guéri d'un anévrisme poplité il y a huit ans environ. L'anévrisme s'était développé à la suite d'une chute. Sur le conseil de M. Verneuil j'ai d'abord essayé la compression au niveau du triangle de Scarpa, puis la compression circulaire avec la bande d'Esmarch, mais ces premières tentatives sont restées sans grand effet et c'est par la flexion forcée que j'ai obtenu la guérison. Certes je procéderais tout autrement aujourd'hui, mais au point de vue clinique, le fait n'en conserve pas moins son intérêt.

M. P. Reclus. — J'ai extirpé sur un jeune idiot de 9 ans un anévrisme de l'extrémité supérieure de l'humérale. La tumeur était *peut-être* consécutive à un traumatisme ignoré et survenu au cours d'une crise épileptique : l'enfant était en effet atteint de mal comitial.

Présentation de pièces.

Fistule recto-vaginale par concrétions calculeuses développées dans la cloison recto-vaginale.

M. Ch. Nélaton. Les corps étrangers calculeux que je vous présente sont des concrétions développées dans l'épaisseur de la paroi recto-vaginale et leur présence a provoqué la formation d'une fistule recto-vaginale.

La séance est levée à 5 heures un quart.

Le Secrétaire annuel,
Paul Segond.

Digitized by Google

Séance du 20 février 1895.

Présidence de M. Th. Anger.

Le procès-verbal de la précédente séance est lu et adopté.

Correspondance.

La correspondance comprend :

1° Les journaux et publications périodiques de la semaine;

2° Une lettre de M. Ch. Périer, membre titulaire, qui demande à être nommé membre honoraire;

3° Trois brochures intitulées : (a) *Traitement du goitre par la ligature des quatre artères thyroïdiennes;* — (b) *Note sur les fistules urétéro-vaginales consécutives à l'hystérectomie vaginale;* — (c) *Deux cas de chirurgie des voies digestives*, par M. Lavisé, chirurgien des hôpitaux de Bruxelles;

4° Travail intitulé : *Un cas de fibromyome utérin compliqué de grossesse et traité par l'hystérectomie abdominale totale*, par M. Lavisé (de Bruxelles). — (M. P. Segond, rapporteur);

5° Observation intitulée : *Plaie pénétrante abdominale par coup de couteau. Traitement médical. Guérison*, par M. le Dr Ch. Amat, médecin-major à Rambouillet. — (M. P. Berger, rapporteur).

Communications.

I. — *Sarcome globo-cellulaire de la tête de l'humérus gauche; résection de la moitié supérieure de l'humérus. Guérison définitive depuis plus de onze ans; bon fonctionnement du membre opéré* [1],

Par M. HEURTAUX (de Nantes).

Quand un chirurgien se trouve en présence d'un sarcome de la tête humérale, sa conduite est à peu près invariable : il désarticule le bras. Deux motifs l'y conduisent. D'abord, la nature maligne du

[1] Travail lu par M. le Secrétaire général.

Digitized by Google

néoplasme lui fait envisager la récidive comme inévitable, s'il se borne à faire une opération économique. En second lieu, quelle pourra être l'utilité d'un membre ballant, dépourvu d'une partie de son squelette, car il est évident que lorsqu'il s'agit d'une tumeur on ne peut songer à conserver le périoste ; comme le fait observer M. Ollier, « il faut opérer par la méthode parostale, c'est-à-dire disséquer les tissus au bistouri, en dehors du périoste qui doit toujours être sacrifié avec l'os ». Ces deux points : fatalité de la récidive, inutilité du membre mutilé, méritent d'être examinés.

En ce qui concerne la récidive, quelle est l'opinion courante ? M. Kirmisson, dans un article assez récent[1], dit en parlant des néoplasmes de la tête de l'humérus : « Pour les tumeurs malignes de l'humérus, une semblable opération (résection) ne saurait être de mise, vu le danger des récidives ; ce qu'il faut, en pareil cas, c'est pratiquer la désarticulation de l'épaule ». Cette opinion peut être considérée comme celle de la généralité des chirurgiens.

M. Ollier, dont la compétence est si grande pour tout ce qui concerne les maladies des os, ne se montre pas partisan de la méthode conservatrice : « Ce n'est, dit-il, que pour les néoplasmes circonscrits et à marche lente que nous conseillerons la résection. Nous avons préféré désarticuler tous les malades de ce genre que nous avons eu à traiter, et presque tous ceux que nous avons pu suivre sont morts, peu de temps après, de généralisation ».

M. Ollier est si convaincu de l'insuffisance de la résection de l'extrémité supérieure de l'humérus dans le cas de sarcome mou, qu'à l'occasion d'une jeune fille de 13 ans opérée ainsi par M. Delore, il dit que la malade est sortie trop tôt de l'hôpital pour qu'on ait pu constater le résultat définitif, et que *tout lui fait croire que la récidive a eu lieu*. Ce jugement me paraît un peu excessif, et m'étonne d'autant plus que M. Ollier a pu voir guéri, plus de trois ans après son opération, le malade dont je vais tout à l'heure raconter l'histoire ; qu'il a pu faire vérifier histologiquement la nature du néoplasme ; qu'il a même publié l'observation à la fin de son article sur les résections de la tête de l'humérus pour néoplasmes.

Le second point, relatif au degré d'utilité d'un membre supérieur privé d'une partie de son squelette, a également beaucoup d'intérêt. Les tentatives faites depuis quelques années pour remplacer par une greffe osseuse ou par une pièce prothétique enclavée dans les tissus des portions plus ou moins grandes d'os enlevés, sont de nature à pousser les chirurgiens dans la voie des opérations conservatrices. Mais, en admettant que, pour une cause ou pour

[1] *Traité de chirurgie*, t. VIII. Paris, 1892.

Digitized by Google

une autre, la tentative échoue, se trouvera-t-on en présence d'un membre inutile?

Je me rappelle avoir entendu jadis Denonvilliers raconter un fait assez curieux. Pour un motif dont je ne me rappelle pas les détails, ce chirurgien fut conduit à enlever toute la diaphyse humérale, avec son périoste, ne respectant que les deux extrémités articulaires. Il se demanda ce que pourrait devenir, au point de vue fonctionnel, un bras ainsi mutilé. Or, par la suite, ce membre fut très utile : l'opéré pouvait travailler, rouler la brouette, porter des seaux d'eau. Lorsque cet homme, racontait Denonvilliers, voulait enlever un objet pesant, tel qu'un seau d'eau, la contraction des muscles du bras amenait le raccourcissement et le gonflement de ce segment du membre ; l'extrémité inférieure de l'humérus arrivait presque au contact de l'extrémité supérieure ; et alors le membre avait une énergie extraordinaire.

C'est le souvenir de ce fait intéressant qui, au moment de l'opération, alors que je reconnus un sarcome au lieu d'un abcès tuberculeux que je m'attendais à rencontrer, m'inspira séance tenante la pensée d'enlever la moitié de l'humérus de mon malade au lieu de désarticuler le membre. L'opération a été faite le 8 avril 1883. Récemment, le 18 août 1894, par conséquent plus de onze années après l'opération, j'ai pu revoir le malade et l'étudier. Or, non seulement la guérison définitive du néoplasme est assurée, mais le résultat fonctionnel est satisfaisant, l'opéré conserve un membre fort utile.

Observation. — Au mois de mars 1883, je suis consulté pour le jeune D... (Paul), âgé de 6 ans. Né d'un père qui, avant son mariage, a eu la syphilis mais paraît actuellement tout à fait guéri, cet enfant présente au cou des cicatrices de tuberculose ganglionnaire suppurée. Ces abcès se sont manifestés vers l'âge de 3 ou 4 ans, mais aujourd'hui la santé générale paraît bonne. Il y a trois mois, l'enfant s'étant pendu par les mains à une corde qui vint à casser, fit une chute assez violente dans laquelle le moignon de l'épaule gauche porta sur un poids reposant sur le sol. Il y eut une vive douleur qui se calma en peu de jours. Trois semaines après, on remarque au niveau de la partie antérieure de la tête humérale un léger gonflement, du volume du pouce. Le petit malade ressent peu de douleurs. La petite grosseur est manifestement d'origine profonde et soulève le deltoïde ; sa consistance est molle et paraît même fluctuante. Les mouvements de l'épaule sont libres, non douloureux. Je diagnostique un abcès tuberculeux ayant son origine dans le col huméral ou dans son périoste, et dont la chute d'il y a trois mois a été la cause déterminante. Ce diagnostic était également celui de M. le Dr Bertin, médecin habituel de la famille et de MM. les professeurs Malherbe père et Chenantais, appelés en consultation.

Le 8 avril 1883, je procède à l'opération. Incision verticale pratiquée sur la saillie, à la partie antérieure du deltoïde et pénétrant entre les

Digitized by Google

faisceaux de ce muscle. Quand l'incision atteint les couches profondes, je constate de suite qu'il ne s'agit pas d'un abcès fongueux, mais d'un sarcome mou, bien reconnaissable à sa teinte grisâtre pointillée de rose. Comme la tumeur se prolonge en arrière, je fais tomber de l'extrémité supérieure de mon incision verticale une autre incision horizontale se dirigeant en arrière, ce qui donne à l'ensemble la forme d'un L renversé. Cette seconde incision, qui nécessairement coupe en travers une bonne étendue des fibres du deltoïde, est destinée à donner du jour, à juger de l'étendue et du point de départ du néoplasme. Or, il devient évident que la tumeur a son origine dans l'os lui-même, au niveau de son col anatomique, et en arrière, le doigt pénètre dans le tissu mou du sarcome jusqu'au centre du tissu osseux.

Séance tenante, je me décide à enlever la partie supérieure de l'humérus. La tête humérale est désarticulée ; l'articulation est parfaitement saine. A l'aide du bistouri, l'humérus est séparé des muscles qui l'entourent ; cette dissection est faite presque au contact du périoste mais toujours en dehors de lui, car on ne peut naturellement songer à le conserver. Enfin, l'os est scié bien au delà des limites apparentes du mal. Suture des parties molles, drainage à l'angle externe de l'incision horizontale. Guérison en trois semaines.

Le morceau d'humérus enlevé est de *onze centimètres, ce qui représente exactement la moitié de la longueur totale de l'os.* Une coupe longitudinale faite à la scie montre que les limites du néoplasme ont été largement dépassées ; en haut, le tissu morbide confine presque au cartilage diarthrodial de la tête humérale, mais ne l'atteint pas. En bas, le trait de scie porte à deux centimètres au delà de la partie inférieure de la tumeur.

Le tissu du sarcome a causé une perforation de l'os à la partie antéro-externe du col anatomique ; il a envahi et détruit le tissu spongieux de la tête humérale et pénétré dans le canal médullaire, tandis que d'autre part il s'étend assez largement à la face externe de l'os, sous le périoste.

M. le professeur Albert Malherbe, qui a bien voulu faire l'examen histologique de la tumeur, a constaté qu'il s'agissait d'un sarcome globo-cellulaire développé aux dépens de la moelle, soit sous-périostique, soit centrale. Voici la description textuelle qu'en a faite M. Malherbe : « Le tissu a un aspect assez franchement encéphaloïde ; il est blanchâtre ou grisâtre et très mou. On pratique un grand nombre de coupes qui sont colorées au picro-carmin. Ces coupes montrent un tissu constitué par des cellules d'assez petit volume dont le noyau est fortement coloré par le carmin. Ces cellules sont tellement tassées et pressées les unes contre les autres, que l'on en distingue à peine les limites. Nulle part ce tissu cellulaire ne paraît avoir de tendance ossifiante ; au contraire, il semble que le bord des travées osseuses se décalcifie au contact des cellules du néoplasme. Dans les points où des travées osseuses sont

Digitized by Google

encore nettement reconnaissables, on voit que les ostéoplastes sont agrandis et confluents. Ailleurs, on trouve entre les amas de cellules des tractus d'une substance homogène, vitreuse, colorée en jaune ou en couleur chair de saumon par le picro-carmin et criblée de vacuoles. Cette substance nous a paru représenter les trabécules osseuses détruites ; ailleurs les cellules sont séparées par une sorte de substance fibroïde grisâtre formant une espèce de réticulum et ressemblant à ces amas de substance dégénérée que l'on rencontre dans certaines tumeurs, telles que les polypes fibro-muqueux des fosses nasales. Les vaisseaux sont de volume peu important et fort difficiles à observer. On en voit quelques-uns dans des travées connectives traversant le tissu, et peut-être doit-on aussi considérer comme des coupes de vaisseaux certaines fentes que l'on voit au milieu des cellules de la tumeur. Lorsqu'on s'approche de la périphérie du néoplasme, on trouve dans certains points que les amas de cellules sont séparés par des tractus épais de tissu fibreux qui paraît provenir soit d'une aponévrose, soit plutôt d'un tendon... En résumé, la tumeur nous paraît être un sarcome globo-cellulaire, développé aux dépens de la moelle, soit sous-périostique, soit centrale de l'os ». Ainsi, la nature histologique de la tumeur est nettement établie et les présomptions de malignité indiscutables. J'ajoute que, plus tard, la moitié de la pièce fut adressée à M. le professeur Ollier qui avait manifesté le désir de faire vérifier la nature de la tumeur : ce nouvel examen histologique donna les mêmes résultats.

Un appareil de soutien, composé de trois pièces, dont l'une embrassait la partie supérieure de l'épaule, les deux autres destinées au bras et à l'avant-bras, avec articulations au niveau de l'épaule et du coude, permit à l'enfant de se servir très utilement de son bras. Plus de trois ans après l'opération , M. le professeur Ollier, se trouvant en villégiature dans notre région, voyait l'opéré et pouvait constater l'absence de récidive et le bon fonctionnement du membre mutilé. Je transcris en partie les remarques consignées par le chirurgien de Lyon dans l'observation qu'il a donnée de ce petit malade :

« La santé générale du sujet est toujours parfaite, rien dans l'état de la région opérée qui fasse craindre une récidive locale... L'intérêt de cette observation résidant surtout pour nous dans l'état fonctionnel et l'accroissement du membre, nous avons noté ce qui suit : Il n'y a aucune reproduction de la partie enlevée ; on ne distingue entre le bout de l'humérus et l'omoplate qu'une bande fibreuse très souple. Le membre est flottant, mais il peut, malgré cela, et grâce à la conservation des muscles qui s'insèrent sur le bout inférieur de l'humérus, rendre de grands services à l'opéré. C'est

Digitized by Google

donc un membre flottant actif. Quand le sujet veut élever le coude, porter la main à sa figure, le bout de l'humérus est soulevé et vient faire saillie en haut et en avant ; mais, comme il ne peut pas rencontrer un point d'appui, le mouvement est bientôt arrêté. Le faisceau postérieur du deltoïde et le triceps agissent surtout dans ce mouvement. L'abduction est impossible... Les mouvements du coude et du poignet sont parfaitement libres. Les muscles du membre sont plus ou moins atrophiés dans leur ensemble, mais l'atrophie porte surtout sur ceux de l'épaule, à peine sur ceux de l'avant-bras. La force de la main est au dynamomètre de pression de 16 kilogrammes pour le côté opéré (côté gauche) et de 25 pour le côté sain... Au point de vue de l'accroissement du squelette, on constate que le bout inférieur de l'humérus n'a pas beaucoup grandi ; la loi d'accroissement le faisait prévoir, et l'observation le confirme... »

J'ai tenu à rapporter le résultat de l'examen fait par M. le professeur Ollier, cet éminent chirurgien ne pouvant être accusé de parti-pris. Beaucoup plus récemment, le 18 août 1894, par conséquent plus de onze années après l'opération, j'ai pu revoir de nouveau ce jeune homme et constater, non seulement l'absence absolue de récidive, mais encore l'utilité très grande du bras gauche. Les mouvements décrits par M. Ollier ont conservé toute leur ampleur et leur énergie s'est accrue. Même sans appareil, le jeune homme peut soulever ou attirer à lui des objets pesants et résistants et avoir assez de précision dans les mouvements pour jouer du piano. Muni de son appareil, il peut facilement nouer sa cravate, porter la main à la bouche et même à la hauteur du crâne.

L'avant-bras et la main sont aussi développés que ceux du côté opposé. Le bras, au contraire, est atrophié : les muscles scapulo-huméraux le sont beaucoup ; à la partie inférieure, la différence est moindre : cependant le tour du bras a 3 centimètres de moins à gauche qu'à droite. Pour la longueur, la disproportion est grande : le bras droit mesure 32 centimètres, le bras gauche 19 seulement. Enfin, si l'on cherche ce qu'est devenu le morceau d'humérus laissé en place, on lui trouve une longueur de 10 centimètres seulement et son extrémité supérieure est effilée.

Si l'on se rappelle qu'au moment de l'opération j'avais laissé 11 centimètres d'humérus, on doit reconnaître que cet os, loin de s'accroître, a subi une réelle atrophie quant à sa longueur et à son épaisseur, qu'il a éprouvé une résorption partielle. Il faut même admettre que cette résorption s'est faite dans des proportions notables, puisqu'elle n'a pas été compensée par l'allongement probable fourni par le cartilage épiphysaire inférieur. Malgré cette légère déchéance du membre opéré, je suis autorisé à répéter ce que je

Digitized by Google

disais au début de cet article : *dans les néoplasmes malins de la tête humérale, une résection largement faite est susceptible de procurer une guérison définitive et de conserver un membre d'une réelle utilité.*

Discussion.

M. Quénu. — L'observation de M. Heurtaux vient à l'appui des idées que j'étais seul à défendre, lors de notre dernière discussion sur la conduite à tenir en présence des sarcomes de la tête humérale. Presque tous vous pensiez alors que l'ostéosarcome de la tête humérale exigeait la désarticulation de l'omoplate. Je prétendais au contraire qu'une pareille mutilation ne pouvait être réclamée que par l'envahissement manifeste des masses musculaires périscapulaires et qu'en présence d'un sarcome nettement circonscrit à la tête humérale, la désarticulation de l'épaule devait être considérée comme suffisante. L'observation de M. Heurtaux me démontre une fois de plus que je défendais la bonne cause. Elle nous permet même d'être encore plus conservateurs en établissant que la simple résection de la tête humérale peut assurer la guérison définitive.

II. — *Des infections urinaires* [1],

Par M. BAZY.

Les faits, simplement racontés ont une éloquence que ne possèdent pas toujours les commentaires les plus savants. C'est pourquoi je commencerai par relater le fait suivant :

Le 14 janvier 1894, je suis appelé par un de nos plus distingués confrères auprès de M. S... (du Mans) et voici ce qui m'est raconté : M. S..., était de passage à Paris, se dirigeant vers le Midi où il devait demeurer tout l'hiver. Il était descendu chez un de ses parents où je le vis ; et comme il s'était plaint de sensations du côté du périnée, de quelques cuissons en urinant, d'envies de temps en temps plus fréquentes d'uriner, ce parent lui conseilla d'aller voir le professeur Y. Celui-ci, après un interrogatoire sommaire, lui fit le cathétérisme explorateur de la vessie avec la sonde métallique et déclara au malade qu'il n'avait rien. On lui fit part du but du voyage et du désir qu'on avait de partir le lendemain. Il déclara qu'il n'y voyait nul inconvénient, ce qui prouve que les voies urinaires étaient saines. Ceci se passait le lundi 8 janvier. Le

[1] Ce travail fait partie d'un mémoire sur les *Infections urinaires* dont l'autre partie sera donnée plus tard. Il était écrit depuis longtemps ; l'observation relatée ici m'a paru assez topique pour servir de canevas et de texte aux réflexions qui suivent.

Digitized by Google

soir quand le malade se coucha, il remarqua, non sans une légère émotion, quelques gouttes de sang sur sa chemise.

Le lendemain, sa femme qui l'accompagnait jugea à propos de différer le voyage jusqu'au jour suivant. Le jour suivant, c'est-à-dire le 10 au soir, environ quarante-huit heures après l'exploration, le malade est pris d'un violent frisson avec claquement de dents, suivi bientôt d'une poussée de chaleur violente. Tout se calma cependant, mais le lendemain soir, c'était un jeudi, nouveau frisson qui se répète le vendredi matin, et moins fort; on fait alors appeler le médecin de la famille chez laquelle le malade était descendu. Celui-ci, après avoir examiné le malade ne put s'empêcher d'établir une relation entre les frissons et le cathétérisme et dit qu'il s'agissait d'accidents infectieux d'origine urinaire. Le lendemain, un nouveau frisson s'étant encore reproduit, il provoqua une consultation et je fus prié de donner mon avis.

Je vis le malade le 14 janvier. A ce moment il était apyrétique 37°,5, mais le pouls était un peu vif, la langue très sale et sèche, la parole gênée, quoique l'intelligence fût très lucide : courbature extrême, insomnie presque complète. Je me mis en devoir d'examiner tout l'appareil urinaire après qu'on m'eût fait part des incidents relatés plus haut. La verge et le périnée n'étaient ni tuméflés, ni douloureux. Le toucher rectal permettait de constater l'intégrité absolue de la prostate qui n'était ni tuméflée, ni douloureuse. La miction se faisait facilement quoiqu'avec un certain degré de cuisson que pouvaient expliquer la rareté et la concentration de l'urine. Le toucher pratiqué après une miction permit de constater que la vessie se vidait bien. (Du reste elle s'est bien vidée jusqu'à la fin.) La palpation des deux régions rénales était un peu douloureuse, sans augmentation de volume appréciable des deux reins.

L'urine était rare, environ 500 grammes par jour et était à peine trouble : on ne voyait qu'avec peine un léger nuage flottant dans le liquide, à tel point qu'il eût été impossible, ainsi que me le faisait observer mon confrère de dire par l'inspection de l'urine que les accidents observés avaient pour point de départ l'appareil urinaire. L'urine contenait de l'albumine en petite quantité, accidents communs à tous les infections : mais elle contenait aussi du sucre et cela depuis longtemps. Le jour de mon examen, l'analyse qui avait été faite sur la demande de M. Leroy par M. Gautrelet en décélait 14 grammes. Le malade était glycosurique depuis fort longtemps : il suivait un régime mitigé qui lui avait permis de conserver une santé parfaite jusque-là. Rien du côté du cœur, un peu de congestion du côté de la base des poumons et en particulier à gauche. Constipation.

Je m'abstiens de toute exploration intra-urétrale ou intra-vésicale. Notre diagnostic fut : infection générale à point de départ urétral avec détermination probable sur les reins. Le pronostic fut évidemment des plus sévères, en raison de l'état actuel et malgré l'*absence de fièvre à proprement parler*, et en raison aussi de l'âge du malade : 70 ans. Comme traitement, nous conseillâmes les ventouses sèches sur la région des reins, pour tâcher de déterminer la diurèse, un purgatif, des diuréti-

Digitized by Google

ques, le lait surtout. Je dois dire immédiatement que le malade ayant une très grande répugnance pour le lait, nous eûmes toutes les peines du monde à lui en faire accepter plus tard, une très petite quantité.

Je revis le malade le 16 janvier. L'état ne s'était pas amélioré, ou du moins s'était peu modifié soit du côté des organes urinaires, soit sur d'autres points. Je dois signaler cependant l'apparition d'un peu d'œdème aux membres inférieurs, un peu au scrotum et à la partie déclive du prépuce, au demeurant rien au périnée ni à la verge. Quand je le vis le samedi suivant, c'est-à-dire le 20, j'étais convaincu que sa mort n'était plus qu'une question de jours; ainsi quel ne fut pas mon étonnement quand on revint me demander de venir revoir M. S... le lundi 5 février, c'est-à-dire quinze jours après ma dernière visite.

La situation s'était modifiée depuis trois jours : sans provocation aucune, sans cathétérisme, il s'était montré au périnée une tuméfaction qui avait bientôt et très rapidement gagné les bourses et la verge, lesquelles étaient devenues très volumineuses et dures, bientôt deux points grisâtres s'étaient montrés sur le prépuce et à la région moyenne de la partie gauche du scrotum, points grisâtres qui indiquaient un sphacèle limité de la peau. C'est dans cet état que je le vis le lundi soir 5 février, je reconnus là les caractères de ce que nous appelions autrefois l'infiltration d'urine, de ce qu'il convient mieux d'appeler le phlegmon diffus périurétral. L'aspect était bien en effet celui de l'ancienne infiltration d'urine : tuméfaction périnéale médiane, œdème du scrotum, œdème du pénis et de la région prépubienne.

Séance tenante, j'enlevai la petite plaque de sphacèle qui était sur le prépuce; il sortit immédiatement une certaine quantité de ce pus jaune-blanchâtre, crémeux qui me semble un peu spécial aux diabétiques ; par la pression tout le long de la verge je pus en faire sortir une assez grande quantité. Nous n'eûmes pas longtemps à discuter le cas, mon collègue et moi, pour avertir la famille de la nécessité urgente où il y avait à évacuer largement, par des incisions multiples et profondes le pus qui infiltrait la région. La femme du malade ne crut pas devoir prendre sur elle de faire faire cette opération et voulut attendre au lendemain matin l'arrivée de l'un des fils. Nous déclinâmes toute responsabilité du retard et nous dûmes néanmoins passer outre : dès le lendemain à la première heure, nous étions chez le malade et après avoir de nouveau insisté sur l'urgence des incisions, malgré la gravité du cas, nous y procédâmes avec l'assistance de mon élève et ami le Dr Marquézy.

Des incisions profondes et multiples furent faites, une très large sur le repli médian périnéal, d'autres au scrotum et à la racine de la verge. Des tubes à drainage furent introduits par ces orifices pour faire des injections. Malheureusement le tissu cellulaire était sphacélé et, quoique j'ai essayé séance tenante d'en retrancher une grande quantité, nous dûmes renoncer à l'enlever complètement et craindre que l'élimination n'en fût trop lente. Les pansements furent renouvelés matin et soir, l'élimination des parties sphacélées se faisait très régulièrement. Tout le périnée était presque complètement détergé et vidé aussi, le tissu cellulaire du scrotum et du pénis avait été enlevé, quand au 8e jour

Digitized by Google

l'état général qui s'était maintenu assez bon, qui s'était même relevé, devint subitement mauvais : le cœur qui jusque-là avait résisté, faiblit tout à coup et trente-six heures après, le malade succombait, ayant résisté encore plus longtemps qu'on n'aurait pu le supposer. Pendant tout ce temps, pas une goutte d'urine n'était passée par le périnée ni ailleurs en dehors des voies naturelles. Quant à la température, la veille de l'opération, elle n'était que 38°,2 et après l'opération, elle a oscillé entre 37 et 37°,5, le pouls restait toujours un peu élevé, aux environs de 100, avec une insomnie tenace ; dans les derniers temps seulement un peu de rêvasseries et de délire.

L'histoire clinique de ce malade peut se résumer rapidement et divisée être en deux périodes :

1re période ou période d'accidents généraux;

2e période ou période d'accidents locaux.

Les accidents généraux ont précédé les accidents locaux : c'est un point sur lequel je tiens à insister, parce qu'il montre bien qu'il y a *identité* entre les deux ordres de phénomènes. On aurait peut-être pu discuter s'ils s'étaient montrés dans l'ordre inverse. Enfin, point très important encore et dont j'ai montré la fréquence pour les abcès dits urineux[1], jamais une goutte d'urine n'est sortie que par les voies naturelles.

Nous allons reprendre ces divers points. Mais tout d'abord qu'il me soit permis d'insister sur un fait : la *glycosurie*, mettons diabète, si l'on veut, dont le malade était atteint. On pourrait voir là un fait de plus à l'appui de la thèse de la gravité des interventions même minimes (ici le cathétérisme métallique fait par un chirurgien expérimenté) chez les diabétiques. Je désire d'autant plus insister sur cette particularité que cette question me tient au cœur. J'ai montré à différentes reprises[2] que la constatation chez certains malades de troubles urinaires vagues, indéterminés, pouvait conduire au diagnostic glycosurie ; aussi quand on constate ces troubles vagues indéterminés chez certains sujets, comme c'était le cas chez notre malade, fallait-il songer à la glycosurie, et alors une simple question vient aux lèvres : « Avez-vous fait l'analyse de votre urine ? » Chez notre malade, cette simple question eût amené la réponse : « J'ai du sucre dans l'urine. » Ce malade intimidé ne pensa pas à faire cette remarque cependant importante. Le chirurgien, ignorant des travaux de ses contemporains, négligea de s'enquérir de cette particularité, comme du reste de toute autre qui aurait pu lui faire exclure les maladies médullaires ou nerveuses donnant lieu à des symptômes urinaires ; il passa outre,

[1] *Progrès médical*, 31 décembre 1892.

[2] *Congrès français de chirurgie*, 1889, p. 229; *Archives générales de médecine*, 1890, t. II, p. 418; *Gazette des hôpitaux*, 1892, p. 237, et 1894, p. 1294.

Digitized by Google

il fit le cathétérisme et ce cathétérisme a eu les conséquences qu'on a vues plus haut. Le cas est assez malheureux pour être instructif. Ceci dit, et cette parenthèse fermée, je reviens sur les accidents infectieux.

Cette observation montrerait à n'en pas douter, s'il restait encore un doute dans l'esprit de ceux qui ont réfléchi à cette question, que les accidents infectieux atteignant les voies urinaires ont une origine analogue à ceux qui atteignent les autres organes ou appareils, appareils digestif, respiratoire, utérus, vagin, os, etc.; qu'il s'agisse de ce qu'on appelait autrefois la fièvre urineuse ou bien de ce qu'on appelait l'infiltration d'urine, c'est tout un. Une porte d'entrée est ouverte dans un point quelconque de l'organisme : un agent infectieux s'y introduit et va déterminer soit des accidents généraux, sans détermination extérieure apparente, avec ou sans détermination dans un organe profond, soit des accidents locaux à marche plus ou moins rapide, plus ou moins grave.

Ces accidents peuvent être et sont donc absolument indépendants de l'urine qui traverse les voies urinaires ou y séjourne : l'urine est tout au plus le véhicule des microbes, comme la salive, la bile, etc. Mais en sa qualité de véhicule, elle va jouer un double rôle, rôle à la fois bienfaisant et nuisible : bienfaisant quand elle aide à chasser les microorganismes de l'arbre urinaire supérieur et aussi souvent de la vessie ; nuisible, en ce qu'elle peut les transporter et les faire pénétrer par une porte d'entrée dans l'intimité des tissus pour y déterminer une infection locale ou générale, nuisible en ce sens qu'obligée elle-même de stagner, elle oblige les microbes à la stagnation. Mais il est des cas (celui que je rapporte en est la preuve) dans lesquels l'urine n'est pour rien dans la pathogénie des accidents; et à y regarder de près, il en est de même dans l'immense majorité des cas : les microbes peuvent très bien se passer de l'urine comme milieu de culture [1].

Les accidents vont se comporter *différemment* suivant le ou les microorganismes qui les déterminent, suivant le terrain, suivant un certain nombre d'autres circonstances trop longues à énumérer et qui sont communes à toutes les infections; mais il ne saurait être question, de décrire, comme l'a fait le rapporteur au Congrès français de chirurgie de 1892 (voir *Pathogénie des accidents infectieux chez les urinaires*. Rapporteur M. F. Guyon), des infections *urinaires légitimes* (p. 86) et par conséquent d'autres illégitimes; la signification du mot est du reste difficile à comprendre.

[1] Si j'insiste sur ces faits, c'est qu'on peut lire des observations où ce rôle de l'urine est différemment compris, et compris conformément aux conceptions anciennes; et où il est parlé d'opérations telles que l'urétrotomie interne, faites en conformité de ces vues et tout à fait inutiles.

Digitized by Google

Il y a *des infections* de l'appareil urinaire, et aucune n'est légitime ni illégitime. Ces infections sont locales et limitées à un point, à une région, ou étendues à tout l'arbre urinaire. Ces infections de l'appareil urinaire peuvent avoir leur point de départ dans cet appareil, être *primitives*, ou au contraire *secondaires*, c'est-à-dire qu'une infection née dans un point quelconque de l'appareil urinaire peut aller infecter un point plus ou moins éloigné de cet appareil, non pas seulement par le mécanisme de l'infection dite ascendante, mais en empruntant la voie de la circulation lymphatico-sanguine. Cette infection dont le point de départ et le point d'arrivée sont dans l'appareil urinaire touche donc de bien près aux infections secondaires qui d'après les idées exprimées dans le rapport cité plus haut « *sortent du cadre de l'infection urinaire chirurgicale* » (rapport cité p. 81). Cette infection rentre donc de plein droit dans ce cadre et par conséquent y fait rentrer l'infection secondaire observée dans le cours des maladies infectieuses générales et, ajouterai-je, des infections nées loin de l'appareil urinaire.

C'est que, dans les sciences médicales et en pathologie, à part peut-être le traumatisme, tout se lie, tout se tient. Il n'y a ni médecine, ni chirurgie : il y a des maladies dystrophiques, des maladies infectieuses dont les unes sont justiciables de l'action chirurgicale, dont les autres sont justiciables d'autres moyens. L'action chirurgicale n'est pas toujours possible dans le cas où le chirurgien est appelé à observer. Si la séparation entre les médecins et les chirurgiens est nécessaire, parce que tous ne sont pas également aptes à exercer cette action chirurgicale, parce que cette dernière nécessite un apprentissage manuel particulier, il faut hautement proclamer que la science n'a que faire de ces distinctions, que la pathologie ne doit pas les admettre et de ce que la pathologie urinaire a, de même que la pathologie oculaire créé des spécialistes, il ne s'ensuit pas que ses manifestations doivent être spéciales. C'est pourquoi je ne saurais admettre une infection urinaire légitime; c'est pourquoi je ne saurais davantage admettre que la seule conception vraie des infections de l'appareil urinaire soit celle de Velpeau.

Quand Velpeau formula sa théorie de l'empoisonnement urineux, il en faisait un empoisonnement bien réellement urineux, c'est-à-dire un empoisonnement par un produit spécial, l'urine altérée ou non. C'est ce qu'on avait pensé pouvoir faire avec la soi-disant bactérie pyogène, alors que, ainsi que l'a fait remarquer Renault dans sa thèse, l'on considérait la bactérie pyogène comme un microbe spécial; mais depuis qu'il a été démontré que ses protagonistes n'avaient pas reconnu en lui un microbe déjà connu et classé, il est difficile d'établir cette spécificité de l'infection urinaire. Néanmoins

Digitized by Google

on considère que la théorie de l'empoisonnement urineux est seule d'accord avec les lois de la pathologie générale. On considère qu'elle a été à la fois complétée et confirmée par les découvertes modernes. (Rapport, *loc. cit.*, p. 86.)

J'avoue ne pas comprendre comment on pourrait concilier la notion que nous avons des infections, je dis à dessein des infections, de l'appareil urinaire, infections de toute nature, coli-bacillaires, streptococciques, staphylococciques, gonoccociques, tuberculeuses, avec l'opinion de Velpeau, qui prétendait en faire un empoisonnement spécial, l'*empoisonnement urineux ;* la conception était donc évidemment fausse et les recherches modernes, bien loin de la confirmer et de la compléter doivent la faire repousser, pour nous faire admettre une théorie plus compréhensive : les accidents infectieux observés du côté de l'appareil urinaire sont analogues à ceux qu'on observe dans une angine, dans une bronchite, une fracture compliquée et infectée, une ostéomyélite, etc., et, à ce point de vue, la théorie de la phlébite et, par suite, de l'infection purulente de Chassaignac est tout aussi exacte et, je dirai mieux, plus conforme aux idées actuelles.

C'est pourquoi, ajouterai-je encore, la théorie de M. Verneuil, acceptée par Malherbe, marque un grand pas dans l'histoire des infections de l'appareil urinaire, car elle montre qu'il ne s'agit pas seulement d'empoisonnement urineux, mais que les lésions de l'appareil urinaire inférieur peuvent s'accompagner, et s'accompagnent souvent, de lésions matérielles de l'appareil urinaire supérieur, analogues à celles qu'on observe dans les infections parties d'ailleurs, ce que n'eût pas fait un simple empoisonnement. La doctrine septicémique, ou de l'infection purulente, se rapprochait d'autant plus de la vérité que, comme l'infection purulente, l'infection urinaire peut se compliquer de l'infection d'autres organes et déterminer des arthrites, des abcès pulmonaires, hépatiques, des pleurésies, des méningites, etc., tout à fait superposables aux lésions du même ordre observées dans l'infection purulente, dans l'infection partie d'un autre point du corps.

Dans les infections parties de l'appareil urinaire, les lésions le plus souvent observées sont les lésions rénales; il y a à cela plusieurs raisons : la première est que le rein a un système circulatoire, disposé de manière à arrêter les corps étrangers voyageant dans les vaisseaux ; témoin ce qui se passe dans les expérimentations: quand on injecte dans la veine de l'oreille du lapin une culture de staphylocoques ou de coli-bacilles pyogènes, on observe des abcès miliaires dans les reins, et on n'en trouve pas de beaucoup aussi souvent dans d'autres organes, en particulier les poumons, où il semble qu'on dût en rencontrer le plus ; en second lieu, le

Digitized by Google

rein est souvent altéré, la stase sanguine y est plus grande. Du fait d'altérations dans l'appareil urinaire inférieur, la filtration est diminuée dans son activité, quand il existe de la stase urinaire; enfin, l'état d'excitation plus ou moins grand de la vessie exerce une influence manifeste et bien connue sur la circulation rénale.

Ces manifestations à distance, observées chez les urinaires, en dehors de la blennorragie, autorisent et forcent à faire rentrer la blennorragie, l'urétrite gonococcique dans le cadre des infections urinaires, bien loin de les en distraire, comme l'a fait le rapporteur du Congrès français de chirurgie; les faits déjà connus à cette époque légitimaient cette assimilation, bien plus, l'imposaient; depuis lors, de nouveaux faits n'ont pu que la confirmer; on connaît depuis longtemps les arthrites blennorragiques, depuis longtemps on a décrit une endocardite gonococcique, des synovites à gonocoques, etc., etc.; on a même trouvé dernièrement le gonocoque dans le sang (Balzer et Lacour, *Congrès de dermatologie de Lyon*, 1894). La pathologie générale n'admettait pas ces distinctions, la clinique, qui obéit à ses lois, ne devait pas non plus les admettre.

Les manifestations de l'infection de l'appareil urinaire sont celles de toutes les infections; on retrouve ici les mêmes types, les mêmes différences, les mêmes particularités que dans les infections parties d'autres organes : les os, le tissu cellulaire, l'utérus, le rectum, etc. On a cependant voulu, pour cette infection, contrairement à ce qui a été fait pour les autres, caractériser ces variétés par la forme de la fièvre, qu'on a continué à dénommer du nom de *fièvre urineuse*.

Il est, ce me semble, inutile, après ce qui vient d'être dit, de montrer ce qu'a de défectueux ce mot de *fièvre urineuse*, appliqué aux accidents infectieux aigus, ou subaigus, ou chroniques de l'appareil urinaire. Puisqu'il est démontré que l'*empoisonnement urineux* n'est pour rien dans la pathogénie de ces accidents fébriles, il faut supprimer ce mot *urineux*; j'ajoute que la fièvre ne doit pas être le critérium de la forme et de la gravité des accidents infectieux, puisqu'on peut observer des infections urinaires excessivement graves avec très peu de fièvre, que ces infections soient sans manifestations locales ou qu'elles aient des manifestations localisées, comme dans le phlegmon diffus péri-urétral.

De plus, un certain nombre de ces infections à marche rapide, aigüe, peuvent évoluer sans fièvre, comme cela s'observe pour d'autres infections chez les vieillards, l'infection pneumococcique, par exemple, ou bien parce que l'état des reins, état secondaire ou primitif, est suffisant pour déterminer de l'hypothermie et empêcher, par conséquent, l'élévation de la température pouvant

Digitized by Google

résulter de l'infection ; enfin, l'absence de fièvre peut être particulière à certains agents infectieux, ainsi que Hanot l'a démontré pour quelques infections hépatiques.

L'état de la température ne peut même pas toujours constituer une indication pronostique. La fièvre n'est qu'une des manifestations de l'infection ; elle n'en est pas la seule et elle n'est pas toujours la plus importante. L'*état du pouls*, l'*état de la respiration*, celui des voies digestives, l'état du système nerveux ont peut-être une importance pronostique plus grande. Pourquoi ne dirait-on pas *pouls urineux*, *respiration urineuse*, etc., quoique cet état particulier du pouls et de la respiration soit commun à toutes les infections.

Mais si toutes les manifestations de l'infection urinaire dont je viens de parler sont communes aux infections de tous les autres organes ou appareils, je dois dire qu'il en est une qui paraît lui être spéciale en quelque sorte, sinon par sa nature, son mode pathogénique, du moins par l'éclat et le bruit de sa symptomatologie ; elle a cependant été sacrifiée, malgré son importance, dans le rapport ; je veux parler de l'accès de fièvre franchement intermittent qu'on observe chez les individus à urines septiques, après le cathétérisme, accès ne survenant qu'après la miction et très peu de temps après elle, quand l'urine microbienne a pu passer par une porte d'entrée ouverte dans l'urètre. La rapidité de l'apparition de la fièvre et sa disparition rapide, la cessation non moins prompte des accidents auxquels elle donne naissance, pourraient faire admettre que cette fièvre est causée par un agent pyrétogène, s'introduisant brusquement et en quantité suffisante dans le torrent circulatoire, s'y détruisant ou en sortant de même ; comme cet agent exige, le plus souvent, le concours de la *miction*, c'est-à-dire le *passage de l'urine*, dans laquelle il paraît être en dissolution, on pourrait réserver à cette forme tout à fait particulière le nom de *fièvre urineuse,* tout en observant que l'urine n'est que le véhicule du poison.

Je dois néanmoins faire remarquer que cette conception, tout en reposant sur de très solides bases, n'a pas encore pu recevoir la consécration de l'expérimentation, soit accidentelle chez l'homme, soit voulue chez les animaux. L'isolement d'un poison et la production de l'accès de fièvre au moyen de ce poison donneraient à cette conception un caractère de certitude qui, malheureusement, lui manque. Bien plus, cette forme d'accès fébrile n'est peut-être pas spéciale à l'appareil urinaire, et des infections d'autres appareils peuvent peut-être la provoquer. Aussi je n'insiste pas.

L'évolution de l'infection va varier suivant les cas ; elle variera :

Digitized by Google

1° avec le point de départ, urètre, vessie, rein ; 2° avec les agents de l'infection ; 3° avec le milieu, le terrain, avec l'état anatomique des organes atteints, etc.

Je serai bref sur tous ces points :

1° L'infection de l'urètre ne se comporte pas de la même façon que l'infection de la vessie ; néammoins il peut arriver qu'une infection partie de l'urètre évolue de la même manière que l'infection partie de la vessie ou d'ailleurs, que cette infection soit le résultat d'une contamination instrumentale, comme dans le cas qui est le point de départ de ce travail, ou qu'elle soit le résultat d'une contamination vénérienne. Les infections urétrales ou urétro-vésicales peuvent être apyrétiques, mais elles sont loin de l'être toujours ; la cystite n'est apyrétique que jusqu'au jour où elle cesse de l'être ; l'infection, malgré l'absence de fièvre dans le cours de la cystite, peut n'en être pas moins générale, et ce serait s'abuser étrangement que de se croire en sécurité parce qu'une cystite ne s'accompagne pas de fièvre.

2° L'agent de l'infection va exercer aussi une grande influence. Le gonocoque ne se comportera pas comme le coli-bacille ou le staphylocoque ; néanmoins il pourra se comporter comme eux, ainsi que viennent de le démontrer à nouveau Balzer et Lacour, ce qui prouve une fois de plus que la blennorragie doit, contrairement à ce qu'a soutenu le rapporteur au Congrès de chirurgie, rentrer dans le cadre des infections urinaires, et il en est de même de la tuberculose. Supprimer ces deux agents d'infection, vouloir restreindre, rétrécir et rendre moins compréhensif ce cadre de l'infection, c'est vouloir faire de l'infection qui atteint les voies urinaires une infection spéciale, et dès lors il n'est pas étonnant qu'on ait considéré que les idées actuelles ne sont que la continuation et la confirmation des idées de Velpeau.

3° Le troisième élément qui va influencer l'évolution du microbe est le terrain, le milieu. Si les conditions humorales qui vont influencer l'infection sont peu connues, il n'en est pas de même, je crois, des conditions anatomiques. J'ai démontré dans ma thèse [1] que l'état antérieur des organes qui sont chargés de détruire, d'éliminer les microbes et leurs produits exerce une grande influence. L'état des reins, en particulier, doit entrer en sérieuse ligne de compte. Un parenchyme rénal sain laissera passer les microbes plus facilement qu'un rein altéré. En outre, il pourra supporter plus facilement les destructions résultant de suppurations partielles. Un rein, déjà altéré par des atteintes antérieures, un

[1] *Du diagnostic des lésions du rein dans les affections des voies urinaires.* Paris, 1880.

Digitized by Google

rein atteint de sclérose, soit primitive, soit secondaire, succombera plus facilement. Si l'on songe à la fréquence de la sclérose rénale, d'origine artérielle, chez les vieillards, on comprendra pourquoi les prostatiques, qui sont des vieillards, résisteront en général moins que les rétrécis qui, en général, ne sont pas vieux.

Un certain nombre, un assez grand nombre d'urinaires paraissent réfractaires à l'infection générale; pourquoi? Est-ce parce qu'ils sont vaccinés par l'absorption de très petites doses de produits infectieux? Ceci est une hypothèse et une pure hypothèse, et la preuve, c'est qu'un beau jour, sans qu'on puisse savoir pourquoi, ils sont emportés aussi rapidement qu'un autre sujet qui sera atteint par l'infection depuis très peu de temps : enfin il faudrait, avant d'employer cette expression, être un peu mieux fixé sur ce qu'il convient d'entendre par immunité et vaccination. Nous ne connaissons pas très bien les conditions qui rendent réfractaire à l'infection : cependant l'état d'intégrité du tube digestif paraît être une de ces conditions. Le tube digestif est souvent un laboratoire de toxines dont l'élimination par le rein déjà un peu altéré peut être imparfaite et par suite déterminer des accidents. Le froid agit de la même façon, absolument comme il agit pour rendre les poules accessibles à la maladie dite choléra des poules. Enfin il faut encore tenir compte de l'augmentation absolue de la virulence des microbes.

Je serai bref sur la question thérapeutique. Ici, comme dans beaucoup d'autres cas, la pratique avait depuis longtemps précédé la théorie; l'expérience, l'expérimentation. Tout en augmentant la résistance des individus, il faut éliminer le plus possible les poisons. Les toniques, les sudorifiques, les purgatifs, les diurétiques anodins et en particulier le lait sont formellement indiqués. Il faut, en outre, ici comme partout, empêcher le plus possible la stagnation microbienne dans les points où elle peut exister et, pour cela pratiquer l'évacuation de la vessie et des lavages fréquents du réservoir, le drainage de cette vessie par la sonde à demeure, comme on fait l'évacuation et le drainage des abcès péri-urinaires. Ce drainage devra être précédé souvent d'autres opérations, telles que l'urétrotomie interne ou même l'urétrotomie externe qui, dans l'*Atlas des maladies des voies urinaires* de Guyon et Bazy, a été comparé à l'ouverture d'un abcès. Au besoin, il faudra faire la taille hypogastrique, quand le drainage par les voies naturelles sera insuffisant. Les injections antiseptiques aussi seront souvent nécessaires, tout comme dans les cavités d'abcès.

Si on cherche à éliminer le plus possible les poisons, il faut éviter aussi d'en favoriser la production. C'est pourquoi il faut surveiller si étroitement le tube digestif, l'évacuer et empêcher

Digitized by Google

les fermentations qui peuvent s'y produire; le lait est, à ce point de vue, un merveilleux médicament en même temps qu'un aliment; les antiseptiques intestinaux seront aussi de mise. Comme on le voit, la thérapeutique générale des infections de l'appareil urinaire est la même que celle des autres appareils, organes ou régions, avec quelques variantes tenant au rôle de cet appareil et à sa façon de réagir sous l'influence du traitement.

III. — *Tuberculose rénale. Hématurie. Néphrectomie. Guérison.*

Par M. ROUTIER.

J'ai eu l'occasion d'intervenir par la néphrectomie pour une hématurie grave chez une jeune femme dont la vie a paru compromise un moment par le seul fait de ses pertes de sang. Ce cas m'a paru assez rare et assez intéressant pour mériter de vous être communiqué. Le voici :

Mme R..., âgée de 28 ans, toujours bien portante, a eu 3 enfants et une fausse couche entre 19 et 24 ans et demi. Son père est mort d'une bronchite ayant duré 14 mois. Il y a un mois, c'est-à-dire le premier novembre, elle a eu, dans la nuit, sans éprouver la moindre douleur, des urines noires, sanglantes. Cette hématurie a duré jusqu'au jour où je l'ai opérée. Durant 15 jours environ, sans fréquence de miction, elle n'arrêtait pas son travail, se sentant seulement plus affaiblie, lorsque vers le 17 ou 18 novembre, elle eut un violent accès de colique néphrétique à droite, et la nuit suivante, elle expulsait de noirs caillots par le méat urinaire. Ce qui, dit-elle, dominait, durant cette crise de coliques, c'était le besoin incessant d'uriner. La première crise apaisée, six heures après environ, nouvelle crise moins forte; trois heures après, nouvelle crise moins forte, suivie encore de l'expulsion d'un caillot. C'est depuis lors qu'elle a dû s'aliter, se sentant fatiguée, anéantie; depuis, elle ne cessa de perdre du sang.

A son entrée dans mon service, le 8 décembre 1894, elle est pâle, exsangue, ne supporte pas la position debout; l'urine est entièrement colorée et chargée de globules rouges; elle rend environ 3 litres d'urine par jour. Le rein droit est seul douloureux à la pression, il est manifestement un peu gros; la région résiste, quand on le cherche, beaucoup plus que du côté gauche. L'examen au cystoscope me permet de constater à deux reprises, quand on pince le rein surtout, comme un jet noir qui sort de l'uretère droit, jet que je compare volontiers au tourbillon de fumée qui sort d'une haute cheminée d'usine. Le diagnostic de l'origine du sang était donc complet, cette malade avait de l'hématurie rénale, et elle provenait du rein droit.

Je vous dirai que, dans ce cas comme dans bien d'autres, le

Digitized by Google

cystoscope a confirmé le fait, mais que le fait était pour moi évident ; et n'aurais-je pas vu avec le miroir le jet de sang urétéral que je n'en aurais pas moins suivi mon plan opératoire. En effet, ce sang intimement mélangé à l'urine ne pouvait venir que du rein ; ni au début, ni à la fin de la miction l'urine ne présentait de colorations différentes ; elle était toujours pareille. La colique néphrétique à droite suivie de l'expulsion de caillots, la région rénale droite moins souple qu'à gauche, le rein lui-même un peu plus gros, tout permettait d'affirmer que le rein droit était bien la cause de l'hématurie. Je vous dirai que les caillots n'avaient pas la forme en ver, en vermicelle, assignée par les auteurs aux caillots de l'uretère ; mais n'importe, ces caillots ne provenaient pas de la vessie ; leur expulsion avait trop bien été précédée de coliques pour qu'il fût possible de douter un seul instant.

Le diagnostic de la cause propre de cette hématurie rénale était plus délicat, nous ne pouvions y arriver que par exclusion. Le début de tous les accidents par l'hématurie sans douleur nous faisait éliminer toute idée de lithiase, et nous étions flottants entre deux hypothèses, ou bien un de ces cas d'hématurie sans lésion, qu'on observe quelquefois et sur lesquels notre collègue et ami A. Broca a fait un article dans la *Revue des maladies des organes génito-urinaires*, ou bien nous assistions au début d'une tumeur du rein. C'est vers cette dernière opinion que je me sentais le plus porté, le rein était douloureux, me paraissait un peu plus gros qu'à l'état normal, enfin la quantité énorme de sang que perdait la malade me paraissait liée à une production anormale.

Vous verrez qu'au cours même de l'opération, j'ai cru sentir une induration dans le pôle inférieur du rein, et que jusqu'au bout, j'ai cru à une tumeur, tandis qu'il s'agissait d'une ulcération. Il fallait se presser, cette malade déclinait rapidement; un matin même, mon excellent interne, M. Ouvry, manifesta des craintes pour sa vie, tant son hémorragie continue l'avait affaiblie.

Le 15 décembre 1894, j'anesthésiai la malade avec le chloroforme, et mis à nu le rein droit par l'incision lombaire classique en dehors de la masse sacro-lombaire, non sans lier au fur et à mesure chaque vaisseau, afin d'éviter à la malade une perte même minime de sang. Ce temps fut assez long et assez laborieux, car je liais un nombre énorme de petits vaisseaux. La capsule à nu fut incisée, et le rein dégagé fut amené au dehors ; il était gros, jaunâtre, et paraissait contenir un épaississement, une tumeur dans son quart inférieur, au-dessous du bassinet.

Ne voulant pas sacrifier un organe de cette importance sans motif absolu, je fis, après avoir pincé le pédicule entre mes doigts,

Digitized by Google

l'incision du bord convexe assez large pour pouvoir aisément explorer le bassinet avec mon index droit. Je trouvai ce bassinet très distendu, et en bas, je retrouvai par le toucher cette sensation de dureté, d'épaississement, de tumeur. Dès lors mon parti était pris, 2 soies en chaîne furent mises sur le pédicule, avec une troisième soie de soutien, et le rein fut réséqué sans avoir fait perdre à la malade une cuillerée de sang. La capsule adipeuse fut largement réséquée, le pédicule abandonné dans la plaie, quelques sutures profondes à la soie et des sutures superficielles au crin de Florence refermèrent cette large plaie, et la malade fut rapportée dans son lit.

Dès la première émission, l'urine n'était plus noire, elle était au contraire pâle, et jamais depuis elle n'a été colorée. Les suites furent simples, j'enlevai les crins le 21, tout était réuni.

Le rein, sectionné par sa face convexe et parallèlement à son grand axe, était particulièrement jaune. Nous fûmes d'abord surpris de ne pas trouver de tumeur; mais, en cherchant de plus près, il fut facile de découvrir deux calices présentant des ulcérations et, en plus, un petit semis de nodules transparents répandus dans la substance glandulaire.

Le rein fut adressé à mon excellent ami le Dr Pilliet qui, avec son obligeance et sa compétence bien connues, m'a envoyé la note suivante :

« Le rein présente un foyer tuberculeux limité à un calice (mon interne avait gardé l'autre); j'ai respecté la portion principale du foyer pour conserver à la pièce son caractère. Cette tuberculose siège au niveau de la voûte artérielle du rein, dont elle a érodé probablement les vaisseaux, car ceux qu'on trouve sur les coupes présentent des lésions externes intenses. La paroi de l'abcès est constituée comme une paroi d'abcès froid par des tissus fongueux dont la partie superficielle se nécrose; des traînées de cellules embryonnaires partent de cette couche et s'enfoncent vers la substance corticale; elle est elle-même doublée d'une nappe de follicules tuberculeux à centres caséeux, et on trouve des cellules géantes volumineuses développées dans les tubes mêmes des pyramides de Ferrein. En résumé, il s'agit d'une tuberculose limitée à un (à deux) calice, et les hémorragies observées tenaient sans doute à la tension artérielle spéciale au rein. »

C'est évidemment là un cas de tuberculose primitive du rein prise à son début, tuberculose qui correspond à la forme anatomique décrite par le Dr Du Pasquier, dans sa thèse, sous la rubrique tuberculose à origine sanguine, c'est-à-dire qu'ici, les voies urinaires inférieures sont saines et que la lésion a débuté par le rein. Cette manifestation de la tuberculose du rein, seulement par l'hémorragie, sans aucun autre trouble urinaire, mictions fré-

Digitized by Google

quentes ou douloureuses, est assez rare pour qu'il m'ait paru intéressant de vous rapporter ce fait, quoique seul et isolé.

J'ajoute que cette malade ne paraît tuberculeuse par aucun autre organe, et qu'il semble bien que, avec le rein, tout foyer tuberculeux a été enlevé. Son état général s'est bien remonté depuis son opération ; je me propose de lui conseiller un régime aussi réconfortant que possible, l'usage de la créosote, de l'iodoforme ; je la suivrai et me ferai un devoir de donner plus tard le résultat thérapeutique complet de mon intervention.

Discussion.

M. Tuffier. — J'ai examiné et j'ai opéré un grand nombre de tuberculeux rénaux, plusieurs d'entre eux présentaient des hématuries abondantes, mais j'ai décrit sous le titre de : *Tuberculose rénale à forme hématurique*, l'histoire d'une malade chez laquelle l'hématurie, à elle seule, constituait un grand danger et devenait une indication opératoire formelle (*Annales génito-urinaires*, 1893, p. 495). Le rein enlevé vous a été présenté ici même dans la séance du 17 mai 1893. Cette étude était, je crois, la première sur ce point spécial, et le fait intéressant qui vient de vous être rapporté vient se ranger dans le même cadre. Il s'agissait, chez ma malade, d'une hématurie profuse et répétée qui l'avait conduite au dernier degré de l'anémie vraie. L'origine de l'hémorragie était d'autant plus difficile à démêler qu'il n'existait ni douleur, ni augmentation de volume du rein ; il fallut recourir à l'examen cystoscopique de l'orifice des uretères pour localiser le point de départ de l'hémorragie dans le rein gauche. La malade était en pleine crise et exsangue lorsque je l'opérai. La néphrectomie fut suivie d'un plein succès opératoire et thérapeutique, et la pièce vous a montré la nature et le peu d'étendue des lésions. Voici, d'ailleurs, une planche qui le prouve bien.

Quant à la cause de ces hémorragies, elle est loin d'être élucidée. Les formes hématuriques et les formes hémoptoïques de la tuberculose ont des caractères cliniques communs ; mais au point de vue anatomique, on ne peut guère préciser si l'exhalation sanguine est due à une ulcération artérielle ou à une poussée congestive. Dans le poumon, les médecins tendent à incriminer cette dernière, pour expliquer les hémoptysies du début de la tuberculose. Pour le rein, nous savons avec quelle abondance et quelle facilité saignent parfois les plus petites lésions. Nous ne pouvons rien dire de plus.

Si ce point de pathogénie est obscur, il est un fait clinique plus intéressant et plus net qui ressort de mon observation. Ces formes hématuriques sont inquiétantes par la perte de sang qu'elles pro-

Digitized by Google

voquent, mais elles ne comportent pas, pour l'avenir du malade, un pronostic particulièrement grave. J'ai revu mon opérée très bien portante, en janvier 1895, et, depuis le 26 avril 1893, date de son opération, elle n'a jamais présenté aucun accident de tuberculose, urinaire ou générale.

Présentations de malades.

1° *Cure radicale des varices.*

M. Quénu. — La malade que j'ai l'honneur de vous présenter montre les bons résultats que donnent les résections veineuses dans la cure radicale des varices. Le membre inférieur droit est opéré depuis deux ans. J'ai réséqué plusieurs paquets variqueux. J'ai guéri de la sorte et les varices volumineuses, et l'ulcère qui existait de ce côté. Vous voyez que ce résultat ne s'est pas démenti ; si bien que la malade est venue d'elle-même me demander de réséquer les paquets variqueux du membre inférieur gauche. Ici encore, j'ai extirpé plusieurs paquets phlébitiques, en combinant ces extirpations à une série de résections transversales de la saphène. Le résultat me paraît aussi parfait que possible.

Discussion.

M. Schwartz. — Le beau succès, obtenu par M. Quénu, démontre une fois de plus la haute valeur des résections veineuses dans la cure radicale des varices. Mes convictions sont à cet égard fort nettes et je les base sur une série d'observations personnelles très probantes. En pareil cas, l'intervention ne m'a jamais donné que des succès et, comme fait analogue à celui de M. Quénu, je puis citer celui d'un variqueux à masses phlébitiques multiples et volumineuses qui est venu de lui-même faire opérer l'un de ses membres, quatre ans après la guérison de l'autre et celui-ci n'offrait pas trace de récidive.

M. P. Reclus. — Je suis moi aussi partisan des résections veineuses dans la cure des varices. J'ai fait plusieurs fois cette opération avec un succès constant et je me propose de publier ultérieurement mes résultats.

M. J.-L. Championnière. — Le succès obtenu par M. Quénu est remarquable. Il prouve que, pour être efficaces, les résections veineuses doivent être larges et moins parcimonieuses que je ne le pensais autrefois, lorsque j'ai, l'un des premiers, préconisé l'inter-

Digitized by Google

vention chirurgicale chez les variqueux. A ce propos, je vous rappellerai le fait d'un opéré que je vous ai présenté avec une guérison datant de dix ans.

2° *Traitement du pied plat par l'ènchevillement astragalo-scaphoïdien (opération d'Ogston).*

M. Quénu. — Sur le jeune garçon que je vous présente, j'ai tenté la cure d'un double pied plat par l'opération d'Ogston. Au point de vue opératoire, tout s'est fort bien passé, mais au point de vue fonctionnel, le résultat est nul. J'ai considéré comme instructif de faire connaître cet insuccès thérapeutique.

Présentation de pièces.

Rupture de la longue portion du biceps brachial droit. Suture musculaire. Résection du tendon. Guérison.

M. Bazy montre le tendon extirpé et résume l'observation qui sera publiée à propos du procès-verbal, avec la séance du 5 mars.

La séance est levée à 5 heures 5 minutes.

Le Secrétaire annuel,
Paul Segond.

Séance du 27 février 1895.

Présidence de M. Th. Anger.

Le procès-verbal de la précédente séance est lu et adopté.

Correspondance.

La correspondance comprend :

1° Les journaux et publications périodiques de la semaine ;

2° Une lettre de M. Ch. Nélaton qui, retenu par son cours à la Faculté de médecine, demande un congé ;

Digitized by Google

3° Une lettre de M. Ferrand qui envoie à la Société un certain nombre d'exemplaires du discours qu'il a prononcé sur la tombe de M. Antonin Desormeaux ;

4° Une lettre de M. Mac-Burnay, remerciant la Société qui l'a nommé associé à titre étranger.

Présentation de malades.

Plaies multiples de l'intestin et de l'utérus gravide par balle de revolver. Procidence du cordon dans le ventre de la mère. Laparotomie guérison.

M. Albarran remet cette observation et présente la jeune femme qu'il a opérée et guérie dans ces conditions. — (M. S. Pozzi, rapporteur).

Mort de M. Alphonse Guérin.

M. le Président annonce à la Société la mort de M. Alphonse Guérin et donne lecture du discours qu'il a prononcé sur son cercueil.

« Messieurs,

« Je ne voudrais pas laisser partir Alphonse Guérin sans lui exprimer, au nom de la Société de chirurgie dont il fut le président en 1887, les regrets unanimes de tous ses collègues.

« N'attendez pas de moi, messieurs, que je vous fasse ici le portrait complet de l'homme de devoir et de l'homme de bien qui nous quitte. Qu'il me suffise de vous rappeler quelques-unes de ses qualités saillantes.

« Ce qui caractérise Alphonse Guérin, c'est d'abord sa ténacité. Tenace, il l'était à un degré extraordinaire, et la ténacité, messieurs, mise au service de l'intelligence est une des plus nobles qualités des esprits supérieurs.

« Homme du devoir et du sacrifice, tel il a vécu et tel il s'est montré jusqu'au dernier jour, ne marchandant jamais, durant sa longue carrière, ses peines et ses fatigues. Il est mort sur la brèche, en vrai soldat qui tombe à son poste, sur le champ de bataille.

« Alphonse Guérin était une nature vive, facile même aux boutades et aux emportements. Mais, au fond, il possédait un cœur excellent. Bourru à la surface, d'un abord assez difficile, il res-

Digitized by Google

semblait à ces fruits qui cachent une saveur délicate sous une écorce dure et épineuse.

« Tel est l'homme que fut Alphonse Guérin.

« Ce n'est point le moment de parler de ses travaux scientifiques. Toutefois, messieurs, je ne saurais passer sous silence son livre de *Médecine opératoire* qui a été le vade-mecum des étudiants de mon âge. Ce petit traité était pratique, clair et court. Il renfermait des figures qui, placées à côté de la description, avaient le mérite de rendre l'explication plus précise et plus nette. Et je ne crois pas exagérer en disant que cet opuscule a fait faire un grand pas à la médecine opératoire.

« Nous devons aussi à notre regretté collègue deux volumes de leçons sur les maladies des organes génitaux externes et internes de la femme. Les idées théoriques soutenues dans cet ouvrage ont un peu vieilli depuis sa publication, mais il n'en est pas moins vrai que ces deux volumes ont largement contribué aux progrès de la gynécologie.

« Enfin le meilleur titre scientifique d'Alphonse Guérin est son pansement ouaté. Nous n'avons pas à discuter ici la valeur de cette invention, remplacée d'ailleurs aujourd'hui par des méthodes plus sûres et plus scientifiques.

« Vous pouvez juger, messieurs, par cette courte énumération, que la vie d'Alphonse Guérin a été une vie bien remplie, faite toute de labeurs et de luttes.

« Aide d'anatomie de la Faculté de médecine en 1843, il fut nommé chirurgien des hôpitaux en 1850, passa successivement par les hôpitaux de Lourcine, de Cochin, de Saint-Louis pour entrer enfin à l'Hôtel-Dieu.

« En 1879, il atteint l'âge de la retraite. Il se retire alors dans toute la plénitude de ses facultés avec le titre de chirurgien honoraire.

« L'honorariat n'est pas pour lui une sinécure et un vain mot. Toutes les fois que l'Assistance publique fait appel à son dévouement, il y répond.

« C'est ainsi qu'au mois d'octobre dernier, il accepte d'être membre du jury de l'internat, et il y a dix jours à peine, il présidait encore la 52e séance de ce concours. Se sentant un peu souffrant, il nous demanda de remettre au lundi la séance du dimanche. Rien à ce moment ne nous faisait prévoir que nous devions le perdre si tôt.

« Pendant les longues et nombreuses réunions du concours, mes collègues et moi avons pu juger de l'intégralité parfaite de son intelligence et de son bon sens. Et les candidats avaient en lui un juge aussi éclairé qu'impartial.

Digitized by Google

« Au nom de mes collègues de la Société de chirurgie et de mes collègues du jury de l'internat, j'adresse à Alphonse Guérin les profonds regrets de tous, et lui dis un dernier adieu. »

M. Alphonse Guérin ayant été président de la Société, M. Th. Anger propose, suivant l'usage, de lever la séance en signe de deuil.

La séance est levée à 4 heures 15 minutes.

Le Secrétaire annuel,
Paul Segond.

Séance du 6 mars 1895.

Présidence de M. Th. Anger.

Le procès-verbal de la précédente séance est lu et adopté.

Correspondance.

La correspondance comprend :

1° Les journaux et publications périodiques de la semaine :

2° Le quatrième volume du *Traité d'anatomie humaine*, du Dr Poirier.

A propos du procès-verbal.

Rupture de la longue portion du biceps brachial droit. Suture musculeuse. Résection du tendon. Guérison.

M. Bazy. — Je vous ai présenté, à notre avant-dernière séance, un morceau du tendon du biceps brachial droit, qui s'était rompu au niveau de son insertion à la cavité glénoïde. Je l'avais réséqué, après avoir fait la suture de cette longue portion à la courte portion et au coraco-brachial.

C'est, d'après L.-H. Petit, qui a fait sur ce sujet un mémoire encore inédit, la première fois qu'on a fait une suture en pareille circonstance. Je vous dois, par conséquent, les raisons de ma conduite.

Digitized by Google

Voici d'abord l'observation recueillie par mon interne, M. Escat, qui avait, à l'arrivée du malade, fait le diagnostic, que je n'ai eu qu'à confirmer.

Mou..., manouvrier, âgé de 40 ans, sans antécédents ni héréditaires ni personnels.

Le 17 janvier, il chargeait des sacs de charbon de terre de 75 à 80 kilogrammes. Il tenait un de ces sacs embrassé entre ses bras et le soulevait pour le placer à l'arrière d'une charrette, lorsque subitement il a senti et entendu craquer quelque chose dans le haut du bras « *comme si on lui cassait le bras* ». Le sac est tombé à terre ; la sensation éprouvée a été très douloureuse, elle siégeait dans le haut du bras, en dedans du V deltoïdien et suivant la coulisse bicipitale, jusque dans l'épaule.

Le malade est resté une dizaine de minutes sans pouvoir remuer le bras, il s'est aperçu immédiatement que le membre avait changé de forme. Depuis l'accident, le bras est resté partiellement impotent.

Actuellement, 22 janvier, tous les mouvements sont conservés, mais diminués ; la douleur a persisté ; elle n'est pas très forte, elle est surtout réveillée par la pression dans les points que nous avons signalés, en dedans du V deltoïdien, et en remontant, vers la coulisse bicipitale, jusque dans l'épaule. Le malade se plaint de souffrir de l'épaule la nuit.

Le premier fait qui frappe, c'est la déformation du bras ; le diamètre antéro-postérieur est augmenté au niveau du relief bicipital par une saillie acuminée.

La circonférence du bras dans le relâchement est de 30 centimètres, au point le plus saillant, pour le bras malade ; elle est de 27 centimètres pour le bras sain, examiné dans les mêmes conditions.

Le corps du biceps est un peu rejeté en dedans, la saillie est plus large, mais moins longue. Entre le V deltoïdien et le bord externe de la saillie du biceps, il y a une dépression visible à l'œil et sensible au doigt. Ce point déprimé est douloureux à la pression et pendant les mouvements du bras.

Quand on examine le côté sain, si on pince le muscle, on sent, en allant vers le haut, une corde, un fuseau, qui se continue sous le bord du deltoïde ; vers la partie inférieure, le fuseau s'élargit et se fond dans la masse bicipitale ; ce fuseau est distinct du faisceau formé par la courte portion du biceps avec le coraco-brachial.

Du côté malade, on sent très nettement, quand on fait fléchir l'avant-bras, la saillie formée par le faisceau coraco-bicipital en dedans, mais on ne sent plus, en dehors, le fuseau correspondant à la longue portion ; on sent tout simplement une bride, comme s'il y avait là un fragment d'aponévrose, ou une petite portion du tendon qui aurait échappé à la rupture.

Dans ces conditions, la qnestion se posait entre l'abstention et une opération destinée à rétablir cette portion de muscle dans ses fonctions.

Digitized by Google

Je savais bien que la courte portion du biceps et le coraco brachial d'une part, le brachial antérieur d'autre part, pourraient, jusqu'à un certain point, remplacer le muscle impotent ; mais, me trouvant en présence d'un homme qui a besoin de tous ses moyens pour son pénible travail, connaissant l'indépendance de la longue portion du biceps par rapport à la courte portion, puisque quelquefois on peut, sans artifice, les séparer l'un de l'autre presque jusqu'à l'extrémité inférieure, j'ai pensé faire œuvre utile en tâchant de donner à l'extrémité supérieure de cette longue portion un point d'appui qui lui manquait.

Ce point d'appui, pour le dire immédiatement, et comme on le verra plus loin, je l'ai pris sur les muscles eux-mêmes, et non sur le tendon, parce que la suture du tendon m'aurait obligé à des délabrements plus considérables et que cette suture tendineuse m'aurait offert, je crois, des conditions de solidité moindres que celle que j'ai faite et qui a été une suture musculo-aponévrotique.

Voici l'opération telle qu'elle est transcrite sur mon registre d'opérations :

Le 2 février, incision de 7 centimètres environ, suivant l'axe du bras, le long du bord externe du biceps, dans le point occupé par la longue portion, et s'élevant un peu au-dessus du bord inférieur du grand pectoral. On arrive sur l'aponévrose intacte, on l'incise ; il s'écoule un liquide sanguinolent, légèrement brunâtre (hématome sous aponévrotique), pas de caillots : le sang épongé, on aperçoit l'extrémité d'un tendon, dirigé en bas et légèrement renflé à son extrémité, située à peu près à 4 centimètres du bord inférieur du grand pectoral. On la prend pour l'extrémité inférieure du tendon de la longue portion.

En l'examinant, on s'aperçoit que c'est l'extrémité supérieure du bout inférieur.

En effet, immédiatement au-dessous du grand pectoral, le tendon est replié sur lui-même ; il en résulte que le tendon de la longue portion a été rompu dans l'intérieur de l'articulation, peut-être au niveau de son insertion à la glène.

De la coudure du tendon part une bride qui paraît constituée par du tissu fibreux épaissi, qui vient s'insérer sur le bord interne de la coudure bicipitale ; c'est cette bride que l'on sentait, par l'exploration, à travers la peau.

La cavité de l'hématome était tapissée par une fausse membrane fibrineuse.

On résèque la portion flottante du tendon, à partir de la coudure, et on décide de suturer la longue portion au coraco-biceps.

Dans ce but, on incise longitudinalement le revêtement aponévrotique de la courte et de la longue portion, revêtement constitué par l'épanouissement des fibres tendineuses, et on pénètre ainsi dans le muscle.

Digitized by Google

Cela fait, on suture transversalement, en prenant l'aponévrose et les fibres musculaires ; l'avant-bras étant fléchi, on remonte ainsi d'environ 4 centimètres le long biceps, avec un surjet au catgut n° 5.

On suture ensuite l'aponévrose par un surjet au catgut double. Suture de la peau au crin de Florence.

Plâtre et pansement ouaté, maintenant l'avant-bras à angle droit.

Les suites de l'opération ont été simples. La partie supérieure de la plaie opératoire a été infectée et a donné un peu de liquide louche, avec une élévation de température de quelques dixièmes de degré (37°,8) le soir ; c'est le malade qui a été très probablement l'agent de l'infection, car nous avons trouvé, sous le pansement, du tabac à priser.

Actuellement (2 mars), le malade fléchit et étend le bras complètement ; la puissance de flexion est beaucoup plus grande (au dire du malade comme pour nous) qu'avant l'opération. Il serre aussi beaucoup plus énergiquement qu'avant l'opération.

Il reste encore de l'atrophie musculaire de ce bras, liée peut-être à la douleur de l'épaule, que le malade continue à percevoir.

Rapport.

Luxation irréductible du coude et de l'épaule, par le Dr Civel (de Brest).

Rapport par M. PICQUÉ.

Messieurs, vous m'avez chargé de vous présenter les rapports sur trois observations qui vous ont été adressées par M. le Dr Civel (de Brest).

Toutes trois sont des cas de luxations irréductibles traitées par l'intervention sanglante.

La première est relative à une luxation du coude en arrière. En voici tout d'abord le résumé :

Il s'agit d'une jeune femme de 22 ans, qui, le 3 septembre 1894, fit à Saint-Nazaire une chute sur le sable, pendant le cours d'une promenade à âne. Elle se rendit de suite chez un rebouteur qui exerça en vain des manœuvres de réduction. Constatant dès lors la persistance fonctionnelle et l'augmentation du gonflement, la malade se décida à consulter M. Civel. Notre confrère constata tous les signes d'une luxation complète du coude gauche, en arrière et en dehors et proposa un examen sous chloroforme qui fut accepté ; mais malgré des manœuvres violentes de réduction, il fut impossible d'obtenir le plus léger déplacement. Devant ces insuccès des manœuvres de force, M. Civel se crut dès lors autorisé à proposer l'arthrétomie, qu'il pratiqua avec l'assistance des docteurs Bonain et Jehanne, de Brest, le 25 septembre, c'est-à-dire dix-neuf jours après l'accident.

Digitized by Google

Une incision transversale, selon le procédé décrit en Allemagne par Bruns et Voelcker et recommandé au congrès de 1886 par Doyen et Lecas, fut conduite un peu au-dessus de l'olécrâne, sectionnant complètement le triceps : M. Civel pensait, après avoir fait cette large brèche, qu'il agrandit encore par des incisions latérales, obtenir facilement la réduction. Il n'en fut rien. La désinsertion partielle des ligaments latéraux fut aussi sans effet.

L'obstacle à la réduction était constitué par le ligament antérieur et les fibres du brachial antérieur. Une pince, comme c'est d'ailleurs la règle, formant levier, permit d'écarter un peu les surfaces osseuses et de refouler ce ligament. La réduction se fit alors, mais le déplacement latéral, non encore réduit, empêchait encore la flexion complète. M. Civel pratiqua alors l'extension, mais à ce moment le ligament antérieur vint de nouveau se placer entre les surfaces articulaires, la luxation se reproduisit et le déplacement latéral externe augmenta.

L'auteur ajoute que dans les mouvements communiqués du coude qui étaient devenus plus faciles, le ligament antérieur s'enroulait autour de la tête humérale et il donne encore ce détail, qu'on retrouve dans la plupart des observations, à savoir que son extrémité libre était épaissie et semblait former cale. Les surfaces articulaires avaient d'ailleurs leurs caractères normaux.

Voyant dès lors la difficulté de la réduire suffisamment, M. Civel se décida à le sectionner complètement. La réduction se fit alors facilement et se maintint. Le tendon et les fibres musculaires du triceps furent suturés à l'aide de plusieurs plans de sutures à la soie. Sutures cutanées au crin de Florence.

M. Civel appliqua enfin un appareil plâtré, le bras dans l'extension.

Les suites opératoires furent très simples.

Le huitième jour la réunion était parfaite et la malade put commencer à exécuter quelques mouvements spontanés du coude. Le dixième jour notre confrère faisait exécuter à l'avant-bras un arc d'excursion de 130°. L'extension est complète.

Le 12 décembre 1894, l'atrophie qui s'était produite après l'accident, avait à peu près complètement disparu : le biceps a repris son volume normal, mais le triceps est encore notablement plus faible à gauche qu'à droite. Quant à l'extension on ne peut l'obtenir qu'artificiellement.

Le coude a repris sa souplesse normale dans les mouvements limités : mais la flexion volontaire jusqu'à l'angle droit demande encore un grand effort musculaire.

Messieurs, bien que la question du traitement chirurgical de la luxation irréductible du coude ait été plusieurs fois discutée au sein de la Société, je désire, en raison même de son importance, y revenir quelques instants à l'occasion de l'observation de M. Civel.

La première question qui se pose est relative au moment où il convient d'intervenir chirurgicalement. Est-on autorisé à intervenir, comme l'a fait M. Civel, au vingtième jour d'une luxation du coude ?

Digitized by Google

Il faut tout naturellement, avant de recourir à l'intervention sanglante, tenter les manœuvres classiques de réduction, comme l'a fait d'ailleurs M. Civel. On pourrait reprocher à notre distingué confrère de n'avoir pas utilisé l'ingénieux procédé de réduction de Farabeuf qui, dans bien des cas, a permis de réduire des luxations fort anciennes ; mais ce reproche tombe de lui-même, quand on songe aux résultats fonctionnels peu brillants obtenus laborieusement à l'aide de ce procédé, de l'aveu même de nos collègues qui y ont eu recours. D'autre part, ce ne sont pas les déformations osseuses, spontanées ou consécutives à des fractures concomitantes, qui sont seules susceptibles de provoquer l'irréductibilité, comme on le croyait jadis et comme l'avait affirmé Mollière, en 1886, au Congrès de chirurgie. Il faut se rappeler, en effet, combien les adhérences et surtout les épaississements fibreux péri-articulaires se produisent rapidement, après les luxations du coude.

Dans une luxation datant de cinq semaines qui m'avait été présentée par M. le professeur Ball, et que j'ai traitée par la résection, avec le précieux concours de mon ami et collègue Nélaton, j'ai pu voir combien ces épaississements sont étendus et apportent d'obstacles à la réduction. Aussi ne puis-je qu'approuver M. Civel, malgré le peu d'ancienneté de la luxation, d'avoir conclu de la résistance que cette luxation offrait aux moyens ordinaires de réduction, à la nécessité d'intervenir. C'est, du reste, l'avis de mon collègue Nélaton que je questionnai à cet égard ; il pense que la réduction au vingtième jour et longtemps après l'échec de tractions bien dirigées n'est possible que par le bistouri. M. Civel a eu recours à l'arthrotomie simple, et je le félicite bien volontiers d'un succès qui n'est à la vérité que partiel, mais qui pourra s'améliorer par la suite.

Or, dans les cas de ce genre, il ne suffit pas de réduire la luxation, mais encore d'assurer au membre une récupération fonctionnelle satisfaisante, et je me demande si, dans le cas où l'on s'est décidé à intervenir chirurgicalement, il ne serait pas indiqué, même dans une luxation aussi récente, de créer dans ce but une néarthrose par la résection partielle de l'articulation. Cette résection partielle, qui doit être la règle dans les luxations anciennes, est-elle de mise dans des cas aussi récents ? C'est un point que je soumets à l'attention de la Société de chirurgie. J'ai eu recours à cette résection, avec le concours de M. Nélaton, dans un cas qui datait de cinq semaines. Le résultat a été satisfaisant. Mais serait-on autorisé à en faire de même dans une luxation de vingt jours, quand on voit surtout le résultat incomplet que donne l'arthrotomie simple, suivie d'une mobilisation rapide et bien dirigée ?

L'auteur a eu recours au procédé d'incision transversale de

Digitized by Google

Bruns et Voelcker. Ce procédé donne un jour très favorable aux manœuvres de réduction ; les précautions à prendre pour éviter la section du nerf cubital sont faciles à réaliser, et, dans le cas de M. Civel, la facilité avec laquelle l'auteur a pu très rapidement imprimer des mouvements au membre montre péremptoirement que la direction de l'incision n'est pas, comme l'a dit Maydl, un obstacle à la mobilisation rapide de la fonction. Les autres observations de M. Civel ont trait à des luxations de l'épaule. La première est une luxation intra-coracoïdienne de l'épaule droite. En voici le résumé :

Il s'agit d'un garçon de ferme, âgé de 28 ans, qui se présente à notre confrère, le 27 février 1894, avec une luxation intra-coracoïdienne de l'épaule droite remontant à cinq mois. Il existe une atrophie considérable de tous les muscles du moignon de l'épaule, avec une impotence fonctionnelle absolue. Les mouvements du coude sont eux-mêmes très difficiles. Il existe au sommet du creux axillaire un trajet fistuleux, consécutif à un abcès profond, qui survint peu de temps après la luxation. Le stylet n'arrive pas à explorer complètement ce trajet. M. Civel propose au malade l'arthrotomie, qui fut acceptée et pratiquée le 3 mars 1894, avec l'assistance des docteurs Bouains et Jehanne, de Brest.

L'articulation est abordée à l'aide d'une incision en L renversé, dont la longue branche longe le bord interne du deltoïde et la courte branche, la clavicule, sur les attaches du faisceau antérieur du deltoïde. Le deltoïde recliné, la région malade devient facilement accessible. La tête humérale est située en dedans de l'apophyse coracoïde : la grosse tubérosité regarde en avant et la petite tubérosité en dedans. La tête osseuse est immobilisée dans sa situation. Les tractions sur l'humérus, les mouvements communiqués, restent sans résultat. Le débridement de la partie supérieure de la capsule, au-dessous de l'apophyse coracoïde, permet de faire exécuter à la tête humérale des mouvements limités. Il existe un autre obstacle en dedans, du côté de la petite tubérosité. Par un léger mouvement de rotation en dehors, M. Civel détermine involontairement un arrachement total de la petite tubérosité, ce qui permit une réduction immédiate.

Il est probable, quoique M. Civel n'en fasse pas mention dans son travail, qu'il existait d'autres adhérences dont le détachement facilita également la réduction. Il déclare n'avoir pu que difficilement se rendre compte de l'état des parties, au point où se trouvait la petite tubérosité arrachée. Notre confrère admet qu'à la suite de tractions faites par le rebouteur, il s'est produit un épanchement sanguin qui s'est infecté, d'où la destruction, dit M. Civel, du tissu cellulaire et la production d'adhérences ; c'est vers la petite tubérosité qu'aboutissait d'ailleurs le trajet fistuleux de l'aisselle.

C'est là le point obscur de l'observation, d'ailleurs très intéres-

Digitized by Google

sante de M. Civel; en effet, nous n'avons aucun renseignement sur l'étiologie de cette luxation; de plus, la friabilité du tissu osseux, qu'un léger mouvement de rotation a pu rompre, éveille dans notre esprit l'idée d'une scapulalgie tuberculeuse avec luxation spontanée, et le diagnostic pourrait expliquer, d'ailleurs, l'insuccès absolu de l'arthrotomie dans ce cas. Quoi qu'il en soit, les surfaces articulaires paraissaient normales, et M. Civel se borna à réséquer le point osseux détaché, puis à faire la section des parties molles (plans musculaires et peau).

Les suites opératoires furent nulles. Au huitième jour, la plaie était réunie et la réduction s'est bien maintenue jusque-là. A partir du dixième jour, le malade fut soumis à des séances de massage. L'impotence fonctionnelle s'amenda tout d'abord, l'atrophie musculaire diminua même et deux mois après l'opération, le malade pouvait faire des mouvements qu'il n'avait jamais faits. Mais ils étaient cependant loin d'être faciles. La flexion communiquée du bras atteignant le plan horizontal. La rotation était assez étendue dans les deux sens, mais l'abduction était très limitée. Le massage fut abandonné par le malade, qui le trouvait douloureux. Le 22 octobre, M. Civel revit le malade : les mouvements de l'épaule s'exécutaient à peine. L'atrophie musculaire s'était très notablement accentuée. La tête humérale avait subi un léger déplacement en bas et en dedans : le trajet fistuleux persistait toujours.

Nous devons savoir gré à M. Civel d'avoir publié ce résultat négatif, avec une entière bonne foi. J'ai dit plus haut la raison qui pourrait, dans ce cas particulier, expliquer l'insuccès définitif de l'intervention. Peut-être la résection faite d'emblée eût pu, comme le pense M. Civel, donner un résultat favorable; mais comme je crains qu'il ne se soit agi d'une luxation pathologique, je ne veux pas aborder ce point de la question, et j'ai hâte d'en venir à la deuxième observation de M. Civel.

Il s'agit d'un homme de 65 ans, qui fut présenté par le docteur Le Bot de Launelés, au douzième jour d'une luxation intra-coracoïdienne de l'épaule droite, produite par un coup de pied de cheval portant directement sur le moignon de l'épaule. Traité d'abord par un rebouteur, il s'adressa au neuvième jour au docteur Le Bot qui essaya, sans succès, sous chloroforme, toutes les manœuvres habituelles. Dans ces conidtions, M. Civel proposa une arthrotomie qui fut acceptée et pratiquée le 15 mars 1894, douze jours après l'accident, avec l'assistance des docteurs Le Bot et Jehanne.

L'incision cutanée fut en tout semblable à celle de l'observation précédente et conduisit de même sur la tête humérale luxée et située en dedans de l'apophyse coracoïde. Il était impossible, par des tractions sur l'humérus de lui communiquer le moindre mouvement. M. Civel débrida alors transversalement le faisceau de la partie supérieure de la capsule

Digitized by Google

passant sous l'apophyse coracoïde. La réduction se fit immédiatement. Ce faisceau capsulaire tendu et solidement fixé sous l'apophyse coracoïde empêchait les mouvements de la tête humérale. La réduction obtenue, M. Civel sutura les muscles et la peau. Les suites opératoires furent très simples. La réunion était complète au huitième jour. La réduction s'est bien maintenue et le malade quitta la maison de santé le quinzième jour. Tous les mouvements *communiqués* de l'épaule étaient possibles. Le docteur Le Bot a vu le malade plusieurs mois après l'opération. Le malade exécutait bien tous les mouvements.

Voilà certes, messieurs, un beau résultat et qui fait honneur à son auteur. Mais je veux toutefois vous faire part des réflexions que cette observation m'a suggérées. Il semble ressortir des renseignements anatomiques malheureusement un peu brefs que nous donne M. Civel, que la rétraction capsulaire ne portait que sur les bords de la déchirure, et que la réduction fut immédiatement obtenue après avoir coupé la lèvre supérieure de la boutonnière qui étranglait la tête.

La luxation n'était donc pas absolument irréductible, comme dans les cas si bien étudiés par notre collègue Nélaton, où la totalité de la capsule, en se fronçant ou en se fermant comme une bourse à coulisse, efface la cavité de réception de la tête au point de rendre à jamais impossible sa réintégration. On est donc en droit de penser que peut-être l'intervention sanglante eût pu être évitée par le procédé de Kocher, ou par les petits mouvements brusques de rotation imprimés à l'humérus pendant l'extension, selon les procédés d'Auger ou de Mothe. Kocher a pu réduire par son procédé des luxations qui dataient de plusieurs mois, et nous aurions désiré un détail précis des manœuvres qui avaient été tentées dans ce cas.

L'arthrotomie est surtout, il faut bien le dire, indiquée dans les cas de rétraction capsulaire totale, et encore le plus souvent, on se trouve obligé de recourir à la résection, comme Kocher fut obligé de le faire 7 fois, sur 8 cas de luxations anciennes de l'épaule. Mais il est, d'autre part, évident que même dans les cas analogues à celui de M. Civel, l'arthrotomie se trouve indiquée, si la lèvre étranglante de la capsule a résisté aux manœuvres conduites dans le but de la rompre.

Messieurs, je vous propose : 1° d'adresser des remercîments à l'auteur ; 2° de déposer son travail dans nos archives.

Ces conclusions son mises aux voix et adoptées.

Discussion.

M. J.-L. Championnière. — Les faits intéressants analysés par M. Picqué soulèvent une question de pratique digne de toute notre

Digitized by Google

attention. En présence d'une luxation irréductible du coude, doit-on rétablir la forme et les fonctions par la résection, ou par l'arthrotomie? A mon sens, la réponse n'est pas douteuse, et mes idées sont faites à cet égard, depuis longtemps : la supériorité de la résection n'est pas discutable.

Sans doute il ne faut pas être trop absolu, et j'admets volontiers que, dans certains cas d'irréductibilité récente, l'arthrotomie puisse donner de bons résultats. Mais, en règle générale, et pour peu que la luxation ait quelque ancienneté, c'est à la résection qu'il faut recourir, comme au seul moyen capable d'assurer au membre blessé la restitution de ses mouvements et de ses fonctions. J'ajoute que, pour atteindre sûrement ce but, il convient de pratiquer la résection totale des extrémités articulaires humérale et cubitale, en respectant seulement la tête radiale. En procédant autrement, en se bornant à des résections parcimonieuses et partielles, on peut obtenir la réduction avec retour des formes, mais on a, comme avec les arthrotomies simples, de fort médiocres résultats au point de vue du retour des mouvements.

Les avantages de cette manière de procéder, très nets pour le coude, sont encore plus évidents pour l'épaule. A telle enseigne que, pour ma part, en présence d'une luxation de l'épaule datant seulement de quatre, cinq ou six semaines, j'estime qu'il faut prendre immédiatement le bistouri et renoncer à l'ancienne pratique des réductions par tractions violentes. Comme preuve de ce que j'avance, je puis vous citer une malade que j'ai perdue pour n'avoir pas suivi cette règle de conduite. Cédant au désir de la patiente, comme à celui de ses médecins, j'ai consenti à tenter la réduction d'une luxation ancienne par les tractions violentes. Celles-ci ont été dirigées par M. Hennequin avec la haute compétence que vous lui connaissez. Mais la luxation ne s'est pas réduite, et la malade a succombé. Or, je reste convaincu qu'une résection bien faite nous eût donné un tout autre résultat.

Il se peut, à la vérité, qu'une large résection rencontre une contre-indication dans le grand âge des blessés, ou dans un état morbide concomitant; mais c'est l'exception, et, dans la majorité des cas, je ne connais pas de moyen meilleur pour obtenir une guérison complète et durable. La dernière observation de M. Civel ne saurait modifier ma manière de voir. D'autant que notre confrère a peut-être accepté trop vite, et l'existence de l'irréductibilité, et l'abandon des moyens de réduction ordinaires. Mais je ne voudrais pas insister sur ce point, et je suis tout disposé à accepter que, dans ce cas particulier, l'arthrotomie ait été le seul moyen d'obtenir la réduction. La réalité de mon dire n'en persiste pas moins. Dans les cas récents, je reconnais, par exception, les avan-

Digitized by Google

tages possibles de l'arthrotomie ; mais pour peu que la luxation soit ancienne, l'arthrotomie, comme les résections partielles exposent à des échecs, au point de vue des fonctions ultérieures, et le seul moyen d'assurer le retour des mouvements, c'est la résection.

M. Ch. Monod. — Dans la troisième observation de M. Civel, notre confrère a pris le bistouri au douzième jour. Or, j'estime qu'au bout de si peu de temps, la réduction par les moyens ordinaires, sans la moindre intervention sanglante, doit réussir et rester pour nous tous le seul traitement de choix. A mon sens, M. Picqué aurait donc bien fait de souligner cette vérité, avec plus d'insistance.

M. Félizet. — Comme notre collègue M. Championnière, je pense que la résection du coude est très supérieure à l'arthrotomie. Mais, chez les enfants, ce qu'il nous a dit sur la nécessité des résections complètes me paraît inexact. Dans trois cas récents de luxations dont l'irréductibilité datait de un an à seize mois, la résection partielle m'a donné des résultats parfaits. J'ai simplement ébarbé l'extrémité humérale déplacée ; cette résection parcimonieuse a permis la réduction, et cinq ou six mois après, chez mes trois opérés, la guérison était aussi parfaite que possible, au double point de vue de la restitution de la forme et du retour des fonctions. L'expérience m'ayant démontré, d'autre part, que chez les enfants, les résections complètes du coude ne donnent guère que des bras de Polichinelle, je suis arrivé à cette conclusion très nette que les résections complètes, dont je ne conteste pas les avantages chez les adultes, sont, chez les enfants, des interventions très médiocres, et qu'il faut toujours, quand faire se peut, leur préférer les résections partielles et aussi parcimonieuses que possible.

M. Marchand. — J'accepte les indications de la résection pour l'irréductibilité avérée des luxations anciennes. L'observation d'une malade de mon service en témoigne. M. Lejars lui a dernièrement réséqué la tête humérale pour une luxation datant de six mois et la perfection du résultat obtenu montre bien les avantages de cette intervention. Mais je n'en reste pas moins convaincu qu'on ne saurait trop insister sur la nécessité d'épuiser loyalement tous les moyens de réduction classiques, avant de décréter que l'irréductibilité d'une luxation exige l'emploi du bistouri. Ce matin même, sur une malade de 63 ans, j'ai réduit une sous-coracoïdienne datant de vingt jours ; il y a six semaines, j'en ai réduit une autre datant de trente-cinq jours et les observations de ce genre ne doivent pas être oubliées.

M. Quénu. — Je ne vois pas du tout que l'âge précis d'une luxation

Digitized by Google

ait la valeur qu'on lui accorde. Au point de vue de la nomenclature des luxations, l'ancienneté réclame sans doute considération. Mais en pratique, un seul fait nous intéresse c'est l'irréductibilité. Peu importe qu'elle soit récente ou de date plus ou moins reculée, dès qu'elle est bien et dûment reconnue, c'est elle seule qui doit nous guider.

Les cas de réductions possibles après plusieurs semaines, sans intervention sanglante, existent sans doute et j'ai, par exemple, réduit, il y a peu de temps, une luxation du coude datant de cinq semaines mais, par opposition, je soigne actuellement une luxation du coude qui date de cinq jours seulement et dont l'irréductibilité est cependant si nette, que je vais arthrotomiser le patient. Les faits semblables ne manquent pas et démontrent toute la réalité de mon dire. En pratique, l'âge précis d'une luxation n'implique aucune indication précise. L'irréductibilité importe seule et, dès qu'elle existe, qu'elle soit ancienne ou très récente, il faut prendre le bistouri.

M. Ricard. — M. Quénu est dans le vrai. L'âge d'une luxation ne fournit aucune indication précise et l'irréductibilité doit seule nous guider. Toutefois l'âge de la luxation peut modifier beaucoup la nature de l'intervention, en ce sens, que si la résection est le seul traitement des luxations anciennes, la simple arthrotomie n'en reste pas moins une excellente opération pour les luxations plus jeunes. Deux succès récents me permettent cette affirmation et je crois qu'elle répond bien à la vérité.

M. Kirmisson.—L'irréductibilité des luxations récentes est à la vérité possible, mais elle est très exceptionnelle, et, pour mon compte, je fais les réserves les plus grandes sur la validité des indications qui ont guidé M. Civel dans sa troisième observation. Il est en tous cas une règle qu'il faut bien retenir en pareil cas, c'est de toujours épuiser toute la série des moyens de douceur avant de se décider à une opération proprement dite.

Considérant maintenant les cas réellement justiciables de l'intervention chirurgicale, je crois avec M. Ricard qu'il faut faire l'arthrotomie une place beaucoup plus importante que ne le pense M. Championnière, et dans le même ordre d'idées, lorsque l'ancienneté d'une luxation réclame une résection proprement dite, celle-ci doit rester, à mon avis, aussi parcimonieuse que possible. Non pas que je partage le pessimisme de M. Félizet sur les résultats éloignés des résections complètes chez l'enfant, mais je n'en suis pas moins convaincu que les résections partielles, quand elles sont possibles, offrent des avantages incontestables.

M. J.-L. Championnière. — Dans les réflexions que j'ai faites il

Digitized by Google

y a un instant, je n'ai visé que les deux premières observations de M. Civel et je fais évidemment les mêmes réserves que M. Picqué sur la validité des indications opératoires pour la troisième observation. Quant à mes assertions sur la constante supériorité des résections, je les maintiens entières et, par expérience, je puis affirmer à M. Ricard que même dans les cas de luxations récentes, l'arthrotomie donne toujours des résultats fonctionnels inférieurs à ceux de la résection. Le fait est surtout indiscutable pour les luxations de l'épaule. Je tiens à dire enfin à M. Félizet qu'en préconisant la résection complète pour les luxations irréductibles du coude, je n'ai voulu parler que des adultes. Les luxations de l'enfance veulent être étudiées à part, les conditions de l'intervention ne sont plus du tout les mêmes et dans ce cas particulier, il se peut que M. Félizet ait raison de préconiser les résections particulières.

M. Tuffier. — D'une manière générale je crois comme M. L. Championnière à la supériorité de la résection sur l'arthrotomie. Récemment, dans un cas de luxation de l'épaule datant de plusieurs années, la résection m'a donné un très remarquable succès.

M. Félizet. — En parlant des mauvais résultats des résections complètes du coude chez l'enfant, je visais surtout les cas pathologiques d'ostéo-arthrite tuberculeuse. Mais en cas de traumatisme pur, avec état sain des épiphyses, la situation est différente et je ne prétends pas qu'une résection complète ne laisse jamais qu'un bras ballant et impotent.

M. Picqué. — La discussion que mon rapport a eu l'honneur de soulever a pris trop d'importance pour je ne désire pas répondre avec tout le soin voulu et je me réserve de le faire dans notre séance prochaine. Aujourd'hui je désire seulement dire que M. Civel, en se décidant à prendre le bistouri sur son troisième malade, avait agi sur des indications réelles et point du tout précipitées.

Communication.

Nouveau procédé opératoire pour supprimer les fistules recto-vaginales chez les femmes dont le périnée est intact. (Abaissement et fixation anale du segment de rectum supérieur à la fistule, après résection du segment rectal sous-jacent).

Par M. PAUL SEGOND.

Je viens d'observer un cas de fistule recto-vaginale dont l'étiologie ne manque pas d'une certaine originalité. Mais là n'est pas

Digitized by Google

son véritable intérêt. Ce qui motive surtout sa publication, c'est le désir de faire connaître le procédé que j'ai dû imaginer pour fermer sûrement la fistule. En dépit des conditions les plus défavorables, il m'a donné cette occlusion si vite et si bien, que je n'hésite pas à le considérer comme procédé de choix, dans les cas similaires. Voici d'abord le fait :

Mon opérée est maintenant une robuste femme de 31 ans, fort saine de corps et d'esprit, mais elle a été jadis fillette de 15 ans, et vers cet âge, elle a eu, de concert avec l'une de ses contemporaines, l'idée très particulière de s'introduire un pot de pommade dans le vagin. Sa compagne en est morte avec des accidents de péritonite. Quant à ma malade, après avoir beaucoup souffert, elle a fini par vivre en assez bonne intelligence avec son corps étranger et, nourrissant toujours l'espoir d'une expulsion spontanée, elle s'est mariée sans mot dire, à 19 ans. Que s'est-il exactement passé ensuite ? Je crois superflu de trop le préciser. Le fait est que la tolérance s'est continuée pendant seize ans, sans autres tribulations pathologiques ou matrimoniales, et, c'est en avril 1894 seulement, que se sont manifestés des accidents assez graves pour nécessiter l'intervention d'un médecin. A cette date, la malade était de passage à Blois, et le 30 avril, elle a fait demander mon ami le Dr Ferrand qui a bien voulu me donner la note dont voici le résumé :

« La malade a une température élevée (39°), le faciès grippé, des frissons et des vomissements répétés. L'abdomen est uniformément distendu et très douloureux. Bref, le diagnostic de péritonite me paraît évident et la patiente me refusant, avec le droit de la toucher, la possibilité d'un diagnostic précis, je me borne à une médication symptomatique (collodion sur l'abdomen et potion de Rivière). Le lendemain et le surlendemain, l'état s'aggravant de plus en plus, le mari se décide aux aveux, et, par le toucher vaginal, je découvre enfin le corps du délit. Ses quinze ans de réclusion lui ont laissé tous ses caractères de corps lisse et arrondi. Il est solidement encastré dans le cul-de-sac postérieur et dans la brèche qu'il a faite à la cloison recto-vaginale. Je fais aussitôt comprendre la nécessité d'une extraction et j'y procède le 3 mai, avec l'assistance de mes amis les Drs Hatrusseau et de Mer. L'extraction est faite sous le chloroforme, après asepsie très soignée de la vulve, du vagin et du rectum. La mobilisation du pot ne devient possible qu'après l'ablation d'un gros bourgeon charnu qui a pénétré dans son intérieur, puis l'opération se termine sans autre incident. La perforation recto-vaginale se montre alors avec tous ses caractères : elle siège très haut, elle occupe toute la largeur du fond du cul-de-sac vaginal et ses dimensions, comme l'état des parties qui l'entourent me défendent toute tentative actuelle de réparation. Dès le lendemain, les accidents disparaissent et peu de jours après, la malade reprend son activité. Je la revois le 23 juin et, pour tâcher de modérer un peu le passage des matières fécales par le vagin, je conseille l'usage d'un pessaire de Gariel. Les résultats de cette obturation artificielle sont d'abord assez

Digitized by Google

satisfaisants, mais bientôt, la patiente reconnaît d'elle-même la nécessité d'une occlusion définitive et, sur mon conseil, elle se rend à Paris le 25 janvier 1895, pour entrer dans le service de mon ami M. Paul Segond qui l'opère, en ma présence, le 31 janvier. »

Avant de décrire l'artifice que j'ai employé pour obtenir la disparition de l'infirmité qui m'était ainsi confiée, je tiens à préciser les conditions dans lesquelles se trouvait la brèche recto-vaginale : très haut située dans le fond du cul-de-sac postérieur, dont elle occupait toute la largeur, elle se présentait là, comme une vaste fente transversale, à bords calleux et indurés, donnant très libre accès du rectum au vagin et *vice versa*. Son bord supérieur était constitué par le col utérin lui-même dont la lèvre postérieure indurée et ulcérée se trouvait comme fusionnée avec la muqueuse rectale ; son bord inférieur affectait la forme d'un gros bourrelet transversal et ses extrémités donnaient au doigt la sensation de tractus cicatriciels entrecroisés. Le cathétérisme utérin ne révélait pas de rétrécissement cervical, et la lèvre antérieure du col était à peu près saine. Mais, dans le cul-de-sac vaginal antérieur, on voyait encore les traces de l'ulcération transversale que le pot de pommade s'était creusée à ce niveau. Ces lésions étaient sans doute faciles à voir en s'aidant d'un spéculum, mais l'accès direct de la fistule n'en restait pas moins assez difficile, parce que l'utérus, retenu par les adhérences de la dernière poussée périmétritique, s'abaissait mal, et surtout, parce que le périnée parfaitement intact offrait une épaisseur et une résistance peu communes.

En présence d'une telle fistule, que faire ? A la rigueur, j'aurais pu pratiquer la section totale du périnée, pour tenter ensuite une colpopérinéorraphie immédiate par la méthode de Lawson-Tait. C'est à coup sûr le procédé de choix pour la grande majorité des fistules recto-vaginales compliquées de lésions périnéales. Mais, dans le cas particulier, la solidité du périnée était vraiment trop remarquable pour que je risque de la compromettre. Et puis, la largeur de la fistule était telle, que même après division totale de la cloison recto-vaginale, il m'eût été impossible de tenter le rapprochement de ses commissures. Il fallait donc, de toute nécessité, appliquer une autre méthode. Or, dans les procédés connus, je ne voyais rien qui pût me donner satisfaction.

La suture, après simple avivement, pratiquée soit par le vagin, soit par le rectum, aurait, suivant l'usage, certainement échoué. L'*autoplastie par dédoublement* de Sänger [1], avec sutures perdues,

[1] SÄNGER, The operative treatment of recto-vaginal fistula (*Buffalo med. and surg. Journ.*, juin 1891).

Digitized by Google

de Lauenstein[1] sur l'orifice rectal, *l'autoplastie par glissement* de Fritsch[2], et surtout l'*autoplastie par glissement à lambeaux superposés* de Le Dentu[3] étaient les trois seuls procédés de suture directe susceptibles de me tenter. Mais, comme je l'ai dit, c'est le col utérin lui-même qui formait la lèvre supérieure de la fistule. Il était comme fusionné à la paroi rectale correspondante et cette disposition me défendait toute tentative de dédoublement ou de glissement. D'autant, que l'impossibilité d'abaisser franchement l'utérus rendait l'accès de la fistule très difficile. Aurais-je eu quelque avantage à tourner la difficulté, en passant par la voie sacrée, comme l'a fait une fois Heydenreich[4]? Je ne le crois pas. Bien que ce chirurgien distingué ait obtenu de la sorte un succès remarquable, il n'en résulte pas, à mon avis, que le procédé mérite généralisation. J'espère, en effet, démontrer qu'on peut faire mieux beaucoup plus simplement, et sans s'exposer aux incidents qui ont retardé la guérison de l'opérée d'Heydenreich. Le huitième jour, il y a eu passage des matières par la plaie sacrée et la cicatrisation définitive n'a pas réclamé moins de deux mois et demi.

Après ces éliminations successives, deux procédés restaient seulement à choisir. Celui de Félizet[5] et surtout, celui de Quénu[6]. L'un et l'autre m'auraient permis de tenter la cure de la fistule, sans toucher au périnée. Le procédé de Quénu, moins sommaire et plus sûr que celui de Félizet, était notamment très indiqué. Quénu conseille, en effet, comme Félizet, de procéder par voie de dédoublement périnéal, avec l'idée préconçue de supprimer l'influence pernicieuse du contact des gaz. Mais, poussant plus loin l'œuvre de réparation, il se garde de sacrifier le feuillet postérieur du dédoublement périnéal et s'attache à fermer par des sutures appropriées la perforation vaginale, aussi bien que la perforation rectale. Il termine par la section sous-muqueuse du sphincter et le drainage temporaire de la brèche périnéale. Cette manière de faire aurait donc pu répondre assez bien à mes intentions. Et cependant, ce n'était pas encore la vraie solution. La cloison recto-vaginale une fois dédoublée, l'élévation de la fistule et l'impossibilité d'abaisser

[1] LAUENSTEIN. Voy. figure 418 du *Traité de gynécologie de S. Pozzi*, 2e édit., p. 966.

[2] FRITSCH, *Centr. f. Gyn.*, 1888, p. 804. — Voy. figures 426 et 427 du *Traité de gynécologie de S. Pozzi*, 2e édit., p. 970.

[3] LE DENTU, Procédé d'occlusion des fistules recto-vaginales (*Bull. et Mém. de la Soc. de chir.*, 1890, t. XVI, p 589.

[4] HEYDENREICH, Un cas de fistule recto-vaginale opérée par la voie sacrée (*8e Congrès de chirurgie*. Lyon, 1894, p. 718).

[5] FÉLIZET, Traitement de la fistule recto-vaginale; rapport de M. P. SEGOND (*Bull. et Mém. de la Soc. de chir.*, 1890, t. XVI, p. 701).

[6] QUÉNU, *Bull. et Mém. de la Soc. de chir.*, 1890, t. XVI, p. 706.

Digitized by Google

franchement l'utérus auraient sûrement compliqué beaucoup le placement des fils; l'échec des sutures, comme la lenteur de la guérison, seraient par conséquent devenus autant d'éventualités possibles sinon probables, et pareille incertitude ne cadrait pas du tout avec mes projets.

C'est alors que m'est venue la pensée suivante : *supprimer la portion de rectum située au-dessous de la fistule, sans compromettre ni le sphincter, ni le périnée; aller prendre le rectum au-dessus de la fistule, le dégainer et l'abaisser jusqu'à l'anus.* N'était-ce pas remplir au mieux toutes les indications, supprimer la brèche rectale, sans courir les risques d'une suture laborieuse, enlever au contenu de l'intestin toute issue possible vers les surfaces cruentées, et se placer ainsi dans des conditions telles que la guérison se trouvait, en quelque sorte, réalisée séance tenante ? Il me paraît difficile de n'en point convenir, d'autant que l'artifice opératoire auquel je voulais confier la guérison n'était, en somme, que l'exagération de l'abaissement rectal, sans lequel on ne fait pas de bonne colpopérinéorraphie. Ce détail de technique est maintenant bien connu. Pozzi[1] en a montré toute l'importance. Je l'ai souligné moi-même[2], à propos d'une communication de Routier[3]. Dans toute colpopérinéorraphie, la mobilisation large et l'abaissement du rectum isolent les surfaces cruentées, permettent d'éviter les sutures isolées de l'intestin et donnent, en définitive, la meilleure garantie de succès. Or, je le répète, je ne poursuivais pas autre chose que l'application, en très grand, de cette même manœuvre. Mon but était donc au moins rationnel.

Restait à savoir si le rectum se laisserait abaisser du haut de la fistule jusqu'à l'anus, ce dont mes assistants semblaient un peu douter. Mais j'avais, pour les convaincre et me donner confiance en moi-même, les deux données positives que voici : la première, c'est que, dans les extirpations de l'extrémité inférieure du rectum pour affections organiques (retrécissements ou cancers), il est possible d'aller prendre ce qui reste du rectum, de le dégainer, sans ouvrir le péritoine, et de l'abaisser jusqu'à la peau, alors même que la section rectale porte à une bonne longueur d'index au-dessus de l'anus. Le deuxième point dont ma pratique antérieure me donnait aussi la parfaite assurance, c'est qu'à la faveur d'une dilatation de l'anus, exécutée largement et sans brusquerie, on peut faire une extirpation rectale intra-sphinctérienne, suturer à la peau la tranche rectale abaissée et voir ensuite le sphincter

[1] Pozzi, *Bull. et Mém. de la Soc. de chir.*, 1894, t. XX, p. 209.
[2] Paul Segond, *Bull. et Mém. de la Soc. de chir.*, 1891, t. XX, p. 221.
[3] Routier, *Bull. et Mém. de la Soc. de chir.*, 1894, t. XX, p. 206.

Digitized by Google

récupérer l'intégrité de ses fonctions. Toute objection capitale étant ainsi levée, j'ai décidé l'intervention et voici comment j'ai procédé :

La malade étant en position dorso-sacrée, j'ai fait avec les doigts une dilatation lente, cadencée et très complète du sphincter, puis, après avoir incisé circulairement la muqueuse rectale à 2 ou 3 millimètres au-dessus de sa jonction avec la peau, je me suis mis en devoir de libérer le segment de rectum à réséquer. J'insiste sur la nécessité d'inciser la muqueuse anale un peu au-dessus de sa jonction avec la peau, parce que, si la section porte plus bas, la cicatrice ultérieure ne se cache pas assez bien dans la dépression anale, la muqueuse tend à prolaber en tout ou en partie, et les opérés en sont incommodés. Quant à la libération du segment rectal, elle s'est effectuée sans difficulté.

Une fois la muqueuse anale séparée du sphincter par dissection, et la zone sphinctérienne dépassée, j'ai saisi toute l'épaisseur de la paroi rectale et procédant avec les doigts, sans le secours d'aucun instrument tranchant, j'ai dédoublé la cloison recto-vaginale, dans toute sa hauteur, jusqu'à la fistule. Arrivé là, j'ai pris un instant le bistouri pour trancher le trajet de la fistule et séparer son orifice rectal de son orifice vaginal, puis, j'ai continué la libération de la paroi antérieure du rectum au-dessus de la fistule, en la décollant avec l'ongle, du péritoine qui la double à ce niveau. Séparation facile, parce que le péritoine de cette région, renforcé qu'il est par l'épanouissement terminal de la couche musculaire lisse postérieure des ligaments larges, présente l'épaisseur et la résistance voulues pour se laisser décoller sans risque de déchirure. Afin de faciliter ce temps spécial, j'avais pris soin d'immobiliser l'utérus et de le fixer au maximum d'abaissement possible, à l'aide d'une pince de Museux passée par le vagin, amarrée sur le col et confiée à un aide.

Cela fait, je me trouvais dans la situation suivante : la pince dont je viens de parler immobilisait l'utérus. Deux écarteurs assuraient la béance du sphincter dilaté et mettaient tout à portée de mes yeux et de mes doigts. J'avais enfin prise solide sur l'extrémité inférieure du rectum encore adhérent sur presque toute sa face postérieure, mais complètement libéré sur sa face antérieure. Quant à la fistule, elle était, elle aussi, dédoublée et par conséquent transformée en deux brèches transversales dont l'une, vaginale, se voyait au ras du col, en haut de la paroi vaginale et dont l'autre, intestinale, allait suivre le rectum dans son abaissement, pour être finalement réséquée avec lui. Rien de plus simple, par conséquent, que de continuer l'opération : saisissant alternativement, de la main gauche, soit la partie de paroi rectale antérieure, qui, avant

Digitized by Google

son dédoublement, limitait en arrière la lèvre supérieure de la fistule, soit l'ensemble du segment rectal libéré, me servant d'autre part de l'ongle de mon pouce droit pour décoller les tissus, j'ai progressivement dégainé, par tractions successives, la portion de rectum située au-dessus de la fistule, jusqu'à ce que le bord supérieur de la brèche rectale fût suffisamment abaissé pour être suturé à l'anus.

L'abaissement de la paroi rectale antérieure devait être, par conséquent, aussi large que possible et sa résection, porter franchement au-dessus du niveau de la brèche fistuleuse. Mais, sur les parties latérales et surtout sur la partie postérieure, il eût été exagéré de ne pas être plus parcimonieux; j'ai retranché juste ce qu'il fallait pour éviter tout plissement et, par conséquent toute procidence du rectum après l'abaissement nécessaire de sa paroi antérieure. Il en est donc résulté : que le segment rectal dégainé au dehors de l'anus était beaucoup plus haut en avant qu'en arrière, et que la section sus-fistuleuse du rectum a été faite suivant un plan oblique de haut en bas et d'avant en arrière, passant d'une part, au-dessus de la fistule et d'autre part, à 3 centimètres environ au-dessus du bord postéro-supérieur du sphincter.

Le rectum ainsi traité, l'opération était terminée ou peu s'en faut, et je ne fais qu'énumérer les derniers temps, trop simples pour être détaillés : suture à la soie plate du rectum abaissé au niveau de l'anus; par le vagin, rapide avivement de la brèche représentant le dernier vestige de la fistule et suture de ses deux lèvres par des fils de catgut perdus; petit drain placé dans le décollement recto-vaginal; enfin, pansement constitué par une mèche de gaze iodoformée dans le vagin, un tube de caoutchouc dans l'anus, pour l'échappement des gaz et une compresse aseptique sur le tout.

Les suites de cette opération ont été des plus simples et je puis dire que le résultat thérapeutique a dépassé mes espérances. Au bout de quarante-huit heures, j'ai enlevé le petit drain anté-rectal. Il n'y a pas eu la moindre élévation thermique. Bien loin de constiper la patiente, nous avons provoqué les selles quotidiennes dès le lendemain de l'intervention. Les fils fixant le rectum à l'anus ont été enlevés au bout d'une semaine; la cicatrisation était complète à cette date et peu de temps après, la malade a quitté mon service complètement guérie. Les fonctions sphinctériennes avaient retrouvé leur intégrité et la suture se cachait si bien au fond de la dépression anale, qu'il était pour ainsi dire impossible, à première vue, de retrouver les traces d'une intervention quelconque. Quant à la fistule, tout ce qu'il en restait, c'était la brèche du cul-de-sac

Digitized by Google

vaginal postérieur suturée au catgut, mais en tant que fistule recto-vaginale, il ne pouvait plus être question d'elle. Elle avait disparu avec le segment intestinal réséqué. La paroi rectale saine, abaissée comme un voile au devant de l'orifice vaginal de l'ancienne fistule, fermait désormais toute communication possible avec le rectum et si j'osais risquer une comparaison, je pourrais donner une juste image de l'artifice opératoire employé, en disant que la volonté de fermer sûrement la fenêtre d'un bon premier étage m'avait conduit à cette mesure radicale, de tirer le store jusqu'au rez-de-chaussée, pour le fixer à ras de terre.

Le nouveau procédé que je viens de décrire me paraît digne d'attention. Il m'a donné un résultat merveilleux dans un cas qui n'était justiciable d'aucun des procédés classiques connus et je le crois susceptible d'être généralisé. Qui peut le plus peut le moins, et, puisque la suppression par abaissement rectal est possible pour une fistule sise au ras du col, il est bien clair qu'on pourra procéder de même avec d'autant plus d'aisance, que la brèche à combler sera plus bas située. Toutes les fois qu'une fistule recto-vaginale en vaudra la peine par ses dimensions et ne s'accompagnera pas de lésions périnéales réclamant elles-mêmes opération, je ne vois donc pas pourquoi préférence ne serait pas donnée à cette manière de faire essentiellement sûre.

Cette application nouvelle de la mobilisation large du rectum, avec abaissement maximum de sa paroi antérieure, me paraît mettre ce temps opératoire en valeur très particulière, quand on envisage le traitement des fistules recto-vaginales dans son ensemble. Que l'abaissement rectal complète et protège une colpo-périnéorraphie, qu'il résume, au contraire, à lui seul toute l'intervention, sa portée reste la même : il supprime la fistule. Son rôle est donc primordial, son efficacité supérieure et, pour dire toute ma pensée, je crois qu'en présence d'une fistule recto-vaginale quelconque, on aura toujours avantage à subordonner son manuel à la nécessité première d'abaisser jusqu'à la peau, la partie de paroi rectale sise au-dessus de la fistule. La manœuvre est toujours possible ; elle dispense des sutures compliquées et des dédoublements parcimonieux, et je n'en connais pas qui puisse donner le résultat cherché, avec autant de certitude et de simplicité. Quel que soit l'avenir de cette manière de voir, il n'en reste pas moins démontré que dans les cas analogues au mien, le nouveau procédé que je conseille offre une véritable supériorité. Je crois donc utile de résumer en quelques lignes son mode d'exécution et, grâce aux deux dessins que je dois à mon maître Farabeuf, je n'ai pas à craindre d'être confus.

La malade étant préparée, endormie et placée en position dorso-

Digitized by Google

sacrée, voici la succession et les particularités principales des temps opératoires qu'il convient d'exécuter (voy. *fig.* 1 et 2) :

1° *La dilatation de l'anus.* — Cette dilatation doit être digitale, lente, cadencée, suivant l'ancienne expression de Récamier, et aussi complète que possible. En procédant ainsi, la muqueuse n'éclate

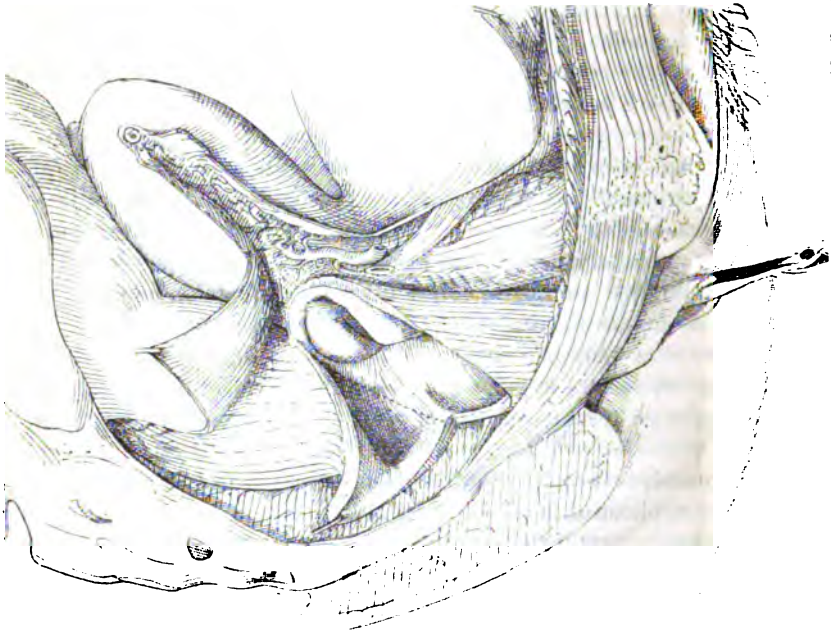

Fig. 1.

Cette coupe antéro-postérieure montre l'obliquité du plan suivant lequel j'ai réséqué le rectum. Un crochet soulève le segment rectal en arrière, pour montrer, en avant, la communication recto-vaginale; celle-ci conduit sur le col utérin qu'il était facile de voir et de toucher par le rectum. Au-dessus, un crochet soulève le péritoine épais qui double le cul-de-sac de Douglas, péritoine que j'ai décollé pour abaisser le rectum. En bas, une pince saisit la portion de rectum destinée à la résection; cette portion de rectum est mobilisée sur toutes ses faces et passe au centre de l'anneau musculaire sphinctérien.

pas sous les doigts, on obtient un accès des plus larges, et ultérieurement, le sphincter recouvre toujours l'intégrité de ses fonctions.

2° *La liberation par dissection du cylindre muqueux intra-anal.* — L'incision circulaire de la muqueuse anale doit porter à 2 ou 3 millimètres au-dessus de sa continuation avec la peau. Cette précaution est indispensable pour que la ligne de suture ultérieure soit bien cachée dans la dépression anale. La muqueuse une fois

Digitized by Google

incisée circulairement, rien de plus simple que de la disséquer, dans toute la hauteur du sphincter, par une série de petits coups de ciseaux. Cela fait, la béance du sphincter mis à nu est maintenue par deux écarteurs et vous pouvez saisir toute l'épaisseur des parois rectales pour procéder au temps suivant.

3° *Le dédoublement de la cloison recto-vaginale avec mobilisation, abaissement et résection du segment rectal situé au-dessous de la fistule.* — Le dédoublement de la cloison doit être fait au

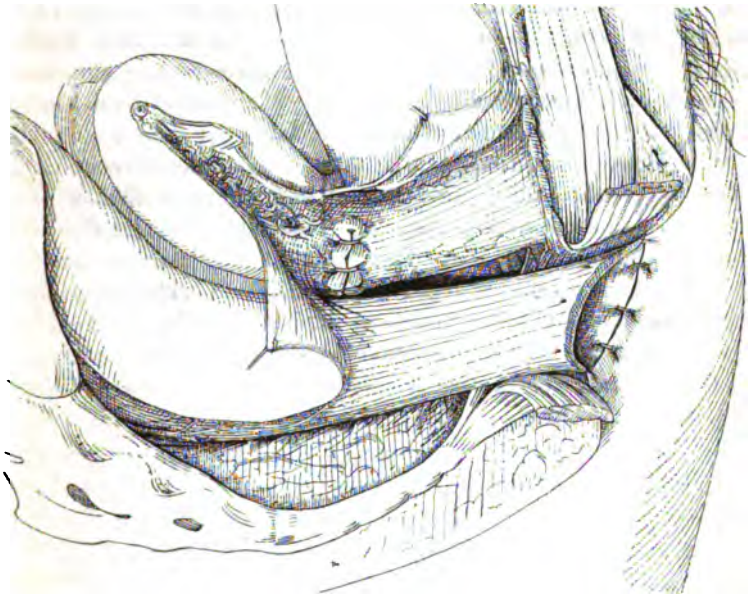

Fig. 2.

La figure 2 donne l'aspect des parties une fois l'opération terminée. En bas, la moitié droite du sphincter est sectionnée et relevée pour découvrir la suture anale du segment rectal abaissé. En haut, au-dessous du péritoine de Douglas relevé par un crochet et sur le cylindre vaginal, on voit l'orifice vaginal de la fistule fermé à l'aide de trois fils placés par le vagin.

doigt, sans le secours d'aucun instrument tranchant, jusqu'à la fistule. Le trajet de la fistule est alors tranché au bistouri, vous la dédoublez ainsi en deux orifices, désormais indépendants, un orifice vaginal et un orifice rectal. Puis, saisissant avec les doigts la paroi rectale antérieure au-dessus de son orifice fistuleux, et laissant de nouveau tout instrument tranchant, vous continuez le dédoublement recto-vaginal en le combinant à l'abaissement par traction, jusqu'à ce que la portion de rectum correspondant au bord supérieur de l'orifice rectal de la fistule, soit suffisamment abaissée pour se laisser

Digitized by Google

suturer à la collerette muqueuse qui borde la peau de l'anus. Pour faciliter ce temps de mobilisation et de dégainement, une pince de Museux préalablement passée par le vagin, fixe l'utérus. L'abaissement du rectum se fait par tractions successives et le décollement périrectal s'exécute avec l'ongle du pouce. Mon observation démontre que la manœuvre est possible, quelle que soit l'élévation de la fistule et que le péritoine épaissi de la cavité de Douglas se laisse refouler, sans risquer de se rompre.

Au fur et à mesure que s'abaisse la paroi rectale antérieure, il est clair que les parties latérales et postérieures du cylindre rectal se plissent et saillent au dehors. Ce plissement doit être d'abord négligé, puis, lorsque l'abaissement de la paroi rectale antérieure est réalisé au degré voulu, vous libérez le cylindre rectal sur les côtés, puis en arrière, de quantité suffisante pour qu'il ne se plisse plus et pour que l'affrontement se fasse dans de bonnes conditions, après la résection du segment rectal inférieur à la fistule. Si je me fais bien comprendre, on voit que cette résection doit être faite suivant un plan oblique de haut en bas et d'avant en arrière, passant, d'une part, par le bord supérieur de l'orifice rectal de la fistule et, d'autre part, au-dessus du bord postéro-supérieur du sphincter, à une distance variant évidemment avec les dimensions de la résection, c'est-à-dire avec la hauteur du siège de la fistule.

4° *La suture du rectum à l'anus.* — Cette suture se fait à la soie plate, suivant les règles habituelles; pour peu que le dédoublement recto-vaginal soit étendu, je crois prudent de laisser en avant la place d'un petit drain qui, pendant deux ou trois jours, assure l'écoulement des liquides susceptibles de suinter à ce niveau.

5° *La suture après avivement de l'orifice vaginal de la fistule.* — Cette suture se fait naturellement par voie vaginale. On pourrait s'en passer, puisque la communication rectale a disparu avec le temps précédent et que le store rectal bouche la fenêtre vaginale; il est cependant préférable de fermer l'orifice vaginal avec quelques points de catgut, pour que les sécrétions utéro-vaginales ne puissent pas s'insinuer dans la plaie qui résulte du dédoublement recto-vaginal.

6° *Le pansement.* — Le pansement fort simple est constitué par une mèche de gaze iodoformée tassée dans le vagin, par un tube de caoutchouc placé dans le rectum pour l'échappement des gaz et par une compresse aseptique maintenue au-devant de la région ano-vulvaire par un bandage en T. Ce tube rectal est supprimé avec la première selle, le petit drain placé dans le dédoublement, au bout de quarante-huit heures, et vers le huitième jour, quand on enlève les fils, la guérison est réalisée. Il va de soi que la liberté

Digitized by Google

quotidienne du ventre peut et doit être maintenue dès le premier jour, sans aucun souci des sutures anales dont il suffit d'assurer la propreté après chaque évacuation.

Discussion.

M. le Dentu. — Dans la communication de M. Segond il y a deux choses : une pathogénie originale et un procédé opératoire nouveau. Je passerais sur la question pathogénique si je ne possédais un cas similaire qui montre lui aussi, que les pertes de substances observées en pareilles circonstances ont presque toujours les mêmes caractères ; elles sont transversales et s'étendent à toute la largeur de la paroi vaginale compromise. Chez ma malade c'est un pot de vaseline qui était coupable de la perforation et celle-ci portait sur la vessie, mais cette différence de siège importe peu. Le point intéressant c'est que chez nos deux malades, la perte de substance transversale comprenait toute la largeur du vagin.

Quant au procédé opératoire imaginé par Segond, j'en reconnais l'originalité, mais je tiens à faire observer ses analogies avec les méthodes de glissement dont je me suis inspiré moi-même dans la création du procédé qui m'est personnel et qui, soit dit en passant, m'a donné chez la malade dont je vous ai parlé autrefois, un résultat définitif parfait.

Je trouve enfin dans l'observation de Segond une preuve nouvelle que toutes les fistules recto-vaginales ne sont en aucune manière justiciables d'un seul et même procédé opératoire. Sans doute la section de périnée, avec colpopérinéorraphie consécutive, est le procédé de choix dans un grand nombre de cas, mais quand la fistule est haute, quand on se trouve en présence d'un périnée intact, il n'y a vraiment aucun avantage à risquer d'en compromettre l'intégrité et l'indication de recourir à des procédés semblables à ceux que nous préconisons Segond et moi, ne me paraît pas un instant discutable.

M. Ch. Monod. — La communication de M. Segond m'est un prétexte pour vous montrer un pessaire en porcelaine de 8 centimètres de diamètre que j'ai eu à extirper d'un vagin après huit ans de séjour. Les parois vaginales était ulcérées, mais il n'y avait pas encore de fistule constituée.

Digitized by Google

Présentation de malade.

Prognatisme. Redressement des dents incisives par les moyens de douceur, en six mois, chez une jeune femme de 18 ans.

M. Félizet. — J'ai l'honneur de vous présenter, au nom du Dr G. Gaillard (de Paris), une jeune femme qui était autrefois affligée d'un prognatisme des plus disgracieux. La perfection du résultat obtenu par le redressement mécanique progressif est digne de votre attention.

La séance est levée à 5 heures 20 minutes.

Le Secrétaire annuel,
Paul Segond.

Séance du 13 mars 1895.

Présidence de M. Th. Anger.

Le procès-verbal de la précédente séance est lu et adopté.

Correspondance.

La correspondance comprend :

1° Les journaux et publications périodiques de la semaine ;

2° Le huitième volume du *Congrès de chirurgie* déposé sur le bureau par M. Picqué ;

3° Les *Leçons de chirurgie* professées à la Pitié par M. Félix Lejars ;

4° Trois observations adressées par M. Millot-Carpentier (de Montecouvez (Nord) : (a) *Abcès du cerveau, hémiplégie et aphasie. Ouverture in extremis de la collection par trépanation, drainage du foyer. Amélioration immédiate de l'hémiplégie et de l'aphasie. Mort, quatre jours après l'opération ;* — (b) *Sarcome des médiastins chez un homme de 54 ans ;* — (c) *Accident de chasse. Section de l'artère radiale et du nerf médian. Œdème phlegmoneux sous-*

Digitized by Google

cutané et articulaire, d'origine nerveuse très probablement. Ligature de l'artère. Rapprochement des deux troncs nerveux. Incision à blanc de l'œdème. Pansement antiseptique. Massage. Guérison. (M. Richelot, rapporteur);

5° Deux observations intitulées : (a) *Sarcome hématique de la cuisse;* (b). *Pneumatocèle frontal*, par le Dr Amat, médecin-major à Rambouillet. (M. P. Berger, rapporteur);

6° Une lettre de M. Marjolin datée du 5 novembre 1879 et communiquée par Mme Marjolin au Président de la Société de chirurgie, pour l'inviter à ne pas lever la séance en signe de deuil.

Lettre de M. Marjolin.

Monsieur le Président,

De même que j'ai demandé qu'il n'y eût pas de convocation pour mon enterrement, de même je désire qu'aucun discours ne soit prononcé sur ma tombe et qu'aucun éloge ne soit fait à la Société. Le seul témoignage de bon souvenir que je réclame de mes collègues, c'est que si ma mort survenait pendant la durée des travaux de la Société, la séance ne fût pas levée, comme c'est l'usage.

Votre bien affectionné collègue,

Marjolin.

Communication.

Luxation sous-coracoïdienne de l'épaule droite datant de cinquante-cinq jours. Réduction impossible par divers procédés, même sous le chloroforme. Arthrotomie, réduction, guérison [1].

Par le Dr J. REBOUL, membre correspondant de la Société de chirurgie, chirurgien de l'Hôtel-Dieu de Nîmes.

Observation. — Le 23 mars 1894, le Dr Pollon, d'Uzès, m'adresse Mme G..., âgée de 42 ans, qui, quarante jours auparavant, dans une chute sur le moignon de l'épaule droite, s'était fait une luxation en avant. Un médecin qui avait soigné la malade lors de l'accident, n'avait pu faire la réduction. Mme G... se plaignant de douleurs localisées et irradiées et éprouvant une grande gêne dans les mouvements du membre supérieur droit, demande conseil au Dr Pollon qui, après des tentatives infructueuses de réduction, m'adresse la malade.

Je constate une luxation sous-coracoïdienne de l'épaule droite, une impotence à peu près complète du membre ; la malade éprouve des

[1] Travail lu par M. le Secrétaire général.

Digitized by Google

douleurs assez vives dans le plexus brachial, avec irradiations dans le membre. J'essaie en vain de réduire cette luxation par divers procédés. Devant cette impossibilité, je propose à Mme G... de tenter la réduction sous le chloroforme et si je ne puis l'obtenir, de pratiquer immédiatement l'arthrotomie, avec résection possible de la tête humérale. L'intervention est acceptée et remise à quelques jours, pour des raisons particulières à la malade.

Le 4 avril (55e jour après l'accident), opération sous le chloroforme avec le concours des Drs Pollon et Bois, d'Uzès, et de mes internes, MM. Bellisent et Fabre. Diverses tentatives de réduction n'amenant aucun résultat, je pratique l'arthrotomie par une incision en ⅂ (incisions d'Ollier et de Nélaton combinées). Le deltoïde incisé suivant la direction de ses fibres et en avant, je trouve la capsule articulaire plaquée au-devant de la cavité glénoïde et de la tête humérale. La partie postérieure de la capsule est bridée en bourse sur la cavité glénoïde. Des trousseaux fibreux épais fixent la tête humérale dans sa position. Après avoir récliné le tendon du biceps, avec la rugine mousse, je libère la cavité glénoïde. La tête humérale est fixée par la partie postéro-supérieure du col anatomique, sur la lèvre antéro-inférieure de la cavité glénoïde. Puis, combinant des mouvements d'abduction et de rotation, avec le refoulement de la tête avec les doigts ou avec un détache-tendon mousse arc-boutant sur le rebord antérieur de la cavité glénoïde, j'arrive, non sans peine, à faire glisser la tête dans la cavité glénoïde. J'avais été obligé de libérer la tête, des trousseaux fibreux épais qui enclavaient ; cette libération a été particulièrement délicate en dedans, à cause du voisinage immédiat du paquet vasculo-nerveux. Restauration de la capsule, sutures de la gaine du biceps, du deltoïde, à la soie ; sutures superficielles au crin de Florence. Pansement au salol. Immobilisation. Le 29 avril, ablation des sutures superficielles, réunion primitive. J'imprime au bras quelques mouvements limités. Le 10 mai, je supprime tout pansement, et cesse l'immobilisation. Je recommande à la malade du massage et des mouvements progressifs coordonnés. Je revois la malade en janvier 1895. Mme G... a recouvré les mouvements normaux de son épaule droite ; il n'y a qu'un peu de gêne dans la projection du membre en avant et en haut, probablement par paralysie des faisceaux antérieurs du deltoïde. Pas de douleurs.

Cette luxation de l'épaule en avant, datant de cinquante-cinq jours, était manifestement irréductible par les procédés ordinaires, même sous le chloroforme. Cette irréductibilité s'explique par l'enclavement du col anatomique sur le rebord glénoïdien, par la fixation de la tête humérale dans sa position vicieuse par d'épais faisceaux fibreux, enfin et surtout, par la bride fibreuse falciforme que présentait la partie postérieure de la capsule plaquée contre la cavité glénoïde. Nous avons dû pratiquer l'arthrotomie le cinquante-cinquième jour, mais déjà le quarantième, lorsque nous avons vu pour la première fois la malade, nous n'avons pu réduire, ce qui avait été d'ailleurs tenté auparavant par nos confrères. Pendant le cours de l'opération, j'ai failli être obligé de réséquer la tête humérale, tant il était difficile de la libérer des

Digitized by Google

faisceaux fibreux qui l'entouraient et la fixaient dans sa position vicieuse. Fort heureusement j'ai pu l'éviter. Les suites opératoires ont été très simples; la guérison avec conservation des mouvements et cessation des douleurs, s'est maintenue depuis dix mois.

Suite de la discussion sur le traitement des luxations irréductibles.

M. P. Berger. — A propos des indications de l'intervention chirurgicale dans le traitement des luxations irréductibles, il est indispensable d'envisager isolément le coude et l'épaule. Au point de vue de l'irréductibilité, ces deux jointures se comportent en effet d'une manière beaucoup trop différente pour qu'il soit possible d'appliquer au traitement de leurs luxations des règles communes. Les cas de luxations anciennes de l'épaule réduites sans intervention sanglante ne se comptent plus et j'en possède, pour ma part, de nombreuses observations. Au contraire, l'irréductibilité, et l'irréductibilité précoce des luxations du coude est loin d'être rare. J'en ai vu récemment un exemple significatif, et je tiens à le soumettre à votre attention parce qu'il démontre que l'intervention chirurgicale, en pareil cas, n'est pas toujours aussi victorieuse qu'on semble le croire.

Il s'agit d'un enfant qui m'a été confié avec tous les signes d'une luxation du coude en arrière. Le déplacement qui datait de quarante à cinquante jours, était manifeste. Mais, si j'excepte les mouvements d'extension et de flexion qui étaient limités, tous les autres se trouvaient récupérés d'une manière remarquable. Les mouvements de pronation et de supination s'effectuaient notamment aussi bien qu'avant l'accident. Bref, le retour des fonctions était si parfait, que la conduite la plus sage aurait été de laisser les choses en l'état, si je n'avais été instamment prié de faire le nécessaire, pour que le jeune blessé fût en état de devenir soldat. Devant ce désir formel, je tentai d'abord d'obtenir la réduction sous le chloroforme et j'y réussis. Mais, en dépit de mes efforts, il me fut impossible de maintenir la réduction. Je me décidai donc à pratiquer l'arthrotomie. Celle-ci me démontra que l'apophyse coronoïde fracturée, puis vicieusement consolidée était la seule cause de mes insuccès. Je pratiquai donc la résection de cette saillie osseuse et tout aussitôt, j'obtins une réduction parfaite et définitive.

Or, voici le point sur lequel je veux insister. Malgré ce succès chirurgical, malgré la courte durée de l'immobilisation, malgré le massage consécutif et très soigné de la jointure, le résultat fonctionnel que j'ai obtenu est des plus médiocres. La forme du coude

Digitized by Google

arthrotomisé est sans doute parfaite, mais la gêne des mouvements reste très grande et le fonctionnement actuel du membre est à coup sûr très inférieur à ce qu'il était avant mon intervention. Il se peut à la vérité que cet état de chose s'améliore dans l'avenir, mais je redoute le contraire, et pour l'instant, je n'ai pas du tout le sentiment d'avoir fait œuvre utile. La résection m'aurait-elle donné un résultat meilleur? je ne le sais pas, et les faits de cette nature sont, je crois, très salutaires à connaître.

M. Picqué. — Plusieurs de nos collègues ont bien voulu, avec une courtoisie dont je leur sais beaucoup de gré, discuter quelques-unes des questions que j'avais soulevées dans la dernière séance, et prendre prétexte de mon rapport pour rouvrir un nouveau débat sur le traitement des luxations irréductibles. Permettez-moi, messieurs, puisque vous m'en offrez l'occasion, d'élargir ce débat en passant en revue, pour les discuter à mon tour, les diverses opinions émises. Je dis discuter, je devrais dire plutôt développer ces opinions, que j'accepte d'autant plus volontiers qu'elles étaient, pour la plupart, implicitement contenues dans mon rapport. Mais j'avais tenu à vous les présenter sous la forme de questions à résoudre, laissant à des collègues plus autorisés le soin de présenter à leur sujet, s'ils le jugeaient convenable, des conclusions précises.

M. Championnière m'a fait l'honneur de prendre le premier la parole; il a développé devant vous un point très important de pratique, mais comme il est nécessaire de mettre en série méthodique les points en discussion, il me pardonnera, je l'espère, de remettre à plus loin l'examen de ses judicieuses réflexions sur les indications de la résection et d'envisager tout d'abord les observations qu'a bien voulu présenter notre collègue M. Quénu, observations dont j'apprécie toute la valeur et sur lesquelles va surtout porter mon argumentation. Peu nous importe, nous a-t-il dit très justement, qu'une luxation soit ancienne ou récente, le point important est de savoir si elle est irréductible. Messieurs, les termes du langage prennent parfois avec le temps et la tradition une telle importance qu'ils finissent réellement par faire obstacle à la progression en avant des idées. Tel est le cas, ce me semble, dans la question actuellement pendante où la confusion entre les deux termes de luxation ancienne et de luxation irréductible a pesé d'une façon fâcheuse sur les progrès de la thérapeutique.

Lorsque Lafaurie, dans une thèse longtemps classique, décrivit les luxations anciennes dont il prenait le type anatomique dans les amphithéâtres de dissection et les hospices de vieillards, il semblait conclure de l'ancienneté même des pièces sur lesquels il basait son étude, que l'irréductibilité n'existait que parce que la luxation

Digitized by Google

était ancienne. Il croyait bien qu'elle ne survenait à la longue que par suite d'une déformation progressive mais fatale des surfaces articulaires, et, dans son esprit, l'irréductibilité constituait le dernier terme des lésions produites dans une luxation non réduite. A la vérité, Lafaurie avait eu le tort de prendre chez le vieillard ou dans ses trouvailles d'amphithéâtre le type anatomique de sa luxation irréductible, parce que ce type exceptionnel ne répondait plus, par son ancienneté même, à la réalité des faits cliniques ordinairement observés et le conduisait à une conception thérapeutique erronée. Une luxation non réduite depuis vingt-cinq ans, par exemple, peut-elle vraiment nous renseigner sur les conditions où d'ordinaire nous les observons, et sur le traitement qui lui convient? Quoi qu'il en soit, la doctrine osseuse de l'irréductibilité resta longtemps classique et conduisit à rendre la notion d'irréductibilité inséparable de la notion du temps écoulé depuis l'accident, en d'autres termes, de l'ancienneté de la lésion.

Aujourd'hui, messieurs, les travaux d'anatomie et de physiologie pathologique ont, comme vous le savez, modifié profondément les notions classiques de l'irréductibilité des luxations. La doctrine ligamenteuse introduite dans la science par Bigelow, Farabeuf et Ch. Nélaton, à la faveur de faits anatomiques précis, s'est substituée heureusement à l'antique théorie osseuse, et il est désormais établi sur des bases irréfutables, que l'irréductibilité est, non plus exclusivement un facteur du temps, mais qu'il dépend aussi de conditions anatomiques aujourd'hui bien connues. Il n'y a dès lors rien d'étonnant à ce que l'irréductibilité se produise d'emblée; certaines luxations, fait non recevable autrefois, de l'épaule, et surtout de la hanche, en fournissent des exemples évidents.

Dans cette conception nouvelle de l'irréductibilité, la notion du temps est devenue secondaire. C'est assurément cette idée que M. Quénu vous a résumée dans une forme peut-être un peu trop concise et qui risque de ne pas être toujours bien interprétée dans le sens véritable que notre collègue lui attribue. En effet, l'idée de luxation ancienne, pas plus que le terme même, ne saurait disparaître, car parfois les luxations anciennes gardent exceptionnellement le privilège de se réduire comme les luxations récentes, tout en exigeant cependant l'emploi de procédés spéciaux dits procédés de force, par opposition aux procédés de douceur qui conviennent aux luxations récentes. Elles peuvent même, ainsi que nous l'a fait remarquer M. Championnière, donner lieu, en dehors de toute irréductibilité, à des indications opératoires sur lesquelles je reviendrai un peu plus loin.

Il est encore un autre fait qui oblige à tenir compte de la notion d'ancienneté et à maintenir le terme de luxation ancienne dans la

Digitized by Google

nomenclature chirurgicale, c'est que dans quelques articulations, au coude et à l'épaule, par exemple, il existe certaines dispositions ligamenteuses bien étudiées par Farabeuf et Ch. Nélaton, qui ne se produisent qu'avec le temps et peuvent entraîner une irréductibilité qui n'existait pas dès le début. Ici, pour ces raisons spéciales, la notion d'irréductibilité se confond avec la notion du temps, de sorte qu'au résumé, la doctrine ligamenteuse s'adapte aussi bien aux faits d'irréductibilité secondaire des luxations, qu'à ceux d'irréductibilité précoce. On voit donc que si la notion d'ancienneté a justement perdu l'importance qu'elle avait autrefois, il n'en faut pas moins la conserver, puisqu'elle répond encore à des faits bien précis et utiles à la pratique.

Au point de vue du traitement, nous savons depuis longtemps qu'il faut intervenir d'une façon générale dans les luxations anciennes et que la conception de Lafaurie doit être abandonnée dans ses applications thérapeutiques, si l'on veut faire bénéficier le malade d'une récupération fonctionnelle que la chirurgie est actuellement en mesure de lui procurer. Or, il en est de même dans les cas d'irréductibilité précoce ; c'est encore à l'intervention sanglante qu'il faut recourir. Le problème se borne donc, dans ce cas, à déterminer les conditions qui permettront au chirurgien de poser le diagnostic de l'irréductibilité et de conclure à la nécessité d'une intervention sanglante. Ce diagnostic ne peut évidemment s'établir qu'après des tentatives rationnelles de réduction et lorsque ces tentatives, conduites d'une façon méthodique, ont échoué.

Nous pénétrons ici sur un terrain délicat. M. Monod a bien fait de s'élever contre des interventions sanglantes qui pourraient être entreprises, sans que le diagnostic ait été établi d'une façon rigoureuse. Il ne faut pas, dans aucun cas, que sous le prétexte qu'il existe des luxations irréductibles récentes, on ne se donne plus la peine de les réduire. Il y a, en effet, tant de facteurs à envisager ; sans parler de l'empressement inconsidéré que certains peuvent mettre à intervenir trop tôt, il faut savoir quels procédés ont été mis en usage, de quelle façon, et dans quelles circonstances ils ont été employés. Il faut également songer à des variétés de luxation difficilement réductibles, appelées même à tort irréductibles, et qui peuvent être réduites aujourd'hui, grâce à d'ingénieux procédés. Telle la luxation du pouce, considérée autrefois comme irréductible, et que Farabeuf appelle luxation complexe et qui peut aujourd'hui se réduire grâce à son procédé.

J'ai eu moi-même l'occasion de réduire après trois séances, dont deux sous chloroforme, et grâce au précieux concours de M. Hennequin, une luxation scapulaire transformée et qui ne datait cependant que de quarante-huit heures. On peut voir ainsi combien

Digitized by Google

les limites de l'irréductibilité peuvent reculer, combien ses limites sont délicates à établir, et combien, en somme, elles dépendent parfois de l'adresse, de l'expérience, et aussi de la bonne foi du du chirurgien.

Maintenant, que viennent prouver les faits cités par M. Marchand sinon que les luxations, dont il nous a parlé, n'étaient pas des luxations irréductibles, puisqu'elles ont pu être réduites. Le fait de leur réduction facilement obtenue ne saurait donc prévaloir contre l'intervention sanglante dans les luxations irréductibles. Si, en résumé, il convient de s'élever avec M. Monod contre l'intervention sanglante, dans les luxations qui ne sont pas irréductibles, ou tout au moins, dans celles où l'irréductibilité n'a pas été établie par des manœuvres rationnelles, fort de l'autorité de MM. Championnière et Quénu, je pense qu'il faut l'admettre sans réserve dans le cas où l'irréductibilité est bien et dûment démontrée, la luxation serait-elle récente.

Jusqu'ici, messieurs, je n'ai parlé que de l'intervention dans les luxations irréductibles, que cette irréductibilité, d'ailleurs, soit récente ou ancienne. Or, M. Championnière, dans son intéressante réplique, a incidemment abordé un point connexe de la question qui nous occupe, point très important et qui demande à être développé avec soin. Il est des articulations, l'épaule en particulier, où lorsque l'irréductibilité primitive produite par l'étranglement des lèvres de la plaie capsulaire vient à manquer, l'irréductibilité secondaire produite par le mécanisme si bien indiqué par Ch. Nélaton peut être très tardive ou manquer complètement. De fait, j'ai souvent obtenu à l'épaule des réductions tardives alors que la luxation remontait à deux ou trois mois, et j'ai pu constater des récupérations fonctionnelles souvent satisfaisantes. Tous nos collègues doivent évidemment posséder des faits de ce genre.

Ce sont, en somme, des luxations anciennes réductibles, et dont j'ai parlé plus haut, par opposition aux luxations anciennes irréductibles primitivement ou secondairement. Or, M. Championnière, dans les cas de luxations anciennes réductibles, nous a proposé l'intervention sanglante qu'il préfère à la réduction pure et simple. Il invoque, d'ailleurs, des raisons qui sont bien faites pour nous convaincre. Tout d'abord, il insiste sur le danger de ces manœuvres; et, de fait, il nous relate le cas malheureux d'un malade, qui avait refusé l'intervention sanglante et qui succomba au cours des manœuvres de réduction. Ce cas, pour exceptionnel qu'il soit, n'en est pas moins très digne d'intérêt et pourrait bien, à l'avenir, diminuer notre ardeur à faire bénéficier les malades d'une méthode, que nous tenions pour inoffensive, dans les conditions où M. Championnière l'a utilisée. Tant il est vrai, messieurs, qu'avec la chi-

Digitized by Google

rurgie actuelle, il est devenu nécessaire de reviser les procédés thérapeutiques considérés comme inoffensifs à l'époque où il ne pouvait en être de même de l'intervention sanglante. Quoi qu'il en soit, je serais heureux que M. Championnière nous donne sur son cas quelques renseignements complémentaires et susceptibles de nous éclairer sur une méthode que nous sommes appelés à employer chaque jour, en raison même de son apparente bénignité.

Notre collègue invoque encore à l'appui de l'intervention sanglante dans les luxations réductibles, des raisons d'ordre orthopédique sur lesquelles nous allons revenir. Il résulte donc de cette manière de voir exprimée par notre collègue que les luxations anciennes, même réductibles, seraient pour les raisons indiquées plus haut, justiciables de l'intervention sanglante, au même titre que les luxations franchement irréductibles. Dans ces conditions, le diagnostic de l'irréductibilité perdrait de son importance dans le cas de luxations anciennes, puisque dans les deux cas, il conviendrait de leur opposer l'intervention sanglante; et ce diagnostic n'aurait en résumé de valeur que dans les luxations récentes.

Messieurs, la luxation a été reconnue irréductible, elle est de date récente. L'intervention sanglante est décidée. Que convient-il de faire? Doit-on se contenter de l'arthrotomie ou pratiquer la résection? J'avais, dans mon rapport, soulevé la question sans la trancher, en me basant sur un fait de luxation du coude traitée par l'arthrotomie, avec un résultat incomplet. M. Championnière a soutenu devant vous avec autorité la cause de la résection. MM. Kirmisson et Ricard vous ont dit qu'au début, il fallait se contenter de l'arthrotomie et ne pratiquer la résection que plus tard.

Dans les cas anciens, la chose assurément n'est pas douteuse, et le fait intéressant que notre collègue M. Tuffier, nous a rapporté, vient augmenter le nombre déjà considérable des luxations irréductibles et anciennes traitées avec succès par la résection. Dans les cas récents, les seuls qui doivent nous occuper en ce moment, la question est plus délicate et prête à contestation, à preuve les opinions divergentes formulées par nos collègues.

Comme je l'ai dit dans mon rapport, le problème est complexe. En présence d'une luxation, il ne s'agit pas seulement de réduire, il faut encore assurer au malade la récupération totale des mouvements. Peut-on l'obtenir par la simple arthrotomie, même dans les cas où les surfaces ne sont pas déformées? Toute la question est là. Dans un des cas que je vous ai rapportés dans la dernière séance, la luxation était récente, les surfaces articulaires normales, et cependant, la récupération fonctionnelle est restée jusqu'ici imparfaite. Je crois, d'ailleurs, qu'il faut distinguer avec soin, sous ce rapport, l'articulation du coude de celle de l'épaule. D'après ce

Digitized by Google

que j'ai vu au coude, en particulier dans le cas que j'ai opéré avec mon collègue Ch. Nélaton, d'après le fait de luxation du coude que j'ai rapporté dans la dernière séance, je serais disposé à admettre la résection en principe, acceptant pour l'épaule seule, les restrictions de nos collègues Kirmisson et Ricard. Mais, il faut encore là, on le comprendra, établir une délimitation délicate à faire avec les cas tout à fait récents où l'arthrotomie suffit, mais où les procédés ordinaires de réduction auraient pu également trouver une application légitime.

La résection, au point de vue orthopédique, est à mon sens et conformément à l'opinion de M. Championnière, l'opération de choix, dans le cas où l'intervention sanglante est *nettement indiquée*. Si, en effet, on met en parallèle les résultats fonctionnels, trop souvent imparfaits, obtenus par l'arthrotomie simple, le peu de gravité qu'ajoute à cette opération la résection des parties osseuses et, d'autre part, les excellents résultats qu'on obtient dans les résections orthopédiques, au point de vue fonctionnel, on arrive à cette conclusion que, lorsque des modifications se sont produites dans l'appareil ligamenteux d'une jointure, il devient nécessaire de faire une néarthrose pour obtenir une récupération fonctionnelle totale, et c'est là le but de la résection, laquelle s'impose encore davantage, lorsque, aux déchirures ligamenteuses, viennent s'ajouter des fractures concomitantes, susceptibles d'imprimer des modifications définitives à la forme des surfaces articulaires. Si le principe de la résection pouvait être, à la rigueur, discuté dans ce cas, il ne saurait certainement l'être dans les cas anciens de luxations irréductibles, où tous les chirurgiens la considèrent comme indispensable au retour intégral des mouvements de la jointure ou, tout au moins, l'envisagent comme susceptible de rendre à la jointure un maximum de mouvements utiles.

Jusqu'ici, messieurs, je n'ai fait allusion qu'aux luxations irréductibles récentes ou anciennes. Pour les luxations anciennes réductibles, M. Championnière vous a proposé l'intervention sanglante. J'ai déjà insisté plus haut sur les raisons qu'il tire du danger possible des manœuvres de réduction. Je n'y reviendrai pas. Il a de plus invoqué les raisons orthopédiques qui plaident en faveur de la résection. J'ai déjà dit que j'avais souvent obtenu des récupérations satisfaisantes dans des luxations anciennes et réductibles. Ces faits, je m'empresse de le dire, sont d'ailleurs isolés. Je n'ai pas encore eu l'occasion de pratiquer la résection dans ces cas, parce que je ne la croyais pas indispensable, aussi ne puis-je qu'être très frappé de l'opinion formulée par notre distingué collègue, opinion basée sur une longue expérience et à laquelle je souscris très volontiers.

Digitized by Google

Messieurs, un dernier point a été soulevé qui mérite une mention de ma part : Quand la résection a été résolue, faut-il la faire totale ou partielle ? Il s'agit d'un point de technique opératoire qui ne saurait m'arrêter longtemps. M. Félizet redoute chez les enfants la résection totale, mais il reconnaît qu'il fait surtout allusion à la tuberculose et ne maintient pas ses restrictions dans les cas de luxation irréductible. M. Championnière la veut totale, tout en reconnaissant l'utilité de conserver la tête du radius. Dans le cas qui m'est personnel, je m'étais contenté d'une résection de l'humérus. Le résultat a été satisfaisant, mais j'admets bien volontiers la nécessité de supprimer la cavité sigmoïde, et je me propose de le faire à la première occasion. Ne savons-nous pas, d'ailleurs, que, d'une façon générale, les résultats sont d'autant meilleurs dans les résections orthopédiques que les extrémités osseuses ont été plus largement supprimées.

Communication.

Du phlegmon du médiastin postérieur et de son traitement.

Par le Dr G. ZIEMBICKI, chirurgien en chef de l'hôpital de Lemberg, membre correspondant étranger de la Société de chirurgie.

Messieurs, la présente communication n'a pas la prétention de fixer un point de la science ; tout au plus aura-t-elle pour but de provoquer la discussion, et d'attirer l'attention sur des faits assurément rares, puisque, à part une étude théorique de nos collègues les Drs Quénu et Hartmann, je n'en rencontre pas d'exemple dans les *Bulletins* de la Société, et que moi-même, placé à la tête d'un service très actif, je n'ai observé que trois cas, dans l'espace d'une douzaine d'années. La question est d'autant plus importante que, suivant la remarque de König et Tilmann, tout le monde s'accorde à reconnaître une gravité exceptionnelle à l'affection dont je vais vous entretenir, et, rien n'est plus juste. Le phlegmon du médiastin postérieur et son traitement, sont encore comme un point noir dans notre chirurgie contemporaine.

Tout d'abord, je tiens à bien spécifier que j'entends me limiter au médiastin postérieur, tel qu'il est compris par les anatomistes français, sans accepter la tendance que montrent les auteurs allemands à n'admettre la description que d'un seul médiastin. L'idée est peut-être juste au point de vue anatomique, mais en clinique, la division ancienne est pleinement justifiée par l'évolution des lésions. En effet, si une suppuration ayant son origine dans ce qu'on a appelé l'espace préviscéral de Henke, vient à descendre, l'apo-

Digitized by Google

névrose moyenne cervicale la dirigera fatalement derrière ou sur les côtés du manubrium sterni. Elle pourra être incisée facilement, et le cas échéant, attaquée par la trépanation du sternum. De même pour les suppurations autoctones rétrosternales du médiastin antérieur, consécutives, par exemple, à l'extirpation de goitres volumineux, plongeant profondément. Ces cas de phlegmons du médiastin antérieur ont donc une physionomie et une source particulière et j'ajoute qu'ils présentent une gravité relativement beaucoup moindre.

Il en est tout autrement pour les suppurations du médiastin postérieur. Venant du cou, par exemple, elles tirent leur origine de l'espace retroviscéral (Henke), et, envahissant de haut en bas le tissu cellulaire prévertébral, paraœsophagien, elles peuvent descendre jusqu'au diaphragme et au-delà. Il faut donc, en clinique, décrire séparément les lésions inflammatoires du médiastin antérieur et du médiastin postérieur, tout en reconnaissant que quelquefois, la suppuration envahissant toute la région interpulmonaire, empêche la distinction. Ceci posé, j'arrive à l'exposé du cas particulier, autour duquel doit se cristalliser ma communication :

Le 17 mai 1894, entre le soir, à l'hôpital de Lemberg, une jeune femme de 31 ans, Tekla Majewska, concierge de son état. En mangeant du gruau le matin, elle a senti qu'elle avait avalé douloureusement. Cette sensation persistant, elle s'en alla consulter à la station médicale Samaritaine. On se contenta de lui regarder dans la gorge et de passer plusieurs fois une sonde œsophagienne. A ce moment, la malade eut la sentation d'une déchirure profonde au cou. Le mal empirant, elle vint se faire admettre dans mon service.

A la visite du matin, l'assistant constata un certain degré de dysphagie, de la tendance à vomir, un peu de toux et d'enrouement. Sensation de douleur non augmentée par le palper. Petit mouvement fébrile, 37°,5. Examen au laryngoscope négatif.

Les jours suivants tous ces symptômes s'accentuèrent, malheureusement j'ai dû m'absenter deux jours.

A mon retour, je suis frappé par trois circonstances capitales.

1° *Mouvement fébrile* prononcé avec exacerbation vespérale, le pouls bat de 90 à 115 pulsations. La température qui était de 39°,2 le 19 mai au soir, monte à 40° le 21 au soir, et atteint 40°,1 le 21 au matin.

2° *Fétidité horrible* de l'haleine.

3° *Configuration particulière du cou.* — Nulle part un gonflement limité, un foyer à soupçonner; rien d'analogue à une angine de Ludwig, ou à un phlegmon ganglionnaire; en revanche, en l'absence de tout œdème, un gonflement du cou en masse, ou plutôt une apparente augmentation de sa circonférence. Le laryngoscope montre une congestion considérable de l'arrière-bouche et des parties supérieures du larynx. Le toucher digital provoque de la gêne, mais ne revèle pas de

Digitized by Google

fluctuation. Je pose le diagnostic de *phlegmon septique prévertébral du cou, probablement consécutif à un corps étranger ayant perforé la paroi postérieure du pharynx ou de l'œsophage.*

Je procède aussitôt à l'opération, en suivant le manuel opératoire de l'œsophagotomie externe. Mais, à peine l'aponévrose profonde et l'espace rétroviscéral ouverts, ma sonde ramène un flot de pus fétide. Le pus examiné renfermait des pneumococcus et du staphylococcus albus. Mon doigt, glissant sur le côté de l'œsophage, arrive sur les vertèbres dépouillées et, au fond d'une grande cavité, je découvre un corps étranger que je ramène avec une pince courbe. C'était un os, plat, triangulaire, dont le volume et la forme rappelaient exactement la partie terminale d'un urétrotome de Maisonneuve. Cela fait, je continue mon examen local, et je constate que mon doigt ne peut pas atteindre la limite du phlegmon, descendu profondément dans le médiastin postérieur. Une sonde en touche le fond, à environ 12 centimètres à partir de l'ouverture supérieure du thorax. Je nettoie, je tamponne légèrement avec de la gaze imbibée de glycérine iodoformée, et je porte un pronostic mortel.

Les jours suivants, la fièvre tombe à 38°, mais elle continue à être rémittente. Elle marque 39° huit jours après l'opération, c'est-à-dire le 29 mai. C'est alors que j'ai eu l'idée de faire coucher la malade dans la position de Trendelenburg (tête déclive), un long drain plongeant dans le médiastin, et venant aboutir à travers un pansement dans un vase de verre, rempli d'une solution au sublimé. Dès lors, amélioration progressive grâce à l'écoulement facile du pus. — La fièvre tombe et oscille entre 36°,7, 37°,2 et 37°,5, du 27 mai au 14 juin. Mais la malade ne peut plus supporter la position déclive; elle a des congestions, des maux de tête; du reste elle reprend et se sent mieux.

Du 15 au 18 juin, nouvelle alarme, 39°,5. Otite moyenne. J'applique alors un autre mode de drainage, par le drain-siphon, tel qu'on l'emploie, en Allemagne, pour la pleurésie purulente (Bülau). Une extrémité du drain plonge profondément dans le médiastin, l'autre dans une bouteille remplie de sublimé, et attachée à la ceinture, c'est-à-dire à un niveau qui est situé plus bas que le médiastin. Avec cet appareil, la malade peut se promener, et, au lit, la longueur du drain permet de placer la bouteille-récipient à un niveau convenable. Le drain-siphon, amorcé, fonctionna parfaitement, vidant tous les jours jusqu'à 150 grammes et plus de pus de plus en plus louable.

La température tomba bientôt au-dessous de la normale, la plaie prit un excellent aspect, les forces, l'embonpoint, commencèrent à revenir. La malade, 3 fois par jour, était nourrie à la sonde, pendant toute la durée du séjour à l'hôpital. La sécrétion purulente diminua rapidement, et la malade restait presque toute la journée levée, promenant son drain-siphon et son flacon récepteur. La cavité diminuait de profondeur, le drain était progressivement raccourci, puis, vers le 14 juillet, on jugea possible de l'enlever. Suppuration presque nulle, un peu de muco-pus, dû probablement au drain; petite fistulette de tête d'épingle. Nous étions bien en pleine convalescence, et, le 24 juillet 1895,

Digitized by Google

la malade faisant un kilomètre à pied pour venir à la salle des séances, fut présentée par moi au Congrès des chirurgiens polonais, réunis à Lemberg. Le succès sembla éclatant et, moi-même, je me félicitais de n'avoir pas abandonné la voie de la chirurgie conservatrice, car à tous les moments difficiles, j'avais été hanté par le désir de pénétrer dans le médiastin par une opération que j'étudiais à l'amphithéâtre, sans savoir que ses règles avaient déjà été tracées.

Le triomphe fut court et eut un terrible lendemain. La malade, se sentant tout à fait bien, s'obstina à demander son exeat. Elle sortit le 26 juillet, avec ordre de se présenter tous les jours à la consultation.

Un interne surveillait l'alimentation à la sonde, supportée très bien et que je craignais de supprimer tout à fait. La petite fistule laissait en effet passer quelques gouttes, quand on faisait avaler un peu d'eau. Mais, au bout de quelques jours, la malade devint moins exacte, et malgré la défense, commença à manger. Elle nous rentrait vers le 10 août et, de suite, nous vîmes qu'elle était perdue. La petite fistule s'était agrandie, la sécrétion augmentée et la toux à forme spasmodique était constante. Dépérissement. Fièvre constante et retour de la fétidité d'haleine. Je lui refis du drainage et proposai l'opération que, entre temps, j'ai appris avoir été imaginée par Naselow. La malade refusa, et en fait il était trop tard. Le 17 août, trois mois juste après son entrée à l'hôpital, elle mourait d'une septicémie aiguë, après avoir donné l'illusion si prolongée d'une guérison complète.

Ce désastre, Messieurs, comportait un enseignement capital qu'il fallait exploiter à tout prix, et c'était l'occasion où jamais de mettre à l'épreuve *post mortem*, l'opération complètement réglée par le professeur Naselow (*Vratch*, 1888, n° 25), dont se sont inspirés nos collègues les Drs Quénu et Hartmann, dans leur communication à la Société de chirurgie du 4 février 1891. Les chirurgiens français ne connaissaient le travail de Naselow que par une courte analyse parue dans les *Annals of Surgery*, et moi j'avais les deux mémoires sous les yeux. A part quelques petits détails, on peut dire qu'ils sont équivalents, et le mérite de MM. Quénu et Hartmann est certainement d'avoir mis en relief une idée originale de leur prédécesseur, auquel revient tout l'honneur de la priorité.

Naselow propose donc d'aller ouvrir le médiastin postérieur dans les cas de phlegmon, de corps étranger et même de néoplasme limité de l'œsophage, en vue d'en faire la résection. Après une incision à volet (Naselow), ou rectiligne (Quénu) sur l'angle postérieur (de la 2e à la 6e), on incise le rhomboïde, on dénude et sectionne linéairement les côtes et on commence, avec deux doigts, le décollement progressif de la plèvre pariétale. Celle-ci cède *facilement*, et peu à peu on arrive au médiastin. Je renvoie aux deux mémoires pour les détails opératoires.

Particularité importante à noter, Naselow recommande d'aborder

Digitized by Google

le médiastin par le côté gauche, s'il s'agit de parvenir à la portion supérieure de l'œsophage; par le côté droit, si on vise sa partie inférieure. MM. Quénu et Hartmann se basant sur une disposition anatomique particulière de la plèvre droite par rapport à l'œsophage, recommandent de faire indistinctement l'incision à gauche. Je résolus cependant d'opérer comme j'en avais l'intention du vivant de la malade, en attaquant la plèvre droite, pour cette bonne raison, que je savais le phlegmon intéresser non seulement la paroi antérieure de la colonne vertébrale, mais aussi sa paroi latérale droite. Il devait donc avoir fait une partie du chemin au-devant du doigt, chargé du décollement de la plèvre. La règle établie par MM. Quénu et Hartmann ne saurait donc être absolue.

Continuant mon opération, je mis le plus grand soin à éviter toute lésion du feuillet pleural. Cette manœuvre, si facile sur un cadavre ordinaire, présenta ici les plus grandes difficultés, et en deux ou trois endroits, le sac pleural fut déchiré. Simultanément, je parvins à atteindre le médiastin et à rejoindre le drain qui, venant du cou, plongeait dans la cavité du phlegmon. Donc, sur un sujet atteint de phlegmon du médiastin, à une époque tardive, le décollement, sans lésion de la plèvre, est presque impossible. A quelle date de l'évolution du phlegmon devra-t-on compter avec cette grave éventualité? C'est ce qu'il est impossible de déterminer.

Outre les altérations viscérales habituelles de la septicémie, l'autopsie faite par mon distingué confrère, le Dr Krokiewicz, prosecteur, nous a révélé :

1° Une perforation de la paroi postéro-latérale gauche de l'œsophage, au niveau de sa jonction avec le pharynx. Cet orifice pathologique, déjà reconnu du vivant de la malade, présentait un diamètre égal à celui d'un noyau de cerise;

2° Un foyer de suppuration le long de la colonne vertébrale cervicale et thoracique, avec usure assez profonde de quelques vertèbres. La position thoracique de ce foyer mesurait 12 centimètres de long pour 6 de large, et dénudait en grande partie la paroi latérale droite de la colonne vertébrale;

3° Une pleurésie purulente droite, avec 100 centimètres cubes de liquide dans la plèvre;

4° Une gangrène du sommet du poumon droit, du volume d'un œuf de poulet.

Je ne doute pas que les lésions pulmonaires étaient provoquées en partie par la proximité immédiate d'un foyer purulent, mais aussi par ce processus que les Allemands appellent schluck-pneumonie, déterminé par des parcelles d'aliments que la malade laissa pénétrer dans les bronches, une fois sortie de l'hôpital.

Digitized by Google

Tel est, Messieurs, le tableau fidèle du drame chirurgical que je vis se dérouler sous mes yeux pendant près de trois mois. J'ai le regret de n'avoir pas ouvert à temps le médiastin, mais le retour à la santé, l'illusion d'une guérison indubitable, ensuite l'imprudence de la malade, constituent pour le chirurgien, sinon une consolation, du moins une excuse.

Je résume et conclus en quelques mots :

En face d'un phlegmon du médiastin postérieur, le devoir du chirurgien est d'aller à la recherche du pus, et de pratiquer, non seulement l'incision cervicale paraœsophagienne, mais la contre-ouverture, en attaquant le médiastin par le procédé Naselow, ou tout autre menant au même but. Il se peut qu'on détermine des perforations de la plèvre et qu'une pleurésie purulente vienne compliquer l'état déjà si grave du malade, mais c'est encore la seule chance de salut et, pour terminer par un mot encourageant, je rappellerai, Messieurs, le cas observé par Langenbeck : *Phlegmon du médiastin postérieur ouvert spontanément dans la plèvre; pleurésie purulente. Opération de l'empyème. Guérison.*

Rapport.

Diagnostic des lésions acétabulaires primitives ou prépondérantes par l'adduction primitive ou prépondérante dans la coxalgie, par le Dr E. Vincent, professeur agrégé honoraire, chirurgien de la Charité de Lyon.

Rapport par M. E. KIRMISSON.

Messieurs, je dois vous rendre compte d'une note qui nous a été adressée par M. Vincent (de Lyon) et qui est relative au diagnostic des lésions acétabulaires, par la position du membre, dans la coxalgie. M. Vincent part de cette donnée que l'attitude du membre est liée le plus souvent à la présence ou à l'absence d'abcès ouverts au dehors ; au début de la coxo-tuberculose, les abcès manquent et le membre se place dans la flexion jointe à l'abduction ; plus tard, les abcès se produisent, ou du moins s'ouvrent à l'extérieur, et l'on voit, à l'abduction, succéder l'adduction. Mais souvent, d'après l'auteur, on voit la coxalgie fermée provoquer, dès le début, la position d'adduction.

Pour ma part, je ne saurais accepter, sans réserves, les données sur lesquelles s'appuie M. Vincent ; je n'ai pas constaté le rapport exact qu'il croit exister entre l'attitude du membre et la présence ou l'absence d'abcès. D'autre part, je considère comme tout à fait exceptionnelle, et non fréquente, la position d'adduction du membre

Digitized by Google

au début de la coxalgie. Mais quel que soit le degré de fréquence de cette attitude anormale du membre, au début de la coxalgie, nous devons nous demander quelle est la cause qui lui donne naissance. Pour M. Vincent, la cause en est dans l'existence de lésions primitives, ou tout au moins prépondérantes, du côté de la cavité cotyloïde. C'est pour diminuer la pression sur le cotyle, que le malade affecte la position d'adduction. Ici encore, je ne saurais être d'accord avec l'auteur; c'est, en effet, dans la position moyenne des articulations, là où les surfaces articulaires se correspondent par la plus grande étendue possible, que la pression est réduite au minimum. Dans les cas, au contraire, où les surfaces articulaires ne se correspondent que dans un point limité, comme dans la flexion, pour le genou; dans la flexion combinée à l'adduction, pour la hanche, l'usure rapide du tissu osseux vient montrer que la pression est exagérée.

Les faits cliniques invoqués par M. Vincent à l'appui de sa théorie, sont au nombre de 12. Or, sur ces 12 cas, où il y avait flexion et adduction du membre et où l'auteur a pratiqué la résection, 11 fois, il a trouvé des lésions acétabulaires. Dans 9 cas, les lésions acétabulaires étaient prépondérantes, 1 fois, les lésions affectaient à un degré égal la tête et le cotyle; dans 1 cas seulement, les lésions cotyloïdiennes étaient moins prononcées que les lésions fémorales. Malheureusement, M. Vincent ne nous donne pas le détail des observations ; nous ne savons pas si, dans tous les cas où le membre était en adduction et où les lésions cotyloïdiennes étaient prépondérantes, la position d'adduction était réellement primitive. Ce qu'il nous faudrait pour nous convaincre, ce serait des observations détaillées, dans lesquelles il serait nettement spécifié qu'on a eu affaire à une coxalgie récente, ou du moins à une coxalgie dans laquelle, dès le début, le membre affectait la position d'adduction. Nous serions heureux que M. Vincent nous fournît des faits nouveaux sur lesquels nous puissions établir notre conviction. En attendant, nous vous proposons, Messieurs, d'adresser des remerciements à M. le Dr Vincent, et de déposer son travail dans nos archives.

Ces conclusions sont mises aux voix et adoptées.

Présentation de malades.

Adénolymphocèle du cou.

M. Th. Anger. — J'ai l'honneur de vous présenter un malade atteint d'une tumeur diffuse du cou, fait intéressant, me semble-t-

Digitized by Google

il, au double point de vue du diagnostic et du traitement dont elle peut être justiciable. Voici l'observation :

Homme de 35 ans, entré dans mon service, à Beaujon, le 12 février 1895. Pas d'antécédents héréditaires. Le malade a eu jadis la rougeole, la scarlatine et la coqueluche, mais, en fait, sa santé habituelle est excellente. Il a toujours habité la France. Il y a deux ans, parotidite double. Persistance d'une tuméfaction notable des deux régions parotidiennes et développement successif d'une série de grosseurs tout autour du cou.

Aujourd'hui, aspect piriforme très particulier de la tête. Les deux saillies parotidiennes, se combinant avec les tuméfactions mastoïdiennes et sus-hyoïdiennes, forment une sorte de jugulaire qui embrasse la face dans sa concavité. Les deux régions mastoïdiennes sont occupées par deux masses saillantes, symétriques, grosses chacune comme un œuf, adhérentes aux parties profondes, mais fixées aussi à la peau qui ne glisse plus sur elles. Les masses parotidiennes, plus volumineuses, n'ont pas de limites précises. Elles se laissent déprimer sans se réduire, et leur consistance pseudo-fluctuente rappelle celle du lipome. Toutes ces tuméfactions sont indolentes. Les contours du larynx se laissent reconnaître au toucher. La respiration, la déglutition et la parole ne sont nullement troublées.

On trouve des tumeurs analogues dans les régions sous-hyoïdienne et sus-claviculaires, dans les deux creux axillaires et dans les deux régions inguino-crurales. Les deux jambes sont très variqueuses. Le thorax est asymétrique, avec prédominance du côté droit. La mamelle de ce côté présente, depuis la naissance, un volume anormal. L'appétit est bon. Il y a souvent de la diarrhée. Le malade s'enrhume souvent et présente actuellement les signes stéthoscopiques de la bronchite sèche. Il n'y a pas de fibrine dans le sang. La proportion d'oxyhémoglobine est de 9,3 0/0. La numération des globules donne 5,180,000 pour les globules rouges et 6,400 pour les blancs.

Dans ces conditions, le diagnostic d'adénolymphocèle ne me semble pas douteux et je me propose d'essayer chez mon malade les injections interstitielles de liqueur de Piazza.

Élection.

Au cours de la séance, M. Ch. Périer a été nommé, à l'unanimité, membre honoraire de la Société de chirurgie.

La séance est levée à 5 heures 40 minutes.

Le Secrétaire annuel,

PAUL SEGOND.

Digitized by Google

Séance du 20 mars 1895.

Présidence de M. Th. Anger.

Le procès-verbal de la séance précédente est lu et adopté.

Correspondance.

La correspondance comprend :

1° Les journaux et publications périodiques de la semaine;

2° Lettres de M. Tuffier et de M. Gérard-Marchant, qui s'excusent de ne pas assister à la séance;

3° Une lettre de M. Bazy, qui demande un congé pendant la durée du concours du Bureau Central;

4° Une observation intitulée : *Ankylose ostéo-fibreuse du genou d'origine rhumatismale chez une femme de 25 ans, flexion presque à angle droit de la jambe sur la cuisse. Résection cunéiforme du genou, après section transversale de la rotule. Redressement du membre; solidité de la nouvelle synostose augmentée, grâce à la conservation de deux fragments de la rotule réunis par une double suture perdue au fil d'argent. Pas de drain. Réunion de la plaie par première intention. Guérison parfaite à partir du 28e jour et maintenue après quinze mois*, par J.-W. Binaud, chef de clinique chirurgicale à la Faculté de Bordeaux. (M. Picqué, rapporteur);

5° Une lettre de M. A. Olagnier, notaire, avertissant le président de la Société de chirurgie que M. Marjolin a fait, en son testament olographe daté du 1er novembre 1894, les dispositions qui se trouvent rapportées dans la note ci-jointe, au profit de la Société de chirurgie.

Legs à la Société de chirurgie de Paris.

CECI EST MON TESTAMENT

J'institue pour ma légataire universelle ma femme, Françès-Cornélia Scheffer.

Je lui donne et lègue la pleine propriété de tous les biens et droits mobiliers et immobiliers, que je laisserai au jour de mon décès, et qui composeront ma succession, après l'exercice des legs particuliers qui

Digitized by Google

vont suivre, en outre l'usufruit pendant sa vie, avec dispense de caution et d'emploi des biens et valeurs faisant l'objet de ces legs particuliers.

Je lègue... etc.

Je lègue à la Société de chirurgie de Paris la somme de dix mille francs, pour continuer la fondation du prix Duval, trois cents francs par an.

Il demeure entendu qu'aucun des établissements ci-dessus désignés n'entrera en jouissance des legs à lui faits, qu'après l'extinction de l'usufruit de ma femme, et ne pourra, pendant la durée de cet usufruit, réclamer de garantie spéciale.

Je nomme pour mes exécuteurs testamentaires, MM. Rousse, M. Picot, de l'Institut, et le Dr Louis Gontier.

A leur défaut, MM. Adrien Payolle et Louis Carlier.

Mes exécuteurs testamentaires pourront agir conjointement ou séparément.

Tous les frais et droits de mutation par décès auxquels les présentes dispositions pourront donner ouverture, seront supportés par ma succession.

Je révoque toute disposition testamentaire antérieure.

Fait et écrit en entier de ma main, à Paris, le 1er novembre mil huit cent quatre-vingt quatorze.

Signé : Dr MARJOLIN.

A propos de la correspondance.

M. CH. MONOD offre à la Société de chirurgie, de la part de M. Charles Richet, le portrait de M. A. Richet, ancien président de la Société.

A propos du procès-verbal.

M. QUENU. — Au cours de sa communication sur les phlegmons du médiastin postérieur, M. Ziembicki a dit, en citant le travail que j'ai publié avec M. Hartmann sur ce sujet, que nous nous étions inspirés des publications de Naselow. M. Ziembicki se trompe. Il aurait pu facilement s'éviter cette erreur puisqu'il reconnait lui-même, qu'à l'époque de notre communication, « les chirurgiens français ne connaissaient le travail de Naselow que par une courte analyse publiée dans les *Annals of Surgery* ». Telle était bien notre situation. Lorsque nous avons écrit le travail en question, nous ne connaissions pas les publications du chirurgien russe. Nos conclusions sont d'ailleurs différentes des siennes, et, pour les documents, nous nous sommes uniquement inspirés de nos recherches sur le cadavre.

Digitized by Google

Communications.

I. — *De l'Intervention chirurgicale dans les contusions de l'abdomen,*

Par M. P. MICHAUX.

Depuis l'observation si remarquable qui vous a été communiquée, en 1883, par M. Bouilly, depuis les travaux de nos distingués collègues de l'armée MM. Chavasse et Moty, la question de l'intervention chirurgicale dans les contusions de l'abdomen a été rarement soumise à vos délibérations. En 1892, notre collègue Nélaton vous a rapporté un beau cas de guérison pour une rupture partielle de l'intestin grêle par coup de pied de cheval. La même année, j'ai eu l'honneur de vous communiquer deux faits de ce genre, un cas de rupture du côlon suturé et guéri qui a été l'objet d'un rapport très complet de mon collègue et ami Jalaguier, un cas de rupture des voies biliaires traité par la laparotomie tardive et à propos duquel M. Routier vous a lu un travail très intéressant sur ce point particulier de la contusion abdominale.

Un certain nombre de travaux ont cependant paru sur la question, citons surtout la thèse de M. Adler, interne de M. Labbé dans le service de qui j'ai pratiqué toutes mes interventions (Adler th. Paris 1892); une observation de Wassilieff, de Varsovie, dans la *Revue de chirurgie* de 1891; un mémoire de M. Nimier (*Archives de méd. et de pharmacie milit.*, 1893); le travail de notre collègue Boiffin, 7e congrès de chirurgie (1893); les communications de MM. Gross, Vautrin, Février à la Société de médecine de Nancy en 1894; les recherches expérimentales communiquées par M. Février au 9e congrès de chirurgie, à Lyon; enfin, le dernier mémoire de cet auteur qui vient de paraître dans le numéro du mois de mars des *Archives provinciales de chirurgie*. Les auteurs de ces différents travaux s'accordent pour reconnaître les avantages d'une laparotomie précoce et pourtant, bon nombre d'entre eux, Chavasse, Demons, Jalaguier, Nimier, Moty conseillent d'attendre les phénomènes avant-coureurs de la péritonite.

Je crois, pour ma part, qu'il n'y a de bonne intervention que l'intervention précoce, l'intervention quand même, l'intervention de parti pris, parce que celle-là, seule, permet de reconnaître et de traiter des lésions très graves, sans proportion avec la cause qui les a produites, des lésions qu'aucun symptôme certain ne vient décéler au clinicien le plus attentif, enfin parce que la laparotomie ainsi faite, avec toutes les précautions antiseptiques, est sans aucune gravité par elle-même, et que cette gravité tient exclusivement aux

Digitized by Google

lésions qui se présentent. Mais des questions aussi importantes ne sauraient être traitées expérimentalement et théoriquement, sans soulever de graves reproches et des objections méritées; pour avancer des conclusions aussi formelles, il faut des faits et je vous demande la permission de résumer en quelques lignes les onze cas de contusions abdominales que j'ai traités par la laparotomie dans le service de mon excellent maître, M. Léon Labbé, à l'hôpital Beaujon, de 1891 à 1895. Quatre de ces faits remontent à 1891 et 1892 et vous ont été communiqués ; trois d'entre eux figurent également dans la thèse d'Adler. En voici l'histoire, en quelques lignes :

Obs. I (résumée). — Le 5 novembre 1891, on amène dans le service de M. Labbé, à l'hôpital Beaujon, un camionneur de la Compagnie d'Orléans qui a été renversé par une barrique de vin, qu'il était occupé à descendre dans une cave. Le coup a porté sur la région abdominale. Pendant deux jours, l'état paraît bon, aucun signe de péritonite, le troisième jour, le ventre commence à se ballonner, le faciès est un peu moins bon, je pratique la laparotomie, croyant opérer au premier signe de la réaction péritonéale, je trouve une péritonite généralisée par perforation de l'intestin grêle, le malade succombe la nuit suivante.

Obs. II (résumée). — Peu de temps après, je reçois un chauffeur de l'Ouest blessé au-dessus du foie, par un ringard mal placé sur une machine venant en sens inverse de la sienne. Je pratique la laparotomie, je trouve un épanchement de un litre et demi de sang, une perforation de $1^{cm},5$ sur le côlon ascendant; j'enlève le sang, je suture la perforation. Le malade guérit parfaitement.

Obs. III (résumée). — Le 21 janvier 1892, on nous apporte un homme qui vient de tomber du septième étage; il n'a pas de fractures, seulement de l'hématurie et de la douleur du flanc droit. Je m'abstiens pendant deux jours, puis l'état ne paraissant pas empirer, la température à 38°, submatité dans le flanc gauche, je pratique la laparotomie. Epanchement de 390 à 400 grammes de sang. Pas de déchirure appréciable du rein, pas d'autre lésion viscérale. Le ventre est refermé. Guérison.

Obs. IV (résumée). — Le quatrième est un cas d'intervention tardive, au dix-septième jour, pour une rupture des voies biliaires par écrasement (roue de voiture). Pendant les quinze premiers jours, la contusion thoraco-abdominale s'accompagna de signes thoraciques tellement graves, qu'il ne fut pas possible de songer à une intervention, puis la poitrine va mieux, mais les phénomènes abdominaux prennent le dessus, laparotomie, péritonite bilieuse à fausses membranes, sans suppuration. Guérison en quelques semaines.

Les observations suivantes sont inédites; je les résumerai également dans leurs traits principaux.

Obs. V. — Le nommé Sénéchal, âgé de 30 ans, homme d'équipe de la Compagnie des chemins de fer de l'Ouest est pris entre deux tampons;

Digitized by Google

un des wagons était fixe, l'autre animé d'une vitesse égale à celle d'un homme marchant d'un bon pas. La contusion porte sur la région épigastrique. L'accident a lieu le 8 avril 1893, à minuit et demi, perte de connaissance immédiate, syncope; à 2 heures du matin, le blessé est apporté à l'hôpital Beaujon, faiblesse extrême, pâleur, sueurs froides. M. Benjamin Anger dans le service duquel est placé le blessé, nous fait l'honneur de nous demander conseil et veut bien nous confier le malade.

Laparotomie exploratrice à 11 heures du matin, dix heures et demie après l'accident, avec l'aide de M. Veslin, interne du service. Épanchement sanguin de plus d'un litre et demi, en partie coagulé. L'intestin est ratatiné, resserré par places et froncé comme un intestin de poulet. Une grande déchirure de 10 à 12 centimètres se voit sur la terminaison du mésentère près de son insertion sur l'angle iléo-cœcal avec prolongement sur le péritoine de la fosse iliaque. On voit nettement les vaisseaux mésentériques qui ont été la cause de l'hémorragie. Suture en surjet au catgut de la déchirure mésentérique, 15 points environ, fermeture de la plaie. Injection sous-cutanée de 1,400 grammes environ de sérum artificiel. L'opération a été faite aussi rapidement que possible; y compris l'examen de l'intestin, et la suture, elle n'a pas duré plus de 25 à 30 minutes. Amélioration rapide. Pas de complication. Le malade sort de l'hôpital complètement guéri.

Obs. VI. — C'est dans le service de M. Berger, à l'hôpital Lariboisière, que je suis appelé comme chirurgien de garde, pour voir un homme de 39 ans, qui venait de tomber de la hauteur d'un deuxième étage, sur l'angle d'une table de marbre placée à la devanture d'un brocanteur. Le coup a porté en avant, sur la région de l'hypochondre gauche. Choc prononcé; hypothermie, 35°,5; pouls assez bon. Enfoncement des dernières côtes gauches; ballonnement du ventre, vive douleur épigastrique. Pas de vomissements, ni de nausées. L'interne de garde prescrit des piqûres d'éther et de caféine; fait entourer le blessé de linges chauds. J'arrive à 9 h. 30 m., quatre heures environ après l'accident. Je constate en plus de la dépression qui dénote l'enfoncement des dernières côtes gauches, un léger ballonnement du ventre et une tension manifeste des muscles abdominaux, surtout à gauche. Cette région paraît également moins sonore à la percussion. La température est à 36°,6, le pouls assez bon.

Craignant une déchirure du lobe gauche du foie ou de l'estomac, je cherche à persuader au malade de se laisser ouvrir le ventre. L'histoire de mes opérations antérieures finit par le convaincre; après une demi-heure d'hésitation, il consent. Laparotomie médiane sus-ombilicale. Épanchement sanguin de 200 grammes environ, sous le lobe gauche du foie qui présente, à sa face inférieure, une déchirure peu profonde, longue de 4 à 5 centimètres. Pas de lésion appréciable de l'estomac. Tamponnement sous-hépatique avec une mèche de gaze iodoformée. Suture de tout le reste de l'incision abdominale. Suites simples. Le 23 novembre, le malade quitte l'hôpital guéri, souffrant encore un peu de sa fracture de côtes qui a évolué très simplement, sans aucune espèce d'accidents.

Digitized by Google

Obs. VII. — Le septième fait est encore un cas de contusion thoraco-abdominale; c'est l'histoire d'un charretier de 39 ans qui, pris de vin, tombe de sa voiture, laquelle, à moitié chargée, lui passe sur la partie droite du thorax et de l'abdomen. On l'apporte à l'hôpital, le dimanche 3 juin 1894, à 8 heures du soir. Je le vois seulement le lundi matin : fracture de la 10e côte droite ; gêne respiratoire assez marquée ; palpation abdominale pas très douloureuse, sauf au niveau du foie. Malgré la gravité du traumatisme (écrasement par une voiture), en raison du siège de la contusion sur la base du thorax, je ne vois aucune indication opératoire, je me contente de mettre le malade en observation. Dans la nuit, il est pris de vomissements verdâtres amers, qui se répètent dix ou douze fois.

La température s'élève à 37°,8; la douleur hépatique augmente, cet ensemble me paraît inquiétant et je propose l'intervention qui est acceptée. Laparotomie, le mardi à midi. Incision au bord externe du muscle droit. Léger épanchement sanguin, 300 grammes environ dont je ne puis trouver la source que dans une déchirure du péritoine pariétal, au niveau de la partie antérieure de la 10e côte fracturée. Aucune lésion appréciable du foie ni des viscères. La plaie est refermée. Les jours suivants, la température reste bonne, le malade souffre toujours assez vivement; l'estomac ne tarde pas à supporter le lait; il y a de la constipation et pendant quelques jours, une légère teinte ictérique des conjonctives, puis tout rentre dans l'ordre et le malade sort au bout de quinze jours en très bon état.

Obs. VIII. — Le huitième fait est un cas de contusion abdominale par coup de pied de cheval. Le 30 juillet 1894, un palefrenier de 34 ans reçoit d'un cheval, qu'il était en train de panser, une ruade qui lui contusionne le bas-ventre en deux points. Opéré le jour même, à notre grand étonnement, malgré la violence du traumatisme, il n'y a rien dans l'abdomen, ni épanchement sanguin, ni déchirure intestinale ou mésentérique. On observe seulement quelques petites ecchymoses intestinales et épiploïques. Je referme le ventre. Suites excellentes, le malade nous quitte le 14 août 1894.

Le traumatisme avait été intense, et pourtant je n'ai trouvé aucune lésion importante. Bien que tout se fût bien passé, et que l'intensité du traumatisme me parût une indication bien suffisante de l'intervention chirurgicale, j'avais été dérouté de ne pas rencontrer de lésions et je me suis demandé si je n'étais pas intervenu trop vite. La réponse n'a pas tardé à venir sous une forme décisive, quoique malheureuse.

Obs. IX. — Le jeudi 2 août, à 7 h. 30 m. du soir, un charretier de 33 ans était monté sur son haquet chargé de deux étages de tonneaux vides. Le cheval fait un faux pas, le charretier est projeté sur la chaussée; avant qu'il puisse se relever, une des roues de la voiture lui passe sur le ventre et sur le bras droit. On relève le blessé, on le conduit au poste de police où il passe la nuit et le lendemain seulement, à 7 heures, on l'amène à l'hôpital Beaujon.

A l'heure de la visite, je le trouve avec une petite plaie du coude droit,

Digitized by Google

aucune trace de violence n'est visible sur la paroi abdominale, cependant le malade se plaint du ventre qui n'est pas ballonné. Il souffre en toussant, en respirant fortement. Sa température est de 37°,6, son pouls est fort, peu fréquent. Il n'y a pas de vomissement. Je prescris un traitement médical; je fais prendre sa température deux fois dans l'après-midi; à 3 h. 30 m. elle est de 38°,4; à 5 heures 38°,5. Je viens le revoir pour ne pas laisser passer le moment propice; l'intervention est décidée par l'élévation de la température.

Laparotomie médiane le 3 août, à 6 heures du soir, vingt trois heures environ après l'accident. Quel n'est pas mon étonnement en trouvant sur la partie terminale de l'iléon, à 15 centimètres environ du cœcum, une anse intestinale de 25 centimètres complètement détachée de son mésentère; cette anse est absolument flasque et du plus beau vert de bronze florentin qu'on puisse imaginer. Il n'y a qu'à faire une résection large que je pratique immédiatement; pour diminuer la durée du traumatisme, les deux bouts sont réunis en canon de fusil et suturés à la partie inférieure de mon incision abdominale, après nettoyage soigné avec des éponges aseptiques. Mais l'infection péritonéale est déjà faite, le malade succombe malgré tous nos efforts, au bout de deux jours, le 5 août. Je suis convaincu que si je l'avais opéré six ou huit heures plus tôt, je l'aurais probablement sauvé.

Obs. X. — Le dixième fait est un cas de double déchirure extrapéritonéale de la vessie par fracture du pubis. Écrasement par une roue de voiture. Charretier, âgé de 22 ans. Le blessé est amené le 27 août, l'opération a lieu le lendemain matin, avec l'aide de M. Pauchet, interne de service. Incision exploratrice. Résection des fragments pubiens. Suture soignée des deux perforations vésicales. Réunion parfaite. Guérison sans incident. La résection du pubis n'a amené aucune gêne de la marche.

Obs. XI. — Dans mon onzième et dernier cas, il s'agit d'un ajusteur de l'Ouest, âgé de 27 ans, tamponné le 16 décembre dans l'après midi; le 17 décembre, je pratique la laparotomie et je trouve un épanchement sanguin, une déchirure superficielle du mésentère, déchirure triangulaire mesurant 6 à 7 centimètres de long, sur 3 centimètres de large. Aucune lésion viscérale. Guérison sans incident.

Obs. XII (Walther). — Enfin, mon collègue Walther a été appelé dans le même service de l'hôpital Beaujon, le 16 décembre dernier, pour un palefrenier de 40 ans, qui venait de recevoir un violent coup de pied de cheval dans la région abdominale. La gravité des signes observés l'a conduit à faire une laparotomie exploratrice : il y avait section complète et attrition du jéjunum à peu de distance du duodénum. Notre collègue a fait, avec toute la rapidité possible, la résection de l'intestin, suivie d'entérorraphie. La blessé a succombé le lendemain matin.

Permettez-moi de rapprocher ces 12 observations des 7 faits relevés par M. Gross dans son intéressant travail de la *Revue*

Digitized by Google

médicale de l'Est, octobre 1894, et d'en extraire brièvement les renseignements relatifs à l'étiologie, aux lésions anatomo-pathologiques et aux symptômes des contusions de l'abdomen observées dans les conditions de la pratique civile ; il nous sera facile ensuite d'en déduire les règles de l'intervention chirurgicale.

I. — *Étiologie.*

Au point de vue *étiologique*, ces 19 faits se décomposent de la manière suivante : 7 écrasements par une roue de voiture ; 1 écrasement par une futaille pleine de vin ; 4 chutes d'un lieu plus ou moins élevé sur le sol, deux fois le corps rencontrant, avant de toucher terre, un corps dur, timon de voiture, angle d'une table de marbre qui produisent la contusion ; 1 chute de hauteur d'homme sur un de ces petits arceaux en fer qui bordent les massifs des jardins publics ; 2 fois, on trouve une contusion par coup de pied de cheval ; dans 2 observations encore, il s'agit d'un tamponnement direct dans une manœuvre de wagons ; enfin, dans le dernier cas, il s'agit d'un choc direct dû à un ringard mal placé sur une locomotive venant en sens inverse de celle où se trouvait le chauffeur atteint.

Je me bornerai à souligner l'intensité du traumatisme dans tous ces cas, sauf celui du malade dont M. Gross nous a donné l'observation : un homme de 62 ans se promenant le soir dans un des jardins publics de Nancy, tombe sur un des petits arceaux en fer qui bordent les pelouses. Vive douleur abdominale, puis vomissements. Le lendemain matin, le médecin trouve une péritonite déjà déclarée. M. Gross n'est appelé qu'à 6 heures du soir, la laparotomie est faite de suite, mais avec un état général des plus mauvais, on trouve une déchirure de l'intestin grêle, une péritonite généralisée, le malade succombe le lendemain matin.

Si d'aussi graves lésions peuvent se produire avec un traumatisme si minime, que n'est-on pas en droit de craindre avec un tamponnement de chemin de fer, lorsque l'abdomen se trouve littéralement écrasé entre deux tampons, comme c'était le cas chez un de mes malades, ou encore avec des écrasements par roues de voiture, des contusions par coup de pied de cheval, ou par chute d'un lieu élevé, comme nous en avons observé chez tous nos malades.

II. — *Lésions anatomo-pathologiques.*

Les *lésions anatomiques* observées dans les 12 faits que je vous ai rapportés plus haut se décomposent ainsi : 3 déchirures de l'intestin, dont 1 rupture totale double (cas de Walther) ; 2 déchirures partielles portant, 1 sur l'intestin grêle, 1 sur le gros intestin ; 1 rup-

Digitized by Google

ture des voies biliaires dont je n'ai pu préciser exactement le siège ; 2 déchirures légères du foie; 1 épanchement sanguin, probablement par déchirure rénale peu considérable ; 3 cas de déchirure plus ou moins considérable du mésentère ; une seule fois, je n'ai rencontré que des ecchymoses insignifiantes de l'intestin et de l'épiploon ; enfin, un cas tout spécial, déchirure de la vessie par fracture du pubis, contusion de la région hypogastrique.

Dans les cas de M. Gross, je trouve 2 cas presque incontestables de ruptures plus ou moins complètes de l'intestin grêle, 1 cas de rupture du foie avec abcès consécutif, thrombose de l'artère mésentérique et gangrène partielle de l'intestin ; 1 cas de rupture du péritoine pariétal, hernie épiploïque, abcès péritonéal, étranglement interne ; enfin, 1 cas de rupture du diaphragme.

Soit donc un total de 5 déchirures intestinales ; 1 rupture des voies biliaires ; 3 déchirures du foie ; 3 déchirures du mésentère ; 1 déchirure du rein ; 1 déchirure du péritoine pariétal ; 1 rupture du diaphragme ; 1 déchirure de la vessie par fracture du pubis.

Écartons les lésions des voies urinaires, ajoutons 3 cas guéris sans diagnostic ferme, 1 cas où les lésions étaient insignifiantes, nous voyons donc, en réunissant la pratique de M. Gross et la mienne, que plus de la moitié des cas étaient des cas graves : 5 déchirures de l'intestin, 1 rupture des voies biliaires, 2 déchirures du mésentère, 1 déchirure du foie, 1 rupture du diaphragme, 1 double déchirure de la vessie, 1 hernie traumatique ayant amené l'étranglement interne.

Dans la catégorie des cas moyens de M. Moty, je trouve 2 déchirures du foie, 1 déchirure du mésentère, 1 déchirure du rein ; dans les cas légers, je place 1 observation de coup de pied de cheval où la laparotomie n'a montré que des lésions insignifiantes, 2 observations de M. Gross et 1 observation personnelle (accident de voiture, projection contre un bec de gaz), où j'ai cru devoir m'abstenir et où la guérison est néanmoins survenue, soit au total, une douzaine de cas graves : 4 à 6 cas moyens, 4 cas légers, et dans ce total 5 déchirures de l'intestin, soit à peine le tiers des cas, proportion indiquée par M. Moty pour les contusions par coup de pied de cheval.

Je vous demande pardon de ces études statistiques, je les considère comme un élément indispensable dans la justification de la nécessité de l'intervention chirurgicale. Quant aux lésions observées, je bornerai cette étude à la description des lésions de l'intestin, du foie et du mésentère que j'ai rencontrées le plus souvent chez mes blessés. Je dirai aussi quelques mots sur les épanchements traumatiques sanguins observés en même temps que les lésions précédentes :

Digitized by Google

1° *Lésions de l'intestin.* — Les lésions intestinales relevées dans les observations analysées plus haut sont :

1 cas double de section complète et d'attrition du jéjunum (cas de Walther) ; 1 cas de contusion, sphacèle de la paroi, petite perforation (obs. I personnelle); 1 cas de déchirure de 1 centimètre 1/2, portant sur le gros intestin, à l'angle du côlon ascendant et du côlon transverse (obs. II personnelle) ; 1 cas de grande déchirure de l'intestin grêle (Gross, obs. IV) ; un cas de rupture probable non vérifiée (Gross).

Je n'ai pas eu l'occasion de vérifier les lésions expérimentales relevées par M. Février dans les intéressantes expériences qu'il a communiquées à la Société de médecine de Nancy et au Congrès de chirurgie, en 1894. Une seule fois, j'ai noté, sans déchirure intestinale, le ratatinement d'une portion de l'intestin grêle qui ressemblait à un intestin de poulet (obs. V personnelle).

2° *Lésions du foie.* — Les deux déchirures du foie que j'ai observées étaient des déchirures légères, peu profondes; dans un de ces cas, la déchirure avait 5 centimètres de long, 1 centimètre de profondeur; dans l'autre, la déchirure était plus petite encore, il y avait, en même temps, fracture de la 9e et de la 10e côte, avec petite déchirure du péritoine pariétal à ce niveau. Dans le cas de rupture des voies biliaires, la lésion n'a pu être précisée ; il y avait épanchement de bile et péritonite spéciale, caractérisée surtout par des fausses membranes infiltrées de liquide sérobilieux. Dans les deux premiers cas, il y avait, en même temps, un épanchement sanguin dont la quantité peut être évaluée à 200 et 300 grammes.

Pour compléter ces renseignements relatifs aux déchirures du foie, je rappellerai un cas de déchirure totale du foie que j'ai vu en 1890, dans le service de mon maître, M. Duplay; la laparotomie faite par mon collègue Poirier, qui m'avait prié de l'assister, nous montra le foie complètement fendu d'avant en arrière. On se borna à tamponner la déchirure, après avoir enlevé un énorme épanchement sanguin. Le malade survécut à peine quelques heures.

Non moins curieuse est l'observation III du travail de M. Gross ; nous y voyons, à la suite d'un coup de pied de cheval, une rupture du lobe droit du foie, foyer traumatique des dimensions d'un œuf de poule; deux foyers inflammatoires sus et sous-hépatique et une gangrène de l'intestin par artérite oblitérante de la mésentérique supérieure, au contact du foyer inflammatoire sous-hépatique, et peut-être, étranglement intestinal au niveau du muscle de Treitz et du passage des vaisseaux mésentériques.

3° *Lésions du mésentère.* — Les déchirures du mésentère se sont présentées à nous sous trois aspects bien différents, qui méritent

Digitized by Google

de nous arrêter un instant. Dans le cas le plus grave, il y avait une déchirure du mésentère, avec perte de substance totale de 6 à 7 centimètres de haut, sur 4 à 5 centimètres de large. Le mésentère était complètement désinséré des deux côtés d'une anse intestinale. La portion convexe de l'anse avait conservé son mésentère, sous la forme d'un lambeau de 3 à 4 centimètres de haut. La partie centrale du mésentère déchiré laissait voir 3 ou 4 gros vaisseaux béants qui avaient donné lieu à une hémorragie abondante, 1 litre environ. Vingt-deux heures après l'accident, toute l'anse intestinale correspondant à la déchirure mésentérique était absolument putréfiée, flasque et du plus beau vert de bronze qu'on puisse imaginer. Il n'y avait aucune perforation intestinale. Le péritoine était rempli de liquide putride, ultra-septique et infect.

Dans le cas moyen (obs. V personnelle), le mésentère était déchiré sur une longueur de 10 centimètres, au niveau de son insertion sur l'angle iléo-cæcal, et la déchirure se prolongeait, superficielle, sur le péritoine pariétal tapissant la fosse iliaque droite. C'est dans ce cas que l'intestin était ratatiné comme un intestin de poulet. L'hémorragie avait été des plus abondantes, il y avait plus d'un litre et demi de sang dans la cavité péritonéale.

Enfin, dans l'observation XI, personnelle, la déchirure était superficielle, triangulaire, mesurant 5 centimètres de long sur 3 centimètres de large ; on voyait à la surface, 2 ou 3 vaisseaux artériels en partie étirés qui avaient produit un épanchement sanguin de 4 à 500 grammes. Ces lésions sont absolument comparables à celles qui ont été rapportées par Inschouppé, Boulay, Lentz, Krause.

4° *Des épanchements sanguins intrapéritonéaux, dans les contusions de l'abdomen.* — J'ai trouvé, fréquemment, au cours de mes laparotomies pour contusion de l'abdomen, des épanchements sanguins plus ou moins abondants. La quantité de sang épanché a varié de un litre et demi, à deux litres (cas de Brassard et de Sennéchal), à 500, 300 et 150 grammes. La source de l'hémorragie était le plus ordinairement les vaisseaux mésentériques, 2 fois des déchirures du foie, 1 fois la déchirure du rein. L'épanchement sanguin était en général en partie liquide, en partie coagulé sous forme de gros caillots noirâtres que j'ai dû enlever avec de grandes éponges aseptiques. Presque toujours, cet épanchement pouvait être prévu à l'avance, avant l'incision du péritoine pariétal, sous lequel on devinait facilement sa coloration noirâtre. Excepté dans les cas de déchirure du foie, où l'épanchement peu abondant était situé en avant du grand épiploon, dans les autres cas, il remplissait la grande cavité péritonéale et descendait jusque dans le petit

Digitized by Google

bassin, qu'il remplissait en grande partie. Dans le cas de déchirure rénale, il remplissait tout le flanc gauche et donnait lieu à une véritable matité.

3° *Remarques sur l'évolution clinique des cas de contusion abdominale que nous avons observés.* — Il serait bien intéressant de connaître les signes de contusions graves de l'abdomen qui permettraient de poser sûrement les indications de l'intervention chirurgicale. L'étude des faits soumis à notre observation ne nous fournit malheureusement que peu de lumières sur ce point, malgré toute l'attention que j'ai pu y apporter.

Presque tous les cas de contusion abdominale grave que j'ai eu à traiter se sont présentés de la manière suivante :

1° Une période plus ou moins prolongée de choc traumatique ;

2 Une période réactionnelle caractérisée par des troubles variés que j'ai considérés comme des indications opératoires.

Le choc traumatique a toujours été très intense chez nos malades dont la plupart avaient subi, comme je l'ai montré plus haut, un traumatisme intense. Douleur vive, tendance syncopale, petitesse du pouls, refroidissement des extrémités, pâleur surtout accusée dans les cas d'hémorragie abondante, sueurs froides, hypothermie, tels sont les principaux caractères qui ont marqué cette première phase dont la durée n'a pas été en général considérable.

Ce serait une erreur de croire d'ailleurs que l'intensité du choc ait été habituellement en rapport avec l'intensité du traumatisme ; il était plutôt moindre chez nos deux blessés tamponnés par des wagons qu'ils étaient en train de manœuvrer, que chez le blessé que j'ai observé dans le service de M. Berger, et qui avait fait une chute de la hauteur d'un 2e étage sur l'angle d'une table de marbre. Amené à l'hôpital Lariboisière, de suite après l'accident survenu vers 5 heures du soir, cet homme avait, à 6 heures, une température axillaire de 35°,5 ; à 8 h. 30 m., la température était remontée à 36°,5. Le pouls, en pareille circonstance, est ordinairement petit, sans être très fréquent. La connaissance est généralement complète, plusieurs fois, les traits étaient profondément altérés, les yeux excavés.

Au bout d'un temps qui a varié entre deux heures et six ou sept heures, le blessé est sorti de cet état, le pouls est assez fort, marquant 75 à 80 pulsations à la minute; même dans les cas graves de lésion intestinale, son état, dix à douze heures après l'accident, lui paraît assez satisfaisant pour que la laparotomie qu'on lui propose lui semble une extrémité bien cruelle et il faut de longs raisonnements ou le récit de faits malheureux d'abstention, pour forcer sa conviction. Les mémoires de Chavasse, de Moty, de Nimier,

Digitized by Google

sont d'ailleurs remplis de faits de ce genre brusquement terminés, quelques heures plus tard, par une terminaison fatale.

Je n'ai guère observé, à ce moment, de vomissements, ni de nausées, encore moins de ballonnement du ventre. Celui-ci est plutôt rétracté : ses muscles sont tendus, surtout dans la région qui a été le siège du traumatisme. Cette région est le plus ordinairement le siège d'une douleur plus ou moins vive, notablement exagérée par la pression. La percussion y est souvent moins sonore que dans le reste de l'abdomen, ce qui tient à l'état de tension de la paroi, je pense, et aussi parfois, dans les flancs ou le petit bassin, à l'épanchement sanguin concomitant.

Ce n'est que plus tard, vers la 12e ou 15e heure, que l'on observe des vomissements, des nausées et une élévation de la température aux environs de 38°, sans être absolument constante ; cette élévation m'a paru cependant assez fréquente pour que je la considère comme un des meilleurs indices de l'intervention et que je recommande, dans toute cette période qui s'étend entre la 6e et la 15e heure, une observation attentive de chaque heure qui permettra seule au chirurgien, d'intervenir à temps. Ici encore, je n'ai pas noté le ballonnement du ventre ; les vomissements se sont montrés plus abondants chez un blessé atteint de petite déchirure du foie que chez ceux qui avaient de grosses lésions de l'intestin ; ce même blessé qui avait une fracture des côtes m'a donné une température de 38°, comme les deux malades porteurs de lésions intestinales.

Ayant presque toujours trouvé dans cette période des indications bien faibles que j'ai considérées comme suffisantes, je n'ai rien à dire de particulier sur ce qui survient ultérieurement et je ne puis que renvoyer aux mémoires de nos collègues de l'armée, pour convaincre ceux qui hésiteraient encore, des phénomènes qui se produisent ultérieurement et se terminent par une mort plus ou moins rapide, dans la grande majorité des faits où on n'est pas intervenu.

Des observations que je viens de vous rapporter et de commenter devant vous, deux conclusions me paraissent se dégager clairement :

1° *Les lésions des viscères, dans la contusion abdominale, ne sont pas toujours, comme on pourrait le croire, proportionnelles aux causes qui les ont produites.*

2° *Il n'existe, dans les vingt-quatre premières heures, aucun signe certain, aucun type clinique dénotant une lésion viscérale grave, et particulièrement une déchirure de l'intestin.*

Nous nous trouvons donc pour décider l'intervention chirurgicale en face de la situation suivante :

Digitized by Google

Dans les cas de contusion abdominale qui se présentent dans la pratique civile, les *lésions graves* se présentent dans *plus de la moitié des cas.* La clinique ne nous fournit, dans les vingt-quatre premières heures, aucun indice important sur l'existence de ces lésions. S'il est vrai que l'intensité du traumatisme donne parfois quelque présomption sur l'existence des lésions viscérales, on ne peut y compter absolument et les cas ne sont pas rares, où une grosse lésion, comme une déchirure de l'intestin, a été la conséquence d'un petit traumatisme.

Dans ces conditions, *la laparotomie exploratrice s'impose;* seule, elle permet au chirurgien de reconnaître les lésions viscérales internes et d'y porter, en temps utile, le seul remède efficace. Cette laparotomie si redoutée de beaucoup de médecins est cependant, sans gravité par elle-même, à la condition, bien entendu, d'être pratiquée avec les précautions de propreté, d'asepsie ou d'antisepsie qui sont aujourd'hui les conditions de toute intervention chirurgicale.

Tout le monde, à peu près, accepte, sans sourciller, la cure radicale d'une hernie; une simple laparotomie exploratrice pratiquée sur un sujet sans tare organique, sans altération grave préexistante du péritoine est-elle plus grave? Je ne le pense pas, et je n'en veux d'autre preuve que les milliers de laparotomies pratiquées pour des affections simples et bénignes des ovaires. Tous les chirurgiens savent très bien que dans les conditions ordinaires d'un kyste de l'ovaire, d'une affection des organes du petit bassin non infectée antérieurement, les malades ne succomberont pas à la laparotomie. Quand les malades meurent, ils ne succombent pas à la laparotomie exploratrice, mais bien aux lésions graves qui ont nécessité cette intervention et aux altérations viscérales hépatiques, rénales, péritonéales et autres qui en découlent et qui n'admettent plus le plus petit dérangement au fonctionnement final d'un organisme profondément altéré.

Pour la contusion abdominale, il en est absolument de même; en règle générale, il s'agit de sujets forts, vigoureux, bien portants, sans altération viscérale préalable, et par conséquent ils doivent guérir, si on ne laisse pas à l'infection résultant de la lésion de l'intestin le temps d'infecter le péritoine, à un degré où cette infection sera au-dessus des ressources que l'antisepsie met entre les mains du chirurgien. J'ai fait dix ou onze laparotomies exploratrices dans des contusions abdominales, j'ai perdu deux malades, mais ils n'ont pas succombé à la laparotomie exploratrice, ils ont succombé à des lésions trop graves et probablement trop aggravées par le retard apporté à l'opération, comme je le dirai plus loin.

L'intervention chirurgicale est-elle pleinement justifiée? Faut-il,

Digitized by Google

dans presque tous les cas de contusion abdominale un peu sérieuse, faire la laparotomie exploratrice?

A la question ainsi posée, je n'hésite pas à répondre par une affirmative absolue, et cette conviction ferme n'est pas seulement basée sur la gravité des lésions; elle résulte de ce que j'ai lu; elle est absolument partagée par le professeur Gross de Nancy, par MM. Vautrin, Février, Adam. Elle est surtout le résultat de mon expérience personnelle. J'ai pratiqué la laparotomie exploratrice chez onze blessés atteints de contusions abdominales graves; une seule fois, je n'ai trouvé que des lésions insignifiantes; dans tous les autres cas, les lésions étaient sérieuses; quand le mésentère était seul déchiré, il s'en fallait de rien que l'intestin ne le fût également. Ce qui ne veut pas dire, comme on a trop de tendance à nous en charger, que l'observation attentive du blessé n'entre pas en ligne de compte et doive être réputée pour rien. Tous les esprits sérieux savent que ce ne sont pas les procédés habituels de la chirurgie française.

Tout en étant convaincu de la nécessité de la laparotomie exploratrice, le chirurgien doit évidemment tenir compte de la nature, de l'intensité du traumatisme, de la durée, de l'intensité du choc, des symptômes observés; le pouls, la température, seront relevés avec soin et nous croyons qu'on y trouvera presque toujours une confirmation de la conviction intérieure que l'on doit avoir sur la nécessité de la laparotomie, si on ne veut pas laisser périr les malades qui vous sont confiés. Mais, pour que la laparotomie exploratrice donne de bons résultats, il faut : 1° qu'elle soit précoce; 2° qu'elle soit conduite aussi rapidement que possible, sans rien sacrifier des règles de l'antisepsie, ni des recherches nécessaires.

1° *Il faut que la laparotomie exploratrice soit précoce pour être bonne.* — Par laparotomie précoce, j'entends une laparotomie faite dans les quinze ou vingt premières heures, au maximum.

M. Adler, dans sa thèse, nous montre que sur cinq blessés atteints de contusion abdominale grave, et opérés dans les dix premières heures, trois ont guéri. J'ajoute que quatre d'entre eux avaient des ruptures de l'intestin. Sieur (*Archiv. gén. de méd.*, 1893) a montré que l'intervention donnait une mortalité de 20 0/0, avant le début de la péritonite, et que la mortalité montait à 47 0/0, au début ou au cours de l'infection péritonéale.

La démonstration n'est pas moins nette dans mes observations; sept fois je suis intervenu dans les vingt premières heures, aucun blessé n'a succombé; quatre fois je suis intervenu tardivement; une fois à la 23e heure; une fois après trente-six heures; une fois au 3e jour; une fois au 17e jour. Sur ces quatre opérés, deux ont

Digitized by Google

succombé. Je demande à faire une remarque relative à ces deux morts. L'un était mon premier opéré, que j'avais eu envie de traiter chirurgicalement vingt-quatre heures plus tôt, ce dont j'ai été détourné par les élèves du service, sous l'empire des recherches, récentes alors, de MM. Reclus et Noguès. *(De l'abstention dans les plaies de l'abdomen par balles de revolver de petit calibre)* Pour mon second décès, j'avais été un peu ébranlé trois jours auparavant par ma laparotomie blanche; je ne trouve aucun signe, j'ai peur de faire une opération inutile, je recule de quelques heures, recommandant une observation attentive de la température et demandant qu'on me fasse prévenir au moindre changement, sans attendre; je reviens cinq heures plus tard et je trouve cette énorme désinsertion et cette putréfaction d'une anse intestinale de 30 centimètres de long. Ma conviction est donc faite, Messieurs; pour que la laparotomie soit bonne, il faut qu'elle soit précoce.

2° *Il faut que la laparotomie soit menée aussi rapidement que possible.* — Je n'insisterai pas beaucoup sur ce point, car je crois que la conviction de nos collègues est en grande partie faite. Dans la contusion abdominale, mieux peut-être que dans les plaies, on sait, en cas de traumatisme localisé, que les lésions sont réparties entre le point frappé de la paroi abdominale et la colonne vertébrale ou les côtes. Si, par une incision suffisamment grande (15 à 20 centimètres), on peut s'assurer qu'il n'y a que du sang, pas de bile, ni de matières fécales, je ne crois pas utile d'éviscérer tout l'intestin entre des compresses chaudes, on explorera surtout les anses voisines du point traumatisé. Si l'éponge aseptique qui ramasse le sang, ramène des parcelles suspectes, il faudra très rapidement agrandir, éviscérer, inspecter l'intestin d'un bout à l'autre.

Les déchirures du foie ne seront suturées que si cela peut se faire facilement, sans trop ajouter au traumatisme. Je conseillerais la suture à points séparés, très large, avec du très gros catgut. Dans les autres déchirures, je tamponnerais avec des éponges montées, si cela saignait beaucoup, avec de la gaze iodoformée, si l'hémorragie n'était pas trop considérable. Je traiterais par l'extirpation, la cholécystotomie ou même la cholécystentérostomie, une rupture des voies biliaires.

Les ruptures partielles de l'intestin seront suturées directement; pour les ruptures totales, je ferais l'anus contre nature, ou bien j'emploierais le bouton de Murphy, que l'on devrait avoir dans tous les services.

Les déchirures du mésentère seront suturées à la soie.

Les précautions ante-opératoires et post-opératoires sont celles

Digitized by Google

de toutes les opérations abdominales. J'insiste sur les avantages d'une diète absolue à partir de l'accident; beaucoup de blessés ont vu leur état s'aggraver par l'ingestion de liquides. On ne saurait être trop sévère.

Quant aux résultats bruts, les voici : thèse de Adler, 23 cas (9 guérisons, 14 morts); P. Michaux, 11 cas (9 guérisons, 2 morts); Février, 1 guérison; Follet (de Lille), 1 guérison; Walther, 1 mort.

Cela me paraît démontrer combien l'intervention chirurgicale est bonne dans la contusion de l'abdomen.

II. — *La crête médiane postérieure du corps de l'utérus envisagée comme signe des rétrodéviations,*

Par M. LE DENTU.

Le diagnostic des rétrodéviations utérines est généralement assez facile, lorsque l'utérus n'est pas déformé par des fibromes ou englobé dans des exsudats inflammatoires. Avec un peu d'attention, on reconnaît sans peine le corps de cet organe occupant le cul-de-sac postérieur du vagin et reposant sur le rectum. En cas de rétroflexion, on sent l'angle à direction transversale qui sépare le col, du corps. De plus, la palpation abdominale combinée avec le toucher vaginal permet de constater que le fond de l'utérus ne se trouve plus dans la région sus-pubienne, à environ deux travers de doigt au-dessus de l'arcade. C'est seulement chez les femmes peu pourvues d'embonpoint, qu'on peut en suivre, avec les doigts, la face antérieure; la partie la plus élevée du corps se dérobe à l'exploration, à moins qu'on n'ait fait de la réduction au moyen de la main vaginale.

Les classiques enseignent qu'on reconnaît l'utérus à sa forme globuleuse et à la régularité de ses contours. Dans ces caractères, il n'y a rien de spécial à l'utérus; toute tumeur occupant la place où l'on trouve cet organe, en cas de rétrodéviation, peut offrir des contours réguliers et une forme globuleuse. Or, il y a une particularité anatomique dont je crois avoir été le premier à tirer parti pour le diagnostic de la rétroflexion et de la rétroversion. C'est la crête verticale médiane de la face postérieure de la matrice que Richet, Sappey, Courty ont décrite après Meckel et Huschke. On sait que les faces de l'utérus n'ont ni le même aspect ni la même forme. L'antérieure est assez régulièrement convexe d'un côté à l'autre; la postérieure est formée de deux facettes obliques qui, de chacun des bords, se dirigent en dedans et en arrière. Elles se rencontrent sur la ligne médiane et donnent ainsi naissance à une

Digitized by Google

arête mousse, mais très nette, qui part du point de séparation du corps et du col et se dirige en haut, sur une longueur inégale, suivant les femmes. Cette arête ne s'étend pas jusqu'au bord supérieur ; celui-ci est régulièrement convexe dans le sens transversal, comme d'avant en arrière. Elle serait plus prononcée, à en croire Meckel, sur les sujets jeunes.

Il y a déjà bon nombre d'années que je me suis habitué à rechercher cette crête sur les utérus en rétroposition. La première fois que je l'ai sentie, sans la chercher, cette constatation m'a semblé si naturelle que je n'ai même pas songé à en parler. Comme depuis lors elle s'est reproduite constamment, ou peu s'en faut, toutes les fois que mon doigt rencontrait le corps de l'utérus dans le cul-de-sac postérieur du vagin, j'ai prié M. Pichevin de faire en mon nom, une communication sur ce point, au Congrès de gynécologie de Bruxelles[1] ; déjà, dans un article inséré quelque temps auparavant dans la *Gazette médicale de Paris*[2], ce nouveau signe des rétrodéviations avait été exposé avec des détails suffisants. Il paraissait avoir échappé jusque-là à tous les gynécologistes, puisque Boivin et Dugès, Colombat, Aran, Valleix, Nonat, Bernutz, Courty, Churchill, Sims, Schrœder, Barnes, G. Thomas, Emmet, Lombe, Atthil, Demarquay et Saint-Vel, Martineau, Scanzoni, West, Pozzi, Schultze, gardent le silence sur ce point. Trois ans se sont écoulés depuis lors, et comme ma conviction s'est encore affermie relativement à la réalité et à l'utilité de ce signe, comme aussi il n'en a pas encore été question à la Société de chirurgie, vous me permettrez de vous en dire quelques mots.

Supposons l'utérus en rétroversion ou en très légère rétroflexion. L'index étant introduit jusqu'au fond du cul-de-sac postérieur, on a la sensation nette d'une arête plus ou moins mousse siégeant sur le corps, et de chaque côté de laquelle existent deux surfaces à peu près planes, fuyant obliquement vers les bords. Cette arête s'étend de la limite du col à 1 1/2, 2 ou 3 centimètres plus haut. Il y a des femmes chez lesquelles on la constate sans la chercher, tandis que chez d'autres, un peu d'attention est nécessaire. Je crois pouvoir dire cependant que toujours on arrive à la découvrir, tout en reconnaissant que, dans les cas où il n'est pas facile de la sentir très nettement, sa valeur diagnostique devient discutable. Il est remarquable qu'on puisse encore la sentir sur l'utérus gravide, du moins pendant les premières semaines. Une très bonne manœuvre pour la reconnaître, consiste à déplacer plusieurs fois

[1] *Premier congrès international de gynécologie et d'obstétrique.* Bruxelles, 13 septembre 1892.

[2] *Gaz. méd. de Paris*, 1892, n° 21, p. 241.

Digitized by Google

l'extrémité du doigt explorateur, transversalement, de droite à gauche et de gauche à droite.

Lorsque la rétrodéviation est compliquée de latérodéviation, cette arête prend naturellement une direction oblique. Elle est quelquefois tellement accentuée que, chez certaines femmes à paroi abdominale flasque, on peut la constater en enfonçant la main entre le promontoire sacré et la face postérieure de l'utérus, après avoir réduit la rétrodéviation. Par le toucher rectal on la perçoit également, mais, en général, moins distinctement que par le vagin. Ces divers modes d'exploration se contrôlent les uns les autres.

En cas de rétroflexion, la crête s'exagère; elle devient plus tranchante et naît brusquement au-dessus de l'angle de courbure. Il est vrai que sa longueur est peut-être moindre, parce que le corps de l'utérus se tasse sur lui-même. Le doigt la rencontre plus directement, puisque le corps de l'utérus présente sa face postérieure au fond du cul-de-sac vaginal, et qu'alors elle est moins fuyante que dans le cas de rétroversion.

Il y a deux circonstances principales où la constatation de cette crête peut rendre des services au point de vue du diagnostic, c'est lorsque l'utérus est déformé par de petits fibromes et surtout lorsque les annexes malades sont maintenues contre cet organe par des adhérences. Examinons d'abord le premier cas : par le toucher et la palpation on sent, par exemple, deux tumeurs à peu près globuleuses situées l'une devant l'autre. L'une d'elles est un fibrome, mais il n'est pas toujours aisé de savoir laquelle. Sans doute le cathétérisme utérin pourrait de suite trancher la question, mais il n'est pas toujours permis de le pratiquer la première fois qu'on examine une malade. Si l'hystéromètre peut être désinfecté immédiatement, la préparation du vagin par des injections antiseptiques demande un certain temps, et les malades ont souvent hâte d'être fixées. Si l'on objectait qu'en matière de fibromes il n'est pas nécessaire de pousser le diagnostic jusqu'à une pareille rigueur, je répondrais qu'un signe de plus n'est jamais à dédaigner en clinique et que la précision absolue d'un diagnostic peut toujours avoir, dans une circonstance donnée, une influence heureuse sur le sort des malades.

Je pense qu'il est encore plus nécessaire de bien établir la situation de l'utérus, lorsque les annexes sont malades. Très souvent elles occupent les parties latérales du bassin, refoulant la matrice à droite ou à gauche, lorsque leurs lésions ne sont pas symétriques; mais souvent aussi, soit qu'il y ait chute des annexes dans le cul-de-sac de Douglas, soit que des exsudats remplissent ce dernier, on sent au fond du vagin, derrière le col, une masse

Digitized by Google

globuleuse assez régulière, ayant beaucoup d'analogie de forme et de consistance avec le corps utérin. Il est important alors de savoir si l'on a affaire réellement à la matrice, quand on ne pratique pas systématiquement l'hystérectomie en cas de lésions doubles même peu importantes. Lorsqu'on pense encore que la tubo-ovarite double, non suppurée, compliquée de rétrodéviation adhérente, indique plutôt la laparotomie suivie d'hystéropexie abdominale ; tandis que, par contre, des lésions doubles compliquées de pelvi-péritonite exsudative du cul-de-sac de Douglas justifient suffisamment l'hystérectomie, on est bien aise d'avoir à sa disposition un signe permettant de différencier les deux cas cliniques et de déduire logiquement les indications des deux modes d'intervention. La crête médiane postérieure fournit ce signe ; sa constatation est donc particulièrement utile en pareille circonstance.

Tandis que je découvrais la signification clinique de la crête postérieure du corps de l'utérus et que j'en étudiais les différentes modalités dans les rétrodéviations, Sänger constatait l'existence d'une saillie particulière du cul-de-sac antérieur du vagin non décrite jusque-là. Ce sont les publications de M. Pichevin, faites en mon nom, qui l'ont déterminé à faire connaître une autre crête médiane antérieure, cervicale ou antécervicale, « dont l'existence, peut-être constante dans les rétropositions congénitales de l'utérus, avait attiré son attention depuis quelques années ». Tels sont les termes dont il se sert dans un petit article consacré à ce sujet en 1894 [1]. Je traduis textuellement la description du gynécologiste de Leipzig : « Il s'agit d'une saillie exactement médiane du cul-de-sac vaginal antérieur, analogue à un frein et plus ou moins tranchante, que l'on peut suivre par en haut sur une étendue de 1 centimètre à 1 centimètre et demi de la cloison vésico-cervicale. Cette saillie, semblable à une corde cicatricielle, partage ainsi le cul-de-sac vaginal antérieur en deux facettes planes que l'on peut constater, même au spéculum, dans les cas très accentués. Habituellement, il existe en même temps une brièveté anormale du vagin entier et spécialement de sa paroi antérieure, une étroitesse marquée, un défaut de profondeur du cul-de-sac antérieur coïncidant avec la brièveté de la lèvre antérieure de la matrice. J'ai trouvé ce frein antécervical exclusivement chez des nullipares douées d'un utérus long, grêle, rétroversé, plus rarement rétrofléchi. Comme, dans ces cas, il était impossible d'établir une autre cause de la rétroversion existante, il fallait bien supposer que cette dernière, en corrélation avec cette saillie, était congénitale. »

[1] SANGER, *Festschrift zur Feier des fünfzigjährigen Stiftungsfestes der Gesellschaft für Geburtshilfe und Gynäkologie in Berlin.* Wien, 1894.

Digitized by Google

Jamais Sänger n'a rencontré cette crête dans les rétrodéviations acquises. Il pense qu'elle n'est pas seulement sous-vaginale, mais qu'elle pourrait bien s'étendre jusque dans la substance même de l'utérus. Il la considère comme un vestige de la fusion des conduits de Müller et invoque ainsi une interprétation semblable à celle de Meckel pour la crête utérine postérieure. Il n'y a, comme on le voit, aucun rapport entre cette dernière et celle que Sänger a le premier signalée. Elles occupent des situations opposées sur l'utérus; d'autre part, l'une appartient au corps, l'autre est antécervicale. L'une peut servir de signe dans la rétrodéviation acquise, l'autre dans la rétrodéviation congénitale. Sänger et moi nous avons donc suivi des voies toutes différentes, sans nous rencontrer une seule fois.

De crête en crête, j'en arrive à une troisième, de connaissance encore plus récente, puisque c'est seulement il y a quelques jours que M. Pichevin l'a signalée à mon attention sur deux malades de mon service de gynécologie. Je l'avais sentie vaguement sur l'une d'elles, mais, après une courte réflexion, j'avais passé à autre chose sans traduire ma pensée. Il s'agit encore d'une crête antérieure, mais n'ayant aucun rapport avec celle de Sänger, puisque les deux malades qui l'ont présentée étaient atteintes d'antéflexion acquise, suivant toute apparence. Donc rien de congénital, et la déviation était inverse de celle qu'a étudiée le gynécologiste allemand dans ses rapports avec la crête antécervicale. Jusqu'ici la crête médiane antérieure de l'antéflexion nous a paru exceptionnelle, plus courte, moins accentuée que la postérieure ; mais de nouvelles recherches sont nécessaires pour en établir les caractères.

Je me résume : sur la face postérieure du corps de l'utérus en rétrodéviation, on trouve, peut-être toujours, une crête médiane postérieure qu'on peut utiliser pour le diagnostic. Des recherches multipliées m'autorisent à dire que j'ai été le premier à en signaler la valeur clinique.

Il semble que les antédéviations ou que, du moins, les antéflexions puissent donner lieu à la formation d'une petite crête médiane antérieure dont la fréquence ne pourra être établie que par de nouvelles recherches.

De toute autre nature est la crête médiane antérieure de Sänger. Elle serait symptomatique de la rétrodéviation congénitale, à l'exclusion de toute autre, et serait en corrélation étroite avec la position anormale de l'utérus.

Digitized by Google

Présentation de malade.

Luxation sous-épineuse de l'épaule, compliquée de fracture de la tête humérale. Ablation du fragment capital irréductible. Guérison avec conservation presque intégrale des mouvements.

M. Delorme. — La discussion récente sur les modes de traitement des luxations irréductibles de l'épaule, sans fracture, m'a engagé à vous présenter un malade, bien digne d'attirer votre attention sur une question connexe : le traitement des luxations compliquées de fracture.

Le 7 octobre 1894, M. de Lav..., âgé de 30 ans, vigoureux, au retour d'une partie de chasse, fait butter sa charrette anglaise contre un obstacle. Il est projeté sur le sol; sa voiture se renverse et le garde-crotte porte sur son épaule droite, en arrière, avec assez de violence pour se fausser.

Le lendemain, deux confrères constatent, avec une augmentation considérable de volume du moignon de l'épaule, une ecchymose linéaire, longue de 20 centimètres, coupant verticalement le scapulum, un peu en arrière de la base de l'acromion, tous les signes d'une luxation sous-épineuse. Par des tractions très énergiques, ils remettent le corps de l'os en rectitude, mais une portion osseuse reste sous l'épine, et par des pressions directes, ils ne peuvent que la propulser vers l'acromion.

Je vois le malade le vingtième jour. Le gonflement de l'épaule et des bras est encore considérable; le moignon de l'épaule est globuleux, de saillie normale, l'acromion à peine saillant. En dehors de la coracoïde, le doigt éprouve la résistance osseuse habituelle, et, autant qu'il est possible d'en juger, on la sent dans la même étendue que du côté opposé. Le bras droit mesuré à plusieurs reprises, de l'acromion à l'olécrâne, a la même longueur que celle du bras gauche; enfin les mouvements passifs d'abduction, de propulsion en avant et en arrière, ont une assez grande étendue et sont à peine douloureux.

Sous l'acromion, près de l'épine, je trouve, recouverte par le deltoïde, une masse osseuse à surface légèrement excavée, limitée par un bord tranchant convexe. Elle a 4 centimètres environ de haut et ses limites externes sont confuses. Je ne retrouvais donc pas là, la saillie globuleuse d'une tête humérale, mais plutôt, le rebord et l'excavation d'une cavité glénoïde déplacée. L'acromion, l'épine et la coracoïde n'étaient ni douloureux, ni mobiles.

Sans exclure complètement l'idée du déplacement bien insolite de la glène en arrière, je m'arrêtai à celle d'une luxation de la tête humérale, sans très bien saisir, avant mon intervention, je l'avoue, la raison de la conservation de longueur du membre, la forme excavée et le relief du bord de la saillie osseuse, le tout coïncidant avec la constatation d'une résistance normale en dehors de la coracoïde

Digitized by Google

Je proposai à mon malade une intervention qui devait consister dans l'extirpation de la portion osseuse luxée, s'il m'était impossible de la remettre en place et de la suturer avec le fragment diaphysaire. L'opération fut faite le vingt-huitième jour.

Après avoir tracé une incision cutanée en L, acromio-deltoïdienne, je pénétrai dans un interstice deltoïdien, sans descendre jusqu'au niveau du circonflexe, et je tombai, sous le deltoïde, sur une surface osseuse encapsulée, dans une gangue continue de tissus tassés et indurés. Quelques coups de rugine l'ayant débarrassée de sa coque, elle s'énucléa. C'était la tête humérale déjà graisseuse, séparée par un trait oblique très régulier, passant par le col anatomique dans le tiers-externe et descendant ensuite sur le col chirurgical, à 2 centimètres au-dessous du niveau du col anatomique (fracture en bec de plume). La surface orbe de la tête regardait en avant, sa face cruentée et excavée en arrière, et, comme les tubérosités étaient restées adhérentes au corps de l'os, je m'expliquai alors aisément l'absence de diminution de longueur du membre.

Pendant la chute, l'épaule s'était luxée en arrière, puis, le malade étant par terre, le garde-crotte portant violemment, soit au niveau du col, soit sur les tubérosités, avait fracturé la tête humérale. L'action divulsante d'une balle tirée vers le milieu du col anatomique produit communément cette variété de fracture, avec conservation des mouvements de rotation. Ceux-ci témoignent de la persistance des insertions des muscles qui se fixent au trochiter.

Chez mon malade, les mouvements sont si sûrs, que, fanatique d'escrime et de tir, il manie très librement un fleuret et tire avec une grande justesse au pistolet.

Dans les luxations en avant, compliquées de fracture de la tête humérale, l'excision du fragment capital est regardée par le plus grand nombre comme le traitement de choix. Si j'en juge par ce cas, dont je n'ai pas trouvé d'analogue, il semble également le plus recommandable pour les luxations similaires en arrière.

On avait, en vain, tenté chez mon malade de réduire la tête déplacée, en combinant d'énergiques pressions directes, aux tractions. Se fût-on servi d'un poinçon aseptique, il eût été probablement impossible de réintégrer dans sa capsule ce fragment irrégulier. Si j'avais rétabli les mouvements de l'articulation, sans me préoccuper de la tête humérale, le fragment anguleux qu'elle représentait eût sans doute gêné et rendu douloureux les mouvements du deltoïde. Ce n'est enfin qu'au prix de grandes difficultés et de délabrements étendus, que j'eusse pu chercher à replacer cette tête humérale dans sa capsule articulaire, l'encheviller ou la suturer à l'épiphyse. Elle était logée, en effet, dans une coque fermée, distante de la capsule. J'eusse dû, pour le moins, sacrifier, pour assurer la réduction, les insertions des rotateurs de l'épaule, et

Digitized by Google

rien ne dit que j'aurais pu, dans une capsule même supposée extensible, interposer ce fragment entre la glène et le fragment inférieur appliqué contre cette dernière.

Les résultats de l'excision de la tête humérale sont trop satisfaisants pour qu'on puisse hésiter à l'enlever quand elle est séparée, comme ici, de sa portion bulbaire, mais on peut se demander si cette pratique devrait être suivie dans tous les cas de luxations récentes en arrière, compliquées de fracture. Deux fois sur trois, dans les luxations de l'épaule en avant, le trait de la fracture coupe le col chirurgical ; or, l'on sait que les résultats fonctionnels de la résection sont souvent moins avantageux lorsque le trait de résection porte à ce niveau, que lorsque l'ablation n'intéresse que la tête humérale.

Dans une luxation récente en arrière, avec fracture du col chirurgical, il me semble donc qu'il y aurait lieu tout d'abord de réduire, à ciel ouvert et au prix de dégâts minimum, le gros fragment huméral, de l'encapsuler, puis de le suturer au corps de l'os et de n'en faire le sacrifice qu'en cas d'insuccès.

Telles sont les courtes remarques que m'a inspirées cette observation dont l'intérêt réside dans l'excessive rareté des luxations en arrière, compliquées de fractures, dans la forme de cette dernière, les incertitudes diagnostiques du début et le résultat très avantageux fourni par l'excision.

Présentation de pièce.

Tumeur du cerveau extraite par la méthode de Horsley.

M. Schwartz. — J'ai extirpé la tumeur cérébrale que voici il y a neuf jours, par la méthode en deux temps de Horsley (trépanation dans une première intervention et, deux jours après, ablation de la tumeur). Le néoplasme dont l'examen histologique n'a pas encore été fait, présente, vous le voyez, une forme ovoïde. Il mesure 5 centimètres de long, sur 2 centimètres de large. Il était, pour ainsi dire, à cheval sur le centre du membre supérieur et j'ai dû traverser 1 centimètre de substance cérébrale pour arriver jusqu'à lui. Le diagnostic de son existence et de sa localisation avait été fait par M. Delorme qui m'a confié le malade, après avoir constaté que le traitement médical était incapable de guérir les crises épileptiformes et l'hémiplégie dont le patient était affligé depuis deux ans. Je compte publier ultérieurement tous les détails de cette observation. Pour l'instant, je me contente de vous dire que les résultats de mon opération sont aussi satisfaisants que pos-

Digitized by Google

sible. L'intervention date de neuf jours, les crises épileptiformes n'ont plus reparu et l'hémiplégie va s'améliorant tous les jours.

Élections.

La Société procède, par la voie du scrutin, à l'élection d'un membre titulaire.

Candidats présentés par la Commission :

En première ligne : M. Poirier.
En deuxième ligne : MM. Broca et Walther.

Résultats du scrutin :

Nombre de votants, 23. — Majorité, 12.

MM.	Poirier	14 voix.
	Broca	3
	Walther	3
	Verchère	2
	Jullien	1

En conséquence, M. Poirier est nommé *membre titulaire* de la Société de chirurgie.

La séance est levée à 5 heures 15 minutes.

Le Secrétaire annuel,
Paul Segond.

Séance du 27 mars 1895.

Présidence de M. Th. Anger.

Le procès-verbal de la précédente séance est lu et adopté.

Correspondance.

La correspondance comprend :

1° Les journaux et publications périodiques de la semaine ;

Digitized by Google

2° Une lettre de M. POIRIER, remerciant la Société de sa nomination au titre de membre titulaire.

A propos de la correspondance

M. POLAILLON offre à la Société de chirurgie le livre qu'il vient de publier sur les *affections chirurgicales des membres* (statistiques et observations).

M. H. DELAGENIÈRE (du Mans), membre correspondant de la Société de chirurgie, dépose sur le bureau la statistique manuscrite des opérations qu'il a pratiquées au Mans, du 1er janvier 1894, au 1er janvier 1895.

Communication.

Interrupteur pour irrigation des cavités closes[1],

Par M. AUGUSTE REVERDIN (de Genève),
membre correspondant de la Société de chirurgie.

Les lavages de l'urètre, de la vessie, de l'utérus, etc., sont de pratique courante; aussi, que de moyens divers mis au service de cette méthode, que d'instruments nouveaux ont vu le jour! La seringue, il y a peu de temps encore, était omnipotente, et quoique son importance, par trop exclusive, ait perdu beaucoup de terrain aujourd'hui, elle mérite cependant de conserver parmi ses concurrents un rang fort honorable. Elle offre en effet certains avantages incontestables et bien personnels. Elle permet en particulier d'apprécier le degré de résistance des parois de la cavité qu'il s'agit de laver; renseignement précieux, car il n'est pas toujours sans danger de distendre d'une façon inconsciente des organes dont la résistance peut être précaire. Le piston poussé par une main exercée, ne pénètre que peu à peu et renseigne sur la force et la tonicité des parois. On doit tenir d'autant plus compte de cet élément de diagnostic, que les renseignements fournis par le malade ne sont point toujours la fidèle expression de la vérité. La poussée voulue, mesurable, qu'imprime au jet de liquide, une pression contrôlable à tous les instants, est une sérieuse garantie contre les distensions excessives ou les ruptures possibles. Donc,

[1] Travail lu par M. le Secrétaire général.

Digitized by Google

bien loin de rejeter la seringue, nous reconnaissons volontiers toutes ses vertus, mais cette manière de voir très impartiale ne saurait nous interdire de faire au précieux instrument les quelques critiques qu'il mérite.

La principale consiste à constater que la seringue est d'un mécanisme assez compliqué pour qu'on puisse dire : qu'*on rencontre rarement une bonne seringue*. On pourrait même ajouter qu'*une bonne seringue devient facilement mauvaise*, car il ne faut pour cela que l'oubli de quelques soins, la négligence de quelques précautions. Le piston en particulier exige une surveillance attentive, constante pour ainsi dire. On ne conserve bonne une seringue, qu'à condition de s'en servir souvent et de l'entretenir minutieusement, c'est convenu ! Le professeur Guyon a senti plus que d'autres la nécessité d'avoir un instrument impeccable, et de fait, celui que lui a construit M. Collin se rapproche beaucoup de la perfection. Cependant, malgré ses évidentes qualités, il y a un mais... et ce mais c'est le piston !

Quoi qu'on fasse et qu'on imagine, une seringue sera toujours plus difficile à aseptiser qu'un récipient de verre, pour lequel la pesanteur tient lieu de piston. Et voilà pourquoi, lorsque ces récipients nouveau style firent leur apparition, ils furent si favorablement accueillis et ne tardèrent pas à prendre un rang prépondérant dans l'arsenal chirurgical et à se substituer dans nombre de cas à leur doyenne : *Dame Seringue !* Et ce ne fut là que justice, car l'entretien d'une douche en verre peut être considéré comme nul. Rien de plus simple que d'assurer sa rigoureuse propreté. En outre, la pression qu'on réclame d'elle est graduable à l'infini; l'élévation qu'on règle à volonté, ou l'ouverture plus ou moins complète du robinet, en sont de sûrs garants.

Ajoutons encore que l'air dont on veut éviter la pénétration est plus aisément expulsé d'une douche que d'une seringue... et les assistants moins souvent aspergés. Remarquons enfin que pour une vessie connue, c'est-à-dire dont on a pu apprécier non seulement la capacité, mais encore la tolérance, il est aisé d'établir la quantité de liquide qu'on peut y faire pénétrer sans danger. Mais pour cela, il est indispensable d'avoir à sa disposition un *interrupteur* commode, rapide, plus facile à manier qu'un robinet et surtout *un interrupteur qui permette le* RETOUR *du liquide, par la même voie que son* ALLER.

C'est dans l'espoir d'avoir résolu ce problème, que j'ai l'honneur de soumettre à la haute appréciation de la Société de chirurgie l'instrument et le dessin ci-joints. Comme il était à prévoir après ce qui vient d'être dit, cet interrupteur s'adapte directement à l'extrémité du tube de caoutchouc qui descend d'un récipient de verre.

Digitized by Google

Le liquide arrive donc, sans interposition d'aucun robinet, jusqu'à l'instrument que nous allons décrire.

Cet instrument se compose de deux tubes métalliques glissant à frottement exact l'un sur l'autre. Le tube externe, le plus court de quelques centimètres, présente, vers sa partie moyenne, deux tubulures disposées en face l'une de l'autre. Sur la première, s'adapte le tube de caoutchouc qui amène le liquide, et c'est par la seconde que s'échappe celui-ci, après avoir circulé dans la cavité qu'il s'agit d'irriguer.

L'une des extrémités de cette chemise métallique est découpée

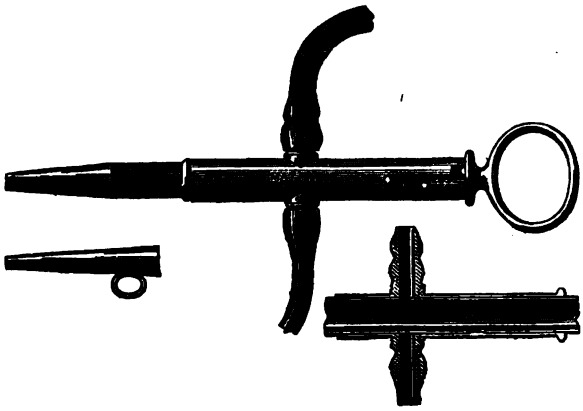

par une fente en forme de baïonnette. C'est dans cet espace que devra se mouvoir le bouton placé à la surface du tube intérieur, dont il dirige et limite la course.

Suivant la position donnée à ce bouton on pourra à volonté :

1° Empêcher le liquide de passer ;

2° Lui ouvrir l'orifice qui conduit à l'organe qu'on veut irriguer ;

3° Celui qui permet sa sortie.

On peut donc, par des mouvements très simples, presqu'imperceptibles, établir le courant dans un sens, puis le renverser ; envoyer du liquide dans une vessie et l'en faire sortir par la même sonde qu'il vient de traverser en sens inverse, ou bien encore supprimer tout courant. La sonde peut être une sonde quelconque, aussi bien celle de Nélaton, qu'une sonde anglaise ou une sonde métallique. L'une des extrémités du tube interne se termine par un anneau destiné à recevoir le pouce de la main qui opère ; l'autre se termine en forme de cône, ce qui lui permet de s'adapter à des sondes de calibres différents. On peut d'ailleurs, pour parer à tout, avoir une pointe de rechange, plus fine, qu'on place dans la sonde, et dans la culasse de laquelle on fait pénétrer le bout trop volumineux de l'interrupteur.

Digitized by Google

Ajoutons, mais on l'a déjà compris, que le tube interne présente deux yeux placés à hauteurs différentes et pouvant par conséquent correspondre ou non, avec les tubulures du tube externe. La coïncidence d'un œil ou de l'autre avec les tubulures s'obtient en faisant glisser le tube interne, en avant ou en arrière, dans son congénère. Enfin, un index placé au milieu de la course de ce tube marque le point où il faut arrêter le mouvement, pour qu'aucun œil ne corresponde aux tubulures; pour que par conséquent aucun liquide ne passe. C'est dans cette situation que l'instrument doit être présenté à l'opérateur, par son aide. L'interrupteur dont nous avons essayé de donner la description est très simple à tenir propre; il suffit de le démonter et de le désinfecter suivant un des nombreux procédés connus. Le sublimé cependant doit être exclu, en raison de son action corrosive sur le métal. Le système adopté pour le démontage est des plus aisé, il a pour but d'éviter tout écrou, vis ou charnière d'un entretien difficile. Observons enfin que ce n'est point pour le lavage vésical seulement que se recommande cet instrument, mais qu'il trouvera son application, toutes les fois qu'il s'agira de faire passer un liquide dans une cavité close, de l'en faire aisément ressortir et cela, sans risquer la pénétration de l'air. Il peut donc être utilisé pour les lavages des cavités pleurale, péritonéale, de tout abcès volumineux, etc... La figure ci-jointe permet de saisir, du premier coup d'œil, la structure de l'instrument et son fonctionnement.

Suite de la discussion sur les indications de l'intervention chirurgicale dans les contusions de l'abdomen.

M. Michaux. — Avant de laisser continuer la discussion soulevée par mon rapport, je tiens à bien préciser que je n'ai point du tout préconisé la laparotomie, indistinctement dans tous les cas. La seule doctrine dont je me sois fait le défenseur est celle de l'intervention aussi précoce que possible, dans les cas de contusions graves.

M. Delorme. — J'ai demandé la parole à propos de la discussion sur le traitement des contusions graves de l'abdomen, pour faire appel aux faits que j'ai pu observer. Ils sont surtout relatifs à des contusions par coup de pied de cheval. Comme M. Michaux, je suis partisan de la laparotomie précoce, dans les contusions de l'abdomen avec rupture du tube digestif ou lésions graves des viscères compliquées d'hémorragie, et ma salle d'opération est toujours préparée en vue de semblables interventions; mais, si je suis ferme sur le principe, j'avoue que je suis presque toujours embarrassé

Digitized by Google

durant quelques heures à peser leur utilité. Les partisans de la laparotomie exploratrice, dans tous les cas de contusion grave, ne connaissent sans doute pas ces embarras, mais, si j'en juge par les cas que j'ai pu observer, ils s'exposent aussi à un véritable abus de cette opération.

Si, d'une vingtaine de cas de contusions abdominales relevés depuis sept ans, je défalque ceux de contusions dorso-latérales par coup de pied de cheval, il me reste neuf cas de contusions fortes antéro-latérales. Or, sur les neuf cas, je ne suis intervenu que deux fois, et mes sept premiers malades ont guéri, alors qu'ils avaient présenté des symptômes graves de début et que le choc avait été violent. Partisan de la laparotomie exploratrice d'emblée, j'eus donc fait sept laparotomies inutiles, sur neuf. C'est une proportion trop élevée pour que je n'en tienne pas un grand compte. J'ai été attaché autrefois à un régiment de cavalerie, puis à l'Ecole de cavalerie, j'ai vu un certain nombre de cas de contusions abdominales par coup de pied de cheval, avec choc violent. Je n'ai pas souvenance d'un cas mortel, et dernièrement, notre collègue, M. Dieu, résumant une grande expérience, me parlait de la gravité relativement faible de ces cas. Mais je veux surtout m'en tenir à des faits plus précis. Or, je le répète, sur neuf cas, j'eus fait sept laparotomies inutiles.

Ces constatations m'ont engagé à régler ainsi ma conduite : un homme, ayant reçu dans l'abdomen un coup de pied de cheval violent, arrive dans mon service, on le considère comme susceptible d'être laparotomisé, mais, tout partisan que je sois de l'opération hâtive, j'attends quelques signes d'hémorragie ou de perforation qui me l'imposent, sans me montrer bien exigeant, sachant que l'importance de lésions ne saurait qu'être relative. Après disparition des symptômes du choc, une douleur généralisée, persistante, localisée à distance du point frappé, en particulier dans le petit bassin, la rétraction ou le ballonnement du ventre, un facies péritonéal peu accusé, un état nauséeux, la petitesse et la fréquence du pouls, une légère élévation de température. Quelques-uns de ces signes me suffisent et je crois qu'on les observe le plus souvent dans les douze, quinze, vingt premières heures pendant lesquelles M. Michaux intervient.

Mes deux malades qui ont succombé avaient été opérés trop tard, malgré moi, en pleine période d'infection péritonéale. Ils ne sauraient être portés au passif d'une opération qui n'en est plus à faire ses preuves. L'un avait reçu un violent coup de pied de cheval dans le flanc droit. Après une période de choc assez intense, le calme était revenu, mais vers la dix-huitième heure, la douleur à la pression du ventre, quoique peu intense, était généralisée,

Digitized by Google

elle était surtout vive dans le petit bassin. Il y avait de la rétention d'urine. Le ventre était rétracté, le pouls rapide et petit, la température atteignait 38°, quelques efforts de vomissement. Mes collègues, MM. Poncet et Chauvel, ne furent pas partisans de l'intervention ; je dus attendre la vingt-troisième heure pour la faire. Les accidents s'étaient aggravés. Une laparotomie médiane rapide fit sortir de l'abdomen une grande quantité de liquide louche, sans pus. Je trouvai, à gauche, un moignon épais d'adhérences réunissant des anses intestinales, avec des traces de contusion légère, sans solution de continuité. Après un lavage, je refermai le ventre ; mon malade succomba vers la trente-deuxième heure et l'autopsie me fit voir, sur une anse d'intestin grêle, dans le flanc droit, une perforation des dimensions de l'index, béante, dans la cavité d'un abcès de la grosseur d'un marron. Cet abcès était bien limité et encapsulé par l'intestin, des adhérences et la paroi. L'intestin était dilaté au-dessus et au-dessous de la perforation. Pas de suppuration péritonéale.

Le deuxième malade avait reçu également, dans le flanc droit et à courte distance, un coup de pied de cheval, le dimanche de la Pentecôte, l'année dernière. Je ne le vis que le lundi, vingt-quatre heures après l'accident ; son ventre, un peu ballonné, était douloureux dans tous ses points, surtout dans le petit bassin. Il avait vomi à plusieurs reprises la veille et le matin ; le pouls était petit, fréquent, le facies péritonéal accusé, la température s'élevait. Je fis sur-le-champ une laparotomie latérale et après l'issue d'une assez grande quantité de liquide louche et la constatation d'une dilatation régulière de l'intestin, je trouvai dans le flanc droit seulement des anses agglutinées par adhérences épaisses et, sur l'une d'elles, des traces de contusion superficielle. Lavage du péritoine. Quelques heures après, cet homme succombait et son autopsie me montrait absolument les lésions observées chez le précédent ; sur la partie postérieure de l'une des anses d'intestin grêle agglutinées et accolées au flanc, deux perforations circulaires séparées par une languette linéaire de tissu contus. Elles admettaient l'index et communiquaient avec un petit abcès bien circonscrit. A la partie supérieure de l'abdomen, pus en nappe ; peu d'adhérences au delà du foyer de contusion.

Je ne puis ne pas relever dans ces deux cas ces perforations postérieures, dans des contusions latérales directes et non obliques, alors que la paroi antérieure de l'intestin est presque intacte, ces moignons d'adhérences qui conduisent sur la lésion et qui la localisent, et ne puis ne pas faire remarquer qu'il est nécessaire de faire plus qu'une recherche localisée et superficielle, si on ne veut laisser des perforations passer inaperçues.

Digitized by Google

Revenant au point principal de ma communication, je dirai : en présence d'un malade qui a reçu dans l'abdomen un choc violent, en particulier un coup de pied de cheval, sans attendre des signes précis de perforation trop souvent absents, je m'attache à la recherche des signes rationnels. Bien que douteux, ceux-ci à mon sens, autant et peut-être plus que l'intensité du choc, autorisent l'intervention de la dixième à la vingt-quatrième heure ; sans eux, on s'expose à pousser jusqu'à l'abus la pratique de la laparotomie exploratrice.

M. Quénu. — Préconiser la laparotomie dans tous les cas de contusion abdominale me paraît abusif et j'estime qu'il y aurait grand inconvénient à laisser croire que nous considérons, tous ici, cette règle de conduite comme la meilleure. L'analyse même des observations de M. Michaux en fournit la preuve. Les lésions intestinales y sont en effet rares et s'il est vrai que plusieurs de ses malades étaient justiciables de la laparotomie, il faut reconnaître que les autres auraient tout aussi bien guéri sans intervention. Si bien qu'en pareille matière, toute règle absolue ne saurait être que dangereuse.

Sans doute, on pourrait dire, à très juste titre, que la laparotomie précoce est indiquée dans tous les cas de contusions abdominales graves, mais, par malheur, le criterium de cette gravité nous manque et les traumatismes en question se produisent dans des conditions beaucoup trop complexes et trop variées, pour qu'il soit possible d'accepter, à leur propos, une règle de conduite uniforme. Comment, par exemple, assimiler les contusions par coup de pied de cheval dont M. Delorme possède naturellement tant d'observations, aux contusions par coup de pied d'homme que nous observons de préférence dans nos services hospitaliers ? Il est clair que tout les sépare. Sans plus insister, je répéterai donc seulement qu'à mon avis, toute règle absolue est ici déplacée et qu'il faut varier sa conduite suivant les cas particuliers, en prenant pour guides principaux l'état clinique du blessé et la nature du traumatisme.

Un dernier point, que je tiens à souligner, concerne l'impossibilité habituelle d'un diagnostic précis, en cas de contusion des voies biliaires. Pour ma part, je n'ai laparotomisé qu'un malade atteint de rupture des voies biliaires et il m'a été impossible de préciser le siège de la déchirure. M. Michaux n'a pas été plus heureux sur l'un de ses opérés et les faits semblables ne sont point rares. Que faire en pareil cas ? Pour mon compte, la conduite la plus sage me paraît être de ne pas trop prolonger ses recherches et de se contenter du drainage au niveau de l'hiatus de Winslow.

Digitized by Google

M. Chaput. — Je suis heureux, messieurs, d'adresser mes plus vives félicitations à mon collègue et ami Michaux pour son intéressante communication et pour ses brillants résultats. Comme lui, je suis d'avis que l'expectation est des plus dangereuse; comme lui, je crois qu'il faut intervenir précocément. Je dirai plus loin comment nous différons sur la question de la précocité de l'intervention, sur les indications et contre-indications.

Je ne m'attarderai pas longuement à vous démontrer les dangers de l'expectation ; aussi bien l'accord est-il complet sur ce point et pas n'est besoin d'y insister davantage. Permettez-moi cependant de vous signaler un fait que j'ai observé à l'hôpital Saint-Antoine dans le service de M. Monod; fait qui prouve les nécessités de l'intervention, même avec des symptômes pour ainsi dire nuls.

Obs. I. — Il s'agissait d'un homme d'une quarantaine d'années, qui avait reçu un coup de pied de cheval dans la région inférieure de l'abdomen. Le lendemain, je le trouvai dans le service avec une ecchymose dans la région du pubis, un ventre un peu saillant, dur et contracté; la température était à 37°,5. La palpation du ventre était douloureuse. Je proposai immédiatement la laparotomie qui fut refusée. Le lendemain (3e jour), la température fut le matin de 37°,2, le soir de 37°,8; il y eut quelques vomissements bilieux. Le malade persista dans son refus de se laisser opérer. Le quatrième jour, la température fut, matin et soir, de 38°; à partir de ce moment, elle fut constamment inférieure à 38°; le malade avait des vomissements rares, le ventre était peu ballonné, sans signes d'épanchement. Le malade mourait le septième jour, l'autopsie fut impossible; mais il est bien certain qu'on aurait trouvé les lésions de la péritonite septique.

Je suis intervenu six fois pour les contusions de l'abdomen, et quoique mes opérations aient été toutes mortelles, sauf une, elles plaident absolument dans le même sens que la brillante statistique de mon collègue Michaux. En effet, presque tous mes malades ont été opérés très tardivement, un seul malade a été opéré cinq heures après l'accident. Mais ici, la mort, survenue pendant l'opération, s'explique par une hémorragie énorme de la veine splénique.

Obs. II. — Il s'agissait d'un homme de 48 ans, qui avait reçu un coup de pied de cheval dans la région épigastrique; l'accident avait provoqué des vomissements alimentaires mêlés de sang, et une évacuation considérable de matières par l'anus. A l'entrée, le malade poussait des gémissements, il était algide et répondait à peine aux questions. Le pouls radial se sentait à peine. La région épigastrique était le siège d'une tuméfaction manifeste, étendue de l'appendice à l'ombilic et présentant une largeur de 12 centimètres environ, sonore à la percussion. La pression en ce point était très douloureuse.

Digitized by Google

Considérant que le malade présentait des signes d'hémorragie interne, je n'hésitai pas à assumer la responsabilité d'une laparotomie entreprise dans des conditions désastreuses. J'ouvris donc le ventre et je trouvai l'estomac et le gros intestin ecchymosés et refoulés en avant par un épanchement sanguin considérable. Je relève le grand épiploon et le côlon transverse; j'effondre avec les doigts le mésocôlon transverse, j'entre dans l'arrièr ecavité et j'en évacue deux litres de caillots sanguins. Je constate une rupture nette du pancréas sur la ligne médiane; ses deux bouts sont écartés de 6 à 8 centimètres et saignent abondamment. J'avais arrêté l'hémorragie avec des pinces à pédicule, lorsque le malade cessa de respirer. Malgré la respiration artificielle et des injections intra-veineuses d'eau salée, le retour à la vie ne fut que momentané et nous dûmes abandonner la partie. L'autopsie montra une rupture de la veine splénique.

(Hôpital Tenon, 1888. M. Buscarlet, interne.)

Dans une troisième observation communiquée à la Société de chirurgie, en 1889, et qui fut l'objet d'un rapport par mon maître, M. Tillaux, il s'agissait d'une rupture du côlon et de l'uretère, l'intervention tardive consista, dans un premier temps, à inciser la paroi antérieure du cæcum et à suturer la paroi postérieure perforée. Une fistule urétérale s'établit à la peau et j'enlevai plus tard le rein; la guérison fut absolue et complète.

(Hôpital Tenon, 1888. M. Buscarlet, interne.)

Voici en quelques lignes le résumé de quatre observations de laparotomies.

Obs. IV. — *Coup de pied de cheval. Déchirure du foie. Péritonite. Laparotomie à la vingt-sixième heure. Mort.* — Homme de 26 ans. Coup de pied de cheval dans la région de l'hypocondre droit, vomissements bilieux vers la douzième heure. Pouls petit, facies grippé, pas de température. Contraction des parois abdominales. Laparotomie après vingt-six heures. Incision pubio-xiphoïdienne, à cause d'un épanchement sanguin de l'abdomen. Péritonite commençante. Dévidement de l'intestin qui est intact. On trouve sur la face inférieure du foie, à droite de la vésicule, une fissure antéro-postérieure, longue de quelques centimètres et peu profonde. Hémostase avec un tampon de gaze iodoformée fixée aux lèvres de la fissure hépatique par quelques points de suture. L'opération fut longue (2 heures) et pénible, à cause de la tension des parois abdominales et de l'issue des anses. Le malade mourut le lendemain de la continuation de sa péritonite.

(Hôpital Saint-Antoine, 1891. Service de M. Blum, M. Reymond, interne.)

Obs. V. — *Coup de pied de cheval. Signes de péritonite. Laparotomie après quarante-huit heures. Péritonite suppurée. Rupture de l'intestin. Mort.* — L'exploration de l'abdomen sur la ligne médiane me fait rencontrer une anse indurée que j'attire au dehors. L'intestin

Digitized by Google

présente une déchirure du bord convexe, égale à la demi-circonférence. Suture de la plaie intestinale et lavage du péritoine. Mort le lendemain.

(Hôpital Necker, 1888. MM. Albarran et Valette, internes.)

Obs. VI. — *Rupture complète de l'intestin grêle, avec déchirure d'une veine mésentérique, consécutive à un coup de pied de cheval. Laparotomie après vingt-huit heures. Résection et anus contre nature. Mort.*

(Hôpital Tenon, 1888. M. Buscarlet, interne.)

Obs. VII. — *Enfant de 10 à 12 ans. Coup de pied de cheval datant de trente-six heures. Péritonite. Pouls à 160. Laparotomie. Rupture large, mais incomplète de l'intestin. Mort pendant l'opération.*

(Hôpital des Enfants, 1894. M. Hallé junior, interne.)

Dans tous ces cas, l'intervention eut lieu après quarante-huit heures, vingt-huit heures, vingt-six heures, trente-six heures; je trouvai, dans trois cas, des ruptures d'intestin, et, dans un cas, une déchirure du foie; les malades moururent de la continuation de leur péritonite. Je n'ai pu intervenir plus tôt dans aucun de ces cas, ayant été appelé trop tard, mais je suis convaincu qu'une intervention plus précoce eût sauvé ces malheureux. Je suis donc de l'avis de M. Michaux quand il conseille la laparotomie précoce.

Mais qu'est-ce que M. Michaux entend par laparotomie précoce? Il entend la laparotomie pratiquée dans les quinze ou vingt premières heures. Je ne puis accepter semblable nomenclature; un pareil délai est trop considérable et on ne doit entendre par laparotomie précoce, que celles qui sont faites dans les quatre ou cinq heures, comme pour les plaies pénétrantes de l'abdomen. J'interviendrais donc beaucoup plus tôt que M. Michaux ne l'a conseillé; c'est qu'en effet, les indications fournies par notre collègue ne me paraissent pas assez rigoureuses. M. Michaux, en effet, conseille d'attendre l'apparition des nausées et des vomissements ou l'élévation de la température qui a lieu à la période de rétention qui suit le shock. C'est retomber dans les errements d'autrefois, quand on conseillait d'attendre l'apparition des symptômes de péritonite, pour intervenir dans les plaies pénétrantes de l'abdomen. Il faut bien avouer qu'ici, les indications paraissent de prime abord plus délicates à établir que dans les plaies de l'abdomen.

D'abord, il faut tenir compte de la période de shock qui contre-indique souvent l'opération; en outre, s'il paraît difficile en l'absence de lésions de la paroi, de décider si l'intestin est intact ou non, quand il y a plaie pénétrante par coup de pied on pose, comme un axiome, que la pénétration correspond toujours à des plaies viscérales et on intervient sans arrière-pensée; mais, à propos de

Digitized by Google

la dernière discussion sur les plaies de l'abdomen, nous avons admis qu'on devait laparotomiser toutes les fois qu'on n'était pas absolument sûr que la plaie n'était pas pénétrante. Je pense que ces préceptes trouvent leur application intégrale dans les contusions abdominales, à moins de contre-indications d'ordre supérieur.

M. Michaux a raison en partie, quand il nous dit que le shock contre-indique l'intervention. D'abord il y a shock et shock : Un shock violent avec algidité profonde et pouls incomptable contre-indique formellement toute intervention. Pour ma part, j'estime que si la température s'abaisse au-dessous de 35°,5, si le pouls dépasse 140, il faut, dans tous les cas, s'abstenir. Mais si la température, quoique abaissée, est au-dessus de ce chiffre et le pouls moins fréquent, quelle sera la conduite à tenir?

Ici je distinguerai deux cas : ou bien il n'y a pas signes d'hémorragie, ou bien ces signes existent.

S'il n'y a pas de signes d'hémorragie, vous comprimerez fortement le ventre du malade, vous le réchaufferez avec des boules d'eau chaude et des injections d'éther et vous examinerez le malade toutes les heures, ou toutes les deux heures, afin de pouvoir intervenir dans de bonnes conditions et aussitôt que possible.

S'il existe des signes d'hémorragie, tels que épanchement abdominal dans la grande cavité, tumeur épigastrique indiquant un épanchement de l'arrière-cavité, s'il existe de l'hématurie, de la tuméfaction lombaire ou une hémorragie abondante stomacale ou anale, les signes d'hémorragie, dis-je, au lieu de contre-indiquer l'opération, l'ordonnent au contraire formellement, si la température n'est pas trop basse, ni le pouls trop élevé.

S'il n'y a pas eu shock ou s'il a disparu, sur quels signes nous basons-nous pour intervenir? Le seul fait que le shock a existé est une indication suffisante ; j'en dirai autant des vomissements bilieux, des troubles du pouls, de la pâleur de la peau.

J'insisterai surtout sur le signe douleur. Ici, la douleur est plus importante que pour les plaies abdominales, car la contusion des parois est généralement nulle ou légère et presque toujours indolente; on ne risque donc pas de confondre la douleur pariétale avec la douleur péritonéale. La douleur profonde, limitée à un point spécial, fixe, a une grande importance, il faut la rechercher en pressant sur les reliefs osseux : colonne et fosses iliaques. La douleur violente généralisée à tout l'abdomen, est également très importante. J'insiste encore sur la violence de la contracture des parois abdominales; un ventre souple et parfaitement indolent ne renferme jamais de lésions graves.

En l'absence des signes précédents, nous devons encore laparotomiser sur la notion d'un traumatisme violent. Les corps étroits

Digitized by Google

sont surtout dangereux. Je rappellerai ce fait de M. Gross, d'un malade tombé de sa hauteur sur un arceau de jardin. Les corps larges sont dangereux, avec les chutes d'un lieu élevé. Comme Longuet et Février, je ne crois pas aux ruptures indirectes de l'intestin par des chutes sur le talon ou l'ischion; on peut seulement observer, dans ces conditions, des déchirures du foie, de la rate ou du mésentère, parfois même de l'estomac altéré comme dans une intéressante communication de M. Thiéry.

Les deux seules contre-indications à l'opération sont, d'une part, un shock grave avec algidité au-dessous de 35°,5 et pouls au-dessus de 140; et d'autre part, une absence absolue de symptômes, joints à l'antécédent d'un traumatisme léger par un corps large. L'absence de douleur me paraît, en particulier, avoir une valeur très sérieuse.

Obs. VIII. — En octobre 1888, j'étais appelé comme chirurgien de garde, dans le service de M. Périer, par son interne M. Plicque. Il s'agissait d'un homme qui avait reçu un coup de pied de cheval dans la région sus-pubienne; une hernie inguinale gauche, habituellement réduite, était sortie sous le bandage, à la suite de ce traumatisme. Le malade se plaignait de vives douleurs, il avait vomi, sa hernie était tendue, le pouls était petit, la langue sèche et l'état général était grave quoique le traumatisme fût récent. M. Plicque, craignant une rupture de l'intestin, m'avait donc envoyé chercher.

Quand je vis le blessé, son état s'était un peu amélioré, le facies était normal, le pouls plein et peu fréquent. Le malade me dit alors que le coup de pied de cheval avait été donné de très près; il n'avait donc pas eu l'extrême violence d'un coup de pied donné à toute volée. Le malade avait été renversé, mais plutôt par une poussée que par un choc brusque. L'examen physique me démontra la parfaite souplesse du ventre; la région iliaque droite, sur laquelle avait surtout porté le traumatisme, n'était pas douloureuse. Il y avait, à gauche, une hernie inguinale mate et peu tendue. Je posai le diagnostic suivant : Pas de lésions intestinales, ni d'hémorragie ; accidents dûs à un début d'étranglement herniaire facilement réductible. La hernie rentra par un léger taxis, sans chloroforme et, quelques jours après, M. Plicque m'annonçait la guérison complète du malade.

Obs. IX. — J'ai observé en 1893, à la Salpêtrière, une contusion de l'abdomen sur une jeune infirmière qui avait été renversée par un wagonnet du petit chemin de fer de l'hôpital; le wagon lui avait passé sur le corps. Quand je la vis, elle était algide, blême, sans connaissance, le ventre était ballonné et le pouls incomptable ; je crus devoir m'abstenir, elle mourut quelques heures après.

Obs. X. — J'ai encore vu à Lariboisière, en 1884, avec mon collègue Tissier, une contusion de l'abdomen par une roue de voiture; le malade était en collapsus et présentait des signes d'épanchement abondant dans

Digitized by Google

le ventre. Comme on intervenait très peu à cette époque, le malade ne fut pas opéré, il mourut. On trouva à l'autopsie une hémorragie grave par rupture de la mésentérique inférieure, avec section complète de l'intestin. L'observation a été publiée à la Société anatomique le 29 février 1884.

En résumé, sur quatre expectations, j'ai eu une guérison pour une expectation intentionnelle ; *deux morts* dans deux cas où l'opération était contre-indiquée à cause du collapsus, et *une mort*, chez un malade qui refusa l'opération.

Sur six opérations, j'ai eu une guérison pour une rupture du cœcum et de l'uretère, et cinq morts sur des sujets opérés trop tard, par suite de circonstances indépendantes de ma volonté.

Dans toutes mes laparotomies, j'ai trouvé constamment des lésions graves de l'intestin ou du foie.

Comment faut-il conduire l'opération dans les contusions abdominales ?

La laparotomie médiane est l'opération de choix. Une incision petite suffira pour trouver facilement les lésions. Le milieu de l'incision correspondra au point d'application du traumatisme, ou au maximum douloureux, ou, à défaut de ces renseignements, au milieu de la ligne pubio-xyphoïdienne.

J'insiste sur ceci que les lésions intestinales sont rares et faciles à mettre en évidence. On n'a jamais affaire qu'à une seule rupture de l'intestin, ou tout au plus à deux ruptures très rapprochées l'une de l'autre. On trouvera facilement les lésions en explorant l'abdomen sur la ligne médiane, jusqu'à la colonne et de bas en haut ; à un moment donné, on rencontrera une anse d'un volume anormal et d'une consistance ferme, et on pourra l'attirer au dehors et la traiter.

Le dévidement de l'intestin est, en général, inutile dans les contusions, lorsqu'on a trouvé une rupture de l'intestin. Mais si l'on n'a rien trouvé par l'exploration que j'ai indiquée, il faudra dévider pour être sûr qu'aucune lésion n'a échappé. Le dévidement peut très bien se faire à travers une petite incision.

L'éviscération ne me paraît pas obligée dans toutes les contusions ; elle devient cependant indispensable en cas d'hémorragie, pour en trouver facilement la source ; elle est indispensable encore pour permettre un lavage complet d'un péritoine largement infecté. Mais, en l'absence d'hémorragie et d'infection grave, l'éviscération est inutile.

Lorsqu'on examine une rupture un peu large de l'intestin, la muqueuse considérablement éversée rappelle l'aspect d'un para-

Digitized by Google

phimosis. L'intestin est tuméfié, la musculeuse est gonflée, ecchymosée, friable.

Faut-il, comme l'ont fait plusieurs chirurgiens, exécuter une simple suture, sans précautions préalables? Je ne le crois pas. Des sutures planes, sur des tissus ecchymosés et friables, sont bien aléatoires. Aussi je pense qu'il faut rejeter cette pratique et choisir entre la résection et l'anus contre nature. On choisira la résection si le malade est vigoureux et en bon état; dans le cas contraire, on suturera à la peau les bords de la plaie intestinale.

En résumé, en cas de contusion grave de l'abdomen, il est indiqué de s'abstenir : 1° quand le malade présente des phénomènes graves de shock; 2° quand on a la certitude absolue de l'intégrité de l'intestin (traumatisme léger, ventre souple et absolument indolent, pouls et facies normaux).

En cas de shock, l'abstention ne sera que momentanée. On interviendra, malgré le shock, si ce shock est léger et s'accompagne de signes nets d'hémorragie. En l'absence de shock, on interviendra avec la notion d'un choc antérieur, d'un traumatisme violent, avec des modifications du pouls, de la température, avec de la douleur ou de la contraction du ventre, avec de la pâleur, des nausées ou des vomissements bilieux. On interviendra, enfin, toutes les fois qu'il y a doute sur l'intégrité de l'intestin.

En général, une petite incision suffira; si l'on ne trouve rien par une exploration méthodique, on dévidera l'intestin. On éviscérera pour trouver une hémorragie ou laver un péritoine très infecté. On ne se contentera pas de suturer l'intestin, on en fera la résection suivie de suture; si le malade est trop faible, on se contentera de fixer l'intestin à la paroi, en anus contre nature.

M. Routier. — Les réflexions de M. Quénu sont une confirmation de la conclusion générale que j'ai formulée en 1892 à la fin de ma communication sur la « rupture des voies biliaires consécutives aux contusions abdominales[1] ». En face d'une violente contusion de l'abdomen, vous disai-je, « si on peut rejeter l'idée d'une rupture intestinale et qu'on ne craigne qu'une rupture des voies biliaires, il faudra immobiliser son malade, mettre de la glace sur le ventre, calmer les vomissements par la diète ou le lavage stomacal, et, dès que la fièvre sera tombée, quand les signes d'épanchement seront localisés, alors on fera une laparotomie ».

[1] Routier, *Bull et Mém. de la Soc. de chir.*, 1892, p. 773.

Digitized by Google

Rapports.

I. — *Troubles de la marche consécutifs à la symphyséotomie. Traitement de la mobilité symphysienne par la suture osseuse*, par le Dr W. Binaud (de Bordeaux).

Rapport par M. QUÉNU.

M. le Dr W. Binaud (de Bordeaux) nous a adressé une intéressante observation de suture symphyséo-pubienne dont voici le résumé.

Une femme de 26 ans, à bassin vicié, en travail depuis dix heures, est amenée à la clinique obstétricale de l'hôpital Saint-André, de Bordeaux, le 15 janvier 1893. Une application de forceps est faite au détroit supérieur, mais la tête ne descend pas dans l'excavation; alors on pratique la symphyséotomie. Hémorragie abondante produite par la section des veines rétro-pubiennes. Application d'un appareil plâtré que la malade ne peut supporter. Suppuration du foyer opératoire et fistules consécutives : légère mobilité de la symphyse. Trois mois après, la malade entre dans le service du Pr Demons : Mise à nu des trajets fistuleux, curettage de ces trajets et ablation d'une lamelle cartilagineuse nécrosée. La plaie guérit et la malade rentre chez elle; mais elle constate bientôt des troubles manifestes de la marche (ballottement pubien, dandinement). Une fistule s'ouvre à nouveau, la marche devient impossible et la malade entre de nouveau à l'hôpital. Le Dr Binaud constate alors que la symphyse est complètement désunie à sa partie antéro-supérieure, et qu'à ce niveau, se trouvent de nombreuses fongosités.

La malade demande avec instance une opération, qui est pratiquée le 6 juillet suivant. Voici en quels termes elle est relatée par le Dr Binaud : Une sonde cannelée est introduite au niveau de l'orifice fistuleux et permet de contrôler les renseignements fournis par la première exploration. Me servant de cette sonde cannelée comme guide, je sectionne ensuite au bistouri les différentes couches de tissus qui la séparent de son extrémité profonde et je puis me rendre compte que la symphyse n'existe plus que dans sa partie profonde. En avant, les deux os du pubis demeurent séparés superficiellement par des fongosités nombreuses qui sont enlevées avec soin, au moyen de la curette de Volkmann; plus profondément, se trouvent des tractus fibreux reliant chacun des deux os dans l'interstice desquels existent encore des fongosités, qui sont également grattées. La plaie pubienne bien détergée représente alors une sorte de sinus à ouverture en avant et dont l'angle correspondrait au point où persistent encore les vestiges de la symphyse.

J'eus un instant la pensée de laisser les choses en l'état, comptant que la plaie se recouvrirait de bourgeons et se réunirait par seconde

Digitized by Google

intention, mais le résultat absolument négatif d'un premier curettage du trajet me donnait peu de confiance sur l'avenir de cette manière de faire et je ne m'y arrêtai pas plus longtemps. L'idée me vint alors de sectionner à nouveau la symphyse pubienne; de faire en somme une symphyséotomie secondaire, d'aviver les deux surfaces pubiennes et de les réunir par une double suture perdue au fil d'argent. Cette idée de symphiséorraphie soumise à M. Lefour et à mon ami distingué, le Dr Oui, fut approuvée par eux et aussitôt exécutée.

Je sectionnai donc au bistouri la partie profonde de la symphyse, à petits coups, prudemment, et je m'assurai que les deux pubis étaient complètement désunis. L'écartement compris entre les deux os était de un centimètre environ, mais il était facile, en comprimant vigoureusement les parties latérales du bassin, de le réduire à néant et d'amener une coaptation parfaite. La vessie qui tend à faire hernie entre les deux os pubis est maintenue éloignée, au moyen d'un gros écarteur mousse. L'hémorragie en nappe qui résulte de l'action du bistouri est assez abondante et n'est arrêtée que par un énergique tamponnement fait avec les compresses éponges antiseptiques.

Je procède, après hémostase parfaite, à la suture osseuse. Sur la face antérieure des deux pubis, et de chaque côté de la ligne médiane, les téguments sont détachés au bistouri, sur une étendue de 5 à 6 millimètres. A cette distance et de chaque côté, deux trous sont forés avec la tréphine la plus mince; et, par ce double trajet, je passe en deux temps et au moyen de la grande aiguille courbe d'Emmet un fil d'argent de volume moyen. Chaque anse de fil est maintenue dans les mors d'une pince à forcipressure. Deux aides pressent alors sur les fosses iliaques externes, les deux pubis se rapprochent; quand je me suis assuré que leur coaptation est parfaite, je pratique rapidement la torsion des fils d'argent. Pendant ce temps opératoire, la malade mal endormie fait un mouvement brusque du bassin qui détermine la rupture des deux fils; il est heureusement possible d'en pratiquer assez rapidement une nouvelle torsion; un pareil retour offensif est prévenu par l'anesthésie plus complète. Contention du bassin par deux aides qui demeurent à leur poste jusqu'à la fin de l'opération. Suture en surjet et au catgut sur toutes les parties molles, sous lesquelles j'invagine l'extrémité des fils d'argent. Suture de la peau au crin de Florence. Un petit drain est placé à l'extrémité inférieure de la plaie. Pansement à la gaze iodoformée et au coton hydrophile. Un bandage de corps très serré maintient et le bassin, et le pansement. Les membres inférieurs sont maintenus rapprochés par un double lien. Une sonde en caoutchouc est mise à demeure dans la vessie.

Les suites de cette opération furent simples, malgré la suppuration du foyer et l'apparition d'une cystite assez intense qui céda à quelques lavages de la vessie. La malade quitte le service au commencement du mois d'août, puis elle est revue, dans le courant du mois d'octobre, par le Dr Binaud qui fait les constatations suivantes :

Digitized by Google

L'état général est excellent, toutes les fonctions s'accomplissent bien et le poids a augmenté de 2k,500. La miction est normale, la malade n'a plus, après une longue marche, d'incontinence d'urine comme auparavant. La cystite a complètement disparu. Le cathétérisme de la vessie n'est pas douloureux. La cicatrice opératoire est blanche, très résistante, mais nullement adhérente aux parties profondes. Au-dessous d'elle, on sent une induration due à la suture des parties molles; on ne retrouve pas la trace des fils d'argent, mais la palpation de la région réveille une sensation douloureuse, quand elle est faite un peu vigoureusement, au niveau des points où ils se trouvent. La pression sur les parties latérales du bassin n'est pas sensible; enfin, si l'on appuie fortement sur chacun des os du pubis, on sent que la symphyse est maintenant très solide et qu'il n'y a plus trace de chevauchement.

La malade marche sans fatigue, sans hésitation, sans claudication aucune et il faut qu'elle ait fait une très longue course, pour ressentir une vague douleur au niveau de sa symphyse; il en est de même lorsqu'après être restée très longtemps assise, elle se lève pour se mettre en marche, ou lorsqu'elle soulève un très lourd fardeau. Elle a pu reprendre ses occupations dix à douze jours après sa sortie de l'hôpital, et ne s'est point arrêté depuis. Les selles sont régulières. Les règles, qui, au moment où la malade a quitté le service, n'avaient pas reparu depuis son accouchement, sont venues de nouveau, le 7 octobre dernier elles ont duré deux jours comme auparavant et n'ont pas été douloureuses. Enfin, dans le courant du mois de janvier 1894, le Dr Binaud examine de nouveau son opérée. A cette époque, elle marche fort bien et exerce sa profession, sans éprouver aucune fatigue. La réunion de la symphyse demeure toujours parfaite.

Je tiens à laisser de côté tout ce qui concerne, dans l'histoire de cette malade, la partie obstétricale proprement dite. Peut-être, cependant, y pourrait-on trouver deux enseignements : 1° la confirmation des idées défendues par MM. les professeurs Farabeuf et Pinard sur le mécanisme des applications de forceps au détroit supérieur, forceps qui, supprimant d'une part, pour la tête fœtale, les bénéfices de la concavité sacrée, et, agissant d'autre part, comme un coin fortement comprimé par les parois de l'anneau pelvien, reste ordinairement insuffisant, si la traction exercée sur les branches n'est pas assez énergique, ou bien devient dangereux et écrase la tête, si cette traction est assez puissante pour amener la tête dans l'excavation ; 2° la nécessité qui s'impose à tout opérateur, pour ménager les veines rétro-pubiennes, de prendre toutes les précautions indiquées par le professeur Farabeuf qui a réglé d'une façon précise les différents temps de la symphyséotomie, opération, au résumé, très facile.

Mais, je le répète, je veux retenir exclusivement les points chirurgicaux de l'observation du Dr Binaud.

Digitized by Google

La réunion symphysienne ne s'est pas opérée chez sa malade. Cet accident a été déjà signalé plusieurs fois. Peut-être ne connaît-on pas encore exactement les différentes raisons pour lesquelles les deux pubis ne se soudent pas l'un à l'autre, après la symphyséotomie : à ce titre, l'observation du chirurgien de Bordeaux peut être considérée comme un document important. En effet, sa malade n'a pas pu supporter plus de quatre jours l'appareil plâtré qui lui avait été appliqué après l'opération, celui-ci a dû être enlevé et n'a pas été remplacé. D'autre part, l'intervention n'avait sans doute pas été faite suivant toutes les règles de l'antisepsie, puisque le foyer opératoire est entré en suppuration et que des trajets fistuleux intarissables ont été la conséquence du phlegmon péri-pubien qui s'est développé dans la cavité prévésicale. Absence d'appareil contentif d'une part; d'autre part, suppuration osseuse et péri-osseuse amenant la nécrose d'une lamelle cartilagineuse ; il n'en faut pas plus, je pense, pour expliquer que la soudure bi-pubienne n'ait pas pu s'accomplir.

Je sais bien que cette question de la mobilité symphysienne, après la symphyséotomie, n'est pas encore complètement tranchée. Il ne se passe guère de semaines où les recueils périodiques ne donnent le compte rendu de quelque nouvelle discussion sur ce sujet, au sein d'une société savante française ou étrangère, et les accoucheurs sont loin, pour le moment, d'un accord parfait. Les uns affirment que leurs opérées n'ont, pour ainsi dire, jamais de troubles ultérieurs dans la statique et la dynamique pelviennes; les autres prétendent (et c'est un de leurs grands arguments contre la symphyséotomie) qu'ils observent souvent de la mobilité pubienne, que quelques-unes de leurs malades marchent avec peine, que quelques autres même sont absolument impotentes.

Or, je reste convaincu que le problème ne sera résolu que le jour où les différents éléments qui le composent auront été mieux étudiés. Et précisément il y a, à cet égard, quatre données importantes :

1° La guérison a-t-elle eu lieu avec ou sans réaction inflammatoire, avec ou sans suppuration ?

2° A-t-on pratiqué ou n'a-t-on pas pratiqué la suture ?

3° A-t-on ou n'a-t-on pas appliqué un appareil contentif ?

4° Dans quelle proportion peut-on dire que la soudure symphysienne soit absolument nécessaire à la solidité pelvienne et au fonctionnement régulier des articulations sacro-iliaques ?

En ce qui concerne la suppuration, il est facile de répondre : il y a bien des chances pour que la soudure osseuse s'accomplisse mal chez toutes les malades dont la plaie aura été infectée ; l'observation de M. Binaud, qui nous montre que l'espace inter-

Digitized by Google

symphysaire était rempli de fongosités et qu'une lamelle cartilagineuse avait subi la mortification est, à cet égard, un document précieux. La désarticulation ou, si l'on veut, la fracture symphysaire chirurgicale n'échappe pas à la loi commune.

Pour l'influence qu'exercent, sur la réunion bi-pubienne, la suture osseuse ou l'application d'un appareil contentif, nous ne sommes pas encore suffisamment instruits par les observations publiées, le départ n'est pas fait entre les différents cas de pseudarthrose observés. Au reste, ici, le problème se complique un peu. Il ne s'agit pas seulement de faire une suture; il faut encore qu'elle soit bien faite et que les os soient exactement maintenus en contact. Or il peut y avoir, dans quelques cas, certaines difficultés, à accomplir cette partie de l'acte opératoire; et, par conséquent, des causes d'erreur dans l'appréciation des résultats. Ne voyons-nous pas, par exemple, dans l'observation du Dr Binaud, relaté le fait suivant : « Les fils étaient placés et tordus; mais la malade fait un mouvement et ils se rompent? »

Dans l'espèce, l'accident n'a pas eu de conséquences : la suture de la plaie n'était pas faite et le chirurgien a pu, de suite, réparer le mal. Mais que serait-il arrivé, si cette rupture des fils s'était produite après la réunion des parties molles et l'application du pansement? L'opération, sans doute, aurait été sans bénéfices pour la malade et on aurait enregistré le cas comme un exemple d'échec de la suture.

Il est d'ailleurs bien préférable de substituer à la suture osseuse, la suture des plans fibreux, antésymphysaires, à l'aide d'une grosse soie tressée plate pendant que l'ingénieux instrument de Farabeuf maintient les pubis rapprochés.

En ce qui touche l'action que peut exercer sur la statique et la dynamique pelvienne, la solidité de l'articulation bi-pubienne, nous ne sommes peut-être pas tout à fait édifiés. Le professeur Farabeuf, dans ses leçons, a bien montré que le véritable ligament sacro-iliaque antérieur était représenté par l'articulation bi-symphysaire, que cette charnière sacro-iliaque devenait très mobile lorsque les deux pubis étaient éloignés l'un de l'autre, comme devient mobile la charnière du casse-noisette dont les deux longues branches ne sont pas rapprochées par la pression; il a bien fait voir (et le professeur Pinard a relaté, devant les membres du congrès de Rome, le résultat des études si précises de son collègue) que la « béance antérieure, imposée aux jointures sacro-iliaques après la symphyséotomie, désengrène les surfaces articulaires; que, dès lors, la *nutation* n'est plus centrée, qu'elle devient folle, extrêmement étendue, et que toute solidité est désormais perdue, si on ne rapproche pas solidement les pubis ».

Digitized by Google

Mais, d'autre part, nous savons que certains individus, les exstrophiés de la vessie par exemple, privés congénitalement de symphyse pubienne, marchent sans peine, quoique souvent avec des oscillations un peu spéciales du tronc, et, d'autre part, ainsi qu'en témoignent les observations récemment communiquées à la Société de chirurgie par MM. Picqué et Michaux, qu'on peut pratiquer la résection de la symphyse pubienne et d'une bonne partie de la branche descendante du pubis, sans troubles ultérieurs de la marche. Il semble donc que la solidité de l'articulation bi-symphysaire n'est pas absolument indispensable, pourvu, bien entendu, que d'autre part, les articulations sacro-iliaques soient bridées par leur appareil ligamenteux.

Or si parmi les accoucheurs qui pratiquent la symphyséotomie, il en est qui n'hésitent pas à écarter fortement les deux pubis, suivant les préceptes des professeurs Farabeuf et Pinard (il est indispensable pour atteindre le but qu'on se propose de faire une arthroclasie postérieure et d'obtenir six centimètres d'écartement inter-pubien), il est, au contraire, des opérateurs timorés, qui après section de la symphyse, laissent à tort à la tête du fœtus le soin, dont elle ne s'acquitte du reste que si elle n'est pas trop grosse ou si le rétrécissement n'est pas trop étroit, de pratiquer elle-même la disjonction sacro-iliaque capable de permettre l'écartement bi-pubien nécessaire à son passage. Et il arrive alors ceci, c'est que les premiers, ceux qui pratiquent la *symphyséotomie* utile, celle qui épargne à la tête toute compression et tout travail, ont infiniment plus de chances, toutes choses égales d'ailleurs, d'observer ultérieurement des troubles de la statique et de la dynamique pelviennes.

Voilà, me semble-t-il, les différentes raisons pour lesquelles la question des résultats ultérieurs de la symphyséotomie n'est pas encore tranchée. Le jour où le problème sera étudié d'après les multiples données que je viens d'indiquer, il sera bien près d'être résolu. Pour ma part, il me paraît nécessaire, chaque fois qu'on a pratiqué une véritable symphyséotomie, c'est-à-dire une symphyséotomie suivie d'arthroclasie sacro-iliaque, de suivre les préceptes de Farabeuf, et de rapprocher solidement les pubis. La ceinture plâtrée me paraît, dans l'espèce, inférieure à la suture osseuse et surtout à la suture fibreuse, car il y a là, en avant du plan osseux, un manchon fibreux très épais et très résistant capable de fournir aux fils un point d'appui très résistant. En tous cas, lorsque la soudure osseuse ne s'est pas effectuée et quand, comme conséquence de cette disjonction pubienne, on observe des troubles de la marche, il n'y a pas à hésiter : il faut prendre le parti auquel s'est résolu le Dr W. Binaud, et faire une suture secondaire. Il n'y a

Digitized by Google

donc qu'à le féliciter de son heureuse initiative et du beau résultat dont elle a été suivie.

II. — *Plaies multiples de l'intestin et de l'utérus gravide par balle de revolver. Procidence du cordon dans le ventre de la mère. Laparotomie. Guérison*, par le Dr ALBARRAN.

Rapport par M. S. POZZI.

Messieurs, vous avez tous encore présente à l'esprit la remarquable observation qui vous a été lue par M. Albarran, dans une de nos dernières séances et que résume le titre que je viens de transcrire. Je me bornerai à en rappeler quelques particularités qui serviront de base aux remarques rapides que je veux vous présenter à cette occasion. L'intervention du chirurgien a pu se produire rapidement, cinq heures après la blessure. Elle a eu lieu dans un hôpital, où tout était parfaitement installé pour la laparotomie. Le chirurgien est très expert dans ce genre d'opérations. Les conditions précédentes constituent, je crois, la condition première et *sine qua non* de tout succès. C'est faute d'y avoir attaché une importance suffisante et d'avoir réuni en bloc des faits où ces conditions n'étaient pas remplies avec ceux où elles existaient, qu'on a si longtemps exagéré la gravité de l'intervention hardie dans les blessures de l'abdomen, et qu'un de nos collègues les plus distingués a pu dire devant nous, il y a cinq ans à peine : « Pour considérer la laparotomie dans les plaies par armes à feu de l'intestin, comme une des conquêtes de la chirurgie moderne, il faudrait une dose peu commune d'illusion ou d'optimisme chirurgical ! » (*Bull. et Mém. de la Société de chirurgie*, 1889).

Le temps a marché depuis; les partisans les plus convaincus naguère de l'abstention ont, non pas changé d'opinion (ce mot paraît leur déplaire), mais « évolué » vers l'opinion contraire que nous avons, pour notre part, toujours défendue. On ne discute plus la légitimité de la laparotomie, mais seulement les limites plus ou moins grandes de ses indications. Faut-il faire l'ouverture du ventre dans tous les cas où l'on soupçonne une plaie pénétrante, faut-il ne la faire que quand il existe un signe certain de blessure d'un vaisseau ou viscère, ou bien ne s'y décider enfin que quand commencent à se dessiner les symptômes d'une réaction péritonéale ?

L'observation de M. Albarran nous fournit une indication intéressante à ce point de vue. Il pouvait, à la vérité, *soupçonner* la blessure de l'intestin d'après le tympanisme généralisé; mais aucun signe n'indiquait la blessure grave de l'utérus. Si bien que si l'in-

Digitized by Google

testin n'avait pas été perforé (ce qui eût été possible) et que l'utérus seul eût été atteint par le projectile, on peut affirmer qu'au moment où M. Albarran est intervenu, aucun signe certain de plaie pénétrante de l'abdomen n'eût pu guider sa main, en dehors de l'incision exploratrice. C'est donc un argument de plus en faveur de cette dernière. L'exploration avec débridement du trajet d'abord, permettant de s'assurer que la plaie n'est pas limitée aux parois abdominales; la laparotomie aussitôt après, si l'on voit que la plaie est pénétrante, telle est, à mon sens, la pratique qui s'impose actuellement au chirurgien.

L'exploration de l'intestin, telle que l'a faite M. Albarran, mérite d'être signalée et recommandée. Il a commencé par une éviscération presque complète du paquet intestinal, qu'il a entouré de serviettes humides et chaudes. Passant alors en revue les anses intestinales, une à une, il a découvert d'abord la lésion la plus élevée et afin de la traiter à loisir, il a réduit le reste de l'intestin dans l'abdomen, provisoirement. L'étendue et le nombre des perforations faites par la balle (4 plaies, les 2 supérieures séparées des inférieures par un intervalle de 20 centimètres) ont déterminé M. Albarran à abandonner la suture isolée de chaque plaie. Sans doute il y aurait eu à craindre, en procédant ainsi, de rétrécir outre mesure le calibre de l'intestin très fortement entamé par le projectile. Il faut aussi, je crois, dans le cas de plaies multiples et rapprochées, tenir grand compte d'une autre considération : le temps considérable nécessaire pour la réparation isolée de chaque blessure. On se met à l'abri de ces deux inconvénients en prenant le parti qu'a judicieusement adopté M. Albarran : la résection complète d'un segment d'intestin et l'abouchement des deux extrémités.

Pour l'obtenir, il a pratiqué le mode de la suture combinée que j'ai, je crois, le premier préconisé devant vous ; la suture muco-muqueuse d'abord, que l'on négligeait naguère encore de parti pris, puis la suture séro-séreuse à la Lembert. Après cette entérorraphie circulaire, M. Albarran, explorant le reste de l'intestin, trouva une 5e plaie qui représentait, à la fois, l'entrée et la sortie du projectile ; il put la fermer par une entérorraphie transversale. Il dut encore poser plus loin une ligature sur une des arcades principales de la mésaraïque supérieure, sectionnée par la balle.

Un point important à noter, c'est que les recherches et les manœuvres nécessitées par ces diverses opérations délicates ont pu être facilement exécutées avec une incision qui n'avait rien d'exagéré ; commençant à quatre travers de doigt au-dessus de l'ombilic, elle s'arrêtait à deux travers de doigt au-dessus du pubis. De plus, la position déclive dite de Trendelenburg n'a pas été employée pour cette première partie de l'opération. Elle n'est, en effet, réellement

Digitized by Google

utile que pour explorer *de visu* la cavité pelvienne; mais alors, elle offre une importance capitale. C'est grâce à elle que M. Albarran put constater au fond de l'utérus l'existence d'un orifice au travers duquel passait une anse du cordon ombilical longue de 45 centimètres, et un autre orifice par où était sortie la balle, sur la paroi postérieure de l'organe. Quel parti devait prendre le chirurgien? Devait-il enlever l'utérus (opération de Porro)? Devait-il ouvrir sa cavité pour retirer le fœtus, par une opération césarienne, puis suturer les parois, en utilisant ou non le procédé de Sänger? L'une et l'autre des opérations ont été préconisées pour les plaies de l'utérus gravide, dans une discussion qui s'est élevée devant vous, à propos d'une importante observation de notre collègue le Dr Schwartz (*Bull. et Mém. de la Soc. de Chir.*, t. XVII, p. 627 et suiv., Séance du 2 novembre 1887.) Il n'est pas douteux qu'on ne puisse se trouver dans cette alternative, lorsque les parties fœtales herniées dans le ventre sont très volumineuses ou s'il y a une indication spéciale provenant soit de l'âge du fœtus, soit de l'hémorragie, soit de l'infection de la cavité utérine. Mais dans le cas spécial de M. Albarran, on ne peut qu'approuver la conduite qu'il a tenue.

Il s'agissait d'une grossesse de quatre mois; l'utérus était petit, non infecté, ne donnant lieu à aucune hémorragie. En réséquant le cordon hernié et suturant la paroi utérine au niveau des deux perforations, on pouvait espérer une réunion rapide et parfaite. Assurément, on entraînait ainsi la mort du fœtus, et son expulsion. Mais, très vraisemblablement, la compression du cordon dans la boutonnière vasculaire avait déjà amené cette mort, et, quand même elle n'eût pas été accomplie, les contractions de la matrice provoquées par le traumatisme ne devaient-elles pas sûrement amener la fausse couche? En agissant comme il l'a fait, enfin, M. Albarran a abrégé le plus possible la durée, nécessairement très longue, de son opération complexe. Et, je le répète, dans toute laparotomie, la question de temps est un facteur important, trop négligé, de la gravité de l'opération. La guérison complète de la malade a été la juste récompense de l'habilité remarquable du chirurgien.

J'ai cherché vainement dans la science des faits analogues à celui-ci. Il m'a cependant remis en mémoire un fait inédit, dont j'ai eu communication, en 1886, pendant mon séjour à Vienne. Un médecin de cette ville aurait été gravement compromis par sa divulgation; c'est pourquoi il n'a jamais été publié, mais j'en tiens tous les détails de mon ami le Dr von Eiselsberg, alors assistant du professeur Billroth et, actuellement, un des professeurs les plus distingués de l'Université d'Utrecht.

Digitized by Google

Il s'agissait d'une jeune femme auprès de laquelle Billroth fut appelé après un avortement, vers le quatrième ou le cinquième mois, provoqué par l'introduction d'un instrument dans la cavité utérine. Le fœtus avait été expulsé, et deux anses intestinales pendaient à la vulve. Le chirurgien pratiqua la laparotomie très peu de temps après l'accident. Il trouva une double anse d'intestin grêle engagée dans une plaie du fond de l'utérus. Ces anses avaient été souillées, infectées, par un assez long séjour à l'extérieur. Billroth, craignant de provoquer une péritonite en les réintégrant dans la cavité péritonéale, n'hésita pas à les sectionner au ras de la plaie utérine, et à faire ensuite une double entérorraphie circulaire. Les plaies utérines furent suturées avec soin, et les anses intestinales extraites, en les tirant hors du vagin par dehors. La malade guérit.

Cette observation diffère, à la vérité, de celle de M. Albarran par bien des points. Mais elle s'en rapproche du moins par ceux-ci : dans l'une et l'autre, il y a eu plaie d'un utérus gravide, vers la première moitié de la grossesse. Dans l'une et l'autre, cette plaie était compliquée de l'issue d'un organe entre les lèvres; dans l'un et l'autre cas, la réunion de la plaie utérine a été facilement obtenue, après résection des tissus interposés entre ses lèvres. Enfin, cette seconde observation, aussi bien que celle de M. Albarran, montre tout ce qu'on peut attendre d'une intervention précoce, d'une initiative hardie, et d'une habilité consommée.

J'ai l'honneur de vous proposer d'adresser des remerciements à M. Albarran et, vu l'intérêt exceptionnel de son travail, de le publier *in extenso* dans nos *Bulletins*.

Ces conclusions sont mises aux voix et adoptées.

OBSERVATION DE M. ALBARRAN.

La nommée Gabrielle Menil, âgée de 19 ans, est entrée le 2 octobre 1894, à l'hôpital Cochin, salle Richet, n° 7, dans le service de M. le Dr Quénu. Cette femme, enceinte d'environ quatre mois et demi, se tire un coup de revolver (calibre 8) dans la région ombilicale, le 2 octobre, à 6 heures du soir. La blessée tombe sans perdre connaissance et est transportée à l'hôpital, où je suis appelé comme chirurgien de garde par l'interne, M. Duvivier. J'apprends que la malade a eu un vomissement alimentaire, pendant son transport à l'hôpital, et un second vomissement, pendant le premier examen ; les matières vomies ne contenaient pas de sang. Avant mon arrivée, on avait fait à la malade plusieurs injections d'éther et de caféïne et une injection sous-cutanée de 400 grammes de sérum artificiel ; on avait protégé la plaie avec un pansement antiseptique et mis de la glace sur l'abdomen.

Je trouvai la malade dans un état demi-comateux, répondant avec peine aux questions que je lui posais. La face était pâle, le corps couvert de sueur, le pouls très petit et fréquent, les extrémités refroidies ; la température axillaire était de 35°,6. Le ventre, légèrement ballonné, présentait à la hauteur de l'ombilic et à quatre travers de doigts à droite de lui, l'orifice d'entrée de la balle. A la palpation, le ventre était dou-

Digitized by Google

loureux dans toute son étendue ; à la percussion, je constatai du tympanisme généralisé, avec conservation de la matité hépatique ; à la percussion profonde, je trouvai de la submatité au niveau de l'hypogastre et de la fosse iliaque gauche.

Diagnostiquant une plaie pénétrante de l'abdomen avec hémorragie interne, je décide de pratiquer la laparotomie immédiate. Pendant les préparatifs de l'opération, mon attention fut mise en éveil par des tubercules de Montgomery que je constatai au niveau des aréoles ; à la pression il s'écoula du mamelon un peu de colostrum et je fis toucher la malade. Elle était enceinte.

A 11 heures, c'est-à-dire environ 5 heures après la blessure, je commençai la laparotomie. Je pratiquai de suite une longue incision médiane commençant à quatre travers de doigt au-dessus de l'ombilic et s'étendant jusqu'à deux travers de doigt du pubis. A l'ouverture du péritoine, il s'écoula une grande quantité de sang mêlé a de la sérosité (environ deux litres.) J'éviscérai presque complètement l'intestin grêle en le protégeant avec une serviette humide et chaude, et, comme le sang venait en abondance du bassin et du côté droit de l'abdomen, je tamponai provisoirement avec plusieurs grosses éponges.

L'examen de l'intestin grêle me montra, vers le tiers supérieur de l'iléon, quatre plaies placées, deux à deux, l'une en face de l'autre ; les deux plaies inférieures étant séparées des deux supérieures par un intervalle d'environ 20 centimètres. Je réduisis dans le ventre tout le reste de l'intestin, ne gardant au dehors que l'anse malade, pour l'examiner soigneusement. Les deux plaies inférieures, béantes toutes deux, représentaient l'entrée et la sortie de la balle sur les deux faces latérales de l'intestin ; les deux plaies supérieures, béantes aussi et à muqueuse évasée, étaient placées : l'une, à l'opposé du bord mésentérique et un peu de côté ; l'autre, au niveau même de l'insertion du mésentère qui avait été détaché de l'intestin. Je pratiquai la résection de toute la portion de l'intestin comprise entre ces quatre plaies, en faisant porter la section chirugicale de l'intestin, que je fis avec de forts ciseaux, un peu au-dessous des plaies inférieures et au-dessus des plaies supérieures. Avec l'intestin je réséquai un coin mésentérique que je commençai par suturer soigneusement avec de la soie fine ; je fis ensuite sur l'intestin une double rangée de sutures muco-muqueuses et séro-séreuses à points de Lembert simples.

Je m'étais assuré, dès le début de l'opération, que toute la portion de l'intestin grêle située au-dessous de mon enterorraphie circulaire était saine et je fis alors l'exploration de la partie située au-dessus. A peu près à 40 centimètres de l'angle duodéno-jéjunal, je trouvai une cinquième plaie intestinale. La balle avait coupé le bord libre de l'intestin, faisant une seule large plaie qui représentait, à la fois, l'entrée et la sortie du projectile ; l'orifice béant de l'intestin laissait passer une petite quantité de matières fécales. Ici encore, je pratiquai une entérorraphie transversale par un double plan de sutures muco-muqueuses et séro-séreuses.

Il me restait à explorer les endroits qui saignaient ; le côté droit de

Digitized by Google

l'abdomen et le petit bassin. Ayant rejeté à gauche la masse intestinale et refoulé à droite le côlon ascendant, je vis que l'hémorragie venait d'une des arcades principales de la mésaraïque supérieure sectionnée par la balle ; mon index passa facilement à travers la plaie du mésentère. Je suturai cette plaie avec de la soie fine.

Je fis mettre alors la malade dans la position inclinée de Morand-Trendelenburg et je constatai, sur le fond de l'utérus, l'existence d'un orifice à travers lequel passait une anse de cordon ombilical longue de 45 centimètres ; cet orifice donnait issue à une grande quantité de sang.

En présence de cette étrange procidence du cordon, je me trouvai fort perplexe. Ne sachant trop quel était le meilleur parti à prendre, je fis d'abord l'exploration de l'utérus et, en le renversant en avant, je constatai qu'il portait encore une autre perforation, le trou de sortie de la balle, située loin, en bas, sur la paroi postérieure et un peu à gauche. Je ne pouvais songer à réduire le cordon et l'extirpation de l'utérus me paraissant trop dangereuse, je pris le parti suivant : Après l'avoir bien liée avec de la soie, je réséquai la portion procidente du cordon ombilical et je réduisis le moignon dans l'intérieur de l'utérus ; ensuite, je suturai avec de la soie forte les deux orifices que la balle avait faits dans l'utérus.

Après avoir bien nettoyé la cavité abdominale avec des éponges et ne constatant aucune autre lésion, sauf une légère ecchymose de la trompe gauche, je fermai la paroi abdominale par trois étages superposés de sutures, en laissant sortir par l'angle inférieur de la plaie deux mèches de gaze iodoformée qui plongeaient dans le cul-de-sac de Douglas. L'opération avait duré une heure vingt-cinq minutes.

Voici la suite de l'observation rédigée par M. Duvivier, interne du service.

3 octobre. La malade est très affaiblie ; on lui a fait dans la nuit plusieurs injections d'éther. La température est de 36°,8 à 9 heures du matin. Injection de 700 grammes de sérum artificiel. Le soir, la température est de 37°,5. La malade a émis 450 grammes d'urine. Pouls 120. Elle n'a vomi qu'une fois dans la journée. Une injection sous-cutanée de 2 centigrammes de morphine et une pilule de 5 centigrammes d'extrait thébaïque, 40 grammes de rhum et du champagne glacé dans la journée. Vers minuit, la malade est prise de douleurs et expulse un fœtus d'environ quatre mois. L'examen du fœtus ne révèle d'autre lésion qu'une légère ecchymose au niveau de l'omoplate gauche.

4 octobre. Matin : T. 36°,2, P. 110 ; soir : T. 37°,4, P. 120. Urines : 500 grammes. La malade paraît très abattue ; elle a vomi sept fois dans la journée. Injection de 700 grammes de sérum, une injection de 2 centigrammes de morphine et une pilule de 5 centigrammes d'extrait thébaïque. Rhum et champagne glacé comme boisson.

5 octobre. Matin : T. 37°,4, P. 100 ; soir : T. 37°,6, P. 108. Urines : 900 grammes. L'état général est un peu meilleur ; elle a vomi cinq fois. On enlève une des mèches de gaze iodoformée. Injection de 750 grammes de sérum.

Digitized by Google

6 octobre. Matin : T. 37°,4, P. 90; soir : T. 38°,2, P. 100. Urines : 800 grammes. La malade a vomi huit fois dans la journée. Injection de 500 grammes de sérum.

7 octobre. Matin : T. 37°,6, P. 90; soir : T. 38°,2. Urines 900 grammes; deux vomissements dans la journée. Dans la nuit du 6 au 7, la malade a été à la garde-robe; elle a rendu avec les matières un peu de sang. Deuxième selle, à 2 heures de l'après-midi.

8 octobre. Matin : T. 37°,4; soir : T. 38°,4. L'état général s'améliore notablement. La malade n'a vomi qu'une fois et va plusieurs fois à la garde-robe en diarrhée. Injection de 500 grammes de sérum; on lui donne un demi-litre de lait dans la journée.

9 octobre. L'état reste stationnaire. Le long de la mèche de gaze, il s'écoule une certaine quantité de pus. On change le pansement. La diarrhée persiste toujours. Matin : T. 37°,8; soir : T. 38°,6.

10 octobre. La malade va de mieux en mieux. Elle prend 1 litre de lait dans la journée. La diarrhée continue. Matin : T. 37°,8 ; soir : T. 38°,5.

11 octobre. Ablation des fils de la paroi. On place un drain dans l'angle inférieur de la plaie. Alimentation : 2 œufs, 1 litre de lait.

12 octobre. La malade se sent de plus en plus forte et demande à manger. On lui donne 2 œufs, 1 potage et 1^{lit},5 de lait. Matin : T. 37°,2; soir : T. 37°,2.

15 octobre. La température est revenue à la normale; on alimente progressivement la malade.

20 octobre. L'état de la malade est excellent. Elle a éliminé deux fils de soie très fins, provenant des sutures intestinales.

30 octobre. La malade est mise au régime ordinaire des autres malades. Elle a éliminé quelques petits fils par la plaie.

10 novembre. La malade commence à se lever, elle a repris presque complètement ses forces. Il ne reste plus qu'un petit trajet fistuleux au niveau du drain.

20 février. Il n'y a plus d'élimination de fils, la guérison est complète.

Le succès opératoire que j'ai obtenu me paraît dû à plusieurs causes. En premier lieu il me faut dire la parfaite organisation aseptique du service de M. Quénu dans lequel j'ai eu l'honneur d'opérer. La rapidité de l'intervention opératoire, faite cinq heures après l'accident, et ce fait, que l'intestin contenait peu de matières fécales, sont évidemment d'une grande importance. La doctrine de l'intervention immédiate, toutes les fois que le diagnostic de plaie pénétrante de l'abdomen aura été posé, me paraît fortifiée par l'étude de mon observation. Je pouvais soupçonner, il est vrai, une hémorragie interne, indication opératoire admise par tous, mais, alors même que je n'aurais rien trouvé, n'est-il pas évident que la malade aurait guéri, puisqu'elle a guéri avec des lésions très compliquées ?

Un point intéressant dans l'observation de ma malade est celui

Digitized by Google

de la plaie de l'utérus gravide avec procidence du cordon ombilical dans le ventre de la mère. Il n'existe pas, à ma connaissance, de règle à suivre dans des cas semblables et j'ai été fort embarrassé pour prendre une décision. La première idée qui me vint à l'esprit fut de pratiquer l'extirpation de l'utérus gravide, mais je songeai aussitôt que ma malade, qui venait déjà de subir une résection intestinale, une entérorraphie transversale et une double suture du mésentère, ne pourrait supporter semblable intervention. D'un autre côté, j'avais affaire à une grossesse de quatre à cinq mois et le fœtus, non viable, était chose négligeable. Il était impossible de réduire une anse du cordon longue de quarante-cinq centimètres et je pensai aussi qu'une bonne suture de l'utérus tiendrait bien, malgré les contractions expulsives de l'avortement.

Pour ces raisons, je me décidai à réséquer le cordon, à réduire son moignon dans la matrice et à suturer l'utérus. L'événement m'a donné raison puisque ma malade a expulsé spontanément son fœtus, vingt-quatre heures après. Si j'avais eu affaire à un fœtus viable, je crois que je me serais décidé pour l'opération de Porro; j'aurais sauvé l'enfant, parce que la mère présentait bien peu de chances de survie.

Discussion.

M. Chaput. — L'intéressante observation de M. Albarran vient confirmer d'une manière éclatante la valeur des préceptes que j'avais posés lors de la dernière discussion relative aux plaies de l'abdomen. M. Albarran a fait d'instinct, pour ainsi dire, ce que nous avions conseillé; il a fait une grande incision, il a éviscéré pour explorer mieux et plus vite l'intestin, et il a trouvé de grands avantages à cette manière de faire.

Je n'insisterai pas sur la blessure de l'utérus et sur le traitement de la hernie du cordon, ce sujet ayant été traité avec autorité par M. Pozzi, mais je ferai deux courtes remarques relatives au procédé de suture. M. Albarran a fait une suture circulaire de l'intestin avec un étage muco-muqueux et un étage séro-séreux. Je ferai remarquer que pour que la suture muco-muqueuse donne de bons résultats, l'aiguille doit traverser toute l'épaisseur de la paroi intestinale, au voisinage du bord libre; de cette façon la suture est solide et ne coupe pas les tissus; au contraire si on ne prend que la muqueuse dans la suture, comme cette membrane est très friable, le fil la coupe, et la suture ne sert plus à rien.

Pour ce qui est des sutures séro-séreuses, je pense qu'il est indispensable de faire deux étages de ces sutures, pour obtenir une large surface de réunion. Les deux étages doivent être séparés l'un de l'autre par un espace libre de cinq à six millimètres, qui

Digitized by Google

augmente l'étendue de la soudure. Deux étages distincts valent mieux qu'un seul point de Gusenbauer en huit de chiffre, car ce dernier pelotonne les tissus et ne donne, en fin de compte, qu'une réunion étroite, presque linéaire.

Il est vrai qu'en faisant la suture à trois étages que je recommande, on détermine la formation d'un diaphragme très saillant qui parfois rétrécit ou même oblitère l'intestin ; c'est pour cette raison que j'ai conseillé de modifier la suture circulaire à laquelle j'ajoute une fente sur chaque bout, qui remédie au rétrécissement que je viens de signaler; c'est le procédé que j'ai décrit dans mon manuel, sous le nom de suture circulaire avec fente.

M. Quénu. — M. Albarran a drainé sa malade et il a très sagement fait, puisque malgré l'asepsie des fils dont il s'est servi, ils ne s'en sont pas moins éliminés dans la suite. On ne saurait trop insister sur la valeur du drainage en pareilles circonstances.

Communication.

Extirpation de la muqueuse vésicale pour tuberculose de la vessie,

Par M. DELAGENIÈRE (du Mans).

Le nommé S... (Auguste), âgé de 54 ans, journalier, m'est adressé à la fin de mai 1894, par mon confrère le Dr Vincent (du Mans). Depuis un an, il souffre d'envies fréquentes d'uriner; le 15 mai, il est pris d'une hématurie considérable qui l'affaiblit beaucoup. Les mictions redeviennent normales, mais le 20 mai, il est repris de pissements de sang. Les hématuries persistent et le sang est rendu dans des proportions considérables. Tous les traitements médicaux sont essayés en vain. Le 1er juin, je place une sonde à demeure et pratique des lavages très chauds de la vessie. Le résultat est nul; le sang est toujours rendu en grande quantité.

État avant l'opération. — L'état général est mauvais; le malade est très affaibli, exsangue; il présente des râles au sommet des deux poumons; rien au cœur. L'analyse des urines donne les résultats suivants : Quantité par vingt-quatre heures : 2250 centimètres cubes. Dépôt de sang abondant qui forme à peu près le quart du volume de l'urine émise, de sorte qu'on peut évaluer à plus de 500 grammes la quantité de sang rendu dans les vingt-quatre heures. Le cathétérisme se pratique facilement; l'exploration de la vessie ne permet de rien découvrir; la fin de l'évacuation vésicale est formée par du sang presque pur. Le sang n'est pas mêlé à l'urine, mais se dépose en masse. Par la sonde laissée à demeure, il s'écoule goutte à goutte, presque pur; en outre, la

Digitized by Google

sonde est très difficilement tolérée par le malade dont la vessie est irritable. Je me propose de pratiquer la taille hypogastrique.

Opération, le 6 juin 1894. Le chloroforme est donné par le Dr Vincent (du Mans) et je suis assisté par le Dr Bolognési. Le malade est placé sur le plan incliné à 45°. La vessie est lavée avec de l'eau stérile, dont on laisse environ 100 grammes. La sonde est retirée, pas de ballon de Petersen.

Incision sus-pubienne de 6 centimètres environ, recherche de la vessie dans l'angle inférieur de la plaie. Les parois vésicales sont saisies avec deux pinces de Kocher puis incisées entre ces deux pinces. L'ouverture de la vessie est faite aussi grande que possible. Des pinces fixées sur les lèvres de l'incision permettent de maintenir la cavité vésicale largement ouverte. La vessie ne contient aucune tumeur, aucun corps étranger. La muqueuse est rouge, tomenteuse. Par endroits, surtout vers le col, elle forme des replis longitudinaux.

Je me décide à exciser la muqueuse vésicale. Cette excision est longue. Au niveau de l'incision, la muqueuse se sépare facilement de la musculaire et elle peut être enlevée par grands lambeaux de plusieurs centimètres de longueur et de 1 centimètre de largeur. Toute la face antérieure de la vessie se laisse ainsi facilement dépouiller de sa muqueuse, mais sur les côtés et vers le col vésical, l'adhérence de la muqueuse est beaucoup plus intime et c'est précisément dans ces points que la muqueuse paraît le plus malade. Pour l'enlever le plus possible, je forme de petits plis avec une pince à griffes, et j'excise aux ciseaux courbes les replis ainsi formés. J'enlève aussi complètement que possible toute la muqueuse de la face postérieure, du trigone et du col. Lorsque l'excision est terminée, toute la surface interne de la vessie représente une surface saignante. Je fais un lavage de la vessie avec de l'eau stérile très chaude, jusqu'à ce que tout écoulement de sang ait cessé. Je place dans le bas-fond vésical un tube de Perier et je suture la vessie autour des tubes, aussi serrée que possible. Pansement avec sachets antiseptiques et ouate de tourbe.

Examen histologique [1]. — Les lambeaux de la muqueuse sont de deux ordres, les uns volumineux, longs de 2 ou 3 centimètres et larges de 1 centimètre viennent de la paroi antérieure de la vessie; les autres beaucoup plus petits, irréguliers comme épaisseur et dimensions. Le Dr Pilliet qui a examiné ces lambeaux, nous a communiqué la note suivante : « Les coupes de ces fragments ont montré une muqueuse tomenteuse, formée presqu'exclusivement de bourgeons charnus vasculaires; l'épithélium était en grande partie tombé. Dans la profondeur de ces bourgeons charnus, se trouvent des masses caséeuses, irrégulièrement espacées et assez peu abondantes. Le chorion est confondu avec la muqueuse; la plaie musculaire sous-jacente est saine. En résumé : tuberculose chronique de la muqueuse vésicale. »

[1] Cet examen histologique a été fait par le Dr Pilliet, et les lambeaux de muqueuse ont été présentés à la Société de médecine du Mans (séance de juin 1894).

Digitized by Google

Marche. — Les suites de l'opération ont été des plus simples. Le malade a cessé de rendre du sang dans ses urines, dès l'opération. Pendant les sept premiers jours, la température a oscillé entre 37°,8 et 39° et, malgré cette température élevée, le malade sentait renaître ses forces. Les tubes de Périer sont supprimés le sixième jour et remplacés par une sonde à demeure qui est laissée en place huit jours; au bout de ce temps, la plaie sus-pubienne est complètement fermée et le malade urine seul. On lui fait pendant huit jours, matin et soir, des lavages de la vessie sans sonde, puis il retourne chez lui le 28 juin 1894. Depuis cette époque, il n'a jamais uriné de sang et ses mictions ont été absolument normales. Son état général s'est amélioré jusqu'au mois d'octobre, époque à laquelle le malade contracta une bronchite. Les signes de tuberculose pulmonaire s'accusèrent rapidement et le malade finit par succomber à sa tuberculose pulmonaire, le 27 décembre 1894, n'ayant jamais rien ressenti du côté de sa vessie depuis son opération.

L'observation qui précède nous paraît mettre en relief les faits suivants : 1° Cessation absolue des hématuries après l'opération et disparition de tous les phénomènes de cystite; 2° La possibilité, dans des cas analogues de cystite tuberculeuse, d'obtenir une guérison définitive, puisque l'examen histologique, fait avec le plus grand soin, a révélé des lésions tuberculeuses localisées à la muqueuse, le muscle vésical restant absolument indemne.

L'hématurie d'origine vésicale peut être un accident très grave, lorsqu'elle est abondante et continuelle comme chez notre malade, elle peut à elle seule nécessiter une intervention, d'autant que dans quelques cas, elle peut masquer les autres symptômes de cystite tuberculeuse et faire croire à l'existence de papillomes ou de tumeurs. L'ouverture simple de la vessie fait en général cesser l'écoulement de sang, mais celui-ci reparaît dès que la vessie se referme et reprend son fonctionnement. On doit donc chercher plus, et puisque le point de départ de l'hémorragie est dans la muqueuse, il faut agir sur cette muqueuse.

Le curettage de la muqueuse vésicale a donné des résultats satisfaisants et de nature à encourager les tentatives d'extirpation totale de la muqueuse. Stone[1] publie un cas de tuberculose vésicale traité avec succès par la taille périnéale et le curettage suivi d'un lavage au sublimé. Battle[2] relate un autre cas d'ulcération tuberculeuse de la vessie curettée après la taille et également guérie.

Il est vrai qu'à côté de ces exemples heureux il en est un plus grand nombre pour lesquels l'intervention n'a pas eu de résultat.

[1] *Boston med. Journ.*, p. 148, 16 août 1888.
[2] *Clin. soc. of London*, 25 avril 1890.

Digitized by Google

Vigneron, au septième Congrès français de chirurgie, rapporte sept observations de tailles hypogastriques pour cystites tuberculeuses suivies de curettage des parties malades ou de résection partielle de la muqueuse. Chez tous les malades de Vigneron il y eut amélioration momentanée, puis les accidents reprirent. Ne faut-il pas, dans ces cas, accuser plutôt l'insuffisance de l'opération plutôt que l'opération elle-même? et c'est la raison pour laquelle nous pensons que la résection totale de la muqueuse, *si elle est possible*, sera l'opération la plus rationnelle.

Cette opération a été faite un certain nombre de fois. Nous en connaissons deux observations dues à Bardenheuer et publiées par Brohl[1] et pour lesquelles l'opération nous paraît avoir eu un bon résultat. L'un des malades était en parfaite santé, dix-huit mois après l'opération et urinait facilement sans souffrir. Le deuxième, une fillette de 7 ans, conservait dix mois après l'opération une fistule insignifiante et urinait parfaitement, lorsqu'elle succomba à une péritonite tuberculeuse. A ces deux cas, on doit en ajouter deux autres, signalés par M. Tuffier[2] comme suivis de récidives après l'opération, mais dont nous ne connaissons pas les observations.

Ces considérations nous conduisent à faire les propositions suivantes :

1° L'extirpation de la muqueuse vésicale atteinte de tuberculose est une opération praticable et qui ne semble pas être particulièrement grave ;

2° Elle peut être indiquée comme opération palliative dans certains cas de tuberculose uro-génitale, quand il y a des hématuries d'origine vésicale ;

3° Elle est indiquée dans les cas de tuberculose vésicale, lorsque les lésions sont limitées à la vessie, c'est-à-dire dans les tuberculoses vésicales d'emblée, surtout à la période initiale. Si en même temps que des signes de cystite tuberculeuse, il y a des hématuries, l'indication devient encore plus formelle ; nous avons vu que dans ces cas, les lésions tuberculeuses pouvaient être localisées à la muqueuse.

Discussion.

M. Routier. — Je ne sais quel sera l'avenir de l'opération préconisée par M. Delagénière. Mais il est permis de craindre qu'il ne soit pas très supérieur à celui des opérations similaires pratiquées jusqu'ici chez les tuberculeux de la vessie. Sans doute, la cystos-

[1] *Deutsche med. Woch.*, n° 52, p. 1075; 1888.
[2] *Traité de chirurgie*, t. VII, p. 791.

Digitized by Google

tomie nous permet de parer, pour un temps, soit au symptôme douleur, soit aux hématuries. Mais ce n'est jamais qu'une trève plus ou moins prolongée et je ne crois pas que la résection conseillée par M. Delagénière soit ici plus souveraine que la destruction par la curette ou le thermocautère dont nous avons tous la pratique.

M. Reynier. — J'ai fait un certain nombre de cystostomies pour cystites tuberculeuses et j'ai pu, de cette manière, arrêter des hémorragies ou supprimer la douleur. Mais, comme M. Routier, je ne crois pas qu'il soit possible de songer à la guérison proprement dite par une opération soi-disant radicale.

M. Tuffier. — Je ne partage pas le pessimisme de mes collègues. Maintes fois déjà, l'intervention chirurgicale, en cas de tuberculose vésicale, m'a donné des succès durables et fort encourageants.

M. Delagénière. — Mon but principal a été de montrer l'utilité et la nécessité de donner la plus grande étendue possible à la résection de la muqueuse vésicale.

Présentations de malades.

1° *Occlusion intestinale datant de trois jours. Laparotomie. Guérison.*

M. Routier. — Le sujet que j'ai l'honneur de vous présenter est surtout remarquable par son âge, il a 73 ans. Il m'a été envoyé par M. le professeur Dieulafoy pour des symptômes d'occlusion qui avaient débuté il y a huit jours, et qui, au moment où je l'ai vu, s'étaient tout à fait confirmés. Il avait en outre, à droite, une hernie crurale, tendue, douloureuse, que je crus d'abord devoir ouvrir, bien qu'il eût surtout des phénomènes abdominaux. La hernie contenait de l'épiploon; je le liai et le réséquai, mais quand le moignon fut rentré, il s'écoula du sang noir. Je fis alors la laparotomie médiane, et j'aperçus un intestin affaissé, je suivis cet intestin et pus en dévider au moins deux mètres qui me conduisirent dans la fosse iliaque droite, où il y avait un gros foyer de sang noir; je l'épongeai et continuai à suivre l'intestin affaissé; je finis, par arriver sur un point où cet intestin se coudait sur un bord épais mais net, qui n'était autre chose que le bord du mésentère.

Dès ce moment, les gaz passèrent dans l'intestin, et il me parut

Digitized by Google

que tout obstacle était levé. Les suites, malgré son grand âge, ont été des plus simples et j'ai le plaisir de vous le présenter guéri, trois semaines après notre opération.

2° *Ulcère de l'estomac. Péritonite par perforation. Laparotomie. Guérison.*

M. Hartmann présente son opéré guéri et remet son observation. (M. Michaux, rapporteur).

La séance est levée à 5 heures 15 minutes.

Le Secrétaire annuel,
Paul Segond.

Séance du 3 avril 1895.

Présidence de M. Th. Anger.

Le procès-verbal de la précédente séance est lu et adopté.

Correspondance.

La correspondance comprend :

1° Les journaux et publications périodiques de la semaine ;

2° Une lettre de l'Association générale des étudiants, qui demande qu'on veuille bien lui envoyer les *Bulletins* de la Société.

A propos de la correspondance.

M. Quénu dépose en son nom et en celui de M. Hartmann le premier volume de la *Chirurgie du rectum*.

Digitized by Google

Suite de la discussion sur les indications de l'intervention chirurgicale dans les contusions de l'abdomen.

M. Kirmisson. — En raison même des difficultés habituelles que nous rencontrons au lit du malade, pour mesurer la gravité d'un cas donné de contusion abdominale, aucun symptôme ne doit être négligé. Il en est un, en particulier, sur lequel M. Michaux n'a pas je crois insisté, c'est la suppression plus ou moins complète de la fonction d'urination. Ce signe m'a vivement frappé chez un blessé que j'ai observé 24 heures après une violente contusion abdominale.

La vessie ne contenait pas une goutte d'urine et parmi les autres symptômes, le plus saillant était une violente douleur au niveau de la fosse iliaque droite; je songeai donc à l'existence d'une lésion intestinale et ce diagnostic n'était que trop exact. L'autopsie nous a montré qu'il y avait une section complète de l'intestin au niveau de la symphyse sacro-iliaque, mais la vessie était intacte. Il y a donc là un point de détail qui mérite l'attention.

Quant aux indications générales de la laparotomie en cas de contusion abdominale, j'estime avec M. Quénu qu'il est impossible de les soumettre à une règle absolue. Tout dépend du cas particulier et c'est en nous basant sur la gravité des symptômes, sur l'intensité du traumatisme et sur l'état du blessé, que nous devons oui ou non prendre le bistouri.

M. Reynier. — M. Michaux est venu l'autre jour remettre en discussion, par sa très intéressante communication, une question qui a soulevé dans cette Société, à plusieurs reprises, de nombreux débats. Malheureusement ces débats n'ont jamais abouti à une entente parfaite des orateurs qui y ont pris part. Je crains qu'il n'en soit de même encore cette fois-ci. Les interventionnistes très pressés, dont font partie MM. Michaux et Chaput se heurteront toujours contre les mêmes objections. Tous d'accord pour intervenir dans les cas graves, lorsque nous pensons à une lésion intestinale ou à une hémorrhagie grave, et tous d'accord pour intervenir le plus tôt possible, nous hésitons, nous temporisons lorsque les symptômes ne nous permettent pas de diagnostiquer cette lésion.

Je sais bien que tout le monde a dit, et M. Michaux le répète, qu'une lésion sérieuse peut exister avec des symptômes relativement peu inquiétants. Mais la difficulté du diagnostic est-elle une raison suffisante pour laparotomiser d'urgence tous les contusionnés de l'abdomen, et risquer un grand nombre de laparotomies exploratrices? Évidemment, dire qu'il faut laparotomiser ainsi tout

Digitized by Google

contusionné est une formule simple, trop simple même, qui supprime toutes les hésitations, et toutes les difficultés. Elle offre le grand avantage de donner des succès souvent faciles, et permet d'intervenir dans de meilleures conditions dans les cas graves. On l'accepterait donc encore volontiers, s'il n'y avait pas un petit revers. On a beau dire que les laparotomies exploratrices ne sont pas dangereuses, néanmoins nous savons toujours qu'en mettant sur la table opératoire un malade qui a du shock péritonéal et en l'endormant, nous lui faisons courir un danger. Ce danger est suffisant pour nous faire hésiter, surtout quand on se reporte aux statistiques, qui nous montrent qu'il n'y a qu'un tiers à peine des cas, où les lésions sont assez graves pour nécessiter la laparotomie immédiate.

La statistique de M. Michaux ne change pas beaucoup cette statistique. Comme le lui a montré M. Quénu, un certain nombre de ces observations se rapportent à des lésions, qui auraient pu guérir sans laparotomie, ou tout au moins n'auraient pas nécessité la laparotomie immédiate. C'est ainsi qu'un de ces malades a été opéré le 3e jour, un autre le 2e, un troisième le 15e jour, sans que cependant ce retard à l'opération leur ait été préjudiciable, puisqu'ils ont guéri. Donc, quoi qu'on en dise, nous restons toujours arrêtés par cette pensée, qu'en adoptant la laparotomie immédiate, sans diagnostic plus précis, nous exposons, pour sauver un malade, deux autres à des dangers, et tout au moins à des ennuis consécutifs : port d'un bandage, et éventration possible. Si au contraire les événements montrent que nous avons eu raison de temporiser, nous nous réjouirons d'avoir évité une opération à un malheureux, qui n'en avait pas besoin.

C'est ainsi qu'il y a huit jours, je suis appelé auprès d'un de mes amis, amateur de sport passionné, qui faisant du trapèze, était tombé, le ventre portant sur la barre transversale, d'une hauteur de près d'un mètre, avec une forte impulsion. Immédiatement après, vomissement alimentaire, demi-syncope, puis douleur très vive dans la région du côlon transverse, et s'irradiant dans tout le ventre. Le voyant six heures après l'accident, je le trouve ayant un état nauséeux, la figure pâle, tirée, et se plaignant de son ventre très tympanisé. Aucune ecchymose à la surface, mais la pression développait une douleur vive tout le long du côlon. Très préoccupé, je me contentai de faire mettre des cataplasmes froids laudanisés, et lui fis prendre du laudanum par la bouche. Je revenais quatre heures après. La douleur était un peu moins vive, le malade avait rendu des gaz, et avait été à la garde-robe à la suite d'un lavement qu'il avait pris avant de me voir, et de son autorité privée.

Digitized by Google

Le lendemain matin, tout état de shock avait disparu; le pouls, petit et rapide la veille, était revenu à la normale, et je commençai à me rassurer. Trois jours après, mon malade était complètement guéri. Je n'avais donc eu affaire là qu'à une contusion de l'intestin. Je me suis tenu tout prêt à laparotomiser; mais j'ai plus tard été enchanté de ne pas l'avoir fait. Je demande à M. Michaux s'il n'aurait pas, dans ce cas là, imité ma conduite. Qu'il suppose que ce soit quelqu'un des siens qui sera contusionné, ne temporisera-t-il pas? Il est évident que s'il a affaire à un de ces cas où la contusion a été très violente, comme lorsqu'un homme est tamponné, où l'état de shock est intense et dure, il n'hésitera pas plus que nous.

Il y a donc lieu, comme le lui disait M. Quénu, de distinguer un peu toutes ces contusions. Bien que le diagnostic soit difficile, ce n'est pas une raison pour se refuser à essayer de le faire. Ce n'est pas en nous citant des cas graves, auxquels nous pouvons répondre par des cas simples, que nous pourrons aboutir à une entente. Ce qui nous sépare, c'est la difficulté du diagnostic. Travaillons donc plutôt ce diagnostic, apportons des observations au point de vue des symptômes, et peut-être un jour arriverons-nous à pouvoir préciser plus nettement les lésions si variables, qui existent dans les contusions abdominales. Alors nous nous mettrons plus aisément d'accord sur le traitement qu'il convient de leur opposer.

M. Michaux. — Je remercie mes collègues de l'attention qu'ils ont accordée à ma communication sur l'intervention chirurgicale dans les contusions de l'abdomen et sur les observations qu'ils m'ont faites.

L'objection de M. Delorme est la suivante : La plupart des hommes de troupe atteints de coups de pied de cheval dans l'abdomen guérissent sans aucune intervention chirurgicale. Je n'ai évidemment pas, sur ces cas particuliers, l'expérience de notre distingué confrère de l'armée, je ne conteste nullement la fréquence des guérisons, mais je maintiens que le nombre des cas mortels n'est pas à négliger et que la doctrine de l'abstention chirurgicale est préjudiciable à un certain nombre de ces blessés.

M. Chavasse n'a pas eu de peine à rassembler dans son travail, 36 observations récentes de contusion abdominale par coup de pied de cheval avec rupture de l'intestin ; tous les cas ont été mortels ou peu s'en faut : 35 sur 36, si j'ai bonne mémoire. Dans son travail de la *Revue de chirurgie*, 1890, M. Moty relate 9 cas de contusion par coup de pied de cheval, et sur ces 9 cas, 3 cas graves avec rupture de l'intestin, soit 1 sur 3. C'est la proportion donnée dans le mémoire de Beck (*Deutsche Zeitschrift für Chir.*,

Digitized by Google

1884). Je trouve seulement trois coups de pied de cheval sur les 20 cas que j'ai analysés. Sur ces trois blessés, deux sont morts : celui de M. Gross, et celui de M. Walther qui présentait une double section de l'intestin grêle ; un seul a survécu, le mien qui a été laparotomisé, mais ne présentait d'ailleurs que des lésions insignifiantes.

Je ne m'attarderai pas d'ailleurs à des discussions de chiffres, il me paraît incontestable que tout individu qui reçoit un coup de pied de cheval a une chance sur trois de mourir. S'il était possible de distinguer les cas graves des cas bénins, le chirurgien serait moins embarrassé, mais M. Moty a bien démontré qu'il n'y avait au début, aucune différence entre ces deux catégories d'observations. Dès lors, si le diagnostic n'est pas possible, si les lésions mortelles existent dans la proportion d'un sur trois, je demeure convaincu que la laparotomie, seule, permettra de sauver un certain nombre de ces malades.

MM. Quénu et Reynier pensent également que la laparotomie préconisée, de parti pris, dans toutes les contusions de l'abdomen est abusive ; pour eux, la plupart des faits que j'ai observés étaient des cas peu graves. Je m'en défends énergiquement : Je ne suppose pas que les deux cas où je suis intervenu tardivement en pleine péritonite fussent des cas légers, puisque les blessés ont succombé. Mon blessé atteint de rupture des voies biliaires a été quinze jours entre la vie et la mort. Ce n'étaient pas non plus des contusions légères, celles que j'ai observées chez celui de mes blessés qui avait une déchirure du gros intestin et un épanchement de sang d'un litre et demi, chez celui qui avait une double perforation de la vessie avec fracture du pubis, chez celui qui avait une déchirure mésentérique de 15 centimètres s'arrêtant juste au bord de l'intestin et un épanchement de deux litres de sang dans le ventre.

N'étais-je pas justement en droit de soupçonner des lésions abdominales graves chez des blessés pris entre deux tampons de wagons, tombés du septième étage, du deuxième étage sur l'angle d'une table de marbre, chez mon malade frappé d'un violent coup de ringhard renforcé de toute la vitesse d'une machine marchant en sens inverse de la sienne, et chez ceux qui avaient été écrasés par la roue de voitures plus ou moins pesamment chargées. *Tous mes blessés avaient subi des traumatismes très graves et plus de la moitié d'entre eux avaient des lésions très sérieuses.* Il en était bien de même dans les cas soumis à l'observation de M. Gross, puisque 5 de ses blessés, sur 7, ont succombé plus ou moins rapidement et que notre collègue Chaput a rencontré des lésions mortelles cinq fois sur six.

Digitized by Google

Je comprendrais les objections de mes collègues, si j'avais raisonné théoriquement, mais je suis venu ici avec des faits et c'est une supériorité que j'ai sur eux ; j'ai dit ce que j'avais observé en cinq ans à l'hôpital Beaujon, dans le service de mon maître M. Léon Labbé. En face de ces cas dont plus de la moitié étaient des cas très graves, je me suis demandé laquelle des deux conduites, abstention ou intervention précoce, sauverait le plus de malades. Les faits que j'ai apportés paraissent répondre nettement : l'intervention aussi précoce que possible.

J'ai ajouté, et c'est là que se bornent les concessions que je désire faire à mes collègues, que j'étais peu disposé à intervenir pendant le shock traumatique, que j'observais soigneusement pendant les douze ou quinze premières heures mes blessés *dans les cas douteux*, que je tenais alors grand compte de leur état général, de l'intensité du traumatisme, de l'observation de leur température, des signes locaux. Je ne suis pas intervenu en aveugle ; ce sont les faits que j'ai observés qui m'ont donné la conviction que l'intervention était la meilleure ligne de conduite. Je crois fermement que sans cette conviction profonde, on laissera toujours passer inaperçus les signes imperceptibles capables de devenir des indications chirurgicales. C'est ainsi que j'ai procédé ; mes blessés n'ont pas eu à s'en repentir et je crois qu'il en sera de même pour tous ceux de nos collègues qui adopteront cette manière de faire.

M. Quénu. — En prenant la parole, je ne connaissais la communication première de M. Michaux que par l'analyse de la *Semaine médicale*, analyse que M. Michaux m'a déclarée lui-même conforme à son dire. Or, il me semble que notre collègue vient d'atténuer beaucoup le caractère absolu de ses conclusions primitives. M. Michaux vient, en effet, de nous dire qu'il n'était point du tout interventionniste quand même, et qu'il ne préconisait la laparotomie que dans les cas graves. C'est précisément cette doctrine que j'ai défendue et puisque M. Michaux s'y rallie lui-même, la discussion est close, nous sommes tous d'accord.

M. Delorme. — Je tiens à dire à M. Michaux que si j'ai opéré un peu tardivement mes deux blessés ce n'est point parce que je ne suis pas partisan de l'opération précoce, mais par suite de circonstances indépendantes de ma volonté. Dans les deux cas, la symptomatologie présentée par mes malades m'eût permis de soupçonner la perforation intestinale quelques heures après le traumatisme et m'eût incité à intervenir. Encore une fois, je suis partisan de l'opération précoce, mais seulement dans les cas où les malades présentent quelques signes de perforation ou d'hémorrhagie.

Digitized by Google

M. P. Reclus. — Au point de vue des indications générales de l'intervention, ma doctrine est absolument conforme à celle de M. Quénu : repousser les préceptes absolus et conformer sa conduite aux cas particuliers. Comme observation instructive, je puis vous citer le fait d'un blessé que j'ai laparotomisé il y a sept mois, dix heures après une violente contusion abdominale. Dans ce cas particulier, les indications de l'intervention n'étaient pas un instant discutables. Le traumatisme, un coup de pied de cheval reçu à pleine volée, avait été d'une violence extrême. Il y avait au niveau de la région hépatique, une douleur vive et une zone tympanique significative. Enfin il existait une dissociation nette entre la température et le pouls (37° et 100 pulsations). Donc pas de doute possible, je fis la laparotomie, mais celle-ci fut impuissante. Il y avait une section nette de l'intestin, la péritonite était généralisée, les matières fécales s'étaient épandues en abondance dans le péritoine, et bien que j'aie mis tout le soin voulu dans mes sutures et mes lavages, le blessé est mort au bout de six heures.

M. Michaux. — L'observation de M. Reclus me paraît démontrer une fois de plus qu'on ne saurait, en pareil cas, trop préconiser les interventions aussi précoces que possible.

Communication.

Étude sur les fistules uretéro-vaginales avec quatre observations personnelles,

Par M. TUFFIER

Depuis la vulgarisation de l'hystérectomie vaginale, l'histoire des fistules réunissant l'uretère au vagin a été l'objet de nouvelles études. Jusqu'à ces toutes dernières années, la thérapeutique ne s'adressait guère qu'à ces cas exceptionnellement rares de fistules congénitales ; la fréquence des fistules opératoires et les progrès de la chirurgie de l'uretère en font une question d'actualité. J'ai eu l'occasion, depuis 1892, d'observer et de guérir quatre malades. Les procédés opératoires variables suivant les dispositions de la fistule, les études expérimentales qui les avaient précédées et l'histoire d'une trentaine de faits rassemblés m'engagent à vous entretenir de ces faits. Avant d'aborder le traitement de ces accidents, je veux toucher rapidement à deux points de leur histoire : l'étiologie et l'anatomie pathologique, en me basant sur mes observations personnelles.

Digitized by Google

De mes quatre fistules, trois avaient succédé à une hystérectomie vaginale; une seule, à une élytrotomie postérieure pour suppuration pelvienne. Pendant l'hystérectomie, vous savez que cet accident se présente dans deux circonstances : ou bien il est la conséquence pure et simple d'une faute opératoire, ou bien c'est pour remédier à une hémorrhagie, accident provenant le plus souvent du dérapement d'une pince, qu'une forcipressure, quelque peu et forcément aveugle, comprend l'uretère.

Ces quatre fistules siégeaient *à droite*, et c'est une coïncidence assez curieuse qui se poursuit dans les faits similaires, puisque dans ma statistique, j'en relève une proportion de 8 cas sur 10 pour le côté droit qui rentrent presque tous dans le cadre : faute opératoire. Quant aux faits d'hémorragie primitive ou secondaire, avec forcipressure à demeure, ils portent également sur les deux côtés. Cette prédominance d'accidents sur l'uretère droit m'a frappé, j'en ai en vain cherché une raison anatomique par des dissections. Je crois qu'elle tient tout entière à un mécanisme opératoire que tous ceux qui ont l'habitude de l'hystérectomie vaginale comprendront. La malade étant disposée pour l'opération, la droite de l'opérée correspond à la gauche de l'opérateur; or, nous savons tous que les manœuvres sur le ligament large placé à notre gauche sont moins faciles et plus dangereuses que celles que nous pratiquons sur son congénère placé à notre droite; nous opérons alors en position croisée des mains, la main gauche abaissant l'utérus, pendant que la main droite passant au-dessous, cherche à placer une pince sur le ligament large droit; il n'y a donc rien d'étonnant à ce que l'uretère de ce côté soit plus souvent atteint. Pendant l'hystérectomie l'uretère *droit* est donc l'uretère en danger.

L'*anatomie pathologique* de ces fistules vous est connue, mais il est nécessaire d'insister sur quelques dispositions importantes au point de vue pratique. L'uretère est simplement sectionné, ou au contraire il est le siège d'une *perte de substance* plus ou moins étendue. La section elle-même peut être transversale ou longitudinale. Dans le premier cas, les deux bouts libres s'écartent comme je l'ai signalé. Cette section est *complète* ou *incomplète*, et alors la paroi inférieure venant à manquer, la paroi supérieure réunit comme un pont les deux extrémités. Les sections incomplètes sont peut-être les plus fréquentes et elles donnent l'explication de certaines guérisons paradoxales dont je vous signalerai des exemples.

Toutes ces variétés anatomiques existent cliniquement, et elles rendent compte des différences de gravité et de thérapeutique de ces fistules. Dans les cas de *perte de substance*, j'ai constaté un fait d'importance capitale, c'est le rétrécissement cicatriciel de l'orifice uretéro-vaginal; c'est cette sténose plus ou moins tardive

Digitized by Google

qui ira provoquer les lésions de rétention rénale incomplète. Nous savons tous, et j'ai moi-même souvent insisté sur ce fait, qu'un uretère rétréci conduit, à échéance variable, à la destruction du rein. Au point de vue pratique, toute opération qui aura pour but de rétablir le trajet de l'uretère dans la vessie devra supprimer d'abord ce rétrécissement, sous peine d'aboucher dans la vessie un canal bientôt inutile, et le fait est surtout important pour l'opérateur qui agirait par voie vaginale. J'ajouterai, au point de vue anatomique, que ces fistules peuvent s'accompagner d'adhérences épiploïques et intestinales remontant plus ou moins haut dans l'abdomen et ne permettant pas la découverte et la dissection de l'uretère. Tels sont les faits d'étiologie et d'anatomie pathologique que je voulais vous signaler.

Pour aborder le côté thérapeutique de la question, je vous rappelle simplement que la néphrectomie, qui paraissait jusqu'ici la méthode de choix dans ces cas, puisqu'elle a été pratiquée 24 fois et que des exemples récents en ont été publiés ici-même, tend à disparaître, et à devenir l'*ultima ratio*. Les méthodes autoplastiques lui sont de beaucoup préférables et c'est *entre les divers procédés d'abouchement de l'uretère dans la vessie que doit actuellement se circonscrire le débat*. Pour ma part, je n'ai jamais pratiqué l'ablation du rein pour guérir une fistule et je considère cette méthode comme un pis-aller auquel il ne faut se résigner qu'en désespoir de cause. Voici mes quatre observations qui le prouvent.

Obs. I. — *Hystérectomie vaginale pour cancer utérin. Hémorrhagie secondaire. Fistule uretéro-vaginale. Abouchement de l'uretère sectionné dans la vessie. Guérison. État de la malade quatorze mois après l'opération.*

M. J..., domestique, entrée le 6 novembre 1893, salle Huguier, n° 9, hôpital Beaujon. C'est une femme de 36 ans qui nous est adressée pour des métrorrhagies. Elle est grande, assez vigoureuse ; son aspect général ne trahit en rien la lésion grave qu'elle porte. Sa santé n'a été troublée que par des accès de colique hépatique survenant tous les ans à peu près régulièrement ; mais qui ont disparu depuis deux années.

C'est en octobre 1892, il y a treize mois, que la menstruation devint plus abondante, et depuis le mois d'août, elle perd continuellement. Des douleurs dans la région hypogastrique et dans le pli génito-crural gauche, avec irradiation dans la jambe correspondante, ont apparu à la même époque et se sont accentuées. Son état général est d'ailleurs resté parfait, elle n'a pas maigri, son appétit et ses digestions sont normaux. Je trouve un utérus qui n'est pas augmenté de volume, mais le col est envahi par un épithélioma bien net. L'organe est mobile, les ligaments larges sont souples. Toutes les indications d'une hystérectomie vaginale me paraissant réunies dans ce cas, l'opération est proposée et acceptée.

Digitized by Google

Le 9 novembre, avec l'aide de mon interne, je pratique l'opération. Après avoir largement curetté toute la surface du cancer, je fends l'utérus sur la ligne médiane et je pratique l'hystérectomie classique avec la plus grande facilité et sans autre incident. Une hémorrhagie assez violente survient dans l'après-midi et oblige l'interne de garde à enlever les tampons, à rechercher l'origine de l'hémorrhagie. Une des pinces du ligament large droit avait dérapé. Cet accident paraissait n'entraver en rien la guérison. Les pinces sont enlevées le 11 novembre. Le 15, les mèches de gaze iodoformée sont changées et tout marche à souhait. Température 37-37°,7.

Le 21, on s'aperçoit qu'un écoulement abondant et d'odeur urineuse se fait par le vagin. Je m'assure que la vessie n'est pour rien dans cet épanchement, et après avoir fait recueillir les quantités d'urine émises par la vessie, je pose le diagnostic fistule uretérale. J'examine la malade le 1er décembre, et je trouve au fond et à droite du vagin un petit cul-de-sac avec un bourgeon muqueux d'où l'urine s'écoule par éjaculation. Il m'est impossible d'en faire le cathétérisme ; de même un essai de cathétérisme des uretères par la vessie, au moyen du cystoscope par M. Janet et par moi-même, reste sans résultat. A partir du 10 décembre, la malade souffre du rein droit qui est augmenté de volume au point d'avoir, au 15 décembre, doublé de volume. Dans ces conditions, j'avais à choisir entre la néphrectomie et l'abouchement de l'uretère sectionné dans l'intestin ou dans la vessie. Je me décidai pour cette dernière pratique que j'avais bien souvent exécutée chez les animaux et que je savais avoir été pratiquée sur la femme.

Le 18 décembre, avec l'aide de M. Navaro et de M. Artus et avec le concours de M. Anger, j'exécute l'opération suivante : la malade chloroformée, je pratique sur la ligne médiane une laparotomie. L'incision de 12 centimètres descend jusqu'à la symphyse pubienne. Le péritoine ouvert, je fais placer la malade dans la position de Trendelenburg, et, protégeant la masse intestinale avec des compresses stérilisées, j'explore la région de l'artère iliaque primitive jusqu'à sa bifurcation ; ses battements sont facilement perceptibles et de larges écarteurs me permettent de voir toute la région, artères et veines iliaques.

Connaissant très bien le point exact où l'uretère croise le paquet vasculaire, je recherche du doigt et de l'œil un cordon rappelant sa forme, sa direction et son volume ; je ne vois ni ne sens absolument rien qui puisse se rapporter à ce conduit. Je pensai alors qu'en incisant le péritoine qui recouvre les vaisseaux iliaques, j'avais peut-être relevé l'uretère avec ces feuillets ; je me rappelais avoir constaté dans mes dissections cette facilité de l'uretère à suivre le feuillet péritonéal et j'ai même signalé ce fait et prémuni les opérateurs contre cette cause d'erreur dans mon travail sur l'uretérotomie (*Études expérimentales*, p. 131 ; 1889). J'examinai alors avec le plus grand soin le péritoine incisé et je m'assurai qu'il n'y avait aucun cordon à sa face profonde. Revenant alors sur les vaisseaux iliaques et les isolant, je voyais battre l'artère iliaque primitive et ses deux branches et à sa surface un gros cordon bleuâtre dont le volume, la naissance, la forme, la

Digitized by Google

coloration et les rapports étaient bien ceux d'une fausse veine iliaque.

Cependant, après plusieurs minutes de recherches, je m'aperçus que cette prétendue veine descendait plus verticalement que la veine iliaque et surtout, lui ayant imprimé une légère traction, il me sembla bien qu'elle était adhérente au vagin; toutefois ces constatations étaient assez peu précises pour que je fisse pratiquer à un de mes aides le toucher vaginal pendant cette traction, pour s'assurer que les mouvements étaient bien communiqués au cul-de-sac vaginal droit. Dès lors il n'y avait plus de doute, ce cordon était bien l'uretère dilaté, aminci, bleuâtre et sinueux. Je continuai sa dissection jusqu'au cul-de-sac vaginal et là, j'incisai le conduit au ras du vagin, l'ayant saisi doucement entre les mors d'une pince, je l'amenai dans mon champ opératoire qui fut protégé de tous côtés par les compresses, contre l'infection qui aurait pu venir de ce côté.

Le conduit fut vidé de son contenu sur une éponge; j'amenai alors à son contact la paroi postéro-latérale droite de la vessie et m'étant assuré que je pouvais mettre au contact l'orifice du canal et cette région de la vessie, sans que cette union amenât une traction un peu forte d'un côté ou de l'autre, je fis, entre deux pinces à dents de souris, une ouverture verticale de 1 centimètre à la vessie, puis je saisis entre deux rangées de pinces la muqueuse d'une part et le reste de la paroi vésicale de l'autre. Alors, j'introduisis dans l'uretère une sonde n° 12, je fis passer l'autre extrémité de cette sonde dans la vessie à travers mon incision vésicale et je la fis ressortir par le méat uréthral normal.

Il ne me restait plus qu'à suturer l'orifice de l'uretère à la vessie, ce qui fut facile. Un plan de cinq sutures muco-muqueuses au catgut, et un second plan à la soie fine unissant la tunique musculo-fibreuse vésicale et la paroi uretérale, assurèrent un contact parfait et permanent. L'opération terminée, on voyait l'uretère faire un léger coude de la paroi pelvienne à la paroi postéro-latérale de la vessie, mais il n'y avait pas de traction de l'un à l'autre. L'abdomen fut ensuite refermé, plans par plans, comme dans une laparotomie, puis une sonde de Pezzer fut mise dans la vessie. Nous avions ainsi, passant par le méat, une sonde vésicale et une sonde uretérale qui furent solidement fixées au pansement.

Les suites opératoires furent très simples, il n'y eut ni fièvre, ni réaction, les sondes fonctionnèrent chacune pour leur compte, sans aucun incident. J'eus le tort de ne pas recueillir séparément l'urine de la vessie et l'urine de l'uretère du côté opéré. Le septième jour, j'enlevai la sonde uretérale, et, le onzième jour, la sonde vésicale. La malade sortit guérie le 16 janvier 1894.

Je l'ai revue environ tous les deux mois depuis son opération. Dès mon premier examen, je constatai que le rein droit n'était plus perceptible malgré les différentes explorations que je pus faire et dans les positions diverses que j'ai l'habitude d'employer pour ces recherches; aucun cordon rappelant l'uretère n'était perceptible dans l'abdomen. Par le toucher vaginal, je ne trouvai qu'une légère induration dans le cul-de-sac droit. Les urines sont normales.

Digitized by Google

La malade est entrée de nouveau dans le service, après quelques pertes sanguinolentes. Je trouvai au fond du vagin un bourgeon épithéliomateux du volume d'une framboise, je l'enlevai à la curette, je cautérisai profondément au thermocautère la base d'implantation, et la malade sortait en bon état.

Je profitai du séjour de cette femme à l'hôpital pour examiner l'état de son appareil urinaire. L'urine est de quantité et de qualité normale, sauf une diminution assez notable de la proportion d'urée. Le rein droit n'est plus perceptible au palper bi-manuel, même dans la situation inclinée du tronc à 45°. L'uretère n'est perceptible ni au palper abdominal, ni au toucher vaginal. La cicatrice abdominale est souple, elle ne permet aucune éventration. Le nombre des mictions est normal et il n'existe aucun trouble fonctionnel. L'examen cystoscopique a été fait par M. Janet et nous avons vu l'orifice uretéral artificiel, malheureusement notre installation insuffisante ne nous a pas permis d'en pratiquer le cathétérisme.

Cette observation n'est que l'application d'une méthode que j'avais conseillée, en 1892, dans le *Traité de chirurgie*, méthode que j'avais étudiée expérimentalement, mais que je n'avais pas eu l'occasion d'appliquer le premier sur le vivant; précédé de quelques mois par Novaro (juin 1892), qui poursuivait la même question, et par deux expérimentateurs italiens, Paoli et Busachi, suivis eux-mêmes par Bazy (février 1893). Mon opération n'est donc que la troisième en date (décembre 1893), puis viennent celles de Penrose et de Rouffart. Les seuls points à retenir de cette observation sont la forme sinueuse de l'uretère, son rétrécissement inférieur capable de provoquer en quarante jours de graves désordres du côté de ce canal et du côté du rein. C'est la crainte de cette sténose, après l'opération d'abouchement dans la vessie, qui a fait décrire à Witzel des précautions spéciales : section longitudinale de l'uretère et suture en triangle à la vessie. C'est la même crainte qui, dans les sections transversales de l'uretère avec suture directe, a fait conseiller par van Hook la suture latérale par invagination. En tout cas, pour ce qui nous concerne, il sera bon désormais de dégager l'uretère et de bien s'assurer de l'état de son orifice avant de pratiquer son implantation dans la vessie.

Le succès obtenu chez ma première malade me donna le désir de tenter la même intervention chez une femme que j'avais vue quatorze mois auparavant, et qui, atteinte d'une fistule uretéro-vaginale après hystérectomie, avait refusé toute opération. J'avais heureusement l'adresse de cette femme, je lui écrivis, elle vint à Beaujon où, à ma grande surprise, je la trouvai complètement et spontanément guérie. Voici d'ailleurs son histoire succincte.

Digitized by Google

Obs. II. — *Fistule uretéro-vaginale consécutive à une hystérectomie. Guérison spontanée après neuf mois.*

N. D., 40 ans, entre le 16 mai 1893 à l'hôpital Beaujon, salle Huguier n° 1. C'est une femme vigoureuse, à teint coloré, qui a subi le 17 novembre 1892 une hystérectomie vaginale pour fibrome. Dès le 5e jour après son opération, elle présenta tous les signes d'une communication des voies urinaires avec le vagin. La persistance des mictions volontaires normales et la quantité des urines rendues par la vessie (600 grammes), font penser à une fistule uretérale. Lorsque je l'examine, je vois au fond et à droite du vagin, au milieu d'un tissu cicatriciel irrégulier, une surface bourgeonnante irrégulière d'où sort, par intermittence, de l'urine. Il m'est absolument impossible d'en faire le cathétérisme à plus de 4 centimètres de profondeur, et cela, malgré tous les moyens employés en pareil cas. Cependant je pensai que peut-être, par cathétérisme rétrograde de la vessie vers l'uretère, on serait plus heureux. Mon ami, M. Janet, et moi avons essayé, par la cystoscopie, de cathétériser l'embouchure de l'uretère, et cela sans aucun succès. Mais la vessie était bien saine, sa distension normale et l'examen à la lumière électrique l'ont prouvé. Mon plan opératoire de suture après cathétérisme rétrograde du conduit fut donc abandonné, et le 3e jour, je cherchai à fermer partiellement l'orifice au dessous de la fistule. J'échouai complètement. Une tentative de recherche sous-péritonéale de l'uretère fut également négative et le 25 juillet, la malade quittait l'hôpital. Le 7 janvier 1894, après avoir guéri une première malade, je fis revenir cette femme pour l'opérer, et, à ma grande surprise, elle m'annonça que deux mois après sa sortie de l'hôpital, elle avait vu son suintement diminuer et qu'elle était guérie. Je trouve alors au fond du vagin une cicatrice froncée et une surface lisse à la place de la fistule. Il n'existe aucun trouble de la miction. J'ai revu cette femme le 19 février 1895, elle était toujours en parfaite santé et sa guérison était restée complète.

J'hésiterais vraiment à vous communiquer ce fait, s'il n'avait été bien observé, et je vous avoue même ma perplexité à son endroit, jusqu'au jour où j'ai trouvé deux exemples semblables dans les *Annales de la Société de chirurgie de Bruxelles*, 1894 (Lavisé et Gallet) et un autre cas rapporté oralement par un de mes collègues. Quelle que soit l'étrangeté de ces faits, nous devons les enregistrer et ils auront leur valeur dans notre détermination thérapeutique. Il me paraît évident qu'il ne peut s'agir ici de fistule avec perte de substance, nous sommes en présence de *sections incomplètes* de l'uretère avec persistance d'un pont unissant les deux parties sectionnées. C'est encore à cette même disposition anatomique qu'il faut rapporter les cas de guérison de ces fistules par des moyens vraiment bien simples et dont voici un exemple.

Digitized by Google

Obs. III. — *Fistule uretéro-vaginale. Simple cautérisation vaginale. Guérison.*

Au mois d'août 1893, entrait dans le service de M. Th. Anger, à l'hôpital Beaujon, une femme de 32 ans, atteinte de suppuration pelvienne post-puerpérale. L'état général était menaçant et la collection fut débridée d'urgence dès l'entrée de la malade, au moyen d'une incision large du cul-de-sac vaginal *postérieur*. Lorsque je vis la malade le lendemain et les jours suivants, le suintement vaginal était considérable, mais ce ne fut qu'au sixième jour qu'il me fut possible de me rendre compte qu'il existait un écoulement de l'urine par la plaie, bien que la vessie parût fonctionner régulièrement. Les différents examens pratiqués par M. Navaro, interne du service, et par moi-même, nous montrèrent que la vessie ne communiquait pas avec le vagin. Vers le 25e jour, l'examen de la cavité vaginale nous montrait, tout à fait à l'extrémité droite du cul-de-sac postérieur, et plutôt sur la partie latérale que sur la partie postérieure, un entonnoir au bout duquel on voyait sourdre l'urine d'une façon intermittente. Un stylet pénétrait avec la plus grande peine à ce niveau et n'entrait qu'à 3 ou 4 centimètres. Mais toute tentative pour entrer dans la vessie ou pour reprendre par la vessie le stylet introduit par la fistule resta vaine. Le diagnostic de fistule uretéro-vaginale s'imposait. Je fis autour de l'entonnoir et à environ 1 centimètre de sa partie la plus étroite, une profonde cautérisation au nitrate d'argent, sans grand espoir de réussite. Sept jours après, la malade ne perdait plus d'urine. Je ne voulus pas l'examiner par crainte d'ouvrir la fistule. Mais vingt jours après, c'est-à-dire environ six semaines après son opération, je ne trouvai plus trace de l'orifice fistuleux, la vessie fonctionnait normalement, la quantité d'urine atteignait 1,200 grammes et le rein droit n'était le siège d'aucune douleur ni d'aucune tuméfaction. Il me paraît bien probable que chez cette malade, l'uretère avait été lésé sur une partie seulement de sa circonférence et que cette hémisection peut-être oblique, avait une tendance naturelle et rare à la réunion de ses deux lèvres.

Obs. IV. — *Fistule uretéro-vaginale et vésico-vaginale. Tentatives d'abouchement par voie abdominale rendues impraticables par des adhérences. Ligature de l'uretère. Echec. Abouchement uretéro-vésical par voie vaginale. Guérison.*

Il s'agit d'une femme de 47 ans qui a subi l'hystérectomie vaginale pour infection utérine et péri-utérine le 6 juillet 1894. Elle nous dit que pendant dix jours après l'opération, elle ne perdit pas d'urine, et elle est très affirmative sur ce fait, qu'à partir du 10e jour, elle a été inondée par le passage de l'urine dans le vagin. C'est une femme grande, assez maigre, pâle mais paraissant assez résistante, toutefois son état général a notablement fléchi depuis les cinq derniers mois. Lorsque je vis la malade, elle perdait à peu près une quantité d'urine égale par la

Digitized by Google

vessie et par le vagin. Une sonde à demeure vésicale ne changeait en rien les conditions du suintement vésical. Au fond et à droite du vagin, existait, bien à l'extrémité d'un infundibulum irrégulier, un gros bourgeon charnu au milieu duquel suintait l'urine par éjaculation ; le rein était abaissé, sensible, mais ne présentait pas l'augmentation de volume si notable qui existait chez ma première malade.

Dans ces conditions, je résolus de faire l'abouchement de l'uretère dans la vessie par voie abdominale. Le 5 janvier 1895 (avec le concours de MM. Brochin et Bresset), la malade étant en position de Trendelenburg, j'ouvre la région hypogastrique et le péritoine et je vais à la recherche de mon uretère. Je trouve le canal au niveau des iliaques primitives. Je tombe sur une série d'adhérences telles qu'il m'est tout à fait impossible de songer à en dégager ce conduit pour le descendre dans la vessie, de plus je trouve, contrairement à ce qui a lieu généralement, que son calibre n'a pas augmenté de volume. J'avais alors le choix entre l'abouchement soit dans l'intestin, soit à la peau et la ligature de l'uretère. La malade était dans un tel état de faiblesse que je rejetai la néphrectomie, et le point où je pus trouver l'uretère était si élevé que j'abandonnai l'idée d'une uretéro-entérostomie. Je me décidai pour la ligature et je plaçai un bon fil de catgut n° 4 sur ce canal. L'abdomen fut refermé. Dès le lendemain la malade ne perdait plus d'urine, tout semblait marcher à souhait quand, le 8e jour, les accidents reparurent, le vagin était de nouveau inondé.

Il ne restait plus à tenter que la néphrectomie ou une opération plastique par voie vaginale. Je repoussai la néphrectomie qui ne peut être qu'un pis-aller dans ces cas et je pratiquai l'abouchement de l'uretère sectionné dans la vessie. L'opération fut assez longue et assez délicate, mais elle fut suivie d'un succès complet. La malade étant dans la position de la taille, et la dilatation vulvo-vaginale étant progressivement poussée aussi loin que possible, à cause des rétractions cicatricielles de la région, je vis que la perte de substance située au fond du vagin comprenait une perforation vésicale petite à droite et un infundibulum uretéral à gauche, séparés par un éperon tapissé lui-même de muqueuse. Je fis d'abord un large débridement comprenant la demi-circonférence de la partie externe de la fistule pour mobiliser l'uretère, et j'entrai, dès que mon incision eut quelques millimètres, dans la cavité péritonéale qui fut protégée par une mèche de gaze iodoformée. J'avivai alors sur une surface étendue la partie interne vésicale de mon orifice fistuleux, et je fis un double plan de suture uretéro-vésical, au catgut, et vaginal (7 points), au crin de Florence. Sonde à demeure vésicale. La mèche de gaze iodoformée fut enlevée le 4e jour, les fils le 11e. La malade est depuis cette époque complètement guérie. Les deux uretères fonctionnent parfaitement.

Ces quatre faits prouvent bien que la thérapeutique de ces fistules doit varier suivant leur variété, leur siège, et leurs complications. Elles ne sont pas toutes justiciables d'un même traitement. Vous savez, d'ailleurs, quel est l'état actuel de la question.

Digitized by Google

La néphrectomie, considérée autrefois comme la seule planche de salut, doit être actuellement abandonnée pour céder le pas aux méthodes de conservation que les progrès de la chirurgie de l'uretère autorisent ou commandent.

Le plus simple moyen d'éviter les fistules opératoires serait de pratiquer l'hystérectomie vaginale sans blesser l'uretère; c'est là un excellent conseil, mais qui ne sera pas toujours suivi; car en admettant même que l'opérateur ne blesse jamais ce canal dans une opération typique, les opérées ne seront jamais à l'abri du pincement de ce canal dans les cas de dérapement d'une pince et d'hémorrhagie secondaire; la forcipressure au hasard rend alors l'accident bien facile.

L'uretère *blessé* dans une opération doit être *suturé*, c'est là encore un traitement préventif et efficace de la fistule, et Tauffer lui doit deux beaux succès. La question litigieuse consiste seulement à savoir si l'uretère doit être suturé bout à bout, ou s'il ne vaut pas mieux implanter le bout rénal directement dans la vessie. La conduite à tenir varie suivant le siège de la lésion : si la blessure est voisine de la vessie, l'implantation vésicale est certainement plus facile, et si elle est pratiquée suivant les procédés de Witzel, elle doit mettre à l'abri de tout rétrécissement cicatriciel du conduit. Cette question du rétrécissement post-opératoire a fortement préoccupé les chirurgiens et elle doit, à mon avis, jouer un rôle dans la détermination du procédé opératoire de choix, dans la suture de l'uretère sectionné au milieu de son trajet. La suture bout à bout provoque le plus souvent une sténose, elle est d'une exécution difficile et d'une solidité douteuse, aussi von Hook a-t-il conseillé alors une implantation du bout central sur la partie latérale du bout périphérique; je préférerais une *anastomose latérale*, véritable uretéro-urétérostomie latérale analogue à l'entéro-anastomose.

Quoi qu'il en soit, la fistule une fois constituée, la conduite à tenir me semble facile. Il faut d'abord *préciser la variété* de la fistule, savoir s'il s'agit d'une section complète ou incomplète, ou au contraire d'une perte de substance plus ou moins étendue de l'uretère. L'état anatomique de la fistule a son importance. Le rétrécissement de l'orifice uretéro-vaginal, son étendue, son degré, ses complications jouent un trop grand rôle dans la thérapeutique pour qu'aucune de ces conditions ne soit minutieusement étudiée. Le cathétérisme de l'orifice uretéral s'impose donc, et dans les cas où il est impraticable, la cystoscopie avec cathétérisme rétrograde doit être pratiquée, elle peut permettre de porter le diagnostic de fistule incomplète, en montrant la continuité des deux bouts sectionnés, l'existence d'un pont réunissant en haut ces deux

Digitized by Google

extrémités. Ces *guérisons paradoxales* dont je vous ai parlé, guérisons spontanées, guérisons après une simple cautérisation de l'orifice appartiennent à ces variétés de sections *incomplètes*, et la *simple suture* après avivement des bouts de l'orifice peut encore être efficace dans ces cas. Il ne faut donc pas trop se hâter de pratiquer une opération toujours complexe, laborieuse, et peut-être grave dans ces variétés de fistules.

Si au contraire il existe une perte de substance, l'intervention ne doit *pas être longtemps différée*. Sous l'influence du rétrécissement cicatriciel le rein s'altère rapidement. Dès le quarante-sixième jour, dans mon opération, il était volumineux et en voie d'hydronéphrose. Je sais que le cours de l'urine une fois rendu facile, ces lésions disparaissent et mon observation en est une nouvelle preuve, je partage même l'opinion de Fenger et je crois que des reins dilatés et infectés, de véritables pyonéphroses, sont susceptibles de guérison apparente et peut-être réelle après la déplétion régulière de la glande, mais il est inutile d'attendre ces accidents, l'intervention conservatrice et précoce s'impose. Quelle que soit la méthode opératoire, le premier soin doit être de *supprimer le rétrécissement inférieur de l'urétère*. La méthode de choix me paraît alors l'*implantation de l'uretère* dans la vessie par *voie vaginale*. C'est le procédé le plus inoffensif et le plus direct : 1° Libérer l'uretère, l'abaisser aussi loin que possible, le fendre dans l'étendue de 1 centimètre, et y placer une sonde molle qui passera par la vessie et l'urèthre ; 2° introduire une sonde rigide dans la vessie, déprimer la paroi latérale pour chercher le point le plus facilement accessible à l'uretère libéré, l'ouvrir en triangle ; 3° réunir par des sutures, la muqueuse au catgut et la musculeuse à la soie. Tels me paraissent les temps les plus simples de cette opération et le procédé le plus efficace contre un rétrécissement ultérieur du nouvel orifice uretéro-vésical.

Si la voie vaginale est impraticable, c'est à la *voie abdominale* par laparotomie que j'aurais recours, mais il faut bien savoir que cette voie peut elle-même être inefficace ; des adhérences intestinales dans le petit bassin peuvent ne pas permettre de libérer l'uretère. La recherche de ce canal peut être laborieuse si on n'est pas prévenu de ses transformations. C'est un cordon bleuâtre du volume d'un doigt serpentant le long de la veine iliaque qui peut s'offrir à nous. Aussi le doigt d'un aide introduit dans le vagin et sentant les tractions exercées sur l'uretère est un excellent guide. Une sonde introduite par la fistule rendrait également service ; en tous cas, je préfère cette voie abdominale par laparotomie, à la recherche sous-péritonéale du conduit, bien qu'elle ait donné, dans des conditions spéciales, un succès à Baum.

Digitized by Google

Dans les cas où la voie vaginale et la voie abdominale seraient contre-indiquées, c'est au *colpocleisis partiel* et à toutes les *autoplasties vésico-vaginales* que je donnerais la préférence, ces procédés vous sont bien connus, je n'y insiste donc pas. Je donne le pas à ces moyens sur l'*abouchement intestinal* ou *cutané* de l'uretère. Ce sont là des procédés d'exception qui trouvent leur indication dans le siège très élevé de la fistule. Je sais qu'ils peuvent rendre des services, je connais les perfectionnements de Rydigier qui espère, par une habile dédoublement vésical ou par une autoplastie cutanée, créer un canal artificiel allant de l'orifice cutané de la fistule jusque dans la vessie. Dans des cas spéciaux, ces abouchements peuvent être pratiqués, je les préfère à la néphrectomie, mais ils ne peuvent être mis en parallèle comme méthode de choix avec les réimplantations directes de l'uretère dans la vessie par voie vaginale ou abdominale.

Ce n'est qu'après l'échec successif de ces divers procédés que la *néphrectomie* peut s'imposer. Elle doit disparaître comme méthode de traitement primitif de la fistule, non pas à cause de sa gravité, les statistiques opératoires lui sont au contraire favorables, mais parce qu'elle supprime un organe sain et de la plus haute importance. Si elle devient nécessaire, il ne faut pas trop temporiser pour la pratiquer, car si elle s'adresse à un rein suppuré et adhérent, elle peut devenir grave et même mortelle.

Discussion.

M. P. Segond. — En nous communiquant aujourd'hui son intéressant travail sur les fistules urétéro-vaginales, notre collègue M. Tuffier m'a devancé. En effet, depuis que je pratique l'hystérectomie vaginale, mon attention n'a pas manqué d'être attirée sur cette complication redoutable et je me proposais de vous soumettre le résultat de mes réflexions et de mes recherches. La communication de M. Tuffier me fait provisoirement renoncer à ce projet, d'autant que nos opinions sur l'étiologie, les symptômes et le traitement des fistules urétéro-vaginales consécutives à l'hystérectomie sont similaires. Je tiens cependant à souligner certains points importants, tel que *l'extrême rareté* de ces fistules, leur plus grande *fréquence à droite*, et les ressources que nous offre la *voie vaginale*, pour les opérer.

L'extrême rareté de cette complication opératoire à la suite des *hystérectomies bien faites*, me paraît d'abord mériter d'être absolument proclamé. C'est qu'en effet, aujourd'hui comme au début des discussions soulevées par la vulgarisation de l'opération de Péan, les adversaires de la méthode laisseraient volontiers croire que la

Digitized by Google

blessure de l'uretère est plus fréquente que ne le disent les hystérectomistes, et qu'il y a là, le plus redoutable des écueils. Or, il faut qu'on sache une bonne fois que cette accusation est absolument mensongère. Que la blessure de l'uretère soit fréquente ou même inévitable quand une hystérectomie difficile est tentée par des chirurgiens qui n'ont pas pris la peine d'en étudier le manuel opératoire, je n'en disconviens pas; mais, dans les conditions inverses, il en est tout autrement.

Pour ma part, j'ai fait à cette heure plus de 450 hystérectomies, et je ne possède à mon passif que deux blessures de l'uretère. Je publierai ultérieurement ces deux observations. L'une de mes malades, après avoir bénéficié quelque temps d'une opération par laquelle j'avais abouché la fistule dans la vessie, par voie vaginale, est morte plus tard, à la suite d'une néphrectomie faite par un autre chirurgien. Le rein extirpé était *tuberculeux*, et cette observation complexe demande plus sévére analyse que la simple mention dont je me contente aujourd'hui. Mon autre malade, fistuleuse depuis plusieurs mois, s'est jusqu'ici basée sur son excellente santé, pour me refuser toute intervention et je ne puis vous en parler davantage. Bref, le seul fait sur lequel j'insiste, c'est que j'ai seulement *deux blessures avérées de l'uretère sur plus de 450 hystérectomies* et par conséquent, je puis hardiment soutenir que *cette complication de l'hystérectomie est exceptionnelle.*

A côté des fistules uretérales avérées, il y a des fistules moins certaines dans leur nature. Ce sont ces fistules qui guérissent seules et que l'on considère comme consécutives à des blessures incomplètes de l'uretère. Tuffier admet leur existence et beaucoup d'autres chirurgiens sont du même avis. J'en ai vu moi-même un exemple chez une hystérectomisée pour tumeur fibreuse. La fistule découverte huit jours après l'opération paraissait uretérale, en ce sens que le liquide injecté par la vessie ne revenait pas par le vagin. Mais cette preuve était-elle suffisante? Je ne le crois pas. En somme, chez l'opérée dont je parle, j'ai cru à une fistule uretérale, mais, comme cette fistule s'est fermée d'elle-même, au bout de quelques jours, comme je n'ai pas pu faire le cathétérisme de l'uretère blessé, je crois bien qu'il s'agissait tout simplement d'une fistulette vésicale, et j'imagine qu'en bien des cas, les prétendues fistules par blessure incomplète de l'uretère ne sont pas autre chose que des petites perforations vésicales dont l'exiguïté et la direction ne permettent pas aux liquides qu'ont injecte dans la vessie de passer franchement dans le vagin.

La plus grande fréquence des blessures de l'uretère droit est intéressante à signaler et, comme M. Tuffier, je pense que cette prédilection vient de ce que le chirurgien, au début de l'opération,

Digitized by Google

est moins à sa main pour placer la pince droite que la pince gauche. Raison de plus, pour soigner d'une manière très particulière ce premier temps de l'opération qui est, comme je le dirai tout à l'heure, le seul temps dangereux pour l'uretère.

Quant à la meilleure méthode opératoire pour guérir les fistules uretéro-vaginales, je pense d'abord qu'il est particulièrement dangereux d'être conservateur quand même. J'entends dire par là, que chez une malade atteinte de fistule uretéro-vaginale, pour peu que cette fistule soit déjà ancienne et qu'on ait des doutes sur l'intégrité du rein correspondant, il est beaucoup moins grave de faire la néphrectomie que de s'acharner à rétablir la communication vésicale de l'uretère blessé par des opérations vaginales ou abdominales; lesquelles, pour avoir à leur actif de beaux succès, n'en restent pas moins des interventions complexes et toujours très périlleuses quand le rein correspondant n'est pas absolument sain. Sous cette réserve, et dans les conditions inverses à celles que je viens de signaler, c'est-à-dire quand la fistule est récente et quand l'intégrité du rein est certaine, il est clair qu'avant de faire la néphrectomie, on doit s'efforcer de rétablir la communication vésicale de l'uretère.

Ici, mon expérience personnelle ne me permet pas de dire si les interventions par voie abdominale sont oui ou non les meilleures, mais je puis affirmer que par voie vaginale, on peut très bien arriver au résultat cherché par une opération relativement simple. Je m'en suis dernièrement assuré dans un cas de fistule uretéro-vaginale par hystérectomie qui m'a été confié par un de mes collègues. La fistule siégeait sur l'uretère droit dans lequel j'ai fait pénétrer toute la longueur d'une bougie de fin calibre pour confirmer le diagnostic. L'orifice vaginal de la fistule étant largement béant, j'ai avivé la muqueuse au-dessous de lui et j'ai fixé à ce niveau un lambeau taillé sur le bas-fond vésical. L'opération date maintenant de plusieurs semaines, la guérison ne s'est pas démentie, la malade se porte merveilleusement bien et le parfait écoulement vésical de l'urine sécrétée par le rein droit, n'est pas discutable.

Je bornerai là ces premières réflexions, mais en terminant, je voudrais pour ainsi dire compléter la communication de Tuffier, en insistant sur *la prophylaxie opératoire* des fistules dont il nous a si bien retracé l'histoire. Ce côté de la question offre une importance supérieure et pour exceptionnelles qu'elles soient, il suffit que les fistules uretérales par hystérectomie soient possibles, pour que nous mettions toute notre attention à préciser les précautions susceptibles de nous donner les plus sûres garanties contre cette grave complication.

Digitized by Google

Ces précautions opératoires sont du reste, fort simples et pour moi, elles se résument dans la formule suivante : *toute hystérectomie vaginale par morcellement, quel que soit le procédé de morcellement qu'on adopte par goût ou par nécessité, doit invariablement commencer, comme le conseille Péan, par l'amputation ou pour mieux dire, par la libération du col, après pincement des artères utérines.*

Un simple coup d'œil sur le trajet et les connexions de l'uretère suffit pour légitimer mon dire. Après avoir quitté les parois de l'enceinte pelvienne, l'uretère rampe à la base des ligaments larges, s'avance jusqu'à deux ou trois centimètres des flancs de l'utérus et se coude, à ce moment, pour gagner son point d'abouchement vésical. Dans ce trajet, l'uretère fait corps avec les plans celluleux qu'il parcourt. Les riches plexus veineux qu'il traverse dans l'épaisseur des ligaments larges, assurent encore la fixité de sa situation et, par conséquent, il est aisé de prouver que la portion d'uretère voisine du col, la seule qui soit vulnérable, doit suivre l'utérus lorsqu'on vient à l'abaisser. Il est très facile de s'en assurer sur le cadavre. Il suffit de découvrir par dissection la portion d'uretère voisine de l'utérus et de la regarder par en haut, pendant qu'une pince passée par le vagin, imprime à l'utérus des mouvements d'abaissement. On voit à tout coup l'utérus entraîner avec lui le coude uretéral; et, désormais, on ne peut conserver le moindre doute sur ce *fait, qu'en abaissant l'utérus, on attire fatalement à soi la partie voisine de l'uretère.*

Quand on opère sur un utérus de dimensions normales, quand les connexions de l'uretère et de la matrice n'ont été modifiées par aucun processus pathologique, il est possible que l'abaissement fatal de l'uretère soit sans inconvénient et qu'on puisse, avec un peu de prudence, en éviter sûrement la blessure. Mais dans les conditions inverses, il n'en va plus de même, tant s'en faut. Or, ces conditions inverses et anormales au point de vue anatomique, sont précisément les conditions normales chez nos malades. Tantôt, c'est le col qui est augmenté de volume et qui, de ce chef, se rapproche, ou même, se met en contact direct avec l'uretère; tantôt, ce sont des lésions inflammatoires ou cicatricielles qui modifient les rapports des organes, et, tout compte fait, lorsque nous commençons une hystérectomie, ce qu'il y a de plus sûr c'est d'oublier la théorique sécurité que pourraient inspirer les deux ou trois centimètres que l'anatomie normale assigne à l'espace inter-utéro-uretéral et de procéder comme si l'uretère était collé contre la matrice. D'autant que cet accollement se produit fatalement même avec un utérus de dimensions normales, quand on abaisse fortement l'organe.

Digitized by Google

Dans ces conditions, n'est-il pas évident que le plus sûr moyen de se mettre en garde contre les blessures de l'uretère, c'est de détruire toujours, dès le début de toute hystérectomie, les liens qui unissent le col à l'uretère et qui tiraillent celui-ci dès qu'on abaisse l'utérus? Pour moi la réponse n'est pas douteuse, et l'évidence du fait que je souligne me semble défier toute discussion. Tant que le col n'est pas libéré de ses connexions avec la base du ligament large, l'uretère le suit fatalement dans tous les mouvements, il est donc en danger. Au contraire dès que ses connexions sont détruites, en d'autre termes, dès qu'on a sectionné la base des ligaments larges après pincement des utérines, on peut manœuvrer en toute sécurité, l'uretère ne peut plus suivre les mouvements de l'utérus et par conséquent le morcellement du corps de l'organe peut être effectué par le procédé qu'on voudra et dans les conditions les plus difficiles, sans que l'uretère soit un instant exposé à une blessure quelconque.

Je sais bien qu'il est aujourd'hui deux procédés de morcellement qui ont fait rapide fortune et qui s'exécutent sans libération préalable du col. Je veux parler des deux procédés qu'on désigne sous les noms de procédé de Quénu-Müller et de procédé de Doyen. Mais les succès opératoires obtenus par ces deux procédés ne sauraient en rien modifier la netteté du fait anatomique dont je viens d'exposer les conséquences opératoires. Que le procédé, dit procédé de Doyen, soit, dans certains cas un bon procédé, soit; mais, pour peu que le col soit volumineux, je maintiens que la bascule du corps par hémisection antérieure, sans libération préalable du corps, peut être une manœuvre dangereuse pour l'uretère. La même réflexion s'applique au procédé de Quénu-Müller. Au résumé et pour les raisons que j'ai dites, il n'est pas de meilleur moyen d'éviter les blessures de l'uretère que de commencer toujours l'hystérectomie par la libération du col, et c'est là le point que j'avais à cœur de mettre en lumière.

Il est un petit détail opératoire que je veux signaler en dernier lieu. Il concerne la forme de l'incision de la muqueuse vaginale. A mon avis, celle-ci ne doit pas être simplement circulaire et pour faciliter ses manœuvres, il est très avantageux d'augmenter le jour qu'elle nous donne, en incisant transversalement la muqueuse des culs-de-sacs latéraux, dans une étendue de 3 à 4 centimètres. Ces deux incisions transversales que j'ai été le premier à conseiller tombent perpendiculairement sur l'incision circulaire faite autour du col; elles conduisent dans un espace celluleux qui ne saigne pas; elles donnent beaucoup de place; enfin, quand on décolle la face antérieure de l'utérus, elles donnent à la lèvre antérieure de l'incision vaginale, la forme d'une épaisse valve trans-

Digitized by Google

versale qui se recline avec facilité et permet le refoulement très large des régions voisines de l'uretère. Comme je viens de le dire, on peut faire ces deux incisions sans crainte d'hémorrhagie. Elles conduisent en effet aux deux interstices celluleux qui séparent les deux plexus vasculaires antérieur et postérieur du vagin, et qui ne contiennent aucun vaiseau important. Les dissections de Farabeuf ont mis en évidence cette disposition anatomique et j'insiste beaucoup sur le profit que nous en pouvons tirer. C'est elle qui nous permet d'inciser à blanc les deux culs-de-sac vaginaux et de nous donner ainsi tout le jour désirable pour opérer avec facilité et surtout pour exécuter avec soin, le temps de décollement si important pour la sauvegarde de l'uretère et de la vessie.

Présentations de malades.

1° *Gastro-entérostomie pour épithélioma de l'estomac.*

M. Peyrot. — Chez l'opéré que je vous présente guéri et très amélioré au point de vue de l'état général, j'ai fait la gastro-entérostomie par le procédé classique des sutures, sans recourir au bouton de Murphy. Pendant les deux ou trois jours qui ont suivi l'intervention, quelques vomissements fécaloïdes nous ont inquiétés, mais tout est bientôt rentré dans l'ordre et vous pouvez juger de la perfection du résultat définitif.

2° *Fibrome de la paroi abdominale.*

M. P. Reclus. — Le malade que je vous présente a été opéré en 1883, par M. Verneuil. Il avait un volumineux fibrome né dans la paroi abdominale, mais la tumeur avait évolué du côté de la cavité péritonéale, à tel point qu'elle adhérait à l'épiploon, aux intestins et aux vaisseaux iliaques. L'ablation complète n'a pas été possible et la guérison n'a pas moins été parfaite, mais j'appelle votre attention sur l'énorme éventration latérale qui s'est depuis produite. Je donnerai dans la prochaine séance l'observation complète.

Discussion.

M. P. Segond. — Le malade de M. Reclus me remet en mémoire un exemple assez curieux de ces fibromes pariétaux qui se déve-

Digitized by Google

loppent du côte du ventre et finissent par simuler des tumeurs abdominales proprement dites. Il s'agit d'une femme entrée dans mon service avec le diagnostic de tumeur utérine fibro-kystique. Suivant l'usage, elle avait été électrisée pendant des mois et jalousement protégée contre toute tentative opératoire. Puis la tumeur avait grossi, elle avait même suppuré et c'est alors seulement que la malade me fut confiée. Je fis, moi aussi, le diagnostic de tumeur utérine et mettant sur le compte de la péritonite et de la suppuration, les connexions pariétales évidentes de la tumeur, je me mis en devoir d'en pratiquer l'ablation par laparotomie. Mais celle-ci fut on ne peut plus simple. Il s'agissait non pas d'un fibrome utérin, mais d'un énorme fibrome de la paroi abdominale. Sans jamais bomber du côté de la peau, il s'était développé du côté du ventre et, toujours coiffé de son péritoine pariétal, il avait peu à peu élu domicile dans toute la fosse iliaque, en poussant un gros prolongement dans le petit bassin. Si bien qu'en explorant la malade, l'utérus étant refoulé et comme collé contre la masse néoplasique, on avait absolument la sensation d'un énorme fibrome utérin remontant jusqu'à l'ombilic et adhérant à la paroi abdominale par ce fait seul que la suppuration s'était fait jour à son niveau. Rien ne fut donc plus facile que d'énucléer par morcellement la totalité de la masse fibreuse, sans faire la moindre blessure à son épaisse coque d'enveloppement, formée par le péritoine pariétal épaissi et refoulé.

M. J.-L. Championnière. — L'éventration est une complication très fréquente à la suite de l'ablation des fibromes de la paroi abdominale. On l'observe alors même que les tumeurs sont de petit volume. J'en ai vu plusieurs exemples.

Présentation d'instruments.

Nouvelle aiguille à suture du Dr Houzel (de Boulogne).

M. Peyrot. — La nouvelle aiguille que je vous présente, a été construite sur les indications de M. Houzel. D'après M. Houzel, les avantages principaux de cet instrument sont :

1° De pouvoir monter sur le manche, très rapidement, autant d'aiguilles de rechange, genre Reverdin, que les besoins de l'opération peuvent l'exiger;

2° L'instrument fonctionne en deux temps, au lieu de quatre qu'il y a dans l'aiguille de Reverdin;

Digitized by Google

3° Le chas de l'aiguille étant constamment fermé, l'opérateur n'a pas à craindre que le chas s'ouvre pendant qu'il transpercera les lèvres de la plaie, ce qui arrive fréquemment avec l'aiguille de Reverdin et en occasionne souvent la brisure ;

4° Les aiguilles se montent indistinctement à droite ou à gauche.

La nouvelle aiguille se compose : D'un manche en métal muni d'un ressort; d'une pédale démontable à volonté, au moyen de notre nouvelle articulation. L'extrémité supérieure de la pédale porte un trou dans lequel entrent les goupilles placées à l'extrémité inférieure des aiguilles. Pour monter chaque aiguille, il faut tirer en arrière le bouton, engager la goupille de l'aiguille dans le trou du manche, pousser à fond et pousser également de bas en haut le bouton. L'aiguille n'exige aucun mouvement préparatoire, il suffit de peser sur la pédale, avec un doigt, pour engager le fil dans le chas, lorsque l'aiguille a passé au travers des tissus.

La séance est levée à 5 heures 15 minutes.

Le Secrétaire annuel,
PAUL SEGOND.

Séance du 10 avril 1895.

Présidence de M. TH. ANGER.

Le procès-verbal de la précédente séance est lu et adopté.

Correspondance.

La correspondance comprend :

1° Les journaux et publications périodiques de la semaine ;

2° Une lettre de M. GUELLIOT qui nous envoie une observation de contusion de l'abdomen ;

3° Une lettre du professeur SKLIFOSSOWSKY à notre collègue M. Nicaise et remerciant la Société d'une adresse envoyée à l'occasion du cinquantenaire de son professorat ;

4° Une lettre de M. CHAPUT, qui demande un congé.

Digitized by Google

Suite de la discussion sur les fibromes de la paroi abdominale.

M. P. Reclus. — Je vous ai présenté, à la fin de la dernière séance, un homme que M. Verneuil avait opéré, il y a douze ans, d'un énorme fibrome de la paroi abdominale. L'observation mérite d'être racontée avec quelques détails, car l'évolution de cette tumeur a essentiellement différé de la marche que ce genre de néoplasme affecterait d'après les classiques. Aussi peut-on se demander s'il ne faudrait pas modifier certaines de nos opinions courantes sur le diagnostic et sur le pronostic de ces fibromes.

Lorsque le malade entra dans le service de M. Verneuil, le 3 juillet 1883, il y avait quatre mois seulement, lisons-nous dans la thèse de M. Maksoud-Cherbetian, que son fibrome était apparu. Il avait senti, juste au-dessus de l'arcade de Fallope gauche, une petite tumeur grosse à peine comme une amande, dure, mobile et roulant sous le doigt. Tout à coup elle s'était mise à s'accroître presque à vue d'œil, au milieu de crises névralgiques quotidiennes et qui duraient de deux à six heures, assez intenses pour s'opposer à tout travail. Malgré ces souffrances et le développement rapide de la tumeur, l'état général restait bon.

Au premier examen, on constate au niveau de la fosse iliaque gauche l'existence d'une tumeur bien évidemment incluse dans la paroi abdominale, largement insérée sur la ceinture pelvienne, mais sans adhérence à la peau ; elle s'étend de l'épine du pubis à l'épine iliaque antérieure et supérieure et mesure dans ce sens plus de 12 centimètres ; en haut, elle s'avance vers l'ombilic et sa face profonde plonge dans la fosse iliaque. On porte le diagnostic de fibrome de la paroi abdominale et on le qualifie de « malin » à cause de son volume, de son accroissement rapide et des douleurs dont il est le siège. L'extirpation en est décidée ; elle a lieu le 28 octobre.

Les difficultés furent considérables ; on dut réséquer d'abord une assez grande étendue de la paroi abdominale fusionnée avec la tumeur, une partie de l'aponévrose du grand oblique, du petit oblique, du transverse, le bord externe du droit antérieur et libérer les insertions sur la crête iliaque. Dans la profondeur on ne put décoller le péritoine dont un large lambeau fut enlevé ; le cordon spermatique et l'ouraque furent coupés et on arriva sur le paquet vasculo-nerveux. Les adhérences à la gaine ont été telles qu'il fallut, pour éviter l'ouverture de la veine et de l'artère, laisser un morceau de tumeur. Déjà, pour libérer l'intestin, on avait dû faire un pareil abandon d'une couche de néoplasme.

Digitized by Google

La cicatrisation d'une telle brèche fut lente et l'opéré n'avait pas quitté l'hôpital, qu'on notait déjà une abondante pullulation du morceau de tumeur laissé dans la fosse iliaque. Le malade changea de service, puis on le perdit de vue et la thèse de M. Maksoud-Cherbetian, publiée vers la fin de 1883, concluait à la mort probable. Or, au commencement de 1895, treize ans après l'intervention chirurgicale, il rentrait dans mon service et vous avez pu constater avec moi, à travers l'énorme brèche de son éventration, que cette tumeur récidivée avait dû s'arrêter, car le débris de tumeur que l'on trouvait sur les vaisseaux iliaques ne dépassait pas le volume d'un œuf de poule.

Avec le concours de mon laborieux interne, M. Launay, nous avons recherché ce que pensent les auteurs de la récidive du néoplasme, dans les cas d'ablation incomplète. On y voit d'abord que nos classiques ont tendance à diviser ces fibromes en deux catégories : les fibromes purs et les fibro-sarcomes. Les premiers s'accroîtraient très lentement et ne provoqueraient pas de douleurs, les seconds auraient une marche envahissante rapide et s'accompagneraient de souffrances vives. Ces distinctions me paraissent plus cliniques qu'histologiques. Or, je fis remarquer que le fibrome enlevé par M. Verneuil était, histologiquement parlant, un fibrome pur ; tandis que cliniquement, par les crises névralgiques qu'il éveillait et par l'accroissement démesuré qu'il avait pris en moins de quatre mois, ses adhérences au péritoine, à l'épiploon, à l'intestin et au paquet vasculo-nerveux, il rentrait dans la catégorie des fibro-sarcomes.

Eh bien, quel serait, d'après les auteurs, le pronostic des fibromes de la paroi abdominale ? Les auteurs paraissent unanimes sur ce point : la tumeur une fois enlevée ne récidive pas ; mais si on laisse une partie du néoplasme, il repullule avec une très grande activité. Telle est l'opinion des classiques, celle de Gross et Rohmer dans leur manuel, celle de Peyrot dans les quatre agrégés, celle de Michaux dans le *Traité de chirurgie*. Mêmes conclusions dans les thèses et mémoires que nous avons consultés : Terrillon dans le *Bulletin de thérapeutique* de 1886, Nicaise dans la *Revue de médecine et de chirurgie* de 1878, Labbé et Rémy dans le *Traité des fibromes*, et Damalix dans sa thèse de 1886, nous disent en substance ce que soutenait Segond dans une clinique de 1888 ; « mieux vaut cent fois ne pas opérer que de pratiquer une opération incomplète. »

Nous avons recherché, toujours avec M. Launay, sur quelles observations s'appuyaient les auteurs pour ériger en dogme la fatalité de la récidive. Notre surprise a été grande, mais nous n'avons à peu près rien trouvé, et ces affirmations si catégoriques

Digitized by Google

n'ont comme base que des faits contestables. D'abord un cas de Gosselin cité par Bodin dans une thèse de 1861 ; on pratique une extirpation incomplète pour ménager le péritoine ; le noyau qu'on laisse en place augmente de volume ; Gosselin y plante des flèches de chlorure de zinc. A la chute de l'escharre, il voit que presque toute cette masse a été détruite ; « presque toute » mais pas toute, et cependant le malade revu au bout d'une année ne présentait pas de récidive.

La deuxième observation n'est guère plus probante. Esmarch opère un fibrome intra-pariétal adhérent au péritoine ; il laisse une partie de la tumeur au fond de la plaie. La malade guérit, puis meurt au bout de deux ans, de suites de couches. Or, ajoute le narrateur, l'entourage de la malade a remarqué que, pendant la grossesse, la tumeur avait augmenté. Et c'est là tout ce que avons trouvé ; nous devons, il est vrai, ajouter notre cas actuel, car, d'après la thèse de Maksoud-Cherbetian, la portion du fibrome adhérant au paquet vasculo-nerveux avait repullulé avec activité et l'opéré devait mourir à brève échéance ; c'est possible, mais nous avons vu que, sans traitement, sans intervention d'aucune sorte, l'opéré vit encore douze ans après et la tumeur s'est plutôt atrophiée.

D'autre part, M. Laroyenne a publié dans la *Gazette des hôpitaux* de 1869 une observation très remarquable. Il s'agit d'un fibrome kystique de la paroi abdominale qui adhérait intimement au péritoine ; pour respecter la séreuse, on abandonna au fond de la plaie une légère portion de la tumeur. La malade guérit et cinq mois après l'opération, il ne présentait pas de récidive. « Fait très important, dit M. Humbert Molière, qui publie l'observation, car il semblerait prouver qu'une tumeur renfermant à la fois des éléments de tissu fibreux et de tissu sarcomateux n'expose pas d'une façon certaine à la récidive. »

Tels sont les faits que nous avons pu recueillir et qui nous paraissent modifier les opinions courantes sur le pronostic des fibromes de la paroi abdominale. Nous n'avons pas trouvé de cas où, malgré qu'on en ait dit, l'ablation incomplète ait été suivie de récidive, car les observations de Gosselin et d'Esmarch sont absolument contestables. Au contraire, les faits authentiques de Laroyenne et celui que nous publions aujourd'hui prouvent que des ablations nettement incomplètes ont été suivies de guérison durable. Aussi nous sera-t-il permis de conclure par cette courte phrase : Il existe des fibromes de la paroi abdominale dont la marche rapide rappelle les allures d'une tumeur maligne et dont l'extirpation incomplète n'a cependant pas la récidive comme conséquence fatale.

Digitized by Google

M. P. Segond. — L'observation relatée par notre collègue Reclus nous donne une très consolante démonstration : la possibilité de guérir les malades atteints de fibrome des parois abdominales, alors même que les connexions ou l'étendue du néoplasme nous condamnent à une ablation incomplète. Mais il reste, je pense, bien entendu, qu'en présence d'un fibrome de la paroi abdominale, *la seule bonne opération c'est l'ablation absolument complète*. Mon collègue et ami Reclus a mis un tel soin à nous décrire les bons résultats possibles des opérations incomplètes, qu'il n'est peut être pas inutile de bien spécifier qu'en pareils cas, l'ablation incomplète ne doit être qu'un expédient et que l'éradication totale restera toujours, ici comme ailleurs, la seule garantie sérieuse pour l'avenir.

Je pense enfin que notre collègue n'a rappelé les précautions dont on s'entourait autrefois pour éviter la blessure du péritoine pariétal, qu'à titre documentaire. C'est qu'en effet ce respect du péritoine pariétal n'est rien moins que tutélaire. Sa conservation crée derrière la suture des parties molles, un clapier dangereux qu'on drainait avec soin, mais qui, parfois, n'en tuait pas moins les malades par péritonite. J'en ai vu mourir au moins deux dans ces conditions et je pense qu'on ne saurait trop insister sur ce fait que dans l'ablation des fibromes de la paroi abdominale, toutes les fois que faire se peut, ou pour mieux dire toutes les fois que les dimensions du fibrome le permettent, il y a tout avantage à faire une résection pariéto-péritonéale assez complète et assez nette pour que la brèche résultant de l'ablation puisse être suturée bord à bord à la manière d'une section de laparotomie.

M. Marc Sée. — Les faits comme celui de M. Reclus sont utiles à connaître, mais il ne faut pas oublier pour cela qu'en maintes circonstances, les fibromes de la paroi abdominale sont, au plus haut chef, des tumeurs récidivantes. J'en ai vu un exemple bien net, il y a quelques années, sur une malade de mon service de la Maison de santé. Je l'avais opérée d'un fibrome de la paroi abdominale. Cette ablation très complète m'avait conduit à ouvrir le péritoine, mais après suture très soignée, la cicatrisation s'était faite sans incident. J'avais donc tout lieu de croire à une guérison définitive et cependant la récidive a tué la malade au bout de huit mois.

M. Quénu. — Je crois intéressant d'appeler votre attention sur un point spécial de l'anatomie pathologique des fibromes de la paroi abdominale qui permet de comprendre comment on peut conserver la crainte d'une ablation incomplète, alors même que celle-ci a été aussi complète que possible. Je veux parler de la

Digitized by Google

myosite qui peut envahir la couche musculeuse sous-jacente aux fibromes et former ainsi une couche de tissu altéré entre la tumeur et le péritoine. J'en ai vu un exemple frappant dans un cas de fibrome développé aux dépens de l'aponévrose antérieure du droit antérieur. Le corps charnu du muscle offrait les lésions habituelles de la myosite, c'était par son intermédiaire que le fibrome adhérait au péritoine et après ablation de la tumeur, il tapissait le fond de la plaie à la manière d'une couche d'aspect pathologique on ne peut mieux faite pour donner l'illusion d'une extirpation incomplète.

M. P. Reclus. — Je tiens à faire observer que rien dans ma communication ne peut faire supposer que je redoute l'ouverture du péritoine dans l'ablation des fibromes de la paroi abdominale ou que je préconise leur extirpation incomplète. A ces deux points de vue, mes opinions sont conformes à celles que notre collègue Segond vient d'exprimer. Mais il n'en reste pas moins démontré, de par mon observation, que devant une impossibilité d'extirpation totale, il ne faut point du tout renoncer à l'espoir d'une guérison durable. Je vous en ai donné la preuve indiscutable et ma communication visait uniquement cette question de pronostic.

Suite de la discussion sur les fistules uretéro-vaginales.

M. P. Poirier. — J'ai fait seulement 36 hystérectomies par voie vaginale pour lésions des annexes et n'ai pas encore pincé l'uretère ; par contre, sur 9 hystérectomies pour cancer, j'ai peut-être une fois pris ce conduit : dans ce cas, voulant dépasser une masse cancéreuse infiltrée dans le ligament large gauche, je pinçai juste au delà et fis remarquer à mes aides que je devais être bien près de l'uretère : mes craintes restaient en deçà, mes pinces étaient allées au delà ; en effet, huit jours après, de l'urine s'écoulait par le vagin ; au bout de vingt jours l'écoulement diminua ; à ce moment la malade, très soulagée par l'opération, reprenant vie et se croyant guérie, quitta l'hôpital ; je ne l'ai pas revue. Le cas reste douteux.

Pour éviter la lésion de l'uretère, il importe de bien connaître les connexions anatomiques de la partie inférieure de ce conduit ; Segond a appelé votre attention sur un lacis veineux reliant intimement l'uretère à l'utérus. L'observation est exacte ; en effet, si l'artère et les plus grosses des veines utérines passent au devant de l'uretère, d'autres veines passent en arrière, de sorte que le

Digitized by Google

conduit est embrassé et comme immobilisé par un réseau vasculaire. Il faut ajouter que, dès sa sortie du bas-fond vésical, l'uretère est entouré et enlacé par un véritable plexus de veines vésicales qui remontent le long du conduit jusqu'au point où il est croisé par les veines utérines dans lesquelles ces veines vésicales viennent s'aboucher. A mon avis, fondé sur de nombreuses recherches anatomiques, ces veines péri-urétérales peuvent être et sont assez souvent déchirées lorsque, avec l'index, on dégage la face antérieure du ligament large avant de placer la pince ; j'ai eu assez souvent et récemment encore à l'hôpital Cochin, l'occasion de montrer aux assistants ces veines déchirées et saignantes au fond de l'angle supérieur de la plaie; pour arrêter cet écoulement, on place une pince complémentaire, petite pince hémostatique en général : je suis convaincu, pour l'avoir répété souvent sur le cadavre, que cette pince fait courir à l'uretère les plus grands dangers, puisqu'elle prend un vaisseau accolé au conduit urinaire. Quant aux grosses pinces cervicales, elles ne peuvent atteindre l'uretère, si elles sont appliquées immédiatement au contact des bords de l'utérus.

Je désire aussi appeler votre attention sur certaines déformations du conduit qui modifient ses rapports et sa forme. J'ai injecté 220 uretères et j'en ai disséqué plus de 400 : au cours de ces recherches, j'ai rencontré des uretères rétrécis et déformés par des exsudats inflammatoires au voisinage de leur abouchement vésical; au delà de cette portion rétrécie, longue de 2 ou 3 centimètres, l'uretère dilaté atteignait un diamètre de près d'un centimètre. Cette dilatation du conduit, en amont d'un point rétréci, explique peut-être ces cas de pincement latéral donnant lieu à des fistules qui guérissent en général spontanément. J'ajoute encore que, dans les cas d'uretère double (j'en ai observé 7 cas) les deux conduits, intimement accolés, suivent le trajet de l'uretère normal, de sorte que l'anomalie n'augmente pas les dangers de pincement.

Je pense avec Segond que le mouvement de bascule imprimé à l'utérus peut, dans une certaine mesure, favoriser le pincement d'un uretère tiraillé ; mais l'accident n'est possible que si l'on fait basculer l'utérus avant le placement des pinces cervicales; lorsque ces pinces ont été bien placées, l'uretère ne peut plus être pris par les pinces du fond que l'on place de haut en bas, sur les côtés du corps utérin. Reste à savoir si l'uretère ne peut être saisi dans sa partie supérieure par des pinces placées au delà d'annexes très adhérentes, dans un dégagement très laborieux au cours duquel l'uretère, qui suit si volontiers le péritoine, aura pu être déplacé. Sur ce point je ne sais rien et les recherches que j'ai entreprises sur ce sujet ne m'ont encore rien appris.

Digitized by Google

Permettez-moi d'ajouter encore un détail anatomique qui permet de comprendre comment l'uretère peut échapper à une pince placée dans son voisinage immédiat, presque au contact : les alternatives de réplétion et de vacuité que subit ce conduit ont créé autour de lui une sorte de gaine cellulo-séreuse, analogue à celle que l'on rencontre autour des artères, de sorte qu'il tend à échapper à la pince.

M. Quénu. — Je ne puis accepter que le procédé d'hystérectomie consistant à réséquer le col dans un premier temps mette plus à l'abri de la blessure de l'uretère que le procédé par section médiane. Lorsque chaque moitié de l'utérus est tenue au dehors de la vulve par des pinces à traction, l'uretère se trouve loin du col, il est facile de placer ses pinces du bord annexiel vers le col, mode Doyen, et de les appliquer aussi près du col qu'on le veut, pendant qu'un écarteur éloigne la paroi latérale du vagin correspondante. Je pense donc qu'aucun procédé ne permet mieux que la section médiane d'éviter la blessure de l'uretère, accident que je n'ai, du reste, jamais observé personnellement.

M. Routier. — Je regrette que dans sa communication si intéressante sur les fistules uretéro-vaginales, notre collègue et ami Tuffier ne nous ait pas dit, non pas par qui ont été faites ces fistules (je comprends et j'approuve sa discrétion, si elles ne sont pas de lui), mais au moins par quel procédé avait été pratiquée l'hystérectomie vaginale au cours de laquelle elles ont été produites. C'est là un point qu'il aurait peut-être pu élucider, ce qui eut été d'autant plus intéressant, que vous avez vu, à sa suite, notre collègue Segond affirmer que cette blessure était impossible lorsque, pour premier temps de l'hystérectomie vaginale, on pratiquait d'abord l'amputation du col de l'utérus.

Je n'ai vu pour ma part, qu'un seul cas de fistule uretéro-vaginale consécutive à une hystérectomie vaginale que j'avais faite : elle se produisit même dans des circonstances telles, que j'ai cru devoir vous en parler déjà ici : Cette fistule, en effet, ne parut que le vingt-deuxième jour après l'opération, et après la chute d'eschares d'un volume tout à fait insolite, qui prouvaient, ce me semble, que la gangrène avait dépassé de beaucoup la zone d'application des pinces. Je rappelle que cette fistule qui siégeait à droite, correspondait à un rein flottant et douloureux; qu'après des essais infructueux de cautérisation, de suture, je pratiquai la néphrectomie suivie de succès du reste, et que le rein enlevé contenait plusieurs infarctus purulents. On n'avait pas encore parlé des abouchements de l'uretère dans la vessie; un moment j'avais

Digitized by Google

songé à tenter cette opération, mais j'eu le tort d'abandonner cette idée.

M. Tuffier nous a dit que la fréquence de cette lésion *à droite* provenait sans doute de la plus grande difficulté qu'on a à placer la pince sur le ligament de ce côté, qui peut être soumis à des tractions plus fortes; c'est possible, mais encore faudrait-il des détails sur les procédés employés, et ce sont ces détails de technique que j'aurais aimé à trouver dans sa communication. Admettons cette hypothèse pour certains cas; dans celui qui m'appartient, il y avait du côté qui fut lésé, un rein flottant, et je m'étais demandé tout en croyant ne pas avoir pincé primitivement l'uretère, si celui-ci n'était pas plus facilement accessible dans ces cas, autre hypothèse que je vous soumets. Je suis convaincu que dans certaines circonstances, la blessure de l'uretère doit se produire sans qu'on l'ait pincé. Je suis convaincu que dans le seul cas qu'il m'ait été donné d'observer, l'uretère n'avait pas été pincé au cours de l'opération, mais qu'il a été consécutivement atteint par un processus gangréneux insolite. Pendant vingt-un jours, ma malade rendit par son uréthre la quantité normale d'urine, mais quand il en coula dans le vagin, le taux diminua de moitié.

La séduisante communication de mon ami Segond, appuyée sur de saines notions anatomiques devrait mettre pour toujours les opérateurs à l'abri de l'accident qui consiste à blesser l'uretère : je n'ai cependant pas été tout à fait convaincu, malgré sa chaude éloquence. Sans avoir pratiqué aussi souvent que lui l'hystérectomie vaginale, j'en ai cependant fait un très grand nombre. Dans ma statistique, l'unique accident qui m'est arrivé donnerait au pourcentage moins de blessures de l'uretère que dans la statistique de Segond, et cependant, je n'emploie pas son procédé; depuis fort longtemps je suis resté fidèle à la section médiane de l'utérus et aux pinces de Doyen et de Terrier, appliquées sur les ligaments. Et je parle même des cas de fibrome où il faut morceler, car même dans ces cas, mon intervention se résume en ablation du fibrome par morcellement, suivie de l'ablation de l'utérus par moitié.

Je dois dire il est vrai, que plus éclectique que mon ami Segond, je fais encore beaucoup de laparotomies là où lui ferait l'hystérectomie vaginale que je réserve surtout, en dehors des fibromes, pour les lésions graves des annexes. J'ai fait, en outre, un très grand nombre d'ouvertures du cul-de-sac postérieur, soit pour hématocèles, soit pour abcès, soit même pour des pyosalpinx; dans certaines conditions, c'est toujours mon premier temps opératoire dans l'hystérectomie, je n'ai jamais blessé l'uretère. Cette blessure est-elle même possible ou facile par cette voie? A quoi donc puis-je attribuer la conservation des uretères chez mes malades

Digitized by Google

malgré ou à cause du procédé que j'emploie? Voici l'explication que j'en donnerais volontiers.

J'ouvre toujours et d'abord le cul-de-sac postérieur, j'explore l'utérus et les annexes, puis, si je crois devoir poursuivre, j'ouvre le cul-de-sac antérieur. Dès qu'il est ouvert, je passe mes deux index dans la boutonnière vagino-péritonéale et je les écarte le plus que je peux; évidemment, dans ce mouvement, je dois éloigner le plus possible les uretères en avant et en dehors, en séparant de la vessie les ligaments larges que j'étale sous la pression de mes doigts.

Un mot pour finir : les fistules de l'uretère qui guérissent presque spontanément, par quelques cautérisations, ou par des procédés trop simples, sont-elles vraiment des fistules uretérales : mon ami Ricard vous parlera d'une jeune malade que j'ai vue avec lui, et à qui on avait, sans l'avertir, enlevé l'utérus et ses annexes en lui laissant en compensation une fistule que nous avions prise d'abord pour une fistule uretérale, or, ce n'était qu'une fistule vésico-vaginale.

Ce qui me frappe, en outre, dans la physiologie pathologique exposée par M. Tuffier, à propos de la cure des fistules uretéro-vaginales, c'est d'abord qu'elle est basée sur des hypothèses, de section complète ou incomplète avec ou sans perte de substance de l'uretère. Je n'ai pas vu dans sa communication qu'il ait eu une fois l'occasion de vérifier ces faits, et je ne sais vraiment pas comment on pourrait cliniquement reconnaitre l'une de ces variétés. Le diagnostic fistule uretérale présente déjà assez de difficultés, et ce n'est pas, si j'en juge d'après le seul cas que j'ai vu, et celui qui appartient à M. Ricard, le petit bourgeon rougeâtre qui siège au fond et au coin du vagin qui nous apprendra grand'chose. Quand nous aurons constaté que les liquides colorés injectés dans la vessie ne sortent pas par cette fistule urinaire, quand nous aurons essayé de cathéteriser le conduit, ce qui n'est pas toujours facile, ce qui me fut en particulier impossible, nous aurons presque tout fait.

D'autre part, en redoutant comme devant entraîner la perte fatale et rapide du rein, le plus petit rétrécissement uretéral, comment se résoudre à traiter une de ces fistules par la cautérisation, par la suture directe? Croyez-vous que, avec ces procédés, on ne rétrécira pas le conduit? Je le craindrais pour ma part, et si la malade de M. Tuffier si bien guérie par quelques cautérisations est et reste guérie, je ne suis pas loin de croire qu'un rétrécissement modéré de l'uretère est encore compatible avec un bon fonctionnement du rein. Encouragé du reste par son succès, si le malheur m'arrivait de léser un uretère, ou si j'avais une fistule de ce genre à guérir, je commencerais par essayer de ces moyens simples pour

Digitized by Google

n'arriver que plus tard aux opérations par abouchement vésical, reportant cette fois plus loin encore la néphrectomie.

M. Bazy. — Je ne m'occuperai pas ici des causes de la blessure de l'uretère et des moyens de l'empêcher, puisque des chirurgiens très habitués à l'hystérectomie vaginale n'ont pas pu l'éviter, et je me garderai de préconiser avec Kelly, le cathétérisme préalable et la mise en place, pendant l'hystérectomie vaginale, dans chacun des uretères, d'une fine bougie dont le relief et la résistance doivent indiquer la place de ces conduits.

Je ne m'occuperai que du traitement. Et d'abord, il est bien démontré qu'un certain nombre de fistules urinaires, quel qu'en soit le siège (rein, uretère, vessie, urèthre), peuvent guérir soit spontanément, soit à la suite de simples cautérisations. De celles-là il ne saurait être question. Elles guérissent peu de temps après qu'elles ont été faites. Bornons-nous à l'examen des fistules uretéro-vaginales. Quand celles-ci ne guérissent pas et qu'il faut avoir recours à une opération, quelle voie vaut-il mieux adopter? Vaut-il mieux adopter la voie vaginale, comme l'ont dit MM. Tuffier et Segond, ou bien la voie abdominale?

La voie vaginale est la plus ancienne et paraît (je dis *paraît,* on verra plus tard pourquoi) avoir fait ses preuves; elle a donné naissance à des procédés divers, procédés de Simon, de Landau, de Schede, de Trélat, de Pozzi, d'Hergott, etc. Quel que soit le procédé employé, j'estime qu'il ne faut pas se borner à fermer la fistule, à supprimer l'infirmité; il faut encore assurer l'intégrité du rein, il faut que ce rein, dont l'intégrité anatomique est compromise par l'existence d'un rétrécissement au niveau de la fistule, puisse continuer à fonctionner et que les lésions dont il peut être atteint retrocèdent, ou du moins s'arrêtent dans leur évolution.

Un principe doit donc nous guider dans le traitement, c'est celui de rétablir la continuité du canal dans son intégralité, celui de supprimer le rétrécissement et de l'empêcher de se reproduire. Pour cela, il faut : 1° une suture muqueuse à muqueuse; 2° une réunion par première intention. Or, c'est ce qu'on peut obtenir avec la voie abdominale, soit qu'on emploie le procédé de Novaro, soit qu'on emploie le mien, qui est celui qu'ont adopté M. Pozzi et M. Tuffier dans celle des deux opérations où il a réussi[1].

Les procédés s'adressant à des fistules avec section complète et même incomplète de l'uretère, qui n'obéissent pas à cette double indication, n'atteignent donc pas complètement le double but;

[1] Je ferai observer que la technique de mes opérations avait été publiée un mois avant que M. Tuffier n'ait fait sa première opération, et peut-être même avant que sa malade ne fût entrée à l'hôpital.

Digitized by Google

si l'infirmité est guérie, le danger subsiste pour le rein; celui-ci, ainsi que l'apprennent l'anatomie pathologique et l'expérimentation, est exposé à subir l'atrophie et à devenir une source de périls par l'infection dont il peut être atteint; l'opération équivaut donc, mais avec moins de danger immédiat, à la néphrectomie. Qu'on supprime le rein anatomiquement, qu'on le supprime fonctionnellement, le résultat final est le même. Ici la suppression est graduelle, là elle est brusque.

C'est précisément là le gros inconvénient des procédés de la voie vaginale, même quand on prend la précaution, comme l'a conseillé Simon, de faire l'opération en deux temps, d'inciser l'uretère longitudinalement à travers une fistule vésico-vaginale et de passer tous les jours une sonde cannelée pour forcer les lèvres de la plaie à se cicatriser isolément et avoir assuré un large abouchement de l'uretère dans la vessie. Il est tout aussi inutile de se borner à la simple dilatation de l'orifice fistuleux; il en est de ces orifices comme des rétrécissements traumatiques de l'urèthre : la dilatation ne suffit pas, le rétrécissement se reproduit quand on ne peut plus la faire, et même en la faisant.

Les procédés par la voie vaginale qui seuls n'exposent pas à ce rétrécissement seraient le procédé de Meyo (*Minnesota State medical Society* et *Bulletin médical*, 1894, p. 299), adopté et mis en œuvre par M. Tuffier, et peut-être le procédé de Penrose qui applique à l'urétéro-cystonéostomie le procédé de Hook pour l'anastomose des deux bouts de l'uretère sectionné. Il reste donc à comparer ces deux procédés de la voie vaginale à ceux de la voie abdominale, et en particulier au mien, parce que, soit entre mes mains, soit entre celles de MM. Pozzi et Tuffier, ils ont donné des résultats immédiats parfaits, contrairement à celui de Novaro et à celui plus compliqué de Rouffart (de Bruxelles) qui ont eu des écoulements d'urine par la plaie abdominale pendant plusieurs jours après l'opération.

La comparaison ne peut se faire qu'au point de vue de la bénignité, car, pour ce qui est de la facilité, M. Tuffier convient lui-même (si j'en crois ce qu'ont publié les journaux, ayant eu le regret de ne point assister à la séance) que l'opération par la voie vaginale est *longue, minutieuse, laborieuse (Bulletin médical, loc. cit.)*. Nous avons pu juger, M. Peyrot et moi, par les deux opérations vaginales que nous avons fait subir à l'une de mes deux opérées, des difficultés très grandes qu'il y a à travailler au fond d'un vagin souvent étroit, et dont il est impossible d'attirer à soi le fond.

Par la laparotomie, même avec des parois abdominales épaisses et chargées de graisse, comme c'était le cas de mes deux malades,

Digitized by Google

en s'aidant de l'inversion et sans qu'il soit nécessaire de faire une très grande incision, on manœuvre sans grandes difficultés. On peut voir très bien tous les temps de l'opération. La voie vaginale, au contraire, exige, si on ne veut pas marcher à l'aveugle et s'exposer à des accidents, la possibilité du cathétérisme de l'uretère. Dans le cas contraire, on s'expose, sinon à blesser les organes voisins, du moins à inciser le conduit, à le fendre en plein tissu de cicatrice, et, au lieu de faire une suture de muqueuse à muqueuse, à suturer du tissu cicatriciel à la muqueuse vésicale. Dans nos deux cas, le cathétérisme a été impossible.

M. Tuffier nous dit que, dans un de ses faits, après avoir tenté l'urétéro-cysto-néostomie par la voie abdominale, il dut y renoncer pour aborder l'uretère par la voie vaginale, et qu'alors il a réussi. C'est probablement sur cette réussite qu'il se base pour préconiser la voie vaginale, *peut-être plus pénible*, dit-il, *mais plus inoffensive*. Néanmoins, et contrairement à ce qu'on aurait pu attendre, il ajoute que si l'on ne réussit pas par la voie vaginale, il faut prendre la voie abdominale. Il faut savoir, dit-il, qu'il existe quelquefois des adhérences qui peuvent rendre toute intervention impossible de ce côté.

Dans le cas où il a employé la voie vaginale, il l'a fait parce qu'il avait échoué par la voie abdominale ; alors il a dû se contenter de lier l'uretère pour amener l'atrophie du rein. Malgré cette ligature, au huitième jour, l'urine faisait de nouveau irruption par la fistule. Or, je crois pouvoir dire que la voie abdominale lui aurait suffi. Car, de deux choses l'une, ou bien l'urine sortait par le trajet fistuleux primitif, ou bien elle sortait par un autre trajet venant du point lié. Dans la première hypothèse, il abouchait une portion d'uretère située au-dessous d'un rétrécissement et il faisait une opération incomplètement efficace (j'ajoute que, puisqu'il a pu détacher l'uretère par la voie vaginale, il aurait pu, tout aussi facilement, sinon plus, le détacher par la voie abdominale). Dans la deuxième hypothèse, il abouchait la portion d'uretère située au-dessus du point lié par lui dans son opération abdominale et, dès lors, puisqu'il a pu faire cet abouchement de l'uretère à la vessie par la voie vaginale, il aurait pu, dans sa première opération, le faire par la voie abdominale.

Cette dernière opération est donc plus souvent faisable qu'il ne le pense. Dans la seconde de mes opérations, toute la partie inférieure de l'uretère, au voisinage de la fistule, était masquée par une trompe très hypertrophiée et adhérente. J'ai néanmoins dégagé l'uretère et pu facilement faire la suture. C'est dire que les adhérences ne constituent pas toujours un obstacle insurmontable. Abordons maintenant la question de bénignité.

Digitized by Google

Ici, je suis grandement à l'aise. Toutes les opérations d'urétéro-cysto-néostomie abdominale qui sont parvenues à ma connaissance ont abouti à la guérison : les deux de Novaro, les deux miennes, celles de Rouffart, de M. Pozzi, celle de M. Tuffier lui-même. On peut y ajouter l'urétéro-colostomie de M. Chaput. Bien plus, dans les opérations de M. Novaro, il est dit que l'urine s'échappe par la plaie abdominale pendant près de quinze jours après l'opération. De même, dans celle de M. Rouffart, et ici l'urine était purulente, par conséquent septique. Dans le cas même de M. Tuffier, la ligature de l'uretère ne tient pas; de l'urine peut s'échapper dans le petit bassin et venir sortir par la fistule vaginale qui, circonstance très heureuse, n'était pas ou était peu solidement oblitérée. Que veut-on de plus ? Même dans les occurences les plus défavorables, comme celles où se sont trouvés M. Rouffart et M. Tuffier, les malades guérissent. Par conséquent, la preuve de la bénignité est faite.

Donc, bénignité aussi grande, efficacité et facilité beaucoup plus grandes. Il n'en faut pas davantage pour faire préférer l'urétéro-cysto-néostomie abdominale à l'urétéro-cysto-néostomie vaginale. (Je continue à me servir de cette dernière dénomination par analogie avec d'autres expressions analogues couramment usitées, et parce qu'elle a été employée à l'occasion des opérations des auteurs américains que j'ai cités.)

Communication.

Deux nouvelles observations de gastro-entérostomie pratiquée à l'aide du bouton de Murphy,

Par M. CH. MONOD.

Je désire, à propos de l'observation qui vous a été présentée dans notre dernière séance par M. Peyrot, vous communiquer deux nouveaux faits de gastro-entérostomie, pratiquée récemment par moi à l'aide du bouton de Murphy. Mon premier malade, opéré en décembre dernier, et dont je vous ai entretenu il y a quelques semaines, continue à se bien porter, je vous le présenterai en fin de séance. Des deux dernières, femmes toutes deux : l'une, opérée trop tard, à la période de cachexie, est morte très rapidement; l'autre vit encore. Son histoire prête, relativement à l'emploi du bouton de Murphy, à quelques remarques intéressantes. Je résume tout d'abord ces deux observations :

Digitized by Google

Obs. I[1]. — R... (Victorine), âgée de 49 ans, entrée le 7 février, à l'hôpital Saint-Antoine, dans le service de M. le professeur Hayem. Elle fait remonter le début de son affection à dix-huit mois, début caractérisé par des douleurs de la région des deux hypocondres et des vomissements. Ceux-ci survenaient sans règle aucune, quelquefois au milieu du repas, quelquefois un quart d'heure après; d'autres fois, une, deux, et même trois heures après le repas. Souvent aussi, ils n'avaient lieu que la nuit. Ils étaient ordinairement précédés d'une vive douleur, qui paraissaient les provoquer. La douleur, partie de l'hypocondre, s'irradiait aux lombes, puis se répandait en avant, vers la ligne médiane, produisant une sorte de crampe violente, qui arrêtait brusquement la respiration et déterminait le vomissement. Presque en même temps que les douleurs et les vomissement, l'amaigrissement a commencé, il n'a fait que s'accentuer.

Depuis six mois, les vomissements sont beaucoup plus fréquents et se produisent quatre à cinq fois par jour, en dehors, aussi bien qu'à l'occasion des repas. Depuis six mois aussi, hématémèses fréquentes. Depuis six semaines, les vomissements sont presque incessants. La malade ne garde plus aucun aliment, pas même le lait. La maigreur est extrême et la cachexie profonde. Par le palper on sent nettement, au niveau de l'ombilic, une tumeur dure, noueuse, douloureuse au toucher, mobile avec les mouvements respiratoires.

L'estomac dilaté semble descendre au-dessous de l'ombilic; il est le siège de contractions péristaltiques visibles; ces contractions sont douloureuses; lorsqu'elles se produisent, la malade cesse de respirer et de parler, et se tord sur son lit en geignant. Clapotement gazeux dans toute la région sous-ombilicale. Pas de ganglions sus-claviculaires ni inguinaux. Le ventre est plat dans toute la région sous-ombilicale. La malade demande instamment à être opérée.

Opération le 28 février. (Je résume simplement les différents temps de l'opération, renvoyant, pour les détails, à l'observation insérée dans le dernier volume du *Bulletin*, 1894, p. 837.)

1er *temps*. Incision médiane sus et sous-ombilicale, 6 à 7 centimètres.

2e *temps*. Exploration. Grosse masse néoplasique occupant la région du pylore. L'estomac est vertical, il n'est pas très distendu et ne descend pas à plus de deux travers de doigt au-dessous de l'ombilic.

3e *temps*. Découverte facile et repère du jejunum (renversement de l'anse).

4e *temps*. Effondrement de l'épiploon gastro-hépatique. Refoulement du grand épiploon très atrophié dans l'arrière-cavité des épiploons, et fixation à la soie du côlon transverse à l'estomac.

5e *temps*. Faufilage à la soie de l'estomac et du jejunum, et incision au centre de la partie faufilée.

6e *temps*. Introduction successive des deux pièces du bouton (23mm);

[1] Ces deux observations sont résumées d'après les notes de M. Beaussenat, interne du service.

Digitized by Google

les fils faufilés sont serrés, et les deux moitiés du bouton articulées et serrées à fond. Pas de points supplémentaires.

7e *temps*. Fixation à l'estomac de la portion de l'anse jejunale qui est en amont de l'anastomose.

8e *temps*. Fermeture de la paroi.

L'abouchement a été fait sur la paroi antérieure de l'estomac, un peu au-dessus de la grande courbure, le plus près possible du pylore.

Suites. — Avant la fin de l'opération, la malade était extrêmement faible, pâle, presque sans pouls. On a grande peine à la réveiller. Il faut, pour la ranimer, lui faire une injection intra-veineuse de 1,800 grammes de sérum artificiel. Retour du pouls et de la chaleur. A 10 heures du soir, elle se refroidit de nouveau et le pouls disparaît. Nouvelle transfusion de 1,200 grammes. Nouveau retour à la vie. Le lendemain matin, à 9 heures, la malade est relativement bien. Mais, à midi, elle s'affaiblit rapidement. Elle s'éteint, à 1 heure, au cours d'une troisième transfusion.

L'*autopsie* permet de constater que le bouton a très bien tenu; l'estomac était rempli de sang, pas une goutte ne s'était échappé dans le ventre. Pas trace de péritonite commençante. L'infiltration cancéreuse s'étendait à presque toute l'étendue de la paroi stomacale. La sténose pylorique était absolue.

Obs. II. — Mme B..., 32 ans, entrée à l'hôpital Saint-Antoine, service du Dr Monod, le 14 février 1895. Pas d'antécédents héréditaires, ni dans sa parenté directe, ni dans les collatéraux. A eu trois enfants. N'a commencé à souffrir de l'estomac qu'en mars 1894; douleurs siégeant dans les deux hypocondres, survenant d'abord après les repas, puis à des intervalles variables. Les vomissements ne tardent pas à apparaître; ils suivent de près les crises douloureuses. Comme celles-ci, ils surviennent surtout au milieu des repas, tantôt un quart d'heure après, quelquefois une, deux, trois, et même quatre heures plus tard. Parfois, enfin, ils ne se produisent que la nuit. Certains aliments (viande, mets épicés, vin pur, café) ne sont absolument pas supportés. Le lait est bien toléré; depuis que la malade s'est mise au régime lacté, les vomissements n'ont guère eu lieu que la nuit.

Il y a quatre mois, à la suite d'un lavage de l'estomac, hématémèse et melæna, qui se sont reproduits depuis à plusieurs reprises, et tout récemment encore. Ventre habituellement tendu, avant comme après le repas. Gargouillements stomacaux fréquents, perçus et entendus par la malade. Constipation habituelle. La malade a perdu 26 kilogrammes depuis mars 1894. L'état général est cependant encore bon. La face est pâle, les muqueuses décolorées, mais l'aspect n'est pas celui d'une cachectique.

Au palper, on sent une tumeur noueuse, dure, douloureuse, ayant la forme d'un croissant à concavité supérieure, d'une largeur qui peut être évaluée à 10 centimètres, et dont le milieu répond à l'ombilic. Cette tumeur semble mobilisable. Pas de ganglions sus-claviculaires. Rien dans les autres viscères. Depuis son entrée, la malade n'a eu que

Digitized by Google

deux vomissements épais (bien qu'elle ne prenne que du lait) et très foncés, pas tout à fait marc de café cependant. Du 14 au 21 février, régime lacté exclusif, avec bétol (2 gr. par jour).

Opération le 21 février, conduite exactement comme la précédente. — Elle a été précédée d'un lavage de l'estomac, fait immédiatement avant le commencement de l'anesthésie. Le ventre ouvert, on constate que la région pylorique est tout entière occupée par une tumeur dure, bosselée, du volume du poing, sans adhérences au foie, ni aux organes voisins. Le néoplasme a envahi presque toute la petite courbure. Du milieu de celle-ci, partent des rayons néoplasiques divergents, qui descendent sur la face antérieure de l'estomac, mais seulement dans son tiers supérieur. La lésion est cependant trop étendue pour que l'on puisse songer à une résection. Le duodénum est absolument sain.

Suites. — Pendant les premières heures, tout va bien. Le soir, refroidissement brusque avec sueurs froides, pouls petit, nez froid, pâleur de la face. Situation grave qui se juge par l'issue de dix selles sanglantes, qui ne sont accompagnées ni de douleurs, ni d'un seul vomissement. Il s'agissait évidemment d'une gastrorrhagie, à laquelle mon interne, M. Beaussenat, appelé en toute hâte et ayant porté ce diagnostic, avait paré par un traitement approprié (glace, injections d'ergotine, etc.).

A cet incident près, les suites ont été parfaites. Douleurs et vomissements ont absolument cessé. Absence complète de réaction fébrile. Au bout de quatre jours, la malade prenait déjà trois litres et demi de lait. Le huitième jour, on permettait quelques aliments solides, qui ont été immédiatement bien tolérés. L'état général s'améliore aussi, et la face reprend un peu de coloration. Mais le bouton n'est pas rendu, malgré des selles régulières et une alimentation spéciale (bouillies, purées, etc.). Au bout d'un mois, la malade demande à rentrer chez elle; depuis quelques jours, elle se plaint d'assez vives douleurs siégeant dans la région lombaire, surtout à droite.

J'ai eu occasion de revoir cette malade chez elle, il y a quelques jours ; l'alimentation se fait bien, les selles sont régulières. La douleur lombaire persiste. Le bouton ne paraît pas avoir été rendu. Je dois ajouter, cependant, que la malade n'était pas sous ma surveillance immédiate, je ne puis savoir si toutes les selles ont été examinées avec le soin voulu [1].

Réflexions. — Je ferai tout d'abord remarquer que, dans ces deux cas, le bouton de Murphy a fonctionné à souhait, d'abord en établissant entre les viscères une communication absolument étanche, puis en donnant immédiatement libre passage au contenu de l'estomac. J'ai pu, dans le premier cas, constater *de visu* que les séreuses étaient et demeuraient en contact intime; la survie

[1] Cette malade est morte rapidement le 15 avril, à la suite d'un épistaxis incoercible.

Digitized by Google

de l'opérée dans le second cas, établit le même fait d'une façon non moins certaine.

Au sujet de la large et facile communication établie entre les deux viscères, je rappellerai que ma seconde malade a présenté le soir de l'opération tous les signes d'une gastrorrhagie abondante; que le sang épanché dans l'estomac a trouvé aussitôt issue dans l'intestin, sans qu'une seule goutte ait été rejetée par la bouche; d'où l'on peut conclure que la voie de communication était largement béante. J'avais, dans ma précédente note, soutenu que le bouton me paraissait mieux que la suture assurer cette béance. Je n'en veux d'autre preuve que cette absence de vomissements chez une malade dont l'estomac se remplissait de sang, alors que le même incident avait chez elle, peu auparavant, donné lieu, comme d'ordinaire, à des hématémèses.

J'ai déjà dit que j'ai, dans ces deux nouveaux cas, suivi la même technique que dans ma première opération. A l'exemple de M. Doyen, avant de faire l'anastomose, j'ai refoulé le grand épiploon dans l'arrière-cavité des épiploons et fixé le côlon transverse au bord inférieur de l'estomac. J'ai de plus, l'anastomose établie, fixé à l'estomac le bout supérieur de l'anse intestinale, laissant le bout inférieur pendant. J'ai indiqué les raisons et les avantages de ces divers actes complémentaires, je ne reviens que sur le temps passé à les accomplir.

J'ai fait relever exactement, minute par minute, la durée des diverses phases de l'opération. Il a été constaté que le refoulement de l'épiploon et la colopexie ont été exécutés en quatre minutes dans un cas, en cinq minutes dans l'autre; la gastro-entérostomie proprement dite en vingt et vingt-trois minutes; la fixation du bout supérieur de l'intestin en deux minutes. Les temps accessoires ont donc exigé six à sept minutes, ce qui est peu, en regard du bénéfice que doivent, selon moi, en retirer les opérées. J'ai tenu à spécifier ces détails, car, lors de ma première communication, on a argué, pour repousser ces divers temps, de la grande prolongation de l'acte opératoire que leur exécution devait entraîner.

J'ajoute, en terminant, que j'ai, cette fois, employé le bouton de 23 millimètres, au lieu du bouton de 21 millimètres, dont je me suis servi chez ma première opérée. On pourra soutenir — ce n'est pas mon sentiment — que c'est à cette circonstance qu'est due la non-expulsion du bouton chez ma dernière malade.

Je borne là ces remarques. La question de la gastro-entérostomie et des différents procédés en usage pour l'exécution est plus que jamais à l'ordre du jour. Il importe que les faits qui s'y rapportent soient connus. La communication qui précède n'a pas d'autre raison d'être.

Digitized by Google

Présentations de malades.

1° *Gastro-entérostomie par le bouton de Murphy.*

M. Monod présente le malade opéré par lui, en décembre dernier, de gastro-entérostomie à l'aide du bouton de Murphy. Les fonctions digestives se font avec la régularité la plus parfaite. Cet homme a considérablement engraissé. Il a repris son travail et ne souffre plus d'aucun trouble d'aucune sorte. Le diagnostic porté par M. Letulle, dans le service duquel le malade était entré, avait été: *sténose pylorique*, sans néoplasme.

2° *Fistule pleurale suite d'empyème. Résection des 5e, 6e, 7e et 8e côtes* (procédé de M. Delagenière).

M. Monod présente un autre malade, âgé de 36 ans, opéré en juin dernier d'empyème avec résection d'un fragment de la 7e côte gauche. L'opération faite presque *in extremis* a été suivie d'un bon résultat en ce sens que cet homme, après bien des péripéties, a pu sortir de l'hôpital, guéri en apparence, mais conservant une fistule pleurale. L'écoulement se faisant mal, il en résultait des accès fébriles, le malade rentra à l'hôpital réclamer une intervention.

M. Monod a appliqué dans ce cas le procédé de M. Delagenière, consistant essentiellement en ceci: réséquer dans leur totalité les côtes qui sont en rapport avec le cul-de-sac costo-draphragmatique, de façon à obtenir l'effacement de ce cul-de-sac et un affaissement de la paroi thoracique en ce point[1] où les liquides s'accumulant, entraînent par là la persistance de la fistule.

Chez le malade qu'il présente, conformément à ce programme, M. Monod a réséqué les 6e, 7e, 8e et 9e côtes depuis leur angle postérieur jusqu'à leur extrémité antérieure, c'est-à-dire sur une étendue de 12 à 16 centimètres, après les avoir mises à découvert par une grande incision en U, laissant un lambeau à base supérieure.

L'opération a été pratiquée le 5 janvier dernier. La guérison définitive a été retardée par une suppuration partielle de la ligne de réunion du lambeau, mais la cavité pleurale s'est rapidement comblée. Le 19 janvier, on supprimait le drain placé dans la plèvre

[1] Delagenière (Henry), Contribution à l'étude de la chirurgie de la plèvre et des lobes inférieurs du poumon (*Arch. prov. de chirurgie*, 1894, p. 1).

Digitized by Google

à la suite de l'opération ; le 6 février le trajet de ce drain était définitivement fermé. Actuellement, la paroi thoracique est régulièrement affaissée au niveau du lieu de la résection, et la respiration, plus faible que du côté opposé, s'entend jusqu'à la base du poumon. L'oblitération de la cavité pleurale paraît donc complète.

3° *Fracture de la rotule. Traitement par le massage sans suture.*

M. Quénu. — Le malade que je soumets à votre examen est un exemple des beaux résultats que donne le massage dans le traitement des fractures de la rotule, lorsque la conservation des ailerons rotuliens et la faible étendue de l'écartement permettent de ne pas recourir à la suture. C'était précisément le cas chez mon malade. Je me suis donc contenté de veiller à la conservation des fonctions musculaires, sans m'inquiéter autrement de la fracture, j'ai institué le traitement par le massage et, vous pouvez en juger, le résultat fonctionnel est aussi parfait que possible.

Discussion.

M. J.-L. Championnière. — Les malades comme celui de M. Quénu montrent que j'ai touché juste dans mes travaux sur le traitement des fractures par le massage et je connais parfaitement toutes les ressources de cette méthode thérapeutique dans le cas particulier des fractures de la rotule. Toutefois il ne faut rien exagérer. Même chez le malade de M. Quénu, vous pouvez constater que les muscles de la cuisse, malgré leur bon fonctionnement, offrent un certain degré d'atrophie. D'autre part, rien ne prouve que le cal ne subira pas une élongation ultérieure. Si bien que, même dans les cas aussi favorables que celui-ci, on peut toujours conserver des doutes sur la qualité du résultat définitif. C'est pourquoi je demeure convaincu que pour toute fracture de rotule, la suture osseuse reste encore la méthode la plus sûre et la meilleure.

M. Marc Sée. — La présentation de M. Quénu m'est une occasion de rappeler ici que l'emploi méthodique de la compression par bande de caoutchouc donne toujours d'excellents résultats dans le traitement des traumatismes articulaires. Cette compression spéciale agit à la manière du massage, elle donne les mêmes résultats que lui, elle est d'une simplicité d'application remarquable, et, dans le cas particulier des fractures de rotule, elle est parmi les meilleurs moyens d'obtenir un cal osseux ou tout au moins très solide. J'en ai souvent fait l'expérience.

Digitized by Google

M. Quénu. — J'ai voulu donner un exemple des bons résultats possibles du massage dans le traitement des fractures de rotule, quand la variété de fracture s'y prête, c'est-à-dire quand l'écartement est minime et quand le degré de conservation des ailerons rotuliens nous garde contre l'élongation ultérieure du cal. Mais ceci est un cas particulier et, d'une manière générale, je reste partisan de la suture osseuse. Quant aux cals osseux dont nous a parlé M. Sée, je ne crois guère à leur possibilité, sans la suture des fragments. Il se peut, sans doute, qu'à la suite d'un traitement bien dirigé, on ait la sensation d'avoir obtenu un cal vraiment osseux, mais d'habitude, ce n'est qu'une illusion passagère que l'élongation ultérieure du cal vient tôt détruire.

La séance est levée à 5 heures 15 minutes.

Le Secrétaire annuel,
Paul Segond.

Séance du 17 avril 1895.

Présidence de M. Le Dentu.

Le procès-verbal de la précédente séance est lu et adopté.

Correspondance.

La correspondance comprend :

Les journaux et publications périodiques de la semaine.

Suite de la discussion sur les fistules uretéro-vaginales.

M. Richelot. — Je n'assistais pas à l'avant-dernière séance, mais j'ai lu dans la *Gazette des Hôpitaux* la communication de M. Tuffier sur les fistules uretéro-vaginales. Je lui demande la permission d'en critiquer certains passages; ma critique portera, non sur le fond du travail de notre collègue, mais sur des points accessoires auxquels, sans doute, il n'attache pas lui-même la plus grande importance.

Digitized by Google

M. Tuffier a remarqué que les fistules uretéro-vaginales consécutives à la colpo-hystérectomie siègent le plus souvent à droite; ses lectures, dit-il, lui ont prouvé qu'il en est ainsi dans 8 cas sur 10. Il semble, à l'entendre parler, que ces fistules se voient à chaque instant et qu'il en a compulsé des cas nombreux. Dans quels livres? dans quels auteurs? Ceux qui ont une longue expérience de l'opération, et qui savent que l'uretère est bien peu exposé, se demanderont quels sont les novices qui ont fourni à M. Tuffier un si vaste champ d'études.

Je crois voir pourquoi il juge si fréquentes les fistules de l'uretère. Il admet très facilement les fistules latérales, incomplètes, pouvant guérir spontanément. Or, je ne suis pas en mesure de les nier; mais, dans l'hystérectomie vaginale, elles me paraissent tout à fait problématiques. L'uretère est un conduit bien étroit pour rester perméable quand il est saisi par une pince ou entamé par une eschare. Au contraire, je connais, pour les avoir observées quelquefois, des fistulettes vésicales qui s'ouvrent inopinément huit ou dix jours après l'opération, dont on peut reconnaître la nature par une injection colorée, à moins qu'elles ne soient trop petites et sinueuses, et qui finissent par guérir toutes seules. Elles surviennent alors même qu'on est bien sûr de n'avoir rien blessé; je les crois dues à une eschare intéressant le bas-fond vésical, et j'en vois la preuve dans l'époque tardive où elles se révèlent. Je pense qu'on les attribue théoriquement à l'uretère, mais que les fistules qui guérissent d'elles-mêmes sont, d'une façon générale, des fistules de la vessie.

Voilà ce que je voulais dire au sujet de la fréquence, mais un autre point m'intéresse bien davantage. M. Tuffier se demande pourquoi les fistules qu'il a observées siègent à droite, et il en donne une explication telle que je ne puis la laisser figurer, sans protestation, dans les Bulletins de la Société de chirurgie. C'est, dit-il, parce que l'opérateur, abaissant l'utérus de la main gauche, place commodément la pince avec la main droite sur le ligament large gauche de la femme, tandis que, pour pincer l'autre ligament, il est obligé de croiser la main droite par-dessus la gauche tenant l'utérus; la manœuvre est plus pénible et l'uretère est en danger. Et il ne craint pas d'ajouter que, pour comprendre ce mécanisme, « il suffit d'avoir l'habitude de l'hystérectomie vaginale ou même de l'avoir vu pratiquer. » Il a pu s'en rendre compte « en voyant opérer plusieurs de nos collègues, et dans ses observations personnelles ».

Je me demande par qui M. Tuffier a pu voir pratiquer l'hystérectomie vaginale. La manœuvre qu'il indique me paraît tout à fait extraordinaire. Comment peut-on avoir l'idée d'enfoncer la pince

Digitized by Google

au jugé, d'une seule main, pendant que l'autre abaisse l'utérus? Comment ne voit-on pas que, pour placer la pince avec sécurité, la première condition est d'avoir les deux mains libres, et de se servir des doigts de la main gauche comme conducteurs? L'utérus est confié à un aide, celui de gauche pendant qu'on agit à droite, et réciproquement; la manœuvre est absolument la même des deux côtés. M. Tuffier a vu, dit-il, opérer ainsi plusieurs de ses collègues; je tiens à dire que je ne figure pas parmi ceux qu'il a vus opérer.

J'ai cependant blessé deux uretères, et justement, les deux fistules siégeaient à droite. Mais je sais pourquoi, et je puis le dire. La première fois, c'était il y a neuf ans, dans une de mes premières hystérectomies pour cancer, sur une malade du service de M. Verneuil; le ligament large droit était envahi, les tissus friables se désagrégeaient sous la pince, et il fallut bien la porter de plus en plus loin pour trouver prise : l'uretère fut saisi. Chez une autre malade, que M. Picqué a guérie ensuite par la néphrectomie, c'est encore à droite que j'ai trouvé les adhérences complexes et les difficultés qui m'ont fait faire la fausse manœuvre; voilà pourquoi j'ai blessé l'uretère droit, mais je puis dire à mon collègue que, dans aucun de ces deux cas, je n'ai agi « en position croisée des deux mains ».

J'ai noté avec précision, dans mon livre sur l'hystérectomie vaginale, la manière de procéder pour éviter sûrement l'uretère. Quand on a bien dégagé le col en avant et en arrière, le doigt glisse de l'utérus vers la base du ligament large, y pénètre, décolle et soulève le feuillet péritonéal antérieur; puis il passe en arrière, repousse le feuillet postérieur, et dégage ainsi le faisceau vasculaire qu'on peut saisir entre deux doigts. L'index, placé en avant de l'artère, sent les battements et sert de conducteur à la pince longuette, qui mord la base du ligament large à 1 centimètre environ du col. Une prise de 3 centimètres en hauteur assure l'hémostase et met hors de cause l'uretère. En usant de pinces à mors courts et dirigeant leur extrémité vers le bord de l'utérus, on peut être sûr de n'avoir jamais de malheur, et M. Tuffier peut effacer la phrase suivante : « L'uretère court le plus grand danger au moment où l'opérateur place sa pince sur le pied du ligament large ». Non, c'est quand il pousse en dehors une pince trop longue.

Mais il y a encore beaucoup de chirurgiens qui connaissent imparfaitement ce manuel opératoire. Beaucoup n'aiment pas l'hystérectomie vaginale, lui attribuent des périls et des obscurités qu'elle n'a pas, voient partout des pinces qui dérapent, des ligaments larges fuyant devant l'opérateur, des artères saignant de

Digitized by Google

vingt côtés à la fois, sans respect pour l'anatomie normale. Il y a des étrangers qui n'ont pas adopté la forcipressure parce qu'elle leur apparait encore entourée de nuages et qu'elle a été rarement bien décrite. C'est jeter le trouble dans leur esprit que de leur donner comme habituelles et, en quelque sorte, nécessaires, des manœuvres discutables et que n'ont jamais connues les promoteurs de cette méthode.

Voilà pourquoi j'ai relevé, dans le travail de M. Tuffier, les passages où, pour expliquer des accidents dont il n'est pas responsable, il indique des procédés opératoires dont l'imitation est dangereuse, et charge ainsi, sans le vouloir, une opération dont il n'est pas, que je sache, un adversaire déclaré.

M. P. Segond. — Je m'excuse de revenir sur des points que j'ai déjà discutés, mais il m'est impossible de ne pas répondre à ceux de mes collègues qui ont bien voulu relever quelques-unes de mes observations.

M. Bazy a toute confiance dans l'opération qu'il a préconisée pour la cure, par voie abdominale, des fistules uretéro-vaginales et les chirurgiens qui préfèrent la voie vaginale font, à son avis, fausse route. Les opérations qu'ils ont à leur disposition sont, dit-il, très laborieuses d'exécution, elles ne donnent aucune sécurité au point de vue de la perméabilité ultérieure de l'uretère, et tout compte fait, elles exposent particulièrement à la nécessité des néphrectomies ultérieures. Que telle soit sa conviction, c'est son droit et son bon sens nous est un sûr garant des raisons qui le guident. Mais, quoi qu'il en dise, ses arguments ne sont pas encore assez documentés, pour qu'il puisse exiger de nous une conversion immédiate et je pense qu'il faut attendre pour se prononcer. A cette heure, les interventions par voie vaginale ont donné quelques succès indiscutables, je vous en ai cité un cas personnel et, pour mon compte, je ne vois pas du tout qu'il faille renoncer à un mode opératoire qui, malgré ses difficultés, s'exécute en somme dans de très bonnes conditions et qui a le précieux avantage de laisser à la paroi abdominale des malades l'intégrité que leur a conférée l'hystérectomie coupable de la fistule.

M. Poirier, reprenant les considérations que je vous avais soumises sur l'anatomie chirurgicale de l'uretère, les a complétées par une série de détails anatomiques fort instructifs. Mais, au point de vue chirurgical, je conteste absolument ses deux assertions sur l'impossibilité de la blessure de l'uretère par la première pince et sur la fréquence de cette blessure par ce qu'il appelle les pinces supplémentaires. En effet, la première pince, c'est-à-dire la pince qui est placée à la base des ligaments larges est la seule qui

Digitized by Google

menace l'uretère. Cette première pince une fois mise en place et le col libéré, la blessure de l'uretère n'est plus possible. Ceci est un fait indiscutable. Quant aux pinces supplémentaires dont parle M. Poirier, pour assurer l'hémostase, en cas d'hémorrhagie provenant du plexus veineux terminal de l'uretère, oui certes, elles seraient dangereuses. Mais, par bonheur, je puis affirmer à M. Poirier qu'on n'a jamais besoin de s'en servir : les veinules qui l'inquiètent saignent peut-être sur le cadavre mais, sur le vivant, elles ne saignent jamais assez pour exiger une hémostase particulière et le suintement qu'elles occasionnent s'arrête bien vite derrière l'écarteur qui soulève la vessie ou bien encore sous la pression du corps utérin qui s'abaisse. Il n'y a donc rien à craindre de ce côté, le danger particulier signalé par M. Poirier est purement théorique.

M. Routier a fait observer que les fistules uretérales ne résultaient pas nécessairement d'un pincement direct et qu'en maintes circonstances, elles provenaient de l'extension aux parois uretérales d'un processus ulcératif provenant lui-même, soit des lésions suppuratives préexistentes, soit du sphacèle provoqué à distance par l'application des pinces. Rien de plus juste et ce qui le prouve, c'est que les fistules uretérales ne deviennent guère appréciables qu'à l'époque de la chute des eschares. Je suis donc, à ce point de vue, du même avis que M. Routier. Mais cette particularité pathogénique ne modifie point du tout ce que j'ai dit sur la nécessité de libérer le col, au début de toute hystérectomie. Puisque la perforation des uretères peut résulter non pas seulement d'une blessure directe, mais aussi d'un processus ulcératif d'extension, j'estime qu'il est encore plus nécessaire de tout faire pour éviter, non seulement le pincement direct, mais aussi toute manœuvre susceptible de tirailler l'organe à sauvegarder. La valeur de la règle opératoire que j'ai posée trouve donc ici nouvelle confirmation.

Au risque de me répéter, permettez-moi donc de revenir un instant sur cette règle opératoire. D'autant que les réflexions de M. Quénu me donnent la crainte de n'avoir pas été suffisamment clair. Ce que j'ai dit est cependant fort simple, et j'imagine que l'objection de M. Quénu vient uniquement de ce que j'ai employé le mot amputation du col au lieu de parler simplement de sa libération. Si telle est bien la cause de notre dissentiment, je suis trop heureux de l'effacer. Contrairement à M. Quénu, je trouve que dans l'hystérectomie il est beaucoup plus commode de se débarrasser du col que de le conserver, mais il est clair que le fait d'amputer le col n'a rien à voir avec la protection de l'uretère. A cet égard, la seule manœuvre capitale, c'est la section des attaches qui

Digitized by Google

unissent le col à l'uretère, c'est la destruction des liens qui tiraillent l'uretère quand on abaisse l'utérus, c'est en un mot, la libération du col; et formulée de la sorte mon assertion ne comporte plus de malentendu.

Quant aux raisons anatomiques pour lesquelles la libération préalable du col est bien le plus sûr moyen d'éviter la blessure de l'uretère, je les ai trop soulignées pour y revenir, et cependant je crois qu'on ne saurait jamais les rappeler avec trop d'attention à tous ceux qui n'ont pas encore l'habitude de l'hystérectomie. Le temps n'est pas encore bien éloigné où Landau préconisait l'ablation incomplète de l'utérus dans les suppurations pelviennes, sous le prétexte qu'en procédant ainsi, on s'exposait moins à la blessure des uretères. Or, il n'oubliait qu'une chose, c'est que dans l'hystérectomie, la blessure des uretères n'est possible que pendant les premiers temps de l'opération, alors que le col n'est pas libéré, et que les ablations incomplètes auxquelles on est parfois condamné par la gravité des lésions sont, par conséquent, au moins aussi dangereuses pour l'uretère que les extirpations les plus complètes.

Certes, l'opinion de ce chirurgien distingué s'est, depuis, singulièrement modifiée, et chacun sait qu'il est aujourd'hui parmi les partisans les plus convaincus des ablations aussi complètes que possible. L'erreur qu'il a commise en préconisant autrefois les ablations incomplètes comme moins offensives pour l'uretère, ne mérite pas moins d'être relevée. D'autant que si Landau a modifié sa manière de voir, il ne serait pas difficile de trouver aujourd'hui, dans quelques écrits récents, la preuve que les dangers courus par les uretères au début de l'hystérectomie ne sont pas jugés comme il convient. C'est donc avec une insistance particulière que je reviens sur la nécessité formelle de toujours libérer le col au début de l'hystérectomie et sur les conditions anatomiques qui la démontrent.

Ceci dit sur la libération du col et sur l'obligation d'en faire toujours le premier temps de toute hystérectomie, je crois utile de faire observer que, pour les autres temps de l'opération, je n'ai point du tout l'exclusivisme de certains de mes collègues. M. Routier, par exemple, nous a déclaré qu'il est toujours resté fidèle à la méthode Quénu-Müller et qu'il s'en trouve bien. Or, à mon sens, la pratique du morcellement ne comporte en aucune manière des assertions aussi absolues et, pour ma part, je serais singulièrement embarrassé s'il me fallait adopter un procédé unique d'hystérectomie.

Pour les raisons que j'ai spécifiées, je fais toujours de la libération du col le premier temps de mes hystérectomies. Je n'accepte d'exception à cette règle que lorsque l'accès du col m'est défendu

Digitized by Google

par une tumeur liquide ou solide bombant dans l'un des culs de sac. En pareil cas, il faut bien commencer par vider ou morceller la masse qui refoule le col plus ou moins loin, mais dès que j'ai prise sur lui, je le libère. Cela fait, et désormais tranquille sur le sort des uretères, j'ampute le col à la manière de Péan et je m'attaque ensuite au corps de l'organe que je morcelle et que j'abaisse, sans aucun parti pris, par le procédé de morcellement qui convient au cas particulier. La bascule par hémisection antérieure que j'ai faite à l'imitation de Péan, avant la communication de Doyen, la bascule par hémisection postérieure, la section antéro-postérieure totale de Quénu, les résections transversales successives, les diverses formes de l'évidement conoïde, toutes ces manœuvres me sont bonnes et, je le répète, je choisis celles qui conviennent le mieux aux difficultés particulières que je rencontre. Je ne suis donc fidèle qu'à une seule chose, c'est à la méthode générale due à Péan et connue sous le nom de *Méthode du Morcellement*. Quant aux manœuvres particulières de section ou d'hémisection, on n'a pas le droit de les individualiser sous la forme de méthodes applicables à tous les cas. Ce sont des artifices opératoires fort ingénieux, qu'il faut très bien connaître pour s'en servir, suivant les exigences des cas particuliers, mais tous ne sont autre chose que des dérivés et des moyens spéciaux d'une seule et grande méthode : la méthode du morcellement.

M. Schwartz. — J'ai fait à cette heure plus de cent hystérectomies vaginales et je n'ai pas encore observé de blessure de l'uretère. Avec M. Segond, je pense que la libération du col au début de l'intervention nous place dans les meilleures conditions pour éviter cette complication opératoire. J'insiste enfin sur cette précaution, tutélaire entre toutes, de placer toujours ses pinces hémostatiques au ras du col utérin.

M. Bazy. — M. Segond m'a mal compris, je n'ai pas dit qu'en opérant les fistules uretérales par voie vaginale, au lieu de recourir à la voie abdominale, on s'exposait davantage à la nécessité d'une néphrectomie ultérieure. Il suffit de se reporter au texte de ma communication pour s'en convaincre. J'ai seulement insisté sur ce fait qu'il est beaucoup plus difficile par voie vaginale que par voie abdominale d'éviter le rétrécissement de l'uretère, et partant la bonne conservation ultérieure du rein correspondant.

M. P. Segond. — N'ayant pas pu lire encore le texte même de la communication de M. Bazy, j'ai dû me contenter de mes souvenirs et je suis désolé d'avoir dépassé la pensée de notre collègue. Mais je ne vois pas que le ns général de son argumentation en

Digitized by Google

soit très modifié, et je maintiens mon objection. La cure des fistules uretérales par voie vaginale m'a donné un succès que je me suis permis d'opposer à ceux de M. Bazy, et je persiste à penser que l'avenir pourra seul nous dire si les préventions de notre collègue contre la voie vaginale sont aussi fondées qu'il semble le croire.

M. Quénu. — Dès l'instant que M. Segond insiste sur la nécessité de la libération du col et non plus sur la nécessité de son amputation pour éviter la blessure de l'uretère, mon objection tombe d'elle-même et je suis de son avis. Quant à la conception de notre collègue sur la signification des procédés par hémisection antérieure ou par section totale antéro-postérieure, je ne puis l'accepter. J'estime, au contraire, que ces procédés ont leur individualité très nette, et qu'il est illicite de les noyer dans la méthode du morcellement, c'est-à-dire dans la méthode de Péan. Le morcellement a pour but de diminuer le volume de l'organe. Au contraire, la section antéro-postérieure a pour effet de faciliter l'abaissement de l'organe et de donner au placement des pinces une remarquable sécurité.

M. Reynier. — J'ai fait plus de 120 hystérectomies vaginales sans jamais blesser l'uretère. Je dois ce résultat au soin particulier que je mets toujours à placer mes pinces au ras de l'utérus. Cette manière de procéder a la plus haute importance. J'ajouterai que je me sers toujours de pinces à mors courts. Elles sont plus maniables et tiennent beaucoup mieux que les longues.

M. P. Poirier. — Pour pratiquer l'hémostase de la base des ligaments larges, je me défie des pinces à mors courts et je leur préfère de beaucoup les pinces à mors longs, qui seules permettent d'étreindre à coup sûr et d'emblée l'artère utérine, souvent très haut située.

M. Michaux. — J'ai pratiqué environ 200 hystérectomies par le procédé de Quénu et je n'ai pas encore observé de fistules uretérales consécutives. En revanche, j'ai vu plusieurs fois des fistulettes vésico-vaginales dont quelques-unes se sont fermées d'elles-mêmes et, comme M. Richelot, je pense que, le plus souvent, les chirurgiens qui parlent de fistules uretérales guéries spontanément ont eu affaire à des fistulettes vésicales.

M. P. Segond. — Un mot encore pour répondre à mes collègues MM. Poirier et Quénu.

La réflexion de M. Poirier sur la difficulté qu'on éprouve parfois a pincer l'artère utérine du premier coup avec une pince à

Digitized by Google

mors très courts est exacte. Mais, la libération du col une fois commencée avec application d'une pince courte qui ne pince pas encore l'artère utérine, rien de plus simple que d'en placer une seconde en bonne place ou même de remonter la première, et je ne vois pas du tout qu'il y ait là raison suffisante pour nous faire préférer les pinces longues aux pinces courtes. Celles-ci sont, en effet, très supérieures à tous les points de vue. Leur plus grande solidité n'est pas douteuse, on les manœuvre avec une grande facilité, elles ne lâchent jamais rien de ce qu'elles tiennent ; enfin, lorsque vient l'heure souvent assez pénible de l'ablation des pinces, il est certain que les femmes souffrent d'autant moins que les mors sont plus courts.

Quant à mes idées sur la place secondaire qu'il faut donner aux procédés de section totale antéro-postérieure ou d'hémisection, quand on étudie la méthode du morcellement utérin, je les maintiens intégralement et, quoi qu'en pense mon ami M. Quénu, je crois avoir d'assez valables raisons pour les donner comme irréductibles. La méthode de Péan a été, pour la pratique de l'hystérectomie, le point de départ d'une révolution dont on oublie trop souvent les phases véritables. C'est depuis la vulgarisation de l'opération de Péan, *à cause et seulement à cause de cette vulgarisation*, que les procédés de section simple ou d'hémisection ont pris naissance. Quant à leur individualité, je la conteste absolument pour cette irréfutable raison qu'ils ne sont pas autre chose qu'un mode du morcellement.

Trop souvent, en effet, quand on parle du morcellement, il semble que ce mot désigne uniquement le procédé des résections transversales successives avec hémostase préalable, tel que je l'ai décrit, lors de ma première communication à la Société de chirurgie. Rien n'est plus inexact, et la meilleure preuve c'est que, depuis la communication que je viens de rappeler, je n'ai eu que très rarement recours au procédé spécial et primitif de Péan. Ma communication au Congrès de Bruxelles, la thèse de Baudron et ma communication au Congrès de Lyon en témoignent. J'ai simplifié le rôle des écarteurs, j'ai mis en pratique les manœuvres qui permettent de ne pratiquer l'hémostase supérieure des ligaments larges qu'après bascule ou abaissement de l'utérus ; bref, j'ai varié mes moyens d'action, et j'ai peu à peu adopté un manuel opératoire éclectique dans lequel j'ai associé les moyens de morcellement qui m'ont paru les plus simples. Ai-je eu pour cela le sentiment de créer ou d'imaginer un nouveau procédé d'hystérectomie ? En aucune manière et, quels que soient les perfectionnements qu'on apporte encore à l'opération, sa signification générale ne saurait en être modifiée.

Digitized by Google

Quand M. Quénu me riposte que le morcellement a pour but de diminuer le volume de l'organe, tandis que la section antéro-postérieure facilite son abaissement, je ne vois pas du tout ou gît la différence. Morcellement ne veut pas dire enlever par morceaux. Dans le cas particulier de l'hystérectomie, le morcellement, tel qu'il a été conçu par Péan, veut dire à la fois : diminuer le volume de l'organe par des sections, des résections ou des évidements appropriés ; modifier sa forme et détruire ou tourner les obstacles qui s'opposent à sa descente. Or, je ne vois pas que, dans le procédé de Müller-Quénu ou dans le procédé de Doyen, on agisse autrement.

A la vérité, l'hémisection antérieure ou la section totale antéro-postérieure, lorsqu'on les exécute seules, ne diminuent pas le volume de l'organe, mais elles modifient profondément sa forme, elles lui permettent de s'ouvrir, elles suppriment ainsi l'action des liens qui retiennent ses parties basses et rendent possible l'abaissement de son corps. En un mot, dès qu'on sectionne l'utérus dans un sens ou dans l'autre pour l'abaisser, peu importe, à mon sens, qu'on le coupe en long, en large ou en travers. Par cela seul qu'on le coupe, on suit une méthode absolument différente de l'ancienne hystérectomie en bloc, et cette méthode c'est le morcellement, c'est l'opération de Péan. Il est simplement juste de le reconnaître, et je m'étonne que ce point d'histoire chirurgicale puisse encore prêter à discussion.

Rapports.

I. — *Tumeur congénitale sacro-coccygienne,* par M. A. Broca.

Rapport par M. KIRMISSON.

M. A. Broca, chirurgien des hôpitaux, nous a présenté une volumineuse tumeur congénitale de la région sacro-coccygienne qu'il a extirpée avec succès. L'enfant (une petite fille) lui fut présentée dès le lendemain de sa naissance, et, à ce moment, notre collègue put constater que la tumeur, aussi grosse que la tête du sujet lui-même, tombait à peu près jusqu'au niveau des pieds. Occupant principalement la fesse droite, elle était implantée largement sur la moitié droite du sacrum et présentait de nombreuses bosselures bleuâtres par transparence, indice des kystes contenus dans son intérieur.

M. Broca conseilla d'attendre que l'enfant fût un peu plus développée. Elle lui fut représentée à deux mois et demi, et, comme l'état général était excellent et que la tumeur avait pris un accrois-

Digitized by Google

sement notable, l'extirpation en fut pratiquée le 31 octobre 1894. On fit autour du pédicule une incision circulaire, de façon à conserver une collerette de peau de deux travers de doigt de hauteur environ. La dissection de ce pédicule conduisit jusque sur le sacrum, en avant duquel la tumeur s'engageait dans le petit bassin. L'insertion se faisait sur la face antérieure du coccyx et des deux dernières vertèbres sacrées. D'un coup de ciseaux courbes, le sacrum fut réséqué au-dessus de cette insertion; dès lors, on put faire basculer le pédicule en arrière, et disséquer sa face antérieure qui arrivait en contact avec le rectum, sans lui adhérer notablement. L'extirpation terminée, la réunion de la peau fut faite suivant une ligne transversale, après interposition d'un drain. La guérison se produisit sans incident, et M. Broca, qui a revu l'enfant à plusieurs reprises, a pu constater que sa santé ne laissait rien à désirer.

Bien qu'un kyste volumineux se fût rompu pendant l'extirpation, cependant la tumeur pesait encore 530 grammes. Comme il arrive le plus souvent en pareil cas, elle renfermait de nombreux kystes dans son épaisseur. Ce qui fait l'intérêt de cette observation, c'est que l'examen histologique a été pratiqué par M. le Dr Cazin. Le stroma de la tumeur s'est montré formé par du tissu conjonctif présentant, en certains points, une grande abondance d'éléments embryonnaires; çà et là, des amas de cellules adipeuses; et, enfin, dans quelques travées, des bandes plus ou moins épaisses de tissu musculaire lisse. La partie la plus intéressante de cette étude est celle qui a trait au revêtement épithélial des cavités kystiques. La figure de ce revêtement varie suivant les cavités kystiques qu'on envisage. « La plupart d'entre elles, dit M. Cazin, sont tapissées par une couche unique de cellules prismatiques, assez basses, pourvues d'un gros noyau ovalaire, occupant leur partie moyenne et orienté parallèlement au grand axe de la cellule. Chacune d'elles est limitée nettement par un plateau supportant un nombre variable de cils vibratiles qui, dans certains points, atteignent une longueur assez considérable...

» Dans un point plus limité de la tumeur, ajoute M. Cazin, nous avons pu constater l'existence d'un système cavitaire à type intestinal absolument complet, la surface interne étant limitée par une véritable muqueuse comparable à la muqueuse rectale, et tapissée comme celle-ci de grandes cellules à mucus, se continuant dans des tubes en cul-de-sac disposés les uns à côté des autres, exactement comme dans l'intestin. Au-dessous de la muqueuse, on peut retrouver quelques faisceaux musculaires, comparables à une *muscularis mucosæ*, et, plus profondément, il existe une double couche musculaire très épaisse qui achève de compléter l'identité avec une partie du tube intestinal ».

Digitized by Google

Je ne veux point, messieurs, à propos de ce cas particulier, reprendre toute l'histoire des tumeurs congénitales de la région sacro-coccygienne. Nous retrouvons ici tous les caractères cliniques qui sont habituels à cette variété de néoplasmes : volume énorme, développement à la fois au-devant et en arrière de la colonne vertébrale, fusion intime avec le sacrum et le coccyx, refoulement du rectum et de l'anus en avant. Le point le plus intéressant et aussi le plus obscur de leur histoire, c'est leur pathogénie. Sans doute, il est des tumeurs congénitales de la région sacro-coccygienne qui sont d'origine dermoïde; mais ici nous ne trouvons, ni la complexité de structure propre aux inclusions fœtales, ni l'épithélium pavimenteux des tumeurs d'origine dermoïde. On ne saurait, non plus, vu la nature de l'épithélium constaté par M. Cazin dans l'observation de M. Broca, faire provenir ce néoplasme de la glande de Luschka. Pour nous, l'hypothèse qui nous semble la plus probable, c'est celle du développement de cette tumeur aux dépens de débris persistants de l'intestin post-anal et du canal neurentérique, dont l'existence a été démontrée chez l'embryon humain par Graf Spee. En certains points, en effet, M. Cazin a retrouvé tous les caractères d'un segment intestinal. Hildebrand (de Göttingue), qui a publié récemment une étude sur ce sujet, dans les *Archives de Langenbeck* [1], fait remarquer que l'intestin post-anal ne renferme pas habituellement de glandes. Il faut donc admettre, selon lui, que, dans certaines circonstances, ce segment intestinal peut arriver à subir un développement complet. Ainsi s'expliquerait la formation d'une anse intestinale véritable, rencontrée dans une tumeur congénitale par Middeldorpf. A fortiori, peut-on expliquer par ce mécanisme le développement de fibres musculaires lisses constatées par M. Cazin dans le cas qui nous occupe.

Ajoutons enfin que le canal neurentérique, par sa disposition en fer à cheval embrassant dans sa concavité la partie inférieure du rachis, permet facilement de comprendre comment les tumeurs congénitales formées à ses dépens se développent à la fois au-devant et en arrière du rachis, embrassant son extrémité inférieure dans leur concavité. Sans doute, l'hypothèse du développement aux dépens de l'intestin post-anal ne nous permet pas de comprendre le revêtement épithélial à cils vibratiles existant dans le cas qui nous occupe sur un très grand nombre de kystes. Mais nous pouvons rapporter ces derniers kystes aux vestiges médullaires, bien que M. Cazin note des différences morphologiques entre

[1] HILDEBRAND, Ueber angeborene cystische Geschwülste der Steissgegend (*Arch. für klin. Chir.* Bd XLIX, Heft. 1, S. 192).

Digitized by Google

l'épithélium vibratile étudié par lui et l'épithélium épendymaire. Malgré ces difficultés, il nous semble que c'est au groupe des tumeurs devéloppées aux dépens du canal neurentérique que doit être rapportée la pièce qui vous a été présentée par M. Broca.

Je vous propose, Messieurs, de remercier l'auteur pour son intéressante communication, et d'inscrire son nom en rang très honorable sur la liste des candidats au titre de membre titulaire de la Société de Chirurgie.

II. — *Sur la présence d'un thymus volumineux chez un enfant mort dix minutes après la fin de la chloroformisation*, par le professeur Bayer (de Prague).

Rapport par M. PICQUÉ.

Messieurs, vous m'avez chargé de vous présenter un rapport sur une observation qui vous a été adressée par M. le professeur Bayer (de Prague). En voici d'abord le résumé :

S. Venceslas, âgé de 11 ans, entre pour la première fois, le 12 décembre 1893, dans le service de chirurgie de l'hôpital des Enfants de l'empereur François-Joseph, pour y être opéré d'une ostéite du frontal. L'opération, pratiquée le 15 décembre, fut ainsi conduite : élargissement de la fistule osseuse de la région temporo-frontale; évidement des parties osseuses jusqu'à la dure-mère d'un trajet secondaire allant à la paupière supérieure droite; autoplastie destinée à corriger l'ectropion. L'opération a duré une heure cinq minutes, la quantité de chloroforme employé a été de 110 grammes, et l'anesthésie se termina sans incident. L'enfant quitta l'hôpital le 23, mais l'ectropion s'étant reproduit, il fut admis de nouveau le 28 mars 1894. Le 7 mai on se décida à lui faire une blépharoplastie.

La narcose s'accompagna, cette fois, de quelques troubles. Le malade fut pris de tremblements musculaires particuliers, ressemblant aux frissons produits par le froid. M. Bayer crut devoir attirer l'attention de l'aide chargé du chloroforme, mais, comme le pouls restait bon, il continua l'opération; d'ailleurs, l'examen viscéral, pratiqué avant l'opération, n'avait décelé aucune lésion pathologique. L'enfant s'endormit et l'opération fut pratiquée. M. Bayer terminait les sections du lambeau, et la chloroformisation était interrompue depuis environ dix minutes, lorsque, tout d'un coup, l'enfant fut repris des mêmes tremblements qui se produisirent aussi dans les muscles du visage. La face devint très pâle, la respiration de plus en plus superficielle : le pouls, d'abord petit, finit par disparaître. Les pupilles se dilatèrent rapidement. La mort survint par syncope cardiaque.

La respiration artificielle, la méthode de Kœnig, destinée à rappeler les mouvements du cœur, la faradisation du nerf phrénique, tout échoua. La quantité de chloroforme utilisée avait été de 45 grammes; le chlo-

Digitized by Google

roforme employé était celui adopté dans la pharmacopée autrichienne. La nécropsie fut faite à l'Institut d'anatomie pathologique du professeur Chiari, par le Dr Wemschheim, 1er assistant. Du très long rapport qu'il a écrit, je ne relaterai que la partie suivante :

Le diaphragme arrive à droite, au bord inférieur de la 3e côte et à gauche, au bord inférieur de la 4e. La trachée contient un peu de mucus. Le corps thyroïde ne présente pas d'altération pathologique. Les muqueuses du pharynx, de l'œsophage et du larynx sont pâles; les amygdales hypertrophiées comme les follicules lymphatiques du pharynx. Rien à noter dans la cavité pleurale. Les 2 poumons sont adhérents par leur lobe inférieur. Le parenchyme contient une quantité moyenne de sang : il est rempli d'air. Dans le péricarde, quelques gouttes de sérosité transparente. Le ventricule gauche présente une légère dilatation : le muscle cardiaque, pâle, est d'une bonne consistance. Les valvules sont fines. L'aorte est un peu étroite.

Le thymus est particulièrement volumineux. A la partie supérieure de l'œsophage, on voit de nombreux follicules lymphatiques hyperplasiés dans la muqueuse. Les ganglions lymphatiques péribronchiques sont volumineux. Rien de particulier dans l'abdomen, les organes y sont absolument normaux, sauf une hyperplasie des follicules lymphatiques de la rate. Le poids du thymus est de 55 grammes; ses dimensions sont les suivantes : longueur 9 centimètres, largeur 11 centimètres, épaisseur 1 cm,5. En résumé, le diagnostic anatomo-pathologique, fait à l'Institut anatomo-pathologique de Prague, est le suivant : hyperplasie du thymus et des follicules lymphatiques du pharynx, de l'œsophage et de la rate, hypertrophie du ventricule gauche du cœur.

Messieurs, si j'éprouve un réel plaisir à vous rendre compte d'une observation qui nous est adressée, à l'appui de sa candidature au titre de membre correspondant étranger, par mon ami le professeur Bayer, de Prague, je pense toutefois que l'observation de notre confrère présente un réel intérêt et mérite d'attirer un instant votre attention. En effet, les accidents de l'anesthésie par le chloroforme ont le douloureux privilège de tenir constamment l'esprit du chirurgien en éveil, et tous les documents relatifs au chapitre des contre-indications méritent d'être mentionnées avec soin. Or, M. Bayer invoque, pour expliquer la mort, l'hypertrophie du thymus; il pense tout au moins que cette cause de mort est recevable; je ne saurais évidemment prendre parti pour ou contre, mais il m'a paru intéressant de vous signaler cette opinion et de vous montrer comment elle a pu être acceptée par notre distingué confrère de Prague.

Messieurs, à diverses époques, la corrélation possible entre l'hypertrophie du thymus et la mort subite en général semble avoir attiré l'attention des médecins allemands. Dès 1841, Hasse avait émis l'opinion que l'hypertrophie du thymus pouvait gêner la

Digitized by Google

circulation veineuse, amener une variété d'asthme dit asthme thymique et provoquer la mort. Rauchfuss se rangea à cette manière de voir. Toutefois, en 1858, Friedleber rejetait l'existence de l'asthme thymique et, depuis lors, on s'en tint à cette opinion.

Cependant cette doctrine reparaît avec Gravitz qui, en 1888, relata deux cas de mort subite chez des nourrissons et, s'appuyant sur l'opinion de Hasse, admit qu'il pouvait y avoir un rapport entre l'hypertrophie du thymus et la mort subite. En 1889, Arnold Paltauf fait à l'Institut médico-légal de Vienne un intéressant travail basé sur des autopsies nombreuses et publié dans le *Wiener klin. Woch.*, 1889. Cet auteur constate tout d'abord que rien n'est plus difficile que de se rendre compte du degré d'hypertrophie du thymus. Dans les neuf premiers mois de la vie, le poids oscille entre 9 grammes et 33, sa longueur varie de 3,3 à 9 centimètres. Du neuvième au vingt-quatrième mois, le poids varie de 23 à 36 grammes, sa longueur de 3,2 à 9.

L'auteur a cependant observé des thymus très volumineux. Chez un enfant de 13 mois, et qui, dans un état parfait de santé, succomba brusquement pendant une secousse de toux, la longueur du thymus était de 9c,5, sa largeur de 8 centimètres et son épaisseur 2,5. Un autre enfant de 6 mois mourut de même, brusquement, après avoir eu quelques mouvements convulsifs; son thymus était volumineux. Paltauf a recherché dans ces cas, par l'examen de la face interne de la trachée, s'il pouvait s'agir d'une compression même légère.

Grawitz avait insisté sur ce fait qu'il existait un aplatissement de la trachée au point où elle pénètre dans le thorax, et il lui accordait un rôle important dans la question de la pathogénie. Or Paltauf, dans ses nombreuses recherches, n'a jamais observé de déformation ou de rétrécissement de la trachée dus au thymus. Il n'existe, du reste, dans les cas de mort subite, aucun phénomène de compression. On n'observe pas de cyanose; ce qui est réellement caractéristique, c'est la soudaineté de la mort sans malaise antérieur, soudaineté sur laquelle Grawitz avait insisté. Ainsi qu'on vient de le voir, Paltauf, dans son travail, s'était appliqué à diminuer l'importance, exagérée selon lui, que ses devanciers avaient attribuée à la présence du thymus et à son hypertrophie.

En France, la doctrine de l'asthme thymique n'a guère, jusqu'ici, rencontré de partisans. Les auteurs les plus récents considèrent l'asthme chez les enfants comme une forme de l'éclampsie infantile : pour eux, la théorie de l'asthme thymique n'offre plus qu'un intérêt historique. Déjà Hérard avait démontré dans sa thèse qu'il n'existait aucune relation entre l'hypertrophie du thymus et le

Digitized by Google

spasme glottique. La doctrine de l'éclampsie infantile est adoptée par Brissaud et Ruault dans le *Traité de Médecine* (articles Asthme et Spasme glottique des nourrissons). On la retrouve encore dans le *Traité* de Debove et Achard, à l'article de Dutil sur le spasme idiopathique de la glotte. Ce dernier auteur pense qu'on ne saurait prendre en sérieuse considération la doctrine de Kopp, énoncée pour la première fois en 1829.

Dans le récent livre du professeur Brouardel *Sur la mort subite*, nous trouvons un chapitre intitulé : mort subite par lésion du thymus et du corps thyroïde, chez l'adulte, il est vrai ; or toutes les observations se rapportent à des goitres. A l'article « Mort subite chez les enfants » nous trouvons des cas de mort par asthme de Kopp, survenus chez des enfants dont on n'a pas fait la nécropsie. Dans un autre cas, emprunté à la thèse de Hérard, il s'agit d'un enfant de six mois qui meurt d'un accès, avec convulsions générales. Le thymus était énorme et recouvrait les bronches qui ne présentaient aucune trace de déformation. Rien ne démontre donc dans ce cas l'influence du thymus. Enfin M. Brouardel cite un autre cas, peu concluant d'ailleurs, de mort subite dans la coqueluche. Le thymus était énorme et paraissait comprimer les bronches. Les thèses de Bouin, en 1881, et de Bontemps, en 1882, sur la mort subite, ne nous ont donné aucun renseignement nouveau sur la question qui nous occupe.

Si j'ai peut-être un peu trop insisté devant vous sur l'historique de cette question, c'est pour vous montrer que, pas plus en Allemagne qu'en France, cette doctrine de l'asthme thymique ne semble établie sur des bases précises. Du reste, un an après la publication de son mémoire, Paltauf publiait dans la même revue une nouvelle étude dans laquelle il essaie d'interpréter les cas de mort subite. En France, comme nous l'avons dit, on admet l'éclampsie chez l'enfant; l'auteur allemand, au contraire, invoque chez l'adulte un trouble permanent de la nutrition générale (lymphatisme ou chlorose) amenant des troubles consécutifs dans l'activité cardiaque, par altération des centres nerveux qui président aux mouvements du cœur. Le cœur de ces sujets ressemblerait, selon lui, à ceux qui présentent des lésions valvulaires. Sous l'influence de modifications brusques dans la motilité du cœur, comme celles qui pourraient résulter d'une émotion, par exemple, le muscle cardiaque cesse brusquement ses fonctions. Dans cette opinion, la cause de la mort doit être recherchée dans une dystrophie constitutionnelle. Par suite, le développement exagéré du thymus ou sa persistance anormale constitue un symptôme concomitant comme peut l'être l'hypertrophie des ganglions lymphatiques ou des amygdales.

Digitized by Google

Pardon, messieurs, de vous avoir conduits sur ce terrain médical et d'avoir développé devant vous l'hypothèse plus ou moins contestable du médecin légiste allemand ; cette digression, peut-être un peu longue, m'a paru indispensable à l'intelligence des considérations qui vont suivre. En effet, en 1894, Richard Paltauf signalait, dans une série de cas de mort par narcose, la présence du thymus hypertrophié. Reprenant l'opinion de son frère, il admet que la persistance de cet organe constitue un symptôme de lymphatisme qui se manifeste par un certain état d'anémie et aussi par l'étroitesse du système aortique. La conséquence de cet état serait une vulnérabilité plus grande de l'individu et une prédisposition particulière à la syncope cardiaque. Le même auteur signale encore, dans certains cas de mort par chloroforme, en même temps que la cessation complète des contractions cardiaques, la persistance des mouvements respiratoires.

Sans y attacher d'ailleurs une importance considérable, Bayer a constaté le même fait chez son malade, mais ce qui concorde surtout, dans le cas du chirurgien de Prague, avec les observations des deux Paltauf, c'est l'anémie de son malade, l'existence d'un thymus hypertrophié coïncidant avec l'hyperplasie des amygdales, des follicules du pharynx et de la partie supérieure de l'œsophage, des ganglions péribronchiques et des follicules de la rate et une certaine étroitesse de l'aorte. C'est cet ensemble qu'on désigne communément en Allemagne sous le nom d'état thymique, mais, comme le fait remarquer Paltauf, le thymus n'est qu'une partie de ce complexus anatomique ; aussi, d'après le professeur Chiari, l'expression d'état lymphatique correspond beaucoup mieux au tableau anatomo-pathologique.

Quoi qu'il en soit, cet état serait pour lui, comme pour le médecin légiste de Vienne, l'expression d'un trouble grave des centres nerveux présidant aux contractions cardiaques ; dans ces conditions, une substance toxique comme le chloroforme, agissant sur les centres d'innervation cardiaque, pourrait amener une syncope mortelle. En tout cas cette syncope n'est pas fatale ; le petit malade de M. Bayer avait fort bien supporté une première chloroformisation. De plus, la mort n'est pas survenue pendant la narcose, mais dix minutes après. M. Bayer insiste sur ce fait, corroboré par d'autres analogues ; dans le cas de Schuitzer, le malade était dans son lit depuis un quart d'heure. Il signale, à titre d'exception, le cas de Bardeleben, où la mort est survenue quatre minutes après le début de la narcose. J'avoue que cette constatation est faite pour nous surprendre ; en France, n'est-ce pas presque toujours au début de la narcose que la syncope cardiaque survient.

M. Bayer s'applique à mettre en relief les signes qui pourraient

Digitized by Google

faire reconnaître l'état thymique. Paltauf avait signalé dans quelques cas des secousses musculaires. Or, ce même phénomène s'est produit chez le malade de Bayer pendant la narcose et peu de temps avant la mort. Sans vouloir lui attribuer une importance véritable et sans aller jusqu'à le considérer comme un symptôme de la persistance du thymus, M. Bayer pense que lorsque tous les signes de l'état thymique existent, l'apparition de ce symptôme doit faire songer à un trouble de l'innervation cardiaque et engager le chirurgien à suspendre l'administration du chloroforme.

Messieurs, en terminant, laissez-moi vous dire deux mots du procédé préconisé par Kœnig en cas de syncope et auquel Bayer a d'ailleurs eu recours sans succès. Ce procédé, adopté par Bardeleben, consiste à pratiquer sur la région précordiale un nombre croissant de percussions, d'abord 20 puis 60 par minute ; le nombre de ces percussions doit correspondre non aux mouvements respiratoires, mais aux mouvements cardiaques, elles doivent se faire vers la pointe du cœur. Il faut des aides solides qui frappent avec une certaine force, et Bardeleben va jusqu'à dire qu'il ne faut pas craindre de fracturer une côte ! Je ne puis, Messieurs, que vous signaler ce procédé auquel Kœnig dut un beau succès après trois quarts d'heure de percussions pratiquées de la sorte par le Dr Maass.

Messieurs, le Dr Carl Bayer est actuellement professeur extraordinaire à l'Université de Prague et chirurgien en chef de l'hôpital des Enfants de l'empereur François-Joseph, après avoir été pendant plusieurs années le premier assistant du professeur Güssenbauer, appelé récemment à remplacer Bilbroth. Ce chirurgien a publié un grand nombre de travaux originaux sur le spina bifida, la rhinoplastie, la pathogénie de certains kystes du cou, la formation des follicules lymphatiqnes, travail important, analysé dans le *Progrès médical* en 1885, un manuel de chirurgie opératoire ; il a adressé depuis deux ans, à la presse médicale parisienne, plusieurs travaux intéressants, en particulier un travail sur l'ostéotomie en Z, un autre sur la réunion par première intention des plaies de l'artère fémorale, travaux publiés dans la *Médecine scientifique*. Je vous propose en conséquence : 1° d'adresser des remerciements à M. Bayer ; 2° de déposer son observation dans nos archives ; 3° en raison de l'importante situation scientifique qu'il occupe en Autriche, de l'inscrire dans un rang très honorable sur la liste des candidats au titre de membre correspondant étranger de la Société de chirurgie.

Digitized by Google

Lecture.

M. Walther lit un travail intitulé : *Fracture compliquée de l'extrémité supérieure du fémur gauche. Arthrotomie. Suture des condyles. Guérison.* (M. G. Marchant, rapporteur.)

Présentations de pièces.

1° *Cholédochotomie.*

M. Quénu. — Le calcul que je vous présente obstruait le canal cholédoque. Il a, vous le voyez, la forme d'un tronçon de cylindre de deux centimètres de long. Je compte vous communiquer tous les détails de cette observation surtout intéressante parce que j'ai pratiqué la cholédochotomie en deux temps et sans suture.

2° *Gangrène phéniquée.*

M. Quénu. — Je viens d'observer encore deux exemples de gangrène par usage intempestif de la solution phéniquée. Le premier concerne un enfant de deux ans, atteint de petites engelures du cinquième orteil. Il a été pansé avec une solution phéniquée dont je ne connais pas le titre et, peu après, il y a eu mortification totale de l'orteil. Mon deuxième malade est non moins instructif. Il s'agit d'un homme de 49 ans, auquel on a fait des pansements phéniqués pour un panaris du pouce sans gravité. Le résultat ne s'est pas fait attendre et, malgré le titre peu élevé de la solution (solution au centième), il y a eu gangrène de toute la peau de la face palmaire du pouce. Je crois qu'on ne saurait trop insister sur les faits de cet ordre, dont la publication finira peut-être par apprendre à nombre de médecins les dangers possibles du pansement phéniqué appliqué sur les doigts ou les orteils, dangers qui existent alors même qu'on a recours à des solutions de titre peu élevé.

La séance est levée à 5 heures 15 minutes.

Le Secrétaire annuel,

Paul Segond.

Digitized by Google

Séance du 24 avril 1895.

Présidence de M. Th. Anger.

Le procès-verbal de la séance précédente est lu et adopté.

Correspondance.

La correspondance comprend :

1° Les journaux et publications périodiques de la semaine ;

2° Une lettre de M. Pozzi qui, retenu au conseil général, ne peut assister à la séance.

A propos de la correspondance.

M. Nicaise offre à la Société de chirurgie une nouvelle édition de la *Chirurgie de Pierre Franco.*

Suite de la discussion sur les fistules uretéro-vaginales.

M. Chaput. — Je n'ai que de courtes remarques à faire au sujet du mécanisme des fistules de l'uretère, de leur guérison spontanée et de leur traitement.

Les fistules de l'uretère se produisent au cours de l'hystérectomie vaginale, ou bien primitivement, en pinçant le ligament large ; cela est rare avec un col normal, mais c'est beaucoup plus à craindre avec un col volumineux, ainsi que l'a bien dit M. Segond. Ces fistules peuvent encore succéder à l'élimination des eschares, comme l'a dit M. Routier ; je connais un fait où les choses paraissent s'être passées de cette façon. Une troisième cause n'a pas été signalée par nos collègues : c'est lorsqu'on place une pince, non pas avant de couper le ligament large, mais après sa section, particulièrement lorsqu'une pince a dérapé ou s'est arrachée. Dans ces conditions, le ligament large s'est rétracté contre les parois pelviennes, on pince ce qu'on peut, à l'aveugle, et c'est ainsi qu'on saisit l'uretère.

Digitized by Google

Les guérisons spontanées des fistules de l'uretère me paraissent bien problématiques ; notre collègue les attribue à des plaies partielles que personne n'a jamais pu mettre en évidence. Je pense, pour ma part, qu'il s'agit souvent, dans ces cas, de fistules vésico-vaginales guéries spontanément, ou bien encore de fistules complètes de l'uretère qui s'oblitèrent par rétraction cicatricielle, réalisant ainsi les effets de la ligature totale de l'uretère. C'est une guérison de la fistule, mais avec suppression physiologique du rein.

M. Tuffier conseille comme traitement préventif des fistules uretérales la suture immédiate de ce conduit. Cette suture par la voie vaginale paraît à peu près impossible à réaliser à cause de la profondeur de la région ; j'ajouterai qu'on n'a jamais constaté la blessure de l'uretère pendant une hystérectomie vaginale, et il est peu probable qu'on la constate jamais. Mais supposons une blessure de l'uretère au cours d'une laparotomie. Ici encore, je rejetterais la suture parce que, en raison de l'étroitesse de calibre de l'uretère, vous ne pouvez faire que des sutures à un étage. insuffisantes pour assurer une réunion immédiate parfaite. De telle sorte qu'en pareil cas, je préférerais aboucher immédiatement l'uretère dans la vessie ou dans l'intestin. Mais je reviendrai tout à l'heure sur ces interventions.

Quelle est la meilleure méthode de traitement à opposer aux fistules uretérales persistantes ? Je pense qu'on doit abandonner définitivement les opérations par la voie vaginale ; d'abord parce qu'elles sont souvent impossibles à exécuter à cause de la profondeur et de l'étroitesse du vagin, souvent retréci par des brèches. Quand elles sont possibles, ces opérations par le vagin sont toujours incomplètes et incorrectes. Elles consistent, comme vous le savez, à établir une fistule vésico-uretérale, puis à fermer l'orifice uretéro-vaginal par la méthode américaine ou celle de Duboué-Pozzi. Mais cette fistule vésico-uretérale, on ne peut pas l'établir régulièrement en suturant muqueuse à muqueuse ; or, comme les parois vésicales sont très épaisses et non tapissées de muqueuse, la brèche se reformera et alors, de deux choses l'une : ou bien la fistule uretéro-vaginale récidivera, ou bien l'uretère s'oblitérera en partie ou en totalité, et provoquera l'atrophie du rein ou une hydronéphrose.

L'intervention par la voie abdominale s'impose donc. Cette voie nous offre plusieurs ressources, et en première ligne l'implantation de l'uretère dans la vessie, préconisée par Bazy, puis par Pozzi et Tuffier. C'est là une excellente opération, et c'est l'opération de choix. Elle n'est pas toujours possible, malheureusement, comme le prouve une des observations de M. Tuffier.

Digitized by Google

En pareil cas, il ne saurait être question de l'abouchement de l'uretère à la peau ; ce serait remplacer une infirmité par une autre encore plus grave. La ligature aseptique de l'uretère s'est montrée insuffisante dans l'observation de M. Tuffier. Sa valeur reste donc hypothétique ; et fût-elle réelle, on pourrait encore lui reprocher de supprimer le rein ; au point de vue fonctionnel, c'est une néphrectomie déguisée, un peu moins grave seulement que la néphrectomie classique. La néphrectomie classique supprime sans coup férir les fistules traumatiques de l'uretère, mais tous les chirurgiens conviendront avec moi que supprimer un rein n'est pas une besogne qu'on accomplisse de gaité de cœur. C'est pourquoi je ne saurais assez vous recommander, lorsque l'implantation de l'uretère dans la vessie n'est pas possible, de recourir à l'implantation de l'uretère dans le gros intestin.

Vous vous souvenez sans doute de l'observation que je vous ai communiquée il y a deux ans et sur laquelle M. Bazy vous a lu un rapport très détaillé. Je puis vous donner des nouvelles récentes de cette opération qui fut faite en septembre 1892. La malade présente actuellement les signes d'une santé florissante ; son rein n'est ni gros, ni douloureux et, par conséquent, ni hydronéphrotique, ni suppuré. Il n'est pas non plus atrophié, car la malade continue à avoir deux selles liquides par jour, dans lesquelles on retrouve les éléments constitutifs de l'urine. La malade n'est nullement gênée par ces selles, qu'elle élimine le soir et le matin. J'ai donc le droit de dire que l'abouchement de l'uretère dans l'intestin est une excellente opération à tous les points de vue.

Je me résumerai dans les conclusions suivantes :

1° Le pincement de l'uretère dans l'hystérectomie vaginale est surtout à craindre lorsqu'on pince au hasard un ligament large qui saigne ;

2° Les guérisons spontanées des fistules de l'uretère sont souvent dues à l'oblitération cicatricielle de l'orifice uretéro-vaginal ;

3° Il faut se dispenser d'attaquer les fistules de l'uretère par la voie vaginale ;

4° La méthode de choix doit être l'implantation des uretères dans la vessie par la voie abdominale ;

5° Lorsque l'implantation vésicale est impossible, il est préférable d'aboucher l'uretère dans le côlon que de faire la néphrectomie.

Digitized by Google

Communications.

I. — *Étude sur la chirurgie du cholédoque. De l'exploration du cholédoque, par la laparotomie exploratrice. De la cholédochotomie sans sutures,*

Par M. QUÉNU.

Il semble, à lire les *Bulletins* de notre Société, que les occasions de traiter chirurgicalement les calculs du cholédoque soient excessivement rares. En effet, depuis 1890, date de l'opération de Kümmel, je ne relève dans les présentations faites à la Société de chirurgie pour lithiase du cholédoque, que les cas de Studsgaard (observation lue par M. Terrier, le 28 décembre 1892), de Tuffier (1er février 1893) et de Pozzi (25 juillet 1894). Si à ces 3 faits, j'ajoute les deux cholédochotomies de Terrier[1], celle de Doyen[2] et celle de mon service que M. Lepetit a rapportée dans sa thèse, je n'obtiens qu'un total de 7 cas publiés.

Ce nombre infime d'opérations faites en France ne me paraît nullement en rapport avec la fréquence réelle des calculs du cholédoque; il faut donc en conclure que ces interventions sont trop peu connues des médecins de notre pays : il est désirable qu'on sache que la chirurgie n'est pas plus désarmée contre les calculs du cholédoque que devant ceux de la vésicule biliaire ou du cystique.

A l'étranger, les faits se multiplient et les résultats sont réellement encourageants. Bien que la première cholédochotomie ne remonte qu'à l'année 1890, nous sommes aujourd'hui en possession de documents assez nombreux. Terrier avait recueilli 17 faits dans son article de 1892; Lepetit avait porté ce nombre à 20; nous obtenons aujourd'hui un chiffre d'une cinquantaine de cas[3].

[1] *Revue de chirurgie*, 1892, et *Bull. de l'Acad. de méd.*, 1894.

[2] Doyen, *Arch. provinciales de chirurgie*, 1892.

[3] Elliot, *Boston med. et Sc. Journ.*, 1894, p. 83. — Studsgaard, *loc. cit.* — Roberts, *Intern. Klin. Phil.*, 1894, p. 173. — Teale, *Brit. med. Journ.*, 2 février 1895. — Gersung, Club médical de Vienne, 1895 (*Semaine médicale* du 21 novembre 1894). — Doyen, *loc. cit.* — Van der Ver, *New-York med. Rec.*, 1891, p. 646. — Thiriar, *Gaz. hebd. de méd. et de chir.*, août 1894, p. 783. — Robert Abbé, *The West York med. Journ.*, janvier 1892. — Kehr, *Berl. Klin. Woch.*, 1893. — Terrier, *loc. cit.* — Socin, *Or. Kranken Gesch. Spit. Basel*, 1892. — Murphy, *Congrès de Rome*, 1894. — Robson, *ibid.* — Mallom et House. *Lancet*, 1892. — Arbuttnott Lane, *Soc. de méd. de Londres*, 1895, analysé dans le *Mercredi médical* du 6 mars 1895. — Riedel (10 cas), *22e congrès de chirurgie allem.* — Hartmann, *loc. cit.* — Körte, *21e congrès de chirurgie allem.* Nous devons bon nombre de ces indications bibliographiques à l'obligeance de M. Marcel Baudouin.

Digitized by Google

Il importe d'autant plus de vulgariser les opérations qui se pratiquent sur le cholédoque, que toute illusion doit être mise de côté relativement au sort qui attend les malades dont le conduit commun de la bile est obstrué par un calcul. Compter indéfiniment sur l'expulsion spontanée d'un calcul par l'intestin, c'est risquer d'attendre, en vue d'un résultat fort problématique, une période de désorganisation hépatique telle, que toute intervention sera frappée d'avance d'insuccès.

Lorsque des phénomènes de rétention biliaire durent plus de trois mois, les chances de désobstruction sont tellement minimes qu'il est permis d'affirmer que dans la généralité des cas la chirurgie est l'ultime ressource. Il y a tout avantage à ne pas attendre cette date de désespérance que nous donnait tout récemment M. Hanot, dans une communication orale. Avant que l'état général n'incline à baisser, il faut agir.

Je ne nie pas qu'après quatre et cinq mois, une désobstruction du cholédoque ne puisse spontanément survenir, j'ai observé moi-même le fait chez un médecin qui, après quatre mois et demi d'amaigrissement, de jaunisse intense et de démangeaisons intolérables, rendit par les selles plus de 30 calculs minuscules; il a, du reste, encore des crises douloureuses, et, bien que non ictérique, il reste un hépatique.

La première question à élucider est celle de savoir si dans l'état actuel de nos connaissances, les médecins sont capables de porter à coup sûr le diagnostic de lithiase du cholédoque. Leur réponse est à bon droit négative. Les phénomènes de rétention biliaire ne sont pas la conséquence obligée de la lithiase cholédoquienne, l'ictère peut manquer, la bile filtrant autour du ou des calculs, ou ne se montrer, comme chez une de nos malades, qu'à l'état d'ictère peu prononcé et transitoire.

Mais admettons le syndrome de la rétention biliaire chronique, celui-ci peut reconnaître les causes les plus diverses. Toutes les affections des voies biliaires peuvent l'engendrer, telles les inflammations angiocholiques ou cholédoquiennes, des cancers limités au cholédoque, certaines cirrhoses hépatiques, etc. Le signe de Courvoisier-Terrier, à savoir : l'atrophie de la vésicule biliaire en cas de lithiase, la dilatation en cas d'obstruction cancéreuse, est sans doute un bon signe, mais sa valeur n'est pas absolue, le fait n'étant pas constant, ou parfois d'une constatation difficile, à cause de l'énorme hypertrophie du foie. Les mêmes réserves sont à faire, quant au diagnostic des causes extérieures, aux voies biliaires amenant la compression du conduit commun, telles que les compressions par des tumeurs ganglionnaires, kystiques, etc., et toutspécialement par des tumeurs limitées du pancréas.

Digitized by Google

En résumé, nous ne craignons pas d'être contredit par les hommes compétents, en affirmant que dans toute une catégorie de faits très nombreux, le diagnostic de l'obstruction calculeuse du cholédoque est impossible.

Ainsi, d'une part, le pronostic de l'affection livrée à elle-même commande l'intervention précoce, et, d'autre part, le diagnostic est entouré de causes d'erreurs et de difficultés souvent insurmontables; la conclusion à en déduire, c'est que dans tous les cas où les signes de rétention biliaire persistant pendant trois mois sans aucune amélioration, permettent de supposer l'existence d'un calcul cholédoquien, il faut s'en assurer directement par une laparotomie exploratrice. C'est une conduite que nous avons suivie dans 3 cas douteux : une fois nous avons découvert et extrait le calcul; une fois il s'agissait d'une simple cirrhose, à nous adressée, par notre collègue Chauffard dont la compétence en fait de maladies du foie n'est pas discutable; une fois enfin, l'oblitération était attribuable à un cancer péricholédoquien de la grosseur d'un petit pois. Nos trois malades ont guéri de l'opération, le premier a de plus bénéficié d'une cure complète et définitive.

Nous rapporterons plus loin son observation, nous bornant à cette place à donner le récit des deux autres.

Observation. — *Ictère chronique. Laparotomie exploratrice. Cirrhose hépatique.*

A..., âgé de 28 ans, porteur aux Halles, nous est adressé, en novembre 1894, par M. Chauffard, avec le diagnostic de lithiase probable du cholédoque. Comme antécédents morbides, nous relevons chez lui des habitudes alcooliques, aucune fièvre éruptive ni paludéenne, ni syphilis. L'ictère chronique qu'il présente aujourd'hui remonte au mois d'août 1893 : il fut pris à cette époque, étant au régiment, de lassitude générale, de malaise, de maux de tête, puis de jaunisse. Renvoyé chez lui, il reprit bientôt son travail, mais ses forces diminuaient de plus en plus, les digestions étaient très mauvaises, douloureuses, et l'ictère allait en s'accentuant. A... entra une première fois à l'hôpital Cochin, dans le service de M. Gouraux; on constata que ses selles étaient décolorées et que les urines rouges, peu abondantes, renfermaient des pigments biliaires. Dégoût pour la viande et pour les graisses, démangeaisons très vives aux bras et aux membres inférieurs. Traitement : purgatifs, huile d'olive, lavements naphtolés.

Sorti de l'hôpital, au mois de décembre, non amélioré, A... y rentra en janvier 1894, amaigri, toujours ictérique. Urines bilieuses : 1,200 à 1,800 grammes par jour; selles décolorées. Un peu plus tard, se montrent des douleurs dans la région hépatique : ces douleurs tantôt sourdes, tantôt semblables à un point de côté, augmentent par la pression et par la toux : la pression réveille de la douleur, principalement

Digitized by Google

en deux points : au creux épigastrique et au niveau de la vésicule biliaire, en dehors du muscle droit. De plus, outre ces douleurs continues, il survient de temps à autre des crises douloureuses avec irradiations dans l'épaule droite. Depuis le commencement du mois, quelques épistaxis. Jamais de fièvre.

Actuellement l'état général est encore assez bon, malgré une courbe progressivement descendante du poids, l'appétit est conservé, sauf pour les viandes et surtout pour les matières grasses. Goût d'amertume dans la bouche. Pas de diarrhée. Ni albumine, ni sucre dans l'urine, l'ictère persiste. A l'examen local, on constate que le foie est volumineux et déborde de deux à trois travers de doigt le rebord costal ; on le sent très bas à l'épigastre. La rate est très augmentée de volume, elle diminue sous l'influence du sulfate de quinine administré pendant trois semaines. Au commencement de janvier 1895, la coloration jaune de la peau et des conjonctives diminue, les urines sont moins foncées, les selles sont un peu colorées.

Laparotomie exploratrice, le 31 janvier 1895. Incision de 10 centimètres sur la ligne médiane. Le foie est relevé, la vésicule biliaire est explorée : on trouve au niveau du col un ganglion hypertrophié ; il est mobile, du reste, et n'exerce aucune compression ; l'index gauche étant passé dans l'hiatus de Winslow, la main droite explore la face antérieure de l'épiploon gastro-hépatique ; nous trouvons de chaque côté du cholédoque deux ganglions volumineux, mais mobiles et incapables de comprimer le conduit. L'exploration du duodénum et du pancréas ne donne rien. Le foie est volumineux, un peu bosselé, dur, son aspect plaide en faveur d'une cirrhose. La plaie est refermée par des sutures en étage, suites simples ; seulement, le malade est pris de grippe (une petite épidémie existait dans nos salles), il tousse beaucoup et il en résulte un peu de désunion de la plaie cutanée. On refait quelques points de suture. A la fin de février, le malade est renvoyé chez M. Chauffard. Son ictère persiste, les troubles dyspeptiques et douloureux sont les mêmes. L'opération n'a apporté aucun changement ni à l'état local, ni à l'état général.

Observation. — *Ictère chronique. Laparotomie exploratrice. Carcinome limité du cholédoque.*

Maria M... entre, au mois de mars 1894, à l'hôpital Cochin pour un ictère chronique. En juillet 1889, fièvre typhoïde qui n'a laissé aucune trace. Au mois de novembre de la même année, apparaît la première attaque d'ictère, à la suite d'une crise de douleurs dans le côté droit. Cet ictère ne dura que quelques jours. Durant les années 1890, 1891 et 1892, la malade présenta à diverses reprises des crises semblables : douleurs dans la région du foie avec retentissement dans l'épaule droite ; ictère consécutif et décoloration momentanée des matières fécales. La dernière crise eut lieu en décembre 1893, mais, depuis lors, l'ictère n'a pas disparu.

La coloration jaune des téguments est actuellement très prononcée,

Digitized by Google

la peau est sèche, desquamante. Les urines n'offrent pas la réaction de Gmelin, elles ne renferment ni sucre, ni albumine; les selles sont absolument décolorées. Le foie n'est pas très hypertrophié, la vésicule n'est pas sentie. La rate paraît de volume normal. Le 22 mars, nous administrons à la malade 120 grammes de sirop de sucre : le lendemain, on constate un certain degré de glycosurie alimentaire. Le 23 mars, crise douloureuse, frisson : les urines prennent une teinte acajou et renferment des pigments biliaires. Le thermomètre monte à 40°. Le lendemain, les douleurs s'atténuent, la fièvre baisse à 38°,5. et disparaît le 27.

Opération exploratrice le 2 avril. — Incision sus-ombilicale médiane. On trouve une vésicule biliaire petite, avec des parois épaissies; elle ne renferme pas de calculs. Pas de calculs non plus dans le cystique, ni dans le cholédoque au niveau de l'hiatus de Winslow. Mais, immédiatement au-dessus de la première portion du duodénum, on sent un petit noyau induré gros comme un pois; on incise l'épiploon gastro-hépatique et on arrive sur une petite masse lardacée, exactement située sur le trajet du cholédoque. On fend ce noyau dont le centre est ramolli; un peu du contenu est pris avec une curette pour être soumis à l'examen histologique. En dehors de ce noyau, on sentait un gros ganglion long de 2 centimètres et demi. L'examen microscopique du petit foyer ramolli y décèle la présence de cellules polymorphes épithélioïdes, en tout semblables à celles du carcinome. Pas d'écoulement de bile.

10 avril. — On enlève les fils.

26 avril. — La malade sort guérie de son opération, mais dans le même état qu'à son entrée à l'hôpital.

Au cours de ces trois laparotomies exploratrices, nous avons été à même de faire quelques remarques sur le meilleur procédé qui convient à ses sortes de recherches, c'est le résumé de ces remarques complétées par une étude sur le cadavre que nous vous présentons dans la première partie de notre travail sous le titre de : *Laparotomie exploratrice dans les affections du cholédoque.*

L'exploration du cholédoque peut s'accomplir dans deux conditions bien différentes. Dans un premier cas, il n'existe aucun changement dans les rapports normaux, les altérations de péritonite péri-vésiculaire ou péri-cholédoquienne manquent ou ne sont pas assez accentuées pour masquer complètement et rendre indéchiffrables les connexions des voies biliaires.

Dans un deuxième cas, le ventre ouvert, on se trouve en présence d'adhérences, de rétractions telles que toute trace apparente de l'appareil excréteur semble avoir disparu et qu'il faut aller rechercher le cholédoque au milieu d'un magma cicatriciel. J'apporterai, comme type de ce genre, l'observation que M. Hartmann nous a lue en juin 1893, et sur laquelle j'intercalerai un court rapport.

Digitized by Google

J'ai pensé que l'étude approfondie des rapports du cholédoque me permettrait de donner quelques règles précises pour son exploration dans les cas du premier type, qu'elle m'aiderait peut-être à sa recherche dans les cas du second type, cet exposé anatomique trouvera mieux sa place dans un autre travail[1], je n'en retiendrai ici que les déductions applicables à la chirurgie.

La plupart des chirurgiens ont adopté l'incision latérale parallèle au bord externe du muscle droit : la situation du cholédoque à 20, 30 ou 35 millimètres de la ligne médiane suivant les points, alors que le bord externe du droit s'en éloigne de 60, 70 et jusqu'à 85 millimètres, nous permet d'affirmer que l'incision médiane aura tout autant et souvent plus de chance de nous rapprocher du conduit commun, que l'incision latérale.

Le chirurgien s'étant placé à gauche de l'opéré, trace une incision médiane qui part à 2 ou 3 centimètres de l'appendice xiphoïde pour atteindre et un peu dépasser l'ombilic. Le foie étant relevé, garni d'une compresse et maintenu par un aide, au moyen d'une large valve qui sert en même temps de réflecteur, on se dirige immédiatement vers la première portion du duodénum dont la délimitation avec l'estomac se fait aisément, grâce au léger rétrécissement et à l'épaisseur plus grande, en paroi, qu'offre le pylore. Remontant de l'angle formé par les deuxième et troisième portions du duodénum, vers le col de la vésicule biliaire, on recherche l'hiatus de Winslow : il faut se rappeler que le bord droit de l'épiploon gastro-hépatique généralement tendu du col de la vésicule biliaire au duodénum est parfois reporté à mi-corps de la vésicule, formant ainsi un large repli péritonéal qu'il faut contourner pour pénétrer dans l'hiatus de Winslow.

On introduit l'index gauche dans l'hiatus et on l'abaisse le plus possible. Pendant ce temps-là, l'index droit s'applique sur la face antérieure de l'épiploon gastro-hépatique et en suivant son bord droit, il est impossible, par cette exploration, qu'on puisse laisser passer inaperçu un calcul logé soit à l'embouchure des canaux cystique et hépatique, soit dans la portion sus-duodénale du cholédoque. Quant à l'exploration de la portion rétro-duodénale, elle peut se faire de la façon suivante : l'index gauche déprime en arrière, et à droite, la portion verticale du duodénum, le pouce étant appliqué par sa pulpe sur le bord supérieur de la première partie.

Nous nous sommes assuré qu'en procédant de la sorte, on sent aisément un petit calcul introduit par une boutonnière au cholédoque et poussé jusque dans sa portion rétro-duodénale; on le sent même, mais un peu moins nettement, à travers l'épaisseur du

[1] Voir *Revue de chirurgie*, juillet 1895.

Digitized by Google

pancréas; il est bon d'observer que les fragments ainsi introduits étaient de très petites dimensions puisqu'ils devaient s'accommoder aux diamètres d'un cholédoque non dilaté. Ces expériences cadavériques prouvent bien qu'un très petit calcul peut être senti, même dans toute l'étendue du cholédoque, sans aucune incision ni dénudation préalables, et elles démontrent l'utilité et l'innocuité de l'exploration. Les calculs sentis à travers les parois du conduit commun présentent une consistance caractéristique que n'offrent pas les ganglions plus ou moins indurés péri-cholédoquiens, ni les indurations néoplasiques du tissu pancréatique. En cas d'incertitude, on serait du reste autorisé à inciser l'induration comme nous l'avons fait et à en vérifier la nature.

La tâche est malheureusement moins facile dans les cas assez nombreux ou l'affection biliaire a entraîné la formation d'adhérences : on ne retrouve pas la vésicule biliaire, on tombe sur les adhérences qui ont rapproché et accolé le duodénum et le foie. Dans les cas de cette nature, on commence toujours par détruire les adhérences qui unissent le foie au pylore, au duodénum ou au côlon, de manière à pouvoir relever et explorer sa face inférieure : D'une part, la vésicule biliaire plus ou moins ratatinée, a sa loge indiquée par l'encoche du bord antérieur du foie ou par un épaississement notable du tissu cicatriciel; d'autre part, l'angle des première et deuxième portions du duodénum serviront de point de repère. Mais toute trace de vésicule peut faire défaut : pouvons-nous, dans ce cas, utiliser le sillon de la veine ombilicale? Chez certains sujets, on trouve le cholédoque à peu près dans le plan oblique de ce sillon; chez d'autres, il s'en éloigne plus ou moins; on sait d'ailleurs que la distance de ce sillon à la ligne blanche est très variable : elle peut être nulle, elle peut atteindre 6 centimètres. Sans être négligeable, le point de repère est donc fort approximatif.

La connaissance exacte des distances qui séparent le cholédoque de la ligne médiane peut être de quelque utilité. Nous avons trouvé comme distances de la ligne médiane à l'origine du canal de 24 à 30 et 35 millimètres; et à sa terminaison[1] de 18 à 20 et 30 millimètres; on peut encore s'aider d'un ganglion lymphatique senti au cours du décollement des adhérences, pour soupçonner le cholédoque dans le voisinage; il faut avouer qu'en fin de compte l'induration offerte par l'enkystement du calcul est parfois le seul point de repère.

Dans de telles circonstances l'opération pratiquée, nous devons le reconnaître, n'est plus simplement exploratrice; elle comprend,

[1] 3 à 5 millimètres de moins au niveau du bord supérieur de la première portion du duodénum.

Digitized by Google

afin de rendre l'exploration possible, toute une série de manœuvres de décollements et de sections d'adhérences qui en font évidemment une opération moins inoffensive : en d'autres termes, l'opération exploratrice se confond avec l'opération curative. Je ne puis en donner d'exemple plus probant que l'observation de M. Hartman à laquelle je faisais allusion plus haut et qui nous a été lue, mais est restée inédite.

Observation. — *Péritonite aiguë suivie de l'établissement d'une fistule cholécysto-intestinale. Coliques hépatiques à répétition. Tuméfaction du foie et de la rate. Ablation d'un calcul du cholédoque. Guérison*, par M. Henri Hartmann.

Mme M. T... ayant 38 ans et demi, entre le 24 mars 1894 à l'hôpital Bichat, pour des accidents de lithiase biliaire. Réglée à 14 ans, elle a toujours vu ses règles venir régulièrement. Première grossesse à 27 ans; deuxième à 30 ans. Jamais de fausses couches. C'est quinze jours après le dernier accouchement qu'elle a éprouvé les premières douleurs. Celles-ci, survenues sous forme de crise, durant vingt-quatre heures, occupaient l'hypochondre droit et s'accompagnaient de vomissements. Pendant environ trois mois, elle eut une série de crises semblables presque constamment.

Après une accalmie d'un an, elle vit les crises reparaître tous les huit ou quinze jours, présentant les mêmes caractères qu'au début. Pendant les années 1890, 1891 et 1892, les crises furent espacées, mais les douleurs restaient toujours aussi aiguës. C'est en 1892 que, pour la première fois, elle eut de l'ictère. Le 25 novembre 1893, deux jours après le début de ses règles, qui étaient venues à leur époque normale, elle fut prise de symptômes péritonitiques qui mirent ses jours en danger.

Le 9 décembre, nous la voyons pour la première fois. Les accidents qui étaient apparus brusquement un soir, au théâtre, se sont un peu amendés, la malade est cependant encore dans un état grave : elle vomit tout ce qu'elle prend, les yeux sont excavés, le faciès tiré, le nez pincé, le pouls petit, le ventre est ballonné, il existe une teinte subictérique de la peau. Nous conseillons de continuer le traitement médical et de recourir à une intervention opératoire lorsque les phénomènes aigus se seront amendés.

Au lieu de suivre notre conseil, la malade, dès qu'elle va mieux, consulte notre ami le Dr Gilbert qui institue un traitement médical pendant plusieurs mois. Comme, malgré le traitement, la malade souffre presque constamment de crises douloureuses avec poussées d'ictère, décoloration des matières, etc., que le foie et la rate augmentent de volume, notre collègue et ami le Dr Gilbert lui conseille l'opération et nous appelle auprès d'elle. L'intervention étant décidée, la malade entre à l'hôpital Bichat.

25 *mars* 1894. — Le foie est très augmenté de volume. Il occupe l'épigastre, déborde l'hypochondre droit et se continue dans le flanc

Digitized by Google

avec une masse arrondie descendant jusqu'au niveau de l'ombilic et ballotant d'arrière en avant. La matité commence à 3 centimètres et demi du mamelon et s'étend dans une hauteur de 17 centimètres; au-dessous, elle se continue avec la masse arrondie, mal limitée, qui la prolonge de 3 centimètres et demi environ; cette masse, sonore à la percussion superficielle, est submate à la percussion profonde.

La rate déborde l'hypochondre et s'avance jusqu'au voisinage de l'ombilic. Sa matité sur la ligne axillaire antérieure mesure 9 centimètres. Le reste du ventre est souple. Pas d'ascite. Rien à l'examen des organes génitaux. La région épigastrique est indolente, mais la pression détermine de la douleur au niveau de la masse située à droite de l'ombilic.

En arrière et à droite, la respiration est soufflante à la base. Les selles sont décolorées; il existe une teinte subictérique généralisée, de l'amaigrissement notable (22 kilogrammes en six mois), de l'inappétence et des douleurs presque continues. Les urines sont acides, contiennent 21 grammes d'urée par litre et de la bile manifeste. Pas d'albuminurie.

26 *mars*. — La malade est chloroformée par le Dr Bourbon. Pendant toute la première partie de l'opération, la respiration est saccadée. Avec l'aide de nos internes, MM. Jourdan et Malherbe, nous opérons comme il suit : Incision sur le bord externe du muscle droit, commençant au niveau du rebord costal et descendant verticalement de 10 centimètres environ. Le ventre ouvert, nous constatons que toute la moitié supérieure de l'incision est occupée par le lobe droit du foie, qui descend dans la fosse lombaire. Nous le relevons et comme le côlon transverse est fusionné avec son bord antérieur par des adhérences fermes et solides, nous en faisons la section avec des ciseaux. Au niveau de l'encoche de ce bord, qui marque la situation de la vésicule, nous cherchons celle-ci, mais en vain. Poursuivant le décollement de la face inférieure du foie au niveau de ce sillon, nous trouvons profondément une partie dure, du volume d'une plume d'oie, grise, enfoncée dans le tissu hépatique et se continuant directement avec une masse arrondie, que nous regardons comme la deuxième portion du duodénum, elle-même adhérente intimement au foie.

Pensant que ce cordon grisâtre, fibreux, n'est autre que la vésicule ratatinée et indurée, nous incisons le tissu hépatique autour de son fond et commençons le décollement avec l'ongle. Ce décollement s'accompagne d'une hémorrhagie veineuse abondante venue du foie et arrêtée par la compression permanente avec un tampon. Le fond de la vésicule séparé, nous le saisissons avec une pince à traction et cherchons à continuer le décollement. Comme le foie saigne beaucoup, nous nous contentons de séparer des organes environnants sa face inférieure, de manière à pouvoir l'explorer. Puis, fendant perpendiculairement, d'un coup de ciseaux, ce cordon fibreux, nous constatons qu'au centre existe une lumière. Une très petite curette insinuée dans sa cavité ramène un bouchon muqueux, dont l'ablation est immédiatement suivie d'un afflux de bile.

Digitized by Google

Insinuant le doigt le long de ce cordon fibreux, nous sentons profondément un calcul que nous ramenons par des pressions progressives vers notre incision et que nous enlevons. La sonde cannelée réintroduite dans cette vésicule rétractée et dirigée vers ce que nous avions regardé comme la deuxième portion du duodénum, y pénètre sans obstacle. Cette constatation jointe à ce fait qu'il y a continuité directe entre cette masse adhérente au foie et le cordon fibreux correspondant manifestement à la vésicule biliaire, nous laisse hésitant. Nous l'ouvrons et constatons que nous sommes dans le duodénum. La poussée de péritonite de novembre dernier était probablement la manifestation de la perforation des voies biliaires dans le duodénum.

Actuellement, la vésicule réduite au canal fibreux, petit, que nous avons décrit, se continue avec une sorte de canal curviligne, se terminant par ses deux bouts dans l'intestin au niveau de l'ampoule de Vater, et au niveau de la communication pathologique que nous venons de décrire. Dans ce canal se promenait évidemment le calcul extrait qui, bien que peu volumineux, était néanmoins trop gros pour passer par l'un ou par l'autre de ces orifices.

Cinq sutures à la soie consolidées par deux points à distance réparent notre erreur et nous terminons notre opération en amenant par une soie l'incision du cordon fibreux vésiculaire au contact de la plaie abdominale, en y plaçant un petit drain et en tamponnant à la gaze iodoformée la cavité résultant des manœuvres de décollement. Pour bien isoler notre foyer traumatique, nous passons un fil en surjet qui charge les lèvres de la plaie abdominale, les tuniques externes du colon transverse, un peu d'épiploon et le bord du foie. Pansement iodoformé.

Le soir : T. 37°,1 ; 100 pulsations ; 32 respirations. La malade urine seule.

27 *mars*. — T. 38°,1 ; 128 pulsations ; 32 respirations le matin. Trois vomissements pendant les vingt-quatre heures. Nous refaisons le pansement. La malade se plaint d'une douleur assez vive pendant les mouvements respiratoires ; il existe un léger météorisme local et un écoulement de bile assez abondant.

Le soir : T. 37°,5 ; 100 pulsations ; 32 respirations ; 1,000 grammes d'urine.

28 *mars*. — Le matin : T. 37°,2 ; 100 pulsations ; 24 respirations. La malade a rendu des gaz par l'anus, n'a pas vomi ; elle se trouve beaucoup mieux qu'elle n'a été depuis des mois. Toujours écoulement de bile abondant par la plaie.

Le soir : T. 37°,2 ; 88 pulsations ; 24 respirations.

29 *mars*. — T. 37°,1 le matin ; 37°,8 le soir.

30 *mars*. — T. 37°,3 ; 37°,5. L'écoulement de bile continue et a causé de l'érythème de la paroi abdominale. Pommade à l'oxyde de zinc 5, vaseline 15.

31 *mars*. — T. 38° ; 37°,5. L'érythème a diminué à la suite de l'application de la pommade à l'oxyde de zinc. Nous enlevons le drain et une partie de la mèche iodoformée.

Digitized by Google

1er *avril.* — T. 37°,2; 37°,4. L'écoulement de bile a diminué, l'érythème a presque disparu, un lavement provoque une garde-robe argileuse.

2 *avril.* — T. 37°,1; 36°,9. La malade va très bien, la teinte ictérique des conjonctives a manifestement diminué; nous enlevons le reste de la mèche de gaze.

3 *avril.* — T. 36°,6; 36°,9. Une garde-robe grise. A partir de ce moment, rien de particulier; la température reste constamment entre 36°,6 et 37°; la malade va très bien. Le 9 avril, la quantité de bile contenue dans les urines diminue; le 10, l'ictère des conjonctives a complètement disparu; le 11, on constate que les garde-robes se colorent. La fistule continue néanmoins à donner de la bile jusqu'au 24 avril, jour où elle se ferme. A ce moment, les garde-robes sont normalement colorées, mais il persiste encore des traces de bile dans les urines.

5 *mai.* — La fistule se rouvre pour donner de la bile jusqu'au 11 mai. Le 16 mai, la malade quitte l'hôpital ne souffrant pas, ayant repris ses couleurs normales, n'ayant plus de bile dans les urines et ayant des garde-robes bien colorées. Le 20 mai, la fistule redonne un peu de bile pendant quarante-huit heures. Depuis ce moment, elle est restée définitivement fermée.

12 *juin.* — La cicatrice longue de 8 centimètres est régulière et sans éventration; la santé générale parfaite. Il n'y a pas le moindre trouble fonctionnel. Le foie et la rate ont diminué de volume. La matité hépatique ne mesure plus que 9 centimètres et demi sur la ligne mamelonnaire, la rate 3 centimètres et demi sur la ligne axillaire antérieure. Comme traitement depuis l'opération, la malade s'est contentée de prendre du lait, de l'eau de Vichy et du bétol.

4 *janvier* 1895. — Depuis sa dernière visite, notre ancienne opérée s'est toujours bien portée. Ses digestions sont bonnes bien que, depuis plusieurs mois, elle ne surveille en rien son alimentation. Jamais elle n'a eu de douleurs, ni d'ictère. La matité hépatique mesure 8 centimètres et demi sur la ligne mamelonnaire, celle de la rate 2 centimètres et demi. Le poids de la malade qui était de 96 livres au moment de sa sortie de l'hôpital, est actuellement de 130 livres et son aspect des plus florissants.

Les explorations précédentes nous ont révélé l'existence d'un calcul dans le cholédoque; quelle est la meilleure conduite chirurgicale à suivre? Nous nous trouvons en présence de trois méthodes: la cholécystentérostomie, le broiement ou cholédolithotritie et l'incision du cholédoque ou cholédochotomie.

La première opération est, dans la plupart des cas, impossible, pour la raison bien simple que la vésicule est ratatinée et atrophiée. La cholédolithotritie, sans ouverture des voies biliaires, facilite aux fragments de calcul leur passage dans le duodénum, elle ne l'assure pas, et si on est obligé de l'associer à la cholécystotomie, elle me paraît infiniment moins simple que la cholédochotomie. Elle

Digitized by Google

a nécessité dans certains cas une intervention secondaire, témoin l'observation de Thiriar publiée dans la *Gazette hebdomadaire*, août 1894. Ce chirurgien, après avoir mis laborieusement à découvert le cholédoque, fit une tentative d'écrasement et de refoulement dans l'intestin : il crut y être parvenu, le calcul disparut et le canal paraissait complètement libre, mais les douleurs persistèrent au point d'arracher des cris à la malade ; il fallut se rendre à l'évidence, reconnaître que l'opération n'avait donné aucun résultat et recommencer dans de moins bonnes conditions, car de nouvelles et nombreuses adhérences avaient aggloméré les organes et les avaient même soudés à la paroi abdominale.

La cholédolithotritie nécessite un accès facile du cholédoque, ses partisans eux-mêmes reconnaissent que l'expulsion des débris dans le duodénum n'est pas très facile, si on n'y ajoute l'ouverture de la vésicule biliaire.

La cholédochotomie nous paraît, en somme, l'opération de choix, si la multiplicité des calculs et leur petit volume n'en permettent pas l'expulsion facile dans l'intestin, par une pression simple du cholédoque. Les résultats publiés sont jusqu'ici des plus encourageants. Lepetit avait donné 29 guérisons sur 35 opérations, le pronostic opératoire ne peut que s'améliorer à mesure que les indications d'intervenir seront plus tôt posées par les médecins et acceptées des malades. L'opération idéale consiste à inciser le cholédoque sur le calcul, puis à fermer la plaie faite au canal à l'aide de sutures, Mais l'opération se présente dans des conditions d'exécution absolument dissemblables.

Au point de vue chirurgical, nous avons divisé le cholédoque en trois portions : sus-, rétro- et sous-duodénales, en prenant comme point de repère la première partie du duodénum.

Le calcul siège-t-il dans la portion sous-duodénale du cholédoque, c'est là une condition relativement assez commune et assez favorable, on manœuvre dans un petit rectangle dont trois côtés sont formés par le fer à cheval du duodénum, dont le troisième est représenté par la veine mésentérique supérieure. Le cholédoque descend verticalement ou mieux un peu obliquement, à peu près au milieu de ce quadrilatère recouvert par le pancréas, le canal pancréatique accessoire, quelques artérioles issues d'une branche pancréatico-duodénale de la gastro-épiploïque droite et enfin le péritoine pariétal. L'épaisseur de tissu pancréatique à traverser est d'autant moindre qu'on se rapproche de sa terminaison : de 14 à 15 millimètres en haut, elle tombe en bas à 5 ou 6 millimètres. L'incision est pratiquée sur le calcul, la perméabilité vérifiée, puis on procède à la suture. Il peut se faire que, comme dans l'observation de M. Pozzi, à laquelle je faisais allusion au début de ce travail,

Digitized by Google

l'incision intéresse le duodénum ; l'ouverture cholédochoduodénale serait soigneusement refermée, comme l'a fait notre collègue, par un triple étage de sutures. On peut se demander si le canal pancréatique ne court pas quelques risques, il doit être refoulé par le calcul, on aurait en tous cas plus de chances de l'éviter, en incisant sur l'extrémité supérieure du calcul.

Si le calcul était rétro-duodénal, le meilleur plan opératoire serait de l'aborder au-dessus de la première portion du duodénum, en détachant et en rabattant cette dernière en bas.

Dans la partie sus-duodénale, la meilleure tactique consiste à accrocher l'hiatus de Waston et à l'abaisser.

Quel que soit le siège du calcul, le but principal de l'aide est de porter en avant le duodénum, en dehors de la plaie abdominale, et de fixer le point du cholédoque qui doit être incisé. Quelquefois très facile chez les sujets maigres à foie peu volumineux, cette manœuvre devient impraticable chez les obèses et surtout chez les malades à foie très hypertrophié. Les difficultés de la cholédochotomie varient donc avec l'état de maigreur ou d'embonpoint du sujet, avec le volume du foie, et, en troisième lieu, avec la situation sous-, rétro- ou sus-duodénale du calcul. J'estime qu'il serait désormais utile, dans les opérations faites sur le cholédoque, de bien indiquer, s'il est possible, à laquelle de ces trois portions s'adressait la cholédochotomie.

Dans la portion sous-duodénale, la profondeur de la région opératoire est relativement minime, les dangers faciles à éviter ; il n'en est pas de même pour les calculs de l'origine du cholédoque : les conditions opératoires sont ici changées du tout au tout, on sent le calcul à bout de doigt, on doit inciser un conduit de 5 ou 6 millimètres de diamètre appliqué contre la veine porte, cotoyé par l'artère hépatique, parfois croisé par la gastro-épiploïque droite ou une de ses branches, presque toujours recouvert par des branches veineuses duodénales ou gastro-épiploïques. La mise à jour du calcul est périlleuse, la suture de l'incision impossible. Plus d'un chirurgien s'est trouvé aux prises avec de pareilles difficultés, Thornton [1] rapporte qu'il était tellement gêné par le volume du foie, qu'il fut obligé d'opérer dans la profondeur, à l'aide du toucher, et de guider son bistouri sur son index gauche ; la première incision fut suivie d'un tel flot de sang qu'il craignit d'avoir blessé la veine cave, mais ce sang provenait de la veine gastro-épiploïque droite. Malgré ces difficultés, la suture fut possible et la malade guérit.

[1] Terrier, *Revue de chirurgie*, 1892, p. 899, obs. V.

Digitized by Google

Dans l'observation de Hochenegg [1], le calcul occupait le confluent du cystique et du cholédoque : le doigt fut introduit dans l'hiatus de Winslow, le canal incisé et les calculs extraits, mais en raison de la profondeur à laquelle on opérait, la suture ne fut pas tentée; on tamponna avec de la gaze iodoformée, il s'établit une fistule biliaire qui ne mit que six semaines à guérir.

Bland Sutton [2] a communiqué à Terrier une observation de cholédochotomie dans laquelle il s'abstint lui aussi de sutures, mais il existait autour de la vésicule et du canal cholédoque des adhérences isolant complètement ces organes de la grande cavité péritonéale. L'observation de Thiriar que j'ai déjà citée, se rapproche de la précédente : à une profondeur considérable, le chirurgien belge sentit derrière un cordon fibreux un calcul enclavé, il en fit l'extraction après incision, mais ne put songer à établir de sutures et se contenta du drainage, sa malade guérit complètement.

Ainsi, voilà trois observations dans lesquelles le cholédoque fut incisé et non suturé et qui toutes les trois se terminérent par une guérison rapide, l'écoulement fistuleux de la bile ne dura guère plus de quelques semaines. Je puis en rapprocher les cas assez nombreux, tels que ceux de Küster, de Thornton, Terrier, Arbuttnott Lane, Hartmann, etc., dans lesquels, malgré la suture, un écoulement de bile se fit par le drain placé au contact du cholédoque, ce qui n'empêcha pas les malades de guérir sans incident. Je puis invoquer également les cas récents de fistules biliaires établies pour des obstructions du cholédoque, en dehors de lithiases biliaires reconnues, et qui ont été suivis de guérison opératoire.

Dans presque tous ces cas, le chirurgien a eu peu de chose à faire pour achever et compléter l'isolement du foyer opératoire d'avec la grande cavité péritonéale, et pour conduire directement par un drain la bile en dehors : cet isolement était tout établi dans les faits de Sutton et de Thiriar.

Aucune autre région du ventre n'est d'ailleurs plus facile à isoler, grâce à la barrière inférieure constituée par le mésocolon transverse, grâce à la direction du foie, grâce à l'épiploon qu'on utilise; c'est à cause de cette facilité d'isolement et par suite de la possibilité de faire un bon drainage, que nous pouvons expliquer l'absence d'accidents péritonitiques.

On ne peut, en effet, invoquer l'état aseptique de la bile : si la bile normale ne contient pas de germes, les conditions sont toutes autres chez les lithiasiques, spécialement lorsqu'il est survenu de la rétention biliaire; l'état infectieux de la bile nous est alors

[1] Hochenegg, *Wiener klin. Woch.*, 1894, p. 960.
[2] Terrier, *loc. cit.*

Digitized by Google

démontré par les analyses bactériologiques, il nous est prouvé aussi par l'action qu'elle exerce sur les tissus : le liquide qui s'écoule par les fistules biliaires chirurgicalement créées, prend souvent les premiers jours une odeur fécaloïde, sans qu'il y ait aucune fistule intestinale, l'odeur fécaloïde du contenu cholédoquien a été notée dans l'observation d'Arbuttnott Lane, nous l'avons nous-même remarquée chez une de nos malades.

Il importe donc d'assurer d'une façon rigoureuse l'écoulement de la bile au dehors, lorsqu'on a fait au cholédoque une plaie qu'on est ensuite dans l'impossibilité de fermer : l'emploi d'un gros tube à drainage entouré de gaze iodoformée mais surtout l'utilisation des adhérences anciennes des fausses membranes et de l'épiploon pour créer un canal isolé du péritoine et largement ouvert au dehors, telle est la pratique recommandable.

Lorsqu'il n'existe aucune adhérence, l'isolement du foyer opératoire est moins assuré, nous avons pensé qu'il y avait peut-être alors intérêt à adopter une ligne de conduite un peu différente, qu'on pourrait, dans un premier temps, provoquer la formation d'un canal allant du calcul à l'extérieur, et, dans un deuxième temps, seulement au bout de quelques jours, procéder à l'incision du cholédoque et à l'extraction du calcul, tel est le plan opératoire que nous avons strictement suivi dans l'observation suivante :

Observation. — *Calcul de la portion sus-duodénale du cholédoque. Cholédochotomie en deux temps sans suture. Guérison.*

V... (Marie), journalière, âgée de 40 ans, entre le 25 octobre 1894 au pavillon Pasteur, à l'hôpital Cochin.

Antécédents héréditaires. — Rien à noter que l'obésité du père.

Antécédents personnels. — Première menstruation à 14 ans. Pas de grossesse. Fièvre typhoïde à 27 ans. Santé toujours parfaite jusqu'à ces dernières années. Il y a 6 ans apparaît la première crise hépatique: douleurs dans l'hypochondre droit, avec irradiation à l'épigastre et dans l'épaule droite. A la suite de cette première colique, qui dura 21 heures, ictère intense pendant plusieurs jours.

A la suite de cette première colique hépatique franche, il survint des accès douloureux de moindre intensité avec malaise, tendances syncopales, vomissements et teinte subictérique. Mais, il y a 9 mois, une crise éclata, rappelant la première par sa violence. A la suite l'ictère, qui était très léger, devint intense, et l'état général fut assez touché pour obliger la malade à garder le lit pendant un mois. Un médecin s'aperçut à cette date que la région du foie était extrêmement tuméfiée et débordait considérablement les fausses côtes. Pas de fièvre.

Actuellement, 26 octobre, l'état général est assez bon, l'appétit est encore passable, les téguments et les conjonctives n'offrent qu'une légère teinte subictérique. Constipation. Le foie mesure, le long de la

Digitized by Google

ligne mamelonnaire, 25 centimètres, il atteint en haut la 5e côte et déborde de 14 centimètres le rebord costal; il paraît lisse, peu douloureux à la pression. Les urines présentent une faible coloration acajou, elles ne renferment qu'une très petite quantité de pigments biliaires. Pas d'albumine. Le sucre ingéré en grande quantité ne passe pas dans l'urine. Les matières sont colorées.

Le 28 octobre la malade éprouve des douleurs épigastriques, l'ictère s'accentue, les matières fécales sont moins colorées qu'à l'état normal. Le 2 novembre, la coloration des matières est redevenue normale et le pigment biliaire a disparu de l'urine.

Les variations dans les phénomènes de rétention biliaire et le peu de durée et d'intensité de l'ictère nous causent un peu d'hésitation, quant à la localisation des calculs biliaires que nous supposons chez cette malade; nous décidons une laparotomie exploratrice qui est pratiquée le 19 novembre 1894.

Incision médiane sus-ombilicale, plaie très saignante. On découvre le foie qui dépasse de six travers de doigt le rebord costal. On le relève avec un rétracteur. La vésicule est petite et vide à une très grande profondeur, le doigt qui explore sent au niveau de l'hiatus de Winslow, un calcul qui paraît enclavé et immobile. Le doigt explorateur est dirigé suivant un plan oblique d'avant en arrière et de dedans en dehors, passant par le sillon de la veine ombilicale. Dans l'impossibilité de suturer à cette profondeur, et en l'absence d'adhérences, nous ménageons, au moyen de gaze au salol, une sorte d'entonnoir dont le sommet répond au calcul et dont la base ou évasement répond à la plaie de la paroi abdominale, qui n'est que rapetissée.

Le soir de l'opération, 6 vomissements bilieux.

Le lendemain, 20 novembre, T. 37°4; 550 grammes d'urines rougeâtres. Injection de 500 grammes de sérum artificiel sous la peau; 16 vomissements bilieux.

21 novembre. — T. 37°; 600 grammes d'urine; 4 vomissements.

22 novembre. — T. 37° et 37°4; 700 grammes d'urine; pas de vomissement.

23 novembre. — T. 37° et 37°8; selle absolument décolorée.

24 novembre. — A 8 heures du matin, l'opérée est subitement prise d'un frisson, le thermomètre marque 39°9; faciès rouge, pouls rapide; coloration ictérique intense, urines acajou; agitation allant jusqu'au délire, en un mot, signes d'intoxication biliaire. Ventre non douloureux, non ballonné. On décide d'avancer de deux jours la seconde partie de l'opération, qui ne devait être faite que le surlendemain.

La malade étant éthérisée, on enlève la gaze salolée et on fait un lavage boriqué de la cavité. Le doigt, dirigé d'après les remarques faites précédemment, retrouve facilement le calcul. L'ongle de l'index gauche étant fixé sur le calcul, de longs ciseaux pointus et fermés sont glissé prudemment sur le doigt jusqu'au calcul et fixés dans ce calcul; par de petits mouvements, on déchire plutôt qu'on n'incise le cholédoque, l'ongle fixe une commissure de la plaie faite au canal, les ciseaux agrandissent l'autre extrémité, on introduit alors une petite curette et

Digitized by Google

on extrait aisément le calcul par petits débris. L'exploration avec le doigt ne fait plus rien sentir ; on ne peut songer à pratiquer un cathétérisme des voies biliaires, car c'est à bout de doigt qu'on opère.

Le calcul enlevé a la forme d'un tronçon de cylindre de 6 à 8 millimètres de hauteur, dont la tranche aurait un diamètre de 2 centimètres. L'écoulement du sang fut insignifiant. Drainage avec un tube de caoutchouc, suture de la paroi abdominale, injection de 500 grammes de sérum. La température était, à 8 heures du matin, de 39°,9; à 9 heures et demie, c'est-à-dire une demi-heure après l'opération, elle tombe à 38°,6; à midi, à 37°,6; à 4 heures, à 36°,8; à minuit, elle est de 37°,6. Le pansement est refait le soir, il renferme une certaine quantité de bile.

25 novembre. — T. 37°,4 et 36°,8; un litre d'urine trouble. La malade se trouve bien et prend volontiers du lait.

26 novembre. — La coloration ictérique de la peau a notablement diminué; les urines, rouges encore, sont plus limpides ; émission de gaz par l'anus, odeur fécaloïde du pansement. Pouls à 92. Température normale. Les jours suivants, la décoloration des téguments poursuit son cours, les selles sont colorées, les urines atteignent le chiffre de 2,000 grammes en 24 heures et renferment peu de pigment biliaire.

30 novembre. — La bile qui coulait peu par la plaie a inondé le pansement ; selle abondante entièrement décolorée. L'alimentation se fait bien. La décoloration des matières et l'écoulement de bile au dehors, qui accusent une obstruction du cholédoque, persistent jusqu'au 9 décembre ; à partir de cette date, la coloration des matières reparaît progressivement, le volume du foie diminue, le poids de la malade s'accroît et atteint 50 kilogrammes au lieu de 45.

28 décembre. — Le poids atteint 56 kilogrammes, la fistule diminue de profondeur et ne donne plus d'écoulement bilieux, la cicatrisation définitive est retardée par l'inoculation secondaire des sutures de la paroi abdominale par la bile, elle n'est complète que fin de janvier 1895. Le 30, jour de l'exeat, le foie, moins dur, mais épais, ne dépasse plus le rebord costal que de 4 centimètres.

Voici les conclusions que nous croyons devoir tirer de cette étude :

1° Dans toute rétention biliaire dépassant trois mois sans aucune amélioration, il y a lieu de pratiquer une laparotomie exploratrice et d'explorer le cholédoque d'après certaines règles ;

2° Le calcul reconnu, il faut préférer son extraction par incision à son broiement avec ou sans aiguilles ;

3° La cholédochotomie type, idéale, comprend deux temps : *a*, l'incision du canal avec l'extraction du ou des calculs ; *b*, la fermeture de la plaie cholédoquienne par une ou deux rangées de sutures ;

4° Lorsque l'épaisseur des parois abdominales jointes à l'hypertrophie du foie et au siège sus-duodénal du calcul apportent une

Digitized by Google

difficulté par trop grande à la suture, on peut se dispenser de celle-ci et accepter de parti pris la formation d'une fistule biliaire qui s'oblitérera vite et spontanément si la perméabilité du cholédoque est réellement rétablie ;

5° L'opération sera faite en un temps, si l'on a les moyens de créer un isolement suffisant du foyer opératoire; sinon, on peut recourir avec succès, comme le prouve mon observation, à la cholédochotomie en deux temps.

II. — *Sur un procédé définitif d'hystérectomie abdominale totale pour fibromes utérins.*

Par M. G. RICHELOT.

Depuis longtemps l'hystérectomie abdominale me donne des séries satisfaisantes, et je ne cesse de protester contre la crainte qu'elle inspire encore à des chirurgiens habiles. Ses progrès sont dus aux perfectionnements successifs qu'a subis le traitement du pédicule, d'abord externe et fixé à la cicatrice, puis intra-péritonéal, suturé de façons diverses, pressé par la ligature élastique, enfin lié à la soie et recouvert de péritoine. Aussi ai-je été stupéfait d'entendre un chirurgien de valeur, au dernier congrès de chirurgie, soutenir que le pédicule externe était encore le procédé de choix. Je comprends qu'on s'y résigne, qu'on l'exécute « la mort dans l'âme », par timidité ou faute de savoir mieux faire; mais s'en déclarer satisfait et prétendre nous arrêter là, c'est méconnaître absolument l'état de la question.

Aussi bien, le traitement du pédicule ne donne pas la solution définitive du problème; je l'ai reconnu au congrès de chirurgie, en disant que l'avenir appartenait sans doute à l'hystérectomie abdominale totale. Le meilleur pédicule, en effet, présente encore des inconvénients, sinon des dangers. Une de mes opérées, dont j'ai cité le cas à la Société de chirurgie, avait quitté l'hôpital après une guérison rapide; un an plus tard elle revint me trouver, rendant des matières par son col utérin; une anse intestinale s'était ouverte spontanément dans un foyer sanguin, formé entre la surface du moignon et le péritoine qui la recouvrait. Une dame, que j'ai opérée l'année dernière, a guéri sans difficulté; mais la striction des fils de soie et le sphacèle du tissu ont formé sous le péritoine un foyer qui a donné longtemps de petits accès de fièvre, prolongé la convalescence, et qui m'ont enfin conduit à faire, le mois dernier, l'ablation vaginale du col.

Il est de toute évidence que le meilleur moyen de supprimer les

Digitized by Google

inconvénients du pédicule, c'est de supprimer le pédicule lui-même. Seulement, les procédés d'hystérectomie totale sont jusqu'ici compliqués, d'exécution laborieuse, surchargés d'inutiles détails. Les mieux combinés sont encore des « procédés d'auteurs », qui ne réussissent pas à tout le monde. Ce qui nous manque, c'est un procédé courant, une manœuvre simple, sans attirail instrumental, aussi simple que peut le devenir une opération qui ne sera jamais, quoi qu'on fasse, à la portée des maladroits.

Je suis arrivé, après quelques tâtonnements, à cette manœuvre simple. Si je l'appelle un « procédé définitif », cela ne veut pas dire que ma pratique ne variera plus jamais; cela signifie que, pleinement satisfait de l'opération telle que je l'ai réglée, je m'en tiens là et n'écoute plus les inventeurs qui comptent leurs bouts de fils et dorent les anneaux de leur pinces, tant qu'on ne m'annoncera pas un nouveau progrès, sérieux et authentique.

Le procédé que je vais décrire se résume en deux mots : abandon complet des ligatures et des sutures, pinces à demeure comme dans l'hystérectomie vaginale. Les deux opérations, à part la fenêtre sus-pubienne, ont un résultat immédiat absolument comparable.

Il y a des chirurgiens qui tournent le dos à cette conception, renouvelant contre les pinces des griefs surannés. D'autres, au contraire, essayent de marcher dans cette voie, mais n'ont pas encore touché le but : l'opération est trop longue, les instruments trop ingénieux; on suture le vagin, on fait des tamponnements de Mickulicz; on a peur de l'hémorrhagie, de l'infection, de tout.

Voici en quelques mots l'opération, délivrée des entraves, des préjugés par lesquels j'ai passé comme tout le monde.

Il faut très peu d'instruments : un bistouri, quelques pinces hémostatiques, quatre ou cinq « longuettes de seize » et les deux grandes « pinces de Richelot », dont je ne me sers jamais dans l'hystérectomie vaginale, mais qui ont ici de sérieux avantages : elles sont courbes sur le champ et s'accommodent à la forme de l'excavation; elles ont la longueur suffisante pour saisir la totalité du ligament large, ce qui est très utile et très facile dans cette opération, je le montrerai tout à l'heure; elles ont beaucoup de bande, c'est-à-dire que leur extrémité mord très bien le bord supérieur du ligament et ne le laisse pas déraper.

Il est de rigueur de se placer entre les jambes. La désinfection vaginale doit être absolue, ce qui, d'ailleurs, ne présente aucune difficulté.

L'incision abdominale étant faite, l'utérus est attiré hors de la plaie. La ligature élastique provisoire n'a pas de raison d'être. La

Digitized by Google

masse utérine est couchée sur l'abdomen, tirée par les pinces à traction, et aide à fermer l'angle supérieur de la plaie.

Tant mieux si le fibrôme est tout entier dans le corps. S'il est développé dans le segment inférieur, ou s'y prolonge et remplit l'excavation, il faut faire ce que je faisais naguère pour obtenir dans tous les cas un pédicule mince : fendre verticalement l'utérus, énucléer la tumeur en bloc ou par morcellement, placer quelques pinces hémostatiques, fermer la grande loge utérine avec les pinces à traction. L'utérus, flasque et aminci, vous laisse toute liberté pour agir sur ses parties latérales.

Taillez un lambeau de péritoine, par une incision transversale, sur la face antérieure de l'utérus, d'un ligament large à l'autre, en coupant les ligaments ronds. Décollez et refoulez ce lambeau dans le petit bassin, pour éloigner la vessie et l'uretère.

L'index et le médius de la main gauche introduits profondément dans le vagin, en avant du col, rasez l'utérus avec les ciseaux, à la rencontre de vos doigs, et perforez le cul-de-sac antérieur. Je n'ai pas besoin de le bourrer de gaze ou de le faire saillir avec un instrument métallique.

Quittez le vagin, mettez l'index par en haut dans la perforation, et sur ce conducteur, coupez avec les ciseaux l'insertion du vagin au ras du col, jusqu'à la base d'un ligament large; coupez même sur le côté du col, au-dessous du ligament. Rien ne saigne, pas plus que ne saigne l'incision circulaire au début de l'hystérectomie vaginale.

C'est le moment de placer la grande pince, pendant que l'utérus est encore là et vous présente son ligament dans son attitude normale. Je suis arrivé en dernière analyse à cette manière de faire, qui est la plus simple et de beaucoup la plus sûre. Inutile, par conséquent, d'appliquer des pinces abdominales provisoires pour y substituer les vaginales définitives; inutile de recourir à la pince très ingénieuse de Jacobs, dont les branches mobiles se démontent, sont enlevées de l'abdomen et replacées par l'autre voie.

Procédez de la manière suivante : embrassez le ligament large avec toute la main gauche, le pouce en avant, les doigts en arrière; appuyez la pointe mousse des ciseaux dans le point où vous venez d'arrêter la désinsertion vaginale, au-dessous de l'utérine; perforez le feuillet postérieur du ligament, retirez les ciseaux en les ouvrant pour agrandir l'orifice, et placez dans cet orifice l'index ou le médius de la même main. Puis introduisez la pince vaginale, présentez son mors postérieur au susdit orifice, et poussez-la de bas en haut, — en dehors de la trompe et de l'ovaire, bien entendu, — pendant que votre aide laisse descendre un peu l'utérus et que vous engagez à fond le bord supérieur du ligament large,

Digitized by Google

avant de serrer fortement. Cette application de la pince est d'une facilité extrême, inattendue.

Reprenez, de l'autre côté, la désinsertion du vagin et pincez le second ligament de la même façon.

Coupez rapidement, sur les bords de l'utérus, et la masse ne tient plus que par le cul-de-sac postérieur. Notez que vous ne l'avez pas ouvert tout de suite après l'antérieur; il aurait fallu soulever la masse utérine, la rabattre en avant, c'était plus long et bien inutile. Au point où nous sommes arrivés, tout est fini en deux ou trois coups de ciseaux.

La tumeur enlevée, il faut reprendre, avec des « longuettes de seize » introduites par en bas, les points saignants de la section postérieure. Puis une lanière de gaze iodoformée, introduite par en haut, est pelotonnée dans le fond du vagin, et l'opération est terminée. Pourquoi tenir à fermer le péritoine, puisqu'il reste ouvert dans l'hystérectomie vaginale?

Et pourquoi laisser un drain, comme le font quelques-uns, voire même un tamponnement de Mickulicz dans la plaie de l'abdomen, au risque d'avoir une guérison moins rapide, et plus tard une éventration? Où sont les causes d'infection, les risques d'hémorrhagie? Avec les pinces des ligaments, l'hémostase complémentaire, l'absence de toute ligature et la brèche du péritoine occupée par la gaze, on a la copie identique d'une hystérectomie vaginale.

Sur les trois opérations que j'ai faites par ce procédé, j'ai mis, dans le premier cas, deux pinces droites en étage au lieu de la pince unique; aussi l'opération a-t-elle duré trois quarts d'heure. Mais les deux dernières m'ont demandé trente-cinq minutes et une demi-heure, y compris la suture abdominale; et dans les trois cas, par une singulière coïncidence, j'ai dû perdre quelques minutes à faire l'énucléation du fibrôme. Je parle de la durée vraie, totale, et je ne m'arrête pas, comme certains auteurs, à l'ablation de l'utérus, oubliant la demi-heure qu'il leur faut encore pour lier, suturer, faire la toilette et fermer le ventre. Je ne crois pas qu'il soit bien facile d'aller plus vite, ni de faire une hystérectomie plus simplement.

Mes trois malades ont guéri; ce n'est pas une statistique, mais c'est une expérience suffisante, après les tâtonnements antérieurs, pour fixer ma pratique. Mes dernières séries, avec ou sans pédicule, ont été heureuses; j'étais déjà fort satisfait des résultats que me donnaient les pinces à demeure, alors que je les substituais à des pinces abdominales provisoires, et que je n'allais pas encore droit au but comme aujourd'hui. Mais je n'en veux plus tirer d'arguments; tout ce qui était progrès il y a quelques semaines

Digitized by Google

disparaît devant la pince vaginale d'emblée, avec suppression totale du lien élastique, des ligatures variées et de l'occlusion du péritoine.

Présentation de pièces.

Doigt à ressort.

M. Poirier présente, au nom de M. le Dr Leclerc (de Saint-Lô), un doigt à ressort recueilli à l'autopsie. L'examen de la pièce démontre le bien fondé de la théorie articulaire dans la pathogénie de cette affection. (M. Poirier est chargé de faire un rapport sur cette présentation.)

La séance est levée à 5 heures 15 minutes.

Le Secrétaire annuel,
Paul Segond.

Séance du 1er mai 1895.

Présidence de M. Th. Anger.

Le procès-verbal de la précédente séance est lu et adopté.

Correspondance.

La correspondance comprend :

1° Les journaux et publications périodiques de la semaine,

2° Une lettre de M. F. Guérin, qui fait hommage à la Société du portrait de M. Alphonse Guérin, ancien président de la Société de chirurgie.

Suite de la discussion sur les fistules urétéro-vaginales.

M. Ricard. — Je ne reviendrai pas sur les précautions à prendre pour éviter les blessures de l'uretère dans l'hystérectomie. La question me semble jugée. Quand on a soin de placer ses pinces au ras de l'utérus, on peut tenir pour certain que les uretères sont

Digitized by Google

en sûreté, et comme l'a dit notre collègue Poirier, c'est en plaçant des pinces supplémentaires en dehors des premières et vers la vessie, que le danger commence. Par contre, au point de vue clinique, certains détails restent à l'étude, et le diagnostic précis des fistules uretérales mérite, en particulier, toute notre attention.

Si j'en excepte un cas de Segond, dans lequel le diagnostic a été basé sur le cathétérisme direct du conduit, je crois que, dans presque tous les autres cas, on s'est contenté, pour affirmer la lésion uretérale, de constater l'impossibilité de voir sourdre par le vagin le liquide injecté dans la vessie. Or, je crois que cette constatation n'est en aucune manière pathognomonique. L'un des faits de M. Tuffier le prouve. Notre collègue était à ce point convaincu de l'existence d'une fistule uretérale qu'il lia l'uretère pour atrophier le rein. Et cependant, au cours de son intervention, il a constaté l'existence d'une fistulette vésico-vaginale. L'épreuve du liquide coloré l'avait donc trompé.

Je possède, à mon tour, une observation non moins probante. Il s'agit d'une jeune fille atteinte de fistule urinaire consécutive à l'hystérectomie. Découragée par l'insuccès de quatre opérations successives, elle vint se confier à moi, avec le diagnostic de fistule uretéro-vaginale. Ici encore, le liquide qu'on injectait dans la vessie ne passait pas dans le vagin. Ce n'était pas moins une fistule vésicale que j'opérai peu de temps avant mon départ pour le Congrès de Lyon. A mon retour, une fistulette persistait avec des caractères tels que mon ami Routier l'avait, en mon absence, considérée comme fistule uretérale. Je fis, du reste, le même diagnostic, et pourtant c'était encore une erreur. Sous le chloroforme, j'ai vu qu'il s'agissait d'une fistule vésicale que j'ai cette fois définitivement guérie.

Comme troisième exemple, je puis enfin citer le cas d'une fistule consécutive à une hystérectomie pour fibrome, à propos de laquelle j'ai fait des constatations identiques. Je crois les faits de cette nature très utiles à connaître. Ils démontrent que l'épreuve du liquide coloré n'est aucunement pathognomonique lorsqu'elle est négative, et c'est le point que je tenais à souligner.

M. Tuffier. — Je suis très satisfait d'avoir provoqué sur les fistules uretéro-vaginales consécutives à l'hystérectomie un débat aussi important. Je n'ai pu assister aux deux séances qui ont suivi ma communication ; je vais donc répondre aux objections qui m'ont été faites. Cette réponse sera d'autant plus facile qu'aucun *fait*, n'a été apporté à l'encontre de mes conclusions.

La discussion engagée sur les fistules a un instant glissé sur le terrain encore brûlant du manuel opératoire de l'hystérectomie

Digitized by Google

vaginale. Je laisse de côté cette intéressante digression. Mon collègue M. Segond en a fait justice, en se basant sur sa puissante statistique de plus de 400 cas; je me rallie entièrement à son éclectisme opératoire. Mais il me reste à défendre le fond de la question, c'est-à-dire les faits que je vous ai exposés touchant l'étiologie, l'anatomie pathologique et le traitement de ces fistules.

Je vous ai dit : les uretères peuvent être blessés dans l'hystérectomie vaginale, et l'uretère droit est surtout en danger. Je l'ai blessé une fois et à droite, dans ma 64e hystérectomie; j'ai réparé trois autres fistules siégeant du côté droit. J'en ai vu un quatrième exemple et du même côté, ce matin même, et mon collègue Reynier vient de m'en communiquer un nouveau cas.

Je relève actuellement quarante observations dues à de consciencieux chirurgiens. Ces quarante fistules sont toutes consécutives à l'hystérectomie vaginale. Si je voulais compter l'ensemble de ces fistules après accouchement, y joindre les cas congénitaux, j'arriverais facilement à un chiffre double. J'ajouterai que, dans cette statistique, je ne compte, bien entendu, que pour un cas, les faits dans lesquels l'auteur et le réparateur de la fistule sont deux chirurgiens différents.

Stark, *Berl. klin. Woch.*, 1882, p. 11. — Bœckel, *Soc. de chir.*, 1884, p. 448. — Lannelongue, *The Biar.* Bordeaux, 1886. — Bardenheuer, *Nebe the Halle*, 1890. — Kaltenbach *The Deters Halle*, 1890. — Gusserow, *Charité Annalen*, 1890, Bd XV, p. 608. — Kehrer, *Centralbl. f. Chir.*, 1890, p. 709. — Bozemann, *Am. Journ. of obstetric.*, 1892, t. XXV, p. 546. — Dunning, *Ann. of Gynek. und Pediatrie*, août 1893. — Durhsen, *Sammlung klin. Vortr.* 1894, n° 114. — Zweifel, *Archiv f. Gynak.*, 1874, t. XV. — Schutz, Klin. Beitr. zur Exstirpation des gansen Uterus durch die Vagina (*Arch. f. Gyn.*, Bd XXI). — Hochstetter, *Arch. f. Gynak.* Berlin, 1894. — Novaro, *Soc. ital. de chir.*, 1893. — Chaput, *Soc. de chir.*, 1893. — Bazy (2 cas), *Acad. de méd.*, 7 novembre 1893. — Picqué, *Soc. de chir.*, 21 juin 1893. — Routier, *ibid.*, 3 mai 1893. — Tuffier (5 cas), *ibid.*, mai 1895. — Segond (3 cas), *ibid.*, 1895. — Richelot (2 cas), *ibid.*, 1895. — Poirier, *ibid.*, 1895. — Rouffart, *Acad. de méd. de Belgique*, 19 décembre 1894. — Penrose. — Lavisé (2 cas), *Ann. de la Soc. belge de chir.*, 1894, n° 6. — Gallet, *ibid.*, 15 janvier 1894, n° 6. — Schede, *Archiv f. Gynak*, 1881, n° 25. — Reynier (communication orale).

Sur les vingt-sept observations où le côté blessé est indiqué, je relève vingt fistules droites. L'examen des faits me donne donc le droit de maintenir mon opinion, *la fréquence des blessures de l'uretère droit*, et comme je ne sache pas que les fibromes, les salpingites ou les cancers qui ont nécessité l'ablation de l'utérus soient plus fréquents du côté droit, comme aucun traité du parfait

Digitized by Google

hystérectomiste ne nous a appris que les adhérences étaient plus solides ou plus profondes de ce côté, comme les auteurs de ces accidents sont nombreux, rompus aux difficultés opératoires et qu'ils diffèrent dans leur façon d'opérer, je suis en droit de conclure, jusqu'à plus ample informé, que cette fréquence est en rapport avec les difficultés plus grandes des manœuvres sur le ligament large droit que sur le ligament large gauche.

Au point de vue *anatomo-pathologique*, je distingue les sections simples des pertes de substances de l'uretère ; sur ce point, pas d'objections ; mais les divergences d'opinions commencent quand je veux établir une distinction entre les sections complètes et les sections *incomplètes*. Ces dernières seraient « hypothétiques », « problématiques ». Je proteste absolument contre ces épithètes. Je connais les fistules vésico-vaginales primitives et secondaires, j'accorde à MM. Routier et Ricard que le diagnostic peut en être difficile, mais je suis certain que, dans mes observations, il s'agissait bien de fistules uretérales ; le cathétérisme me l'a prouvé. Les observations de Gallet, de Lavisé, de Zwerfel, Schatz, Hochstettei ont appelé l'attention sur ces faits, et je m'étonne qu'ils soient inconnus ici. D'ailleurs, rien ne sera plus facile que d'en démontrer matériellement l'existence. Il nous suffira désormais de pratiquer la *cystoscopie* et de faire le cathétérisme rétrograde de l'uretère ; on s'assurera ainsi et du même coup, de l'*existence*, et de la *variété* de la fistule. C'est une méthode que je ne saurais trop recommander dans les cas difficiles.

La guérison spontanée de ces fistules latérales a soulevé des protestations, et on a gratuitement supposé que cette guérison était due à une atrophie du rein. Mais nier cette guérison, c'est méconnaître singulièrement la chirurgie de l'uretère ; c'est ignorer que les ruptures partielles de ce canal, les sections incomplètes, accidentelles ou chirurgicales guérissent spontanément. Ces guérisons ont été reconnues cliniquemeni et expérimentalement ; les preuves abondent à cet égard. Bien plus, cette notion est tellement classique qu'elle a servi de base à des procédés opératoires. On a proposé, après l'incision chirurgicale de l'uretère pour ablation de calcul, de ne pas se donner la peine de suturer la plaie uretérale, car la fistule qui en résulte guérit toujours spontanément. Sans me rallier à cette façon de faire, je dois reconnaître le bien fondé de ces observations et en tenir compte dans le débat actuel, et je maintiens, avec les auteurs précités, mes conclusions au sujet de l'existence et de la guérison de ces variétés de fistules. Quant à l'importance du *rétrécissement* uretéral, sur lequel j'ai insisté, quant à la nécessité de le réséquer, avant toute implantation urétéro-vésicale, personne, je crois, ne pourra les nier. Les belles expé-

Digitized by Google

riences de M. Guyon et les miennes lèveraient tous les doutes à cet égard.

La question de thérapeutique mérite discussion. Je vous ai dit qu'après avoir épuisé les moyens simples, il fallait commencer par tenter une implantation de l'uretère sectionné dans la vessie, par voie vaginale. Je dois dire que tous les arguments qui ont été fournis ici contre cette manière de faire ont tous été purement théoriques, puisque pas un de ceux qui les ont émis n'ont tenté, que je sache, l'abouchement de l'uretère dans la vessie par voie vaginale. Vous me permettrez de trouver qu'une opération qui, sur deux cas, a donné deux succès complets et durables, n'est pas à dédaigner quand il s'y ajoute une bénignité parfaite. On a réédité, à cet égard, les vieux et pauvres arguments invoqués contre l'hystérectomie elle-même. Au fond du vagin, on ne peut pas manœuvrer, on ne voit pas clair, on ne peut pas suturer convenablement, on a de la suppuration, on a un rétrécissement cicatriciel secondaire. Toutes ces difficultés nous font à M. Segond et à moi trop d'honneur d'avoir mené à bien l'opération; mais je dois dire que nous ne le méritons guère. J'accorde que la suture est plus délicate, surtout quand l'uretère est normal; mais quand il est dilaté, la difficulté des sutures, les muqueuses et les musculeuses, après fente longitudinale du conduit, est singulièrement réduite.

Quant aux suppurations, aux rétrécissements secondaires, ce sont des allégations intéressées au besoin de la cause et qui manquent de preuve. Là encore, la cystoscopie avec cathétérisme rétrograde du nouvel uretère lèvera tous les doutes. En tous cas, je suis certain que ma malade opérée par voie vaginale est restée guérie et que son rein est en parfait état; sa mobilité et la maigreur de la malade permettent de s'en rendre parfaitement compte. D'autre part, la bénignité d'une autoplastie vaginale me paraît hors de doute et n'est pas comparable à celle d'une laparotomie pour une lésion peut-être septique de l'uretère.

En présence d'une de ces fistules rebelles à tout traitement simple, je tenterai donc d'abord l'implantation vésicale par voie vaginale, suivant les règles que nous avons essayé de poser. Si l'uretère n'est ni mobilisable, ni abaissable, je pratiquerai l'abouchement par voie abdominale, dont personne ne contestera alors l'indication formelle. Mais cette voie elle-même peut être insuffisante, et nous aurons alors recours à des procédés d'exception, que je rangerai par ordre de choix : le colpocleisis partiel, l'abouchement de l'uretère dans l'intestin, l'autoplastie vésico-uretérale et la néphrectomie. Je n'insiste pas sur les deux premières méthodes que vous connaissez et auxquelles je n'ai heureusement pas

Digitized by Google

eu besoin de recourir. Mais je dois ajouter que les recherches récentes de Rydigier élargiront singulièrement encore le cadre des méthodes autoplastiques.

Vous savez que ces recherches tendent à faire admettre, dans les cas où l'abouchement vésical direct n'est pas possible, un abouchement indirect. Pour cela, l'orifice de la fistule est mis en communication avec la vessie au moyen d'un lambeau vésical ou cutané. Dans le premier cas, on taille sur les faces latérales de la vessie un lambeau rectangulaire de longueur appropriée, dont la base supérieure est adhérente à la vessie. Ce lambeau est enroulé et suturé sous forme d'un cylindre dont l'embouchure supérieure est suturée à l'orifice fistuleux et l'extrémité inférieure s'ouvre naturellement dans la vessie. Le procédé de cet auteur, quand il emploie un lambeau cutané, nécessite d'abord la transposition de la fistule à la paroi antérieure de l'abdomen. Quelle que soit la complexité de ces procédés, je les préfère à la néphrectomie qui ne sera que l'*ultima ratio*.

M. Bazy. — Je tiens à résumer une dernière fois les raisons qui me font préférer la voie abdominale à la voie vagniale dans la cure des fistules uretérales. La *bénignité* de l'opération que j'ai conseillée n'est pas contestable, puisque j'ai montré que la guérison était possible même dans les cas d'infection préalable des reins. L'acte opératiore en lui-même n'offre pas de *difficultés* sérieuses et notre collègue Peyrot qui m'a vu opérer, pourrait en témoigner. Et, soit dit en passant, puisque M. Tuffier parlait des opérations compliquées, il aurait pu compléter son énumération en citant l'abouchement de l'uretère blessé dans son congénère, abouchement conseillé dernièrement par un chirurgien américain.

J'estime enfin, contrairement à Segond, qu'il est inutile d'attendre de nouveaux faits pour conclure. On ne saurait, en effet, trouver à l'actif de la voie abdominale, des observations plus démonstratives que les deux miennes, puisque l'une de mes opérées est guérie depuis un an et que chez l'autre, opérée depuis dix-sept mois, tous les accidents dépendant de l'infection rénale préexistante à mon intervention, ont absolument disparu. Le rein a repris ses dimensions normales, il n'y a plus eu l'ombre d'un accès fébrile et la malade a engraissé de 12 kilogrammes.

Digitized by Google

Suite de la discussion sur l'hystérectomie abdominale par le procédé de Richelot.

M. Reynier. — Dans la dernière séance, M. Richelot nous a exposé une nouvelle méthode opératoire, pour faire l'hystérectomie abdominale complète dans les cas de fibromes utérins. Pour lui, cette méthode est définitive, et paraît devoir être applicable à tous les fibromes utérins. Convaincu, comme M. Richelot, que la rentrée du pédicule est loin d'être bien recommandable à cause des accidents consécutifs que ce pédicule peut occasionner, et, d'autre part, reconnaissant également que le pédicule extra-abdominal, tout en donnant une plus grande sécurité, donne également, à cause des éventrations ultérieures, des ennuis, je ne saurais qu'applaudir à toutes ces tentatives qui essaient d'enlever l'utérus en entier. Je suis donc tout disposé à essayer du procédé de M. Richelot, et loin de vouloir faire des critiques, ce sont plutôt des renseignements que je demanderai, et quelques remarques que je ferai à propos de sa communication.

La méthode opératoire, que nous a exposée M. Richelot ne diffère que fort peu de celle préconisée par Lanphear, en 1893, dans le *Médical Record* (1er juillet), et analysée la même année dans les *Annales de Gynécologie*. Elle ne s'en distingue que sur deux points, qui me feraient peut-être préférer l'opération de Lanphear à celle de M. Richelot, dans quelques cas tout au moins. Lanphear après avoir incisé la paroi abdominale, dès que le ventre est ouvert, saisit les annexes d'un côté et les attire dans la plaie. Il applique alors une pince à pression en dehors d'eux, mais aussi près que possible du corps de l'utérus, on passe alors une forte ligature au catgut en dehors de cette pince, et on coupe le ligament large entre elle et la ligature. Cette dernière doit prendre un pouce du ligament large en hauteur environ. On peut répéter cette manœuvre, en s'enfonçant dans le petit bassin, autant de fois qu'il sera commode. On fait de même pour l'autre côté et on peut alors amener au jour l'utérus garni de ses pinces. Ainsi on éviterait les difficultés pour amener l'utérus dans la plaie abdominale.

Le reste de l'opération est ensuite conduite comme celle de M. Richelot. Incision transversale du péritoine utérin juste au-dessus du cul-de-sac vésico-utérin, séparation de la vessie et de l'utérus avec le doigt ou les ciseaux à pointes mousses. Lorsqu'on est arrivé au voisinage du col, l'opérateur passe l'index gauche dans le vagin, et il perfore le cul-de-sac antérieur de haut en bas avec les ciseaux, qui sont dans la cavité abdominale. On étend en-

Digitized by Google

suite cette incision latéralement de manière à inciser tout le cul-de-sac antérieur.

L'utérus étant attiré fortement en avant, on procède de même pour le cul-de-sac postérieur. Pendant qu'un assistant tire l'utérus en haut et latéralement, l'opérateur introduit une pince à mors longs par le vagin, laissant une main dans le ventre pour conduire les mors de l'instrument qu'on place aussi près de l'utérus que possible, en même temps qu'on s'assure qu'elle atteint le niveau où les ligatures s'arrêtent. On coupe alors tout au ras des pinces, et on enlève en bloc l'utérus avec les annexes.

L'opération de Lanphear ne se distingue donc de celle de M. Richelot que par ces deux points : au début les ligatures au catgut sur la partie supérieure du ligament large pour libérer les annexes et à la fin l'ouverture du cul-de-sac postérieur avant la pose de la pince, dont M. Richelot introduit le mors postérieur derrière le ligament par un trou qu'il a fait à sa base juste au-dessus de l'insertion du cul-de sac vaginal postérieur.

C'est en faisant cette opération, que nous pourrons juger, s'il vaut mieux inciser, comme Lanphear, le cul-de-sac postérieur primitivement pour placer la pince comme dans les hystérectomies vaginales, ou perforer, comme le fait M. Richelot, la base du ligament au-dessous de l'artère utérine, en risquant peut-être de blesser celle-ci ou de perforer au-dessus d'elle.

Les ligatures du début que place Lanphear pour libérer les annexes me paraissent, par contre, devoir, sauf quelques cas, être recommandables. Outre qu'elles facilitent l'énucléation de l'utérus, ainsi que j'ai pu le constater moi-même dans des hystérectomies abdominales, elles ont l'avantage de diminuer la hauteur du ligament large, dans certains cas très considérable, et difficile à prendre dans une pince de Richelot. Elles permettent de plus de placer les pinces plus près de l'utérus, et de ne pas les faire diverger, comme fatalement on est obligé de le faire quand on veut les placer en dehors de la trompe quelquefois très développée en cas de fibromes. M. Richelot n'a qu'à se rappeler ce qu'il nous a dit, quand dans l'avant-dernière séance, il a fait observer avec beaucoup de raison à M. Tuffier, que l'uretère risquait surtout d'être blessé quand on pousse en dehors une pince trop longue. C'est cependant ce qu'il fait dans l'opération qu'il nous préconise.

Ces quelques remarques faites, je dirai encore à M. Richelot que je regrette qu'il ne nous ait pas donné en entier ses observations, elles nous auraient permis de voir à quelle variété de fibromes, il avait eu affaire, quelle forme et surtout quel volume ils avaient. Autant de questions qui ont leur importance, car, en y répondant,

Digitized by Google

M. Richelot nous aurait alors convaincu que son procédé peut être applicable dans tous les cas.

Les fibromes de moyen volume ne s'élevant qu'à deux ou trois travers de doigt au-dessus du pubis, doivent, je le reconnais, devoir bien se prêter aux manœuvres de M. Richelot. Mais ne vaut-il pas mieux dans ce cas là se contenter de les enlever par la voie vaginale afin d'éviter l'incision abdominale? Pour les fibromes qui s'élèvent jusqu'à l'ombilic, ou le dépassent, peut-il dire que son procédé est toujours applicable? Dans ce cas, il nous dit qu'il est obligé de diminuer par morcellement ou énucléation la masse fibreuse. Ce premier temps peut être très long, très laborieux, et expose quelquefois à de grosses pertes de sang. Or, en présence des fibromes, plus vite l'opération est conduite, plus on diminue le shock opératoire.

Ne vaut-il pas mieux dans ce cas, revenir au procédé de Bouilly, que j'emploie, qui, certes, est moins brillant, mais très rapide. Après avoir rapidement pédiculisé la tumeur avec un fil de caoutchouc, qui traverse l'utérus, et l'enserre circulairement, je rentre le pédicule après avoir cautérisé la partie de la cavité utérine, qui est au-dessus du lien, et avoir entouré le moignon de gaze iodoformée, et je l'enlève par le vagin comme dans une hystérectomie vaginale. L'ablation de ce pédicule se fait dans ce cas très facilement et très vite, car on l'amène au dehors très aisément. Le ventre n'étant pas encore complètement fermé, quand on place les pinces, on voit, si elles comprennent bien tous le ligament; et au besoin on les guide par une main indroduite dans la cavité abdominale. Par ce procédé, j'ai opéré il y a un an 5 gros fibromes s'élevant jusqu'à l'ombilie, et 2 le dépassant, sans avoir d'accidents.

En résumé, je crois que l'opération de Lanphear, modifiée par M. Richelot peut, dans un certain nombre de cas, nous rendre des services; mais que dans les gros fibromes, elle doit exposer plus que la méthode de Bouilly, moins brillante, je le reconnais, mais plus sûre par sa rapidité et par la facilité à faire l'hémostase.

Lecture.

M. Villar lit un travail intitulé : *Restauration du nez par support métallique.* (M. Chaput, rapporteur.)

Digitized by Google

Présentation de malades.

Traitement des abcès tuberculeux par les injections de teucrine.

M. Quénu présente un jeune homme de 20 ans qu'il a guéri d'une carie costale tuberculeuse par des injections interstitielles de teucrine.

La séance est levée à 5 heures 10 minutes.

Le Secrétaire annuel,
Paul Segond.

Séance du 8 mai 1895.

Présidence de M. Th. Anger.

Le procès-verbal de la précédente séance est lu et adopté.

Correspondance.

La correspondance comprend :

1° Les journaux et publications périodiques de la semaine ;

2° Une lettre de M. Quénu, qui s'excuse de ne pouvoir assister à la séance ;

3° Un avis du Ministre de l'Instruction publique, qui nous envoie 500 francs en échange de 20 exemplaires de nos publications.

Suite de la discussion sur la chirurgie du canal cholédoque.

M. Michaux. — La très intéressante communication de notre collègue Quénu met pour la première fois en discussion devant vous la chirurgie du canal cholédoque ; je vous demande la permission de vous communiquer à mon tour les résultats de mon expérience personnelle sur ce point particulier de la chirurgie des voies biliaires.

Digitized by Google

J'ai fait huit laparotomies exploratrices pour des signes que l'on attribue en général à l'obstruction persistante du canal cholédoque. Sur ces huit faits: deux fois, il y avait bien lithiase du cholédoque; deux fois, la lithiase était simplement vésiculaire; une fois, il s'agissait d'un cancer de la tête du pancréas, d'ailleurs soupçonné cliniquement; enfin, dans les trois autres cas cliniquement caractérisés par de l'amaigrissement, une teinte subictérique et une décoloration presque complète des matières : deux fois, j'ai rencontré des cancers du foie, sans compression nette des canaux excréteurs de la bile; une fois, une sorte de sarcome limité vasculaire de la face inférieure du foie avec cirrhose biliaire très marquée.

De plus, dans les opérations que j'ai pratiquées sur les voies biliaires et notamment dans les dix cholécystectomies que j'ai faites, j'ai dû bien souvent, pour ne pas dire toujours, pratiquer l'exploration soigneuse et attentive du canal cholédoque pour m'assurer qu'il ne contenait pas de calculs. Enfin, préoccupé depuis longtemps par cette chirurgie des voies biliaires, je crois avoir eu en main et disséqué presque toutes les pièces anatomiques de lithiase biliaire recueillies à l'hôpital Beaujon, dans ces cinq dernières années, et j'ai pu ainsi faire un certain nombre de remarques anatomiques que j'ai vérifiées encore récemment sur une dizaine de sujets, tant à l'amphithéâtre que dans le laboratoire de mon maître le professeur Farabeuf.

J'adopterai dans cette étude l'ordre suivi par M. Quénu dans sa communication et j'examinerai successivement :

1° L'anatomie du canal cholédoque ;

2° Son exploration chirurgicale ;

3° Les signes de son obstruction ;

4° Enfin, les règles de la chirurgie qui lui est applicable et, particulièrement, de la cholédochotomie.

I. — *Anatomie du canal cholédoque.*

Notre collègue M. Quénu divise anatomiquement le canal cholédoque en trois portions :

1° Une portion sus-duodénale ;

2° Une portion rétro-duodénale ;

3° Une portion sous-duodénale.

Me plaçant au point de vue chirurgical, je crois qu'il n'y a que deux parties dans le canal cholédoque :

Une partie *sus-duodénale*, presque seule accessible à l'exploration.

Une partie *rétro-duodénale et intra-pancréatique* qu'il est difficile d'atteindre et parfois même d'explorer.

Digitized by Google

A. *Portion sus-duodénale du canal cholédoque.* — Le canal hépatique, aboutissant des conduits biliaires du foie, reçoit, à angle très aigu, le canal cystique, conduit excréteur de la vésicule biliaire ; de leur réunion, part un conduit qui continue le trajet et la direction du canal hépatique et qu'on nomme le canal cholédoque. Ce canal cholédoque, comme les conduits qui lui donnent naissance, occupe le bord droit de l'épiploon gastro-hépatique qui se prolonge ordinairement plus en dehors, sous la forme d'un mince repli, *ligament hépato-duodénal.*

Après un trajet dont la longueur varie d'un demi-centimètre à un centimètre et demi environ, le canal cholédoque gagne l'angle que fait la première portion du duodénum avec la seconde ; c'est la *portion sus-duodénale* du canal cholédoque. Dans cette portion, le cholédoque, comme nous le disions plus haut, continue le trajet du canal hépatique ; il est situé comme lui en avant de l'hiatus de Winslow, dont il occupe la partie inférieure et antérieure. Il est placé dans l'épaisseur du bord droit de l'épiploon gastro-hépatique, en avant et à droite du tronc de la veine-porte, dont le bord gauche est longé, en avant et à gauche, par l'artère hépatique et par l'artère gastro-épiploïque droite qui en part pour se diriger en bas, vers la grande courbure de l'estomac, le duodénum et le pancréas, auxquels elle fournit des rameaux importants et nombreux.

Dans cette partie sus-duodénale de son trajet, j'ai vu chez quelques sujets le canal cholédoque bordé, en dehors et en dedans, par deux petits lobules qui représentent l'extrémité supérieure de la tête du pancréas. Lorsqu'on soulève, avec l'index introduit dans l'hiatus de Winslow, le bord droit de l'épiploon gastro-hépatique, la bifurcation du cholédoque en canal cystique et canal hépatique devient facilement accessible, ainsi que la portion sus-duodénale du cholédoque ; le simple feuillet péritonéal antérieur de l'épiploon gastro-hépatique recouvre seul cette région qui est bien certainement la portion la plus facilement accessible des conduits excréteurs de la bile.

B. *Portion rétro-duodénale.* — Après ce court trajet sus-duodénal, le canal cholédoque plonge derrière l'angle de la première et de la seconde portion du duodénum, et se dirige vers le bord interne de la seconde portion de cet intestin, où il vient se terminer en s'abouchant avec le canal pancréatique au fond d'une petite saillie, bordée de plis intestinaux, *ampoule de Vater.* Cette seconde partie de son trajet mesure 4 à 5 centimètres environ, de telle sorte que la longueur totale du canal cholédoque varie de 55 à 67 millimètres (Cruveilhier).

Digitized by Google

Dans cette portion, le canal cholédoque croise d'abord la face postérieure de la première portion du duodénum, au niveau de son union avec la portion verticale, puis elle longe le bord interne de cette seconde portion, s'inclinant un peu en dehors à sa partie terminale, pour venir s'aboucher dans l'ampoule de Vater. Quand on a rabattu en bas et en dedans l'angle de la première avec la seconde portion du duodénum, on voit le canal cholédoque cheminer d'abord dans une étendue qui varie d'un centimètre à un centimètre et demi, dans une gouttière celluleuse à la surface du pancréas, puis plonger dans l'épaisseur même de la glande, recouverte par une mince couche detissu pancréatique qu'il faut diviser pour mettre à nu le canal cholédoque qu'elle recouvre jusqu'à sa pénétration dans la couche musculeuse de la deuxième portion du duodénum.

Toute cette portion est d'ailleurs longée en dedans par l'artère pancréatico-duodénale et par les veines volumineuses qui l'accompagnent. De telle sorte que, chirurgicalement, il est vrai de dire que la presque totalité de la portion rétro-duodénale du cholédoque est située dans l'épaisseur du pancréas, bordée et croisée par des vaisseaux nombreux et importants; si l'on ajoute que toute cette portion est appliquée en avant de la colonne vertébrale, recouverte par l'estomac et le bord droit du grand épiploon, on comprendra que la portion rétro-duodénale du canal cholédoque soit d'un accès extrêmement difficile.

Seuls, le premier ou les deux premiers centimètres de cette partie, par leur situation extra-pancréatique et par l'abaissement possible de l'angle du duodénum, sont susceptibles d'être attaqués directement par le chirurgien. Il y a sans doute des variantes à cette description, le canal cystique s'abouche plus ou moins bas dans le canal hépatique, l'angle du duodénum remonte plus ou moins haut, de même la portion intra-pancréatique est plus ou moins étendue ; mais la disposition que nous avons indiquée nous a paru la plus fréquente.

Au point de vue chirurgical, qui doit surtout nous intéresser, l'anatomie démontre donc, en résumé, qu'il existe dans le canal cholédoque deux portions :

Une *supérieure*, *accessible*, comprenant toute la partie sus-duodénale du cholédoque et les deux premiers centimètres de la portion rétro-duodénale, rendus visibles par l'abaissement de l'angle duodénal. Sa longueur est donc d'environ trois centimètres, c'est-à-dire qu'elle laisse au chirurgien une voie tout à fait suffisante.

Une *inférieure*, comprenant environ les quatre centimètres restant, *inaccessible*, *rétro-duodénale et intra-pancréatique*, croisée en avant par des arteres et des veines nombreuses et volumineuses.

Digitized by Google

Cette région est-elle absolument inaccessible? Les faits que j'ai observés me font pencher vers cette opinion ; je ne crois pas qu'on puisse l'aborder en décollant la seconde partie du duodénum par sa partie externe et en cheminant en avant de l'énorme veine cave inférieure ; je ne pense pas davantage qu'il soit possible d'y accéder par la partie antérieure, après avoir refoulé à gauche la région pylorique de l'estomac et en bas le côlon transverse, ainsi que les masses épiploïques qui les englobent. A supposer que ce refoulement soit possible, il y aurait encore à compter avec les dangers résultant de la présence de nombreux vaisseaux pancréatico-duodénaux et de l'ouverture des canalicules pancréatiques.

Théoriquement, tout au moins, l'écoulement d'un suc aussi actif que le suc pancréatique ne doit pas être sans graves inconvénients, et, à supposer qu'il soit sans action digestive sur les parties voisines, cet écoulement doit constituer un milieu de culture bien favorable sans doute au développement des agents septiques. Ce sont là peut-être des objections théoriques, il ne me semble pas qu'elles soient négligeables, et j'inclinerais fort à croire que, tout au moins pour les gros calculs de la dernière portion du canal cholédoque, pour ceux qui sont voisins de l'ampoule de Vater, la voie duodénale est peut-être encore la meilleure et la plus sûre. Cette duodénotomie a d'ailleurs été déjà pratiquée, et notre collègue M. Pozzi en a relaté une très intéressante observation.

Je n'ai pas, au surplus, la prétention de trancher cette question difficile, je désire seulement la poser telle qu'elle m'est apparue dans les faits et les recherches qui ont servi de base à ce travail. Les opérations confirment d'ailleurs pleinement la distinction anatomique que je viens d'établir ; la portion *accessible*, seule ou presque seule, a été incisée par les chirurgiens ; cette incision a permis non seulement l'extraction des calculs du cholédoque voisins de l'embouchure du canal cystique, mais encore après refoulement l'extraction de calculs situés plus profondément vers le duodénum ; c'est la véritable *portion chirurgicale* du canal cholédoque.

II. — *Exploration chirurgicale du canal cholédoque.*

Les règles de l'exploration chirurgicale du cholédoque ont été déjà données par M. Terrier dans le travail si complet qu'il a publié sur la chirurgie du cholédoque dans la *Revue de Chirurgie* (novembre 1892) ; notre collègue Quénu les a retracées avec une grande précision pour la portion du cholédoque qui est au-dessus du duodénum. Le foie bien relevé par la main d'un aide, la vésicule bien libérée, les intestins maintenus en bas par une large

Digitized by Google

éponge ou compresse aseptique, l'opérateur introduit la main gauche, la face palmaire présentée en avant, l'index se dirige vers l'hiatus de Winslow, accroche le bord droit de l'épiploon gastro-hépatique et soulève le paquet vasculaire que les doigts de la main droite vont palper à leur aise.

Je voudrais ajouter à cette règle générale quelques remarques pratiques : en première ligne, je noterai l'importance de la vésicule biliaire pour l'orientation du chirurgien dans l'exploration du cholédoque. Les calculs du cholédoque s'accompagnent souvent de lithiase vésiculaire et on est, dans ce cas, conduit à ouvrir ou à extirper la vésicule ; j'insisterai précisément tout à l'heure sur ces opérations complémentaires ; pour le moment, je n'en veux retenir que ce fait, c'est que l'exploration chirurgicale du cholédoque est singulièrement facilitée quand elle est précédée de la cholécystectomie, la vésicule biliaire est détachée du foie, le décollement du canal cystique nous conduit tout naturellement vers le canal cholédoque. Vous tenez dans la main gauche la vésicule et le canal cystique, l'index et le médius sont dans l'hiatus de Winslow, soulèvent le cholédoque que vous attirez encore avec la vésicule.

Je sais bien que la vésicule peut manquer, qu'elle est parfois très atrophiée, perdue dans la graisse ; il est évident qu'en pareil cas, elle ne peut servir, mais il n'en est pas toujours ainsi ; lorsqu'elle existe sans trop d'altérations de voisinage, elle constitue un excellent guide vers le cholédoque. Il ne faut pas non plus perdre de vue que, dans certains cas, les épaississements inflammatoires et les adhérences péricystiques sont telles qu'il n'y a plus de repères anatomiques précis. C'est dans un cas de ce genre que M. Terrier a utilisé la présence des ganglions voisins de la vésicule.

Ce serait encore une erreur de croire que, même dans les conditions anatomiques normales, le canal cholédoque est facile à sentir et à voir ; les parois de ce canal sont peu épaisses et ne se sentent guère à la main ; il faut, pour le trouver alors, au cours d'une opération, une dissection soigneuse ; d'ailleurs, si on ne le sent pas, c'est qu'il ne contient pas de calculs et, dès lors, on n'a pas besoin de l'inciser. Ce que l'on recherche dans l'exploration du canal, ce sont les calculs qui existent dans sa cavité, et les sensations qu'ils donnent dans l'exploration méthodique que nous venons de décrire ne sauraient guère tromper. Tout au plus, pourrait-on, dans quelques cas, prendre pour des calculs du cholédoque les ganglions voisins ou les lobules pancréatiques que j'ai indiqués tout à l'heure, principalement s'ils étaient augmentés de volume et indurés. Il est bon d'être prévenu de cette difficulté ; la consistance est d'ailleurs différente, et, l'hésitation, croyons-nous, ne se présente

Digitized by Google

que dans les cas difficiles où les voies biliaires sont enveloppées d'adhérences.

Toutes ces remarques visent principalement l'exploration du canal cholédoque dans sa portion chirurgicale accessible. Quant à la portion profonde retro-duodénale, son exploration, si j'en crois ma modeste expérience, est toujours assez difficile, pour les raisons anatomiques que j'ai données plus haut. Je crois avoir une certaine habitude de ces opérations, puisque j'en ai fait environ une vingtaine, et il m'est arrivé, chez une femme très grasse, avec des intestins très dilatés, de méconnaître un calcul biliaire, du volume du pouce, long de 3 centimètres au moins, et siégeant dans la partie inférieure, retro-duodénale, d'un énorme canal cholédoque, dont la circonférence mesurait, à ce niveau, 5 à 6 centimètres.

Cette femme, qui avait dépassé la cinquantaine, était atteinte depuis deux ans d'un ictère persistant. Je lui fis, au mois de janvier 1893, une laparotomie exploratrice. Je constatai une cirrhose biliaire très accusée ; la vésicule atrophiée, perdue dans la graisse, fut absolument introuvable. Avec tout le soin possible, j'explorai toute la région cholédoquienne ; il me fut impossible de rien découvrir derrière la masse intestinale et graisseuse qui recouvrait le pancréas et la région prévertébrale.

La malade ne supporta pas cette exploration ; elle succomba le troisième jour, et je fus bien surpris de trouver, à son autopsie, un foie profondément altéré, une petite vésicule atrophiée, cachée dans une masse graisseuse, au voisinage du hile du foie, et, enfin, un canal cholédoque très dilaté, comme tous les conduits biliaires, surtout dans sa partie inférieure, qui renfermait le volumineux calcul dont j'ai parlé plus haut. Au delà de cette ampoule, le cholédoque était épaissi, dans une étendue de 1 centimètre, correspondant à son trajet dans la paroi du duodénum. Ce fait me paraît très instructif, et c'est pour cela que je l'ai rapporté avec quelques détails.

Inversement, j'en rapporterai brièvement un autre qui démontre que, dans d'autres cas, cette exploration est possible, bien que toujours difficile. J'ai déjà communiqué cette observation l'an dernier à la Société de chirurgie, à propos d'une très intéressante observation de cholécystentérostomie que notre collègue Ricard nous avait adressée. Femme de 64 ans, amaigrie, fatiguée, ictérique depuis six mois. La cellule hépatique paraît encore suffisante ; il n'y a pas de signes d'infection biliaire. L'opération est décidée et pratiquée, le 4 juillet 1894, en présence de M. Labbé et de M. Fernet, qui nous avait adressé la malade. Laparotomie. Énorme vésicule contenant 1 litre de liquide, légèrement louche, que nous évacuons par la ponction. Ce petit orifice est refermé par une

Digitized by Google

pince, et je procède, avec le plus grand soin, à l'exploration des voies biliaires. « Cet examen est rendu des plus difficiles par une certaine distension gazeuse de l'intestin et par une surcharge graisseuse notable de tous les mésentères et épiploons ».

« Avec un soin méticuleux et une attention extrême, j'explore longuement la vésicule, les canaux cystique et hépatique, le hile du foie ; je ne sens rien. A deux reprises, descendant sur le cholédoque, je crois sentir quelque chose, du côté de l'ampoule de Vater ; enfin, au bout de sept à huit minutes, je saisis, entre le pouce et l'index, à travers la paroi intestinale et l'épiploon, une masse correspondant à la partie latérale gauche de la colonne vertébrale. Cette petite masse, que j'ai fait sentir à mon maître, M. Labbé, ne ressemble en rien à un calcul biliaire ; elle a les dimensions, verticale et transversale, d'une pièce de 1 franc ; elle est épaisse, comme lobulée, et donne tout à fait l'impression d'une plaque épithéliale, développée au niveau de l'ampoule de Vater. Le cholédoque n'est nullement perceptible, il ne renferme aucun corps étranger appréciable. »

Cette constatation, jointe à la dilatation de la vésicule biliaire (signe de Courvoisier-Terrier), me fait songer à un carcinome limité de la tête du pancréas, comprimant le cholédoque à sa terminaison. La cholécystentérostomie est pratiquée séance tenante. Les résultats en sont d'abord très favorables pendant dix jours, puis la malade se cachectise et succombe au douzième jour, sans lésions péritonéales, probablement par insuffisance hépatique.

III. — *Diagnostic de l'obstruction du canal cholédoque.*

L'obstruction calculeuse du cholédoque peut-elle se diagnostiquer ? M. Quénu pense que ce diagnostic est le plus souvent impossible ; l'étude critique des symptômes de l'obstruction cholédoquienne qu'il nous a faite tend à le démontrer, et notre collègue en conclut très logiquement que, devant des signes de rétention biliaire persistant depuis trois ou quatre mois, il faut faire la laparotomie exploratrice. Ce n'est certes pas moi qui voudrais m'élever contre pareille doctrine. M. Quénu a raison ; c'est avec cette pratique seulement que nous opérerons au bon moment les lithiasiques biliaires. Je n'ajouterai qu'une condition, c'est que les malades doivent avoir subi un traitement médical sérieux, intense, et dans la mesure du possible, fait au moins une cure sérieuse d'eaux minérales, à Vichy.

Il est pourtant regrettable que le diagnostic soit si difficile, et il faut chercher à le perfectionner le plus possible, car, si je crois qu'un chirurgien aseptique peut, sans danger, ouvrir le ventre à

Digitized by Google

un malade atteint de lithiase biliaire, pas trop avancée, et sans altération trop profonde du foie, il n'en est certainement pas de même pour un cancéreux. Ces malades résistent mal, même à une opération légère, et certains d'entre eux, qui vont encore à peu près, tombent dès qu'on les touche ; il est incontestable qu'une opération, même légère, hâte leur fin.

Si je suis absolument d'accord avec M. Quénu sur l'utilité de la laparotomie exploratrice chez les lithiasiques biliaires, et sur les avantages énormes qu'il y a pour les malades à ce que cette opération soit pratiquée de bonne heure, c'est-à-dire dans les premiers mois, je pense qu'il faut être plus réservé dans les cas de cancer du foie, du pancréas ou des voies biliaires. Il faut savoir, en pareil cas, conduire très rapidement son exploration, en réduire la durée autant que possible. Sans doute, le diagnostic n'est ordinairement pas fait, les signes de l'obstruction cholédoquienne ne sont pas infaillibles; on ne sait pas si on a à faire à une lithiase ou à un cancer, mais, si imparfaits que soient les signes, je suis d'avis qu'il ne faut en négliger aucun, qu'il faut savoir les grouper pour augmenter par l'un la valeur des autres, ne pas rejeter, en un mot, si faibles qu'elles soient, les ressources que la clinique met à notre disposition.

IV. — *Chirurgie du cholédoque.*

J'ai fait deux fois l'incision de ce canal et, dans les deux cas, cette cholédochotomie a été précédée d'une extirpation de la vésicule biliaire, ou cholécystectomie. Voici en quelques lignes l'histoire de ces deux malades :

La première est une femme de 68 ans, Mme H..., entrée à Beaujon, dans le service de M. Labbé, en septembre 1894, pour des accidents d'ictère persistant et un amaigrissement assez marqué. L'âge de la malade et cet amaigrissement me faisaient incliner vers l'idée d'un cancer, obstruant le cholédoque. — Le 14 septembre 1894, je fais la laparotomie ; je trouve une petite vésicule atrophiée, remplie de calculs ; je l'extirpe facilement et, en poussant la libération du canal cystique, je m'aperçois qu'il y a un calcul dans le cholédoque. J'essaie de le broyer avec les doigts ou de le faire cheminer. Je ne puis y arriver. J'incise le cholédoque et je parviens à extraire le calcul. Je fais le cathétérisme des voies biliaires. Une sonde métallique et une sonde en gomme me démontrent qu'il n'y a plus rien. Je ferme la plaie cholédoquienne par quatre ou cinq points de suture. Tamponnement iodoformé. Gros drainage abdominal. La malade va assez bien le lendemain ; je la crois hors d'affaire. Mais le soir, elle baisse rapidement et succombe au bout de quarante-huit heures, sans péritonite, ni septicémie.

Digitized by Google

La seconde observation est plus intéressante, puisque la malade a guéri :

Il s'agit d'une femme de 43 ans, Schuller (Adèle), demeurant 2, rue Hintziger, à Clichy, qui est entrée à Beaujon, dans le service de M. Fernet, au mois d'octobre 1894, pour une tuméfaction marquée de l'hypochondre droit au-dessous des fausses côtes, et un ictère prononcé qui dure depuis huit ou dix mois. *Un mois de traitement médical sans grand succès.* Nous croyons à une distension lithiasique de la vésicule avec *réserves sur les lésions hépatiques.*

Le 23 novembre, je pratique la laparotomie : incision sur le bord externe du muscle droit, depuis la base du thorax jusqu'au-dessous du niveau de l'ombilic. L'exploration nous montre que la vésicule est à peine plus volumineuse qu'à l'état normal et que c'est le foie, déformé par le corset, qui fait la grosse saillie que l'on sentait déborder sous les fausses côtes. Il n'y a de calcul qu'à la base de la vésicule, dans le canal cystique. Le foie relevé par un aide, je pratique la cholécystectomie, la vésicule est si mince que, malgré toutes mes précautions, elle se déchire pendant son décollement. Il s'écoule un peu de bile, mais la cavité péritonéale est bien garnie d'éponges ; je peux terminer le décollement avec les ciseaux.

Le calcul est bien dans le canal cystique, mais il y en a un autre dans le cholédoque. Je les attire bien avec la main gauche, les doigts en dessous, le pouce en dessus. Mais si je lie, je sens que je vais lier le cholédoque, peut-être complètement ; alors, je me décide à inciser le cholédoque sur une longueur de $1^{cm},5$ environ, et, par cette incision, je parviens, non sans peine, à extraire deux calculs assez mous à la surface et du volume d'une grosse noisette. La sonde métallique, puis le doigt, pénètrent dans le canal, qui admet facilement l'index. La sonde descend facilement à 7 ou 8 centimètres de profondeur vers le duodénum ; nous sommes bien dans le canal cholédoque. La pince clamp mise sur le canal cystique est remplacée par une double ligature, suivant mon habitude. Je place près du cholédoque un très gros catgut double et au delà je fais une ligature avec une grosse soie plate qui entoure deux fois le canal. Le moignon vésiculaire est coupé au thermocautère et soigneusement cautérisé, puis désinfecté.

Je m'occupe ensuite du canal cholédoque ; le maintenant bien soulevé pour diminuer l'afflux biliaire qui n'est pas trop abondant, je saisis les deux lèvres de l'incision et les rapproche par huit à dix points de suture de Lembert à la soie fine ; ces points sont très rapprochés les uns des autres. Un gros drain, taillé en bec de flûte très allongé, est disposé au-dessous du cholédoque et du cystique lié ; au delà, les éponges qui protégeaient la cavité péritonéale sont remplacées par de fortes mèches plates de gaze iodoformée, qui forment un véritable entonnoir, allant du foyer opératoire à l'incision abdominale, que je referme en partie par un double plan de sutures, ménageant, à sa partie moyenne, un large écoulement pour l'issue des liquides, des mèches et du drain. Pansement iodoformé. L'opération faite, avec

Digitized by Google

l'aide de mon ami, M. Pauchet, interne du service, a duré une heure un quart, tout compris ; elle a été très laborieuse ; grâce aux éponges, soigneusement disposées, je ne crois pas que la cavité péritonéale ait été souillée par la bile.

La malade est reportée dans son lit, soigneusement réchauffée et remontée ; les premiers jours, elle est un peu déprimée, mais il n'y a pas de réaction péritonéale ; les suites sont bonnes, sans fièvre. Au bout de deux jours, la bile s'écoule au dehors, facilement, grâce à notre drainage ; cet écoulement persiste pendant quinze jours à trois semaines, puis disparaît peu à peu. La malade se remonte, engraisse, elle nous quitte au bout de deux mois, dans un état absolument florissant.

Ces deux faits démontrent donc qu'il y a des cholédochotomies simples et des cholédochotomies associées à d'autres opérations.

Dans sa communication, M. Quénu a surtout étudié la cholédochotomie simple ; sans doute il est des cas où la lithiase est purement cholédoquienne, mais je ne crois pas, d'après mes recherches, qu'il en soit ainsi le plus souvent ; je pense que le plus ordinairement on trouvera de la lithiase, de la vésicule, en même temps que du cholédoque, aussi je crois que l'opération qu'on aura le plus souvent à pratiquer doit porter à la fois sur la vésicule et sur le cholédoque, et c'est cette opération complexe que j'aurai surtout en vue dans ma description.

Dans le travail de M. Terrier, auquel nous avons déjà fait allusion plus haut (*Revue de chirurgie*, novembre 1892), sur 17 cas de cholédochotomie, dix fois il y eut en même temps opération sur la vésicule et sur le cholédoque : Deux fois, ces opérations furent pratiquées en deux temps éloignés ; huit fois, elles furent exécutées dans la même séance. Dans les deux faits que j'ai rapportés plus haut, dans un autre dont j'ai été témoin depuis la confection de ce travail, il y avait toujours lithiase vésiculaire ou cystique en même temps que lithiase cholédoquienne.

(*a.*) La laparotomie exploratrice révèle l'existence d'une lithiase cholédoquienne pure ou combinée à une lithiase de la vésicule, faut-il faire l'*opération en un temps* ou *en deux temps*.

Notre collègue Quénu semble pencher pour l'opération en deux temps ; au point de vue de la défense du péritoine contre l'écoulement de bile septique qui ne peut manquer de se produire, je crois qu'il a raison. Mais je ferai remarquer que sa malade a failli avoir des accidents graves, qu'au bout de quelques jours elle a été prise d'une élévation brusque de la température montant à 40° et que ces accidents n'ont été conjurés que grâce à la promptitude avec laquelle notre collègue est intervenu, pour le second temps.

Sans doute il n'est pas indifférent de pratiquer sur les voies bi-

Digitized by Google

liaires une opération courte ou longue, et une cholécystectomie avec cholédochotomie sera toujours une opération longue et laborieuse. Mais, d'autre part, pourquoi faire courir deux fois aux malades les risques, si faibles soient-ils, d'une double laparotomie. La vésicule a déjà été le centre d'inflammations et d'adhérences; si on y ajoute encore celles qui résultent d'une exploration prolongée, d'un tamponnement iodoformé, n'est-ce pas augmenter les difficultés de la seconde opération, sans parler de la persistance des dangers résultant de la lithiase du cholédoque.

D'une manière générale, donc, je demeure partisan de l'opération en un temps, je suis d'avis de faire du côté de la vésicule ce qu'on a à y faire, puis d'opérer sur le cholédoque; il est entendu d'ailleurs que ces opérations ne seront pas faites chez des malades trop âgées, trop affaiblies, manquant de résistance, et que, d'autre part, on ne se trouvera pas en présence de difficultés locales, foyers inflammatoires, adhérences, qui prolongeraient démesurément les manœuvres opératoires. Le chirurgien doit toujours savoir, s'il en est besoin, s'arrêter ou remettre à plus tard une intervention qui deviendrait trop dangereuse.

(*b.*) *Incision abdominale.* — Au point de vue opératoire, M. Quénu préconise l'incision médiane de la paroi abdominale, comme conduisant mieux sur le canal cholédoque; anatomiquement, il a parfaitement raison, le cholédoque est presque sur la ligne médiane; chirurgicalement, je crois qu'il vaut mieux s'en tenir à l'incision sur le bord externe du muscle droit à laquelle, d'ailleurs, ont recours un grand nombre de chirurgiens; je n'en donnerai qu'une seule raison qui me paraît dispenser de toutes les autres : Si on est, comme cela arrive souvent, obligé d'agir sur la vésicule avant d'inciser le cholédoque, l'incision au bord externe est certainement plus avantageuse. Qu'il y ait ou même qu'il n'y ait pas de calculs dans la vésicule, celle-ci me semble extrêmement importante pour orienter le chirurgien et le guider vers le canal cholédoque; j'ai suffisamment insisté sur ce point au chapitre de l'exploration de ce canal pour n'avoir pas à y revenir.

Mais pour que l'incision au bord externe soit bonne, il faut qu'elle soit suffisamment longue; j'insiste sur la nécessité qu'il y a de la bien conduire jusqu'au-dessus de la base du thorax et de la descendre en bas au-dessous de l'ombilic; le point important, c'est de ne pas être gêné pour opérer, parce qu'on gagne ainsi du temps, ce qui est d'une importance capitale. Pour les mêmes motifs, je ne me gênerais nullement, en cas de nécessité, pour inciser transversalement à droite ou à gauche le muscle droit ou la lèvre externe de manière à bien permettre le relèvement du foie. Chez

Digitized by Google

ma seconde opérée, je n'ai pas hésité à me donner ainsi du jour, et c'est seulement grâce à cette précaution que les manœuvres opératoires sur le cholédoque sont devenues possibles et moins pénibles.

Le fait suivant, qui m'est personnel, démontre d'ailleurs pleinement la nécessité de faire l'incision première au bord externe, si on ne veut pas être exposé à faire une seconde incision de la paroi, ce qui, évidemment, n'est pas un gros danger mais, tout au moins, une inutilité absolue. Une fois, en 1893, chez une malade de 39 ans, atteinte de coliques hépatiques depuis l'âge de 7 ans, avec nombreuses poussées ictériques et ictère persistant depuis près d'un an, j'ai incisé sur la ligne médiane, croyant à une obstruction du cholédoque. J'ai exploré de mon mieux. Je n'ai rien trouvé. Je n'ai rien pu faire. J'ai dû refermer, ouvrir au bord externe du muscle droit et faire la cholécystostomie; il n'y avait qu'un calcul du volume d'un œuf de pigeon.

(*c.*) *Opérations vésiculaires concomitantes.* — Dans le cas où il y a un calcul vésiculaire ou cystique, l'opération sur la vésicule me paraît devoir être faite en premier lieu. Si la vésicule est dilatée, il faut la ponctionner pour évacuer le liquide qu'elle renferme et rendre possible l'accès dans la profondeur. Suivant les circonstances ou les préférences du chirurgien, on aura donc à faire une cholécystotomie avec extraction des calculs vésiculaires, ou une cholécystostomie, si on désire aller vite et si on craint quelque obstruction sérieuse et profonde du cholédoque. Si la vésicule n'est pas volumineuse, si elle est épaisse, si elle contient bon nombre de calculs, si la malade n'est pas trop âgée, si elle est bien résistante, si son foie, ses reins fonctionnent bien, l'extirpation de la vésicule me semblent l'opération de choix. La vésicule est décollée de la face inférieure du foie soigneusement relevé; à mesure qu'on la décolle, on l'attire en haut et on se dirige vers le canal cholédoque. Dans les faits relatés par M. Terrier : deux fois, on a fait la cholécystectomie (Kümmel et Rehn); six fois, on a fait la cholécystotomie, deux fois en abandonnant l'ouverture à elle-même, une fois en la fixant à la peau, trois fois en la suturant. Dans les deux cas où l'opération fut faite en deux temps très éloignés, on avait fait la cholédocholithotripsie qui n'avait d'ailleurs amené d'autre résultat que de produire une fistule biliaire persistante.

(*d.*) *Incision du cholédoque dans sa portion accessible.*— Dans l'article de la *Revue de chirurgie* (1892), M. Terrier incline à croire que les calculs du cholédoque sont plus souvent juxta-duodénaux ou sous-duodénaux : le fait est noté expressément 5 fois sur 17. Ces chiffres ne sauraient trancher la question; il faudrait des

Digitized by Google

observations plus nombreuses. Dans les trois faits que je rapporte, une fois il était juxta-duodénal, deux fois il était près du canal cystique ou facile à remonter. Je ne parlerai pas de la duodénostomie. Je n'en ai pas fait. Je me suis seulement bien souvent rendu compte, dans mes 12 extirpations de la vésicule, que le cholédoque est bien difficile à explorer ou à aborder, daus sa partie inférieure, autrement que par l'incision du duodénum.

(*e.*) *Extraction des calculs.* — Le cholédoque incisé, les doigts placés dans l'hiatus de Winslow soulèvent le ou les calculs et tendent à les faire sortir par l'incision. Ce soulèvement a un autre avantage : il comprime pour ainsi dire, par traction, le canal cholédoque qu'il aplatit et diminue, par ce fait, l'afflux de bile qui ne manque guère de se produire dès que le canal est ouvert et le calcul enlevé.

S'il y a plusieurs calculs siégeant soit inférieurement dans le cholédoque, soit supérieurement dans le canal hépatique, des pressions digitales douces et faciles les amènent successivement à l'incision, d'où on les expulse par pression comme on le ferait d'un noyau de cerises. Si l'extraction était trop pénible, on s'aiderait d'une petite curette, et, au besoin, on fragmenterait le calcul. Ces manœuvres faites sous les yeux sont très différentes des cholédocholithotripsies faites en aveugle dans le canal. J'ai tenté deux fois de broyer des calculs dans l'épaisseur du cholédoque, sans jamais y parvenir; j'ai fait ces tentatives avec les doigts, une fois même avec des pinces, mais je n'ai pas osé insister, trouvant ces manœuvres trop aveugles et partant trop dangereuses.

(*f.*) *Cathétérisme complémentaire des voies biliaires dans les deux sens.* — Les calculs sortis, il est nécessaire de pratiquer le catéthérisme des voies biliaires.

La sonde cannelée me paraît, au cas particulier, bien préférable à la bougie en gomme, car elle transmet bien mieux à la main les moindres contacts qu'elle éprouve.

J'ai fait dans mes deux cas très facilement cette exploration, et je n'indiquerai qu'une seule précaution : ne pas aller trop loin, pour ne pas ramener de l'intestin quelques colibacilles ou autres agents infectieux.

(*g.*) *Suture du cholédoque.* — Faut-il suturer l'incision faite au cholédoque? Les faits répondent par l'affirmative; la suture a été pratiquée 15 fois sur les 17 observations relevées par M. Terrier dans le travail déjà cité; je l'ai pratiquée, moi-même, dans mes 2 cas, sans trop de difficultés; comme la plupart de mes collègues, j'ai fait une suture à la soie fine à points séparés. Leur nombre varie de 5 à 6, 8 ou 10.

Digitized by Google

Je n'ai fait qu'une rangée de sutures; l'opération est déjà assez longue et assez laborieuse pour qu'on ne cherche pas à la prolonger encore; d'ailleurs la bile passe presque toujours.

(*h.*) *Drainage abdominal.* — C'est pour cela que le drainage abdominal est très nécessaire. J'ai remarqué que M. Quénu prend souvent la peine de rassembler des lambeaux d'épiploon et de tissu cellulaire pour canaliser la bile. Je ne crois pas cela très utile, si la bile n'est pas septique et même si elle l'est, à la condition d'avoir un bon drainage à la gaze iodoformée et un énorme drain. On refermera imparfaitement la paroi pour éviter la rétention. Comme je viens de le dire, je considère comme très fréquent l'écoulement bilieux post-opératoire malgré la suture; sa durée est d'ailleurs très variable; elle a été de quinze jours à trois semaines seulement chez mon opérée, mais chez d'autres malades, elle a persisté pendant un temps très considérable; c'est pour cela que j'attache une importance extrême à ces deux précautions : énorme drainage et tamponnement iodoformé des plus soignés.

Communications.

I. — *Péritonite à pneumocoques chez un malade de 7 ans et demi, opération, guérison,*

Par M. E. KIRMISSON.

Le 8 janvier dernier, entrait dans notre service un garçon de 7 ans et demi, présentant tous les symptômes d'une péritonite enkystée dans la région sous-ombilicale. Les commémoratifs nous apprenaient que, cinq semaines auparavant, un abcès à évolution assez rapide s'était formé au niveau de la malléole externe du côté droit. Des pointes de feu profondes appliquées en ce point en avaient arrêté l'évolution, mais, quelques jours après, un autre abcès se formait en dedans de l'articulation, abcès qui est resté fistuleux. Vers la même époque, le ventre commença à devenir douloureux. Actuellement, l'abdomen affecte la forme globuleuse, mais la saillie est surtout marquée dans la région sous-ombilicale; la partie sus-ombilicale paraît relativement saine; l'abdomen est partout également résistant. La palpation n'y décèle ni bosselures, ni indurations. Le choc se transmet facilement d'une main à l'autre dans tous les sens, les veines sous-tégumenteuses sont développées. La cicatrice ombilicale, dans sa partie inférieure, est saillante en avant et forme une bosselure rougeâtre, au niveau de laquelle la peau est amincie et menace de se rompre. Le malade a de la constipation et il urine difficilement. L'appétit est conservé; pas

Digitized by Google

de vomissement; la respiration est normale; amaigrissement assez marqué.

En présence de cette menace de rupture au niveau de l'ombilic, l'intervention s'imposait. Le 9 janvier, l'opération est faite de la façon suivante : après chloroformisation, incision sur la ligne médiane, longue de 6 centimètres environ, et commençant un peu au-dessous de la cicatrice ombilicale. Les différentes couches de la paroi abdominale sont sectionnées au bistouri, puis le péritoine est déchiré avec la sonde cannelée; l'ouverture est élargie avec le doigt; un flot énorme de pus crémeux, épais, s'écoule, renfermant de gros flocons. Les anses intestinales ont été refoulées en haut et sur les côtés; le doigt introduit dans la cavité de l'abcès pénètre jusqu'au fond du petit bassin. On ne sent pas la vessie qui est aplatie, refoulée derrière la symphyse des pubis. Lavage abondant avec l'eau boriquée stérilisée, qui entraîne encore de nombreuses nappes purulentes. Deux gros drains adossés en canon de fusil sont introduits jusqu'au fond de la cavité pelvienne et maintenus par un point de suture au niveau des lèvres de la plaie. Pansement à la gaze iodoformée.

Le 11 janvier, la température est devenue normale; l'enfant mange et digère bien; les urines sont toujours rares et l'intestin paresseux. Pansement et lavage de la cavité suppurante avec l'eau boriquée; l'état local est satisfaisant. — Le 8 février, les drains sont supprimés et remplacés par une petite mèche de gaze iodoformée; la suppuration est très diminuée. — Le 15 février, la fistule est presque complètement tarie. On ne trouve pas d'empâtement dans l'abdomen. La santé générale est très bonne. Le pied est complètement guéri; il reste seulement un peu de raideur dans les articulations tibio et médio-tarsiennes. — Le 18 février, l'enfant peut être considéré comme guéri. Il quitte l'hôpital, conservant seulement une petite plaie superficielle au niveau de la paroi abdominale. Depuis lors, nous avons eu plusieurs fois de ses nouvelles; la guérison est complète et ne s'est pas démentie depuis l'opération.

Ce qu'il y a d'intéressant dans ce fait, c'est que l'examen bactériologique du pus y a décelé la présence, en très grande abondance, du pneumocoque mélangé à de rares streptocoques; absence absolue de bacilles tuberculeux. Ainsi donc, malgré la coïncidence des lésions osseuses du pied qui auraient pu faire penser à la tuberculose, il ne s'agissait pas ici d'une péritonite tuberculeuse, mais bien d'une péritonite à pneumocoques. Du reste, nous retrouvons dans l'observation chimique les caractères qui ont été assignés jusqu'ici à cette variété spéciale de péritonite. Le pus était verdâtre, tomenteux, visqueux; il s'agissait d'un enfant : or,

Digitized by Google

c'est là ce qui a été noté le plus souvent dans la péritonite à pneumocoques. Enfin, il n'est pas sans intérêt de faire observer que, dans le cas particulier, notre intervention a été suivie de guérison, car d'après les statistiques qui sont actuellement entre nos mains, la péritonite à pneumocoques paraît comporter un pronostic d'une haute gravité.

II. — *De l'anesthésie par l'éther. Étude sur l'anesthésie par l'éther et sur l'emploi du masque de Wanscher,*

Par MM. CHAPUT, ANGELESCO et LENOBLE.

L'éther comme agent anesthésique a eu des fortunes diverses. En 1846, Jackson et Morton découvrent l'anesthésie par l'éther, et la nouvelle découverte se répand comme une traînée de poudre. En 1847, les communications de Flourens, celle de Simpson sur le chloroforme attirent la faveur du monde chirurgical sur ce nouvel agent plus actif que l'éther; aussi ce dernier est-il abandonné par la majorité des opérateurs, qui lui reprochent surtout de ne fournir qu'une anesthésie très incomplète, de provoquer une agitation très vive et de n'agir que très lentement. Nous verrons plus loin que les reproches fondés autrefois, lorsqu'on donnait l'éther à doses faibles, ne l'est plus à présent que nous savons le donner à doses massives.

En Angleterre, en Amérique cependant, nombre de chirurgiens restent fidèles à l'éther, et, en France, les Lyonnais ne l'ont jamais abandonné. Mais l'éther n'est revenu sérieusement en faveur que depuis l'important mémoire de Julliard (*Revue médicale de la Suisse Romande*, 1891), de Poncet, de Vallas (*Revue de chirurgie*, 1893), de Forgue de Montpellier (*Montpellier médical*, 1892), de Lépine (*Semaine médicale*, 1894).

Un très intéressant mémoire de Chalot (*Revue de chirurgie*, 1894), les communications de MM. Le Dentu et Michaux, l'an dernier, à la Société de Chirurgie, le *Traité des anesthésiques* de Dastre, 1890, complètent la liste des travaux français les plus importants sur l'éthérisation.

En Allemagne, nous citerons les mémoires de Holz[1], Dreser[2], Wunderlich[3], Garré[4], Bruns[5], Landau, Vogel[6], Grossmann[7],

[1] Holz, *Beiträge zur klin. Chirurgie*, 1891, t. VII.
[2] Dreser, *ibid.*, 1894, t. XII.
[3] Wunderlich, *ibid.*, 1894, t. XI.
[4] Garré, *ibid.*, 1891, t. XI.
[5] Bruns, *ibid.*, 1895, t. XIII.
[6] Vogel, *Berliner klin. Woch.*, 1894, n° 17.
[7] Grossmann, *Deutsche med. Woch.*, 1894, n°s 3 et 4.

Digitized by Google

Wanscher, et enfin les importantes statistiques annuelles de Gurlt à la Société allemande de Chirurgie.

Pendant l'année 1894, à la Salpétrière, nous avons pu prendre 135 observations très détaillées d'éthérisations. Nous exposerons d'abord les résultats de ces recherches. Nous insisterons ensuite sur les avantages, les inconvénients et les contre-indications de l'éthérisation. Nous dirons quelques mots des appareils en usage pour l'éthérisation. Enfin, nous comparerons l'éther au chloroforme.

I. — Étude clinique de 135 observations avec le masque de Wanscher.

Éther employé. — Nous avons employé un éther anesthésique fourni par la Pharmacie Centrale des hôpitaux, présentant les caractères suivants : Éther anhydre. Point d'ébullition à 35°. Densité à 15°, 720 à 722. Pas d'odeur après l'évaporisation, 5 centimètres cubes d'éther évaporisés librement ne laissent pas de résidu. Traité par quelques gouttes d'acide sulfurique dilué et de bichromate de potasse, il ne produit pas de coloration bleue. Introduit goutte à goutte et avec précaution dans l'acide sulfurique, il s'y dissout sans coloration. Cet éther présentait une légère coloration par la fuschine due à la présence de l'alcool introduit pour assurer la conservation de l'éther.

Description et emploi du masque de Wanscher. — Le masque de Wanscher se compose essentiellement d'une grande vessie de caoutchouc de la contenance de deux litres environ, communiquant avec l'extérieur par un orifice mesurant environ 4 centimètres de diamètre; à cet orifice, s'adapte un pavillon en caoutchouc souple, mais très épais et à peu près rigide. Ce pavillon encadre seulement le nez et la bouche du malade.

Pour administrer l'éther avec cet appareil, on verse dans la poche 200 centimètres cubes d'éther. On approche le pavillon à 3 ou 4 centimètres du nez du malade et on l'y maintient pendant une demie minute ou une minute, pour l'habituer à l'odeur de l'éther. A la fin de la première minute, on applique hermétiquement les bords du pavillon sur la peau, jusqu'à ce que l'anesthésie soit complète. A partir de ce moment, on soulève légèrement les bords du pavillon, de façon à permettre l'entrée de l'air; on surveille de temps en temps le réflexe palpébral, et s'il reparaît, on applique le pavillon plus étroitement sur le visage.

Lorsque l'anesthésie complète ne survient pas dans les délais normaux, il est bon de secouer un peu la poche pour augmenter la production des vapeurs d'éther. La consommation d'éther avec

Digitized by Google

l'appareil de Wanscher est de 150 centimètres cubes pour une heure d'anesthésie, de 200 centimètres cubes pour deux heures, de 300 centimètres cubes pour trois heures.

L'appareil de Wanscher a été vulgarisé par Landau de Berlin, qui, par la plume de son assistant *Vogel*[1], l'a fait connaître à Société médicale de Berlin. Citons encore un travail de *Grossmann*[2] qui donne le résumé des travaux en langue danoise relatifs à cet appareil. D'après une lettre que m'a écrit M. Wanscher (de Copenhague), cet auteur n'a rien publié lui-même sur son excellent appareil.

Nous diviserons les phénomènes qui accompagnent l'anesthésie en trois groupes :

1° Avant l'anesthésie complète.
2° Pendant l'anesthésie complète.
3° Phénomènes consécutifs.

1° *Phénomènes observés avant l'anesthésie complète.*

Nous signalerons la *toux*, l'*agitation* et le *temps nécessaire pour obtenir l'anesthésie complète.*

Toux. — Nous ne l'avons observée que 22 fois sur 135 cas. Les quintes ont été, en général, peu violentes et peu gênantes. On observe surtout la toux quand on donne trop vite au début des *doses massives* d'éther. Rarement cette toux se reproduit lorsque l'anesthésie est complète. Les malades qui ont des *affections pulmonaires* toussent plus souvent que les autres, surtout au début de l'éthérisation. En tous cas, les accès de toux n'ont jamais été assez violents ni persistants pour gêner l'exécution d'aucune opération.

Agitation. — Sur 135 observations, nous notons :

Agitation nulle	70	fois
— légère	41	—
— assez vive	12	—
— violente	12	—

L'agitation s'observe toujours à l'occasion des premières inhalations d'éther. Les *alcooliques*, les *nerveux* y sont surtout prédisposés. Lorsqu'elle survient, il faut faire maintenir vigoureusement le malade par des aides, et le sidérer par des doses massives d'éther. Cette agitation est plus violente que celle provoquée par

[1] Vogel, *Berliner klin. Woch.*, 1894, n° 17.
[2] Grossmann, *Deutsche med. Woch.*, 1894, n°s 3 et 4.

Digitized by Google

le chloroforme ; elle survient tout à fait au début, tandis que celle du chloroforme se produit un peu avant la résolution.

Temps nécessaire pour obtenir l'anesthésie. — Sur 135 cas, l'anesthésie complète a été obtenue en 860 minutes, soit une moyenne de 6 minutes 3 dixièmes. Vogel et Landau, avec le même appareil, n'obtiennent le sommeil qu'en 8 ou 10 minutes. Dans quelques cas, il nous a suffi de deux à trois minutes ; chez les alcooliques, au contraire, il a fallu dix ou douze minutes.

La quantité d'éther introduite dans la poche a une grande influence sur la rapidité de l'anesthésie. Nous avons observé qu'en versant 200 centimètres cubes d'éther dans le masque, on obtenait l'anesthésie beaucoup plus rapidement qu'avec des doses moindres. Comme nous l'avons dit plus haut, on peut hâter considérablement l'anesthésie en secouant le masque, de façon à augmenter l'évaporation de l'éther. Il ne faut user de ce moyen que lorsque l'anesthésie est lente à se produire.

2° *Phénomènes observés pendant l'anesthésie complète.*

Ce sont la *cyanose*, les *phénomènes oculaires*, la *salivation*, les modifications de la *respiration* et du *pouls*, les *vomissements*.

Cyanose. — Elle est presque de règle. Sur 135 cas, elle a manqué 19 fois ; elle a été légère 70 fois et intense 46 fois. La cyanose est effrayante quand on n'a pas l'expérience de l'éthérisation. Il faut savoir que tant que le malade n'est pas violet foncé, tant que la respiration est régulière, il n'y a pas à s'inquiéter. Si la cyanose paraît excessive, on restreindra les doses d'éther, sans compromettre pour cela l'anesthésie.

Phénomènes oculaires (*Pupilles* et *nystagmus*). — La dilatation pupillaire n'a pas, dans l'éthérisation, la même valeur que dans la chloroformisation. Elle n'est nullement inquiétante.

Nous avons trouvé dans nos observations :

Dilatation pupillaire.....	43 cas
Pupilles normales.....	51 —
Myosis.....	37 —

L'un de nous, M. Lenoble, a fait sur le nystagmus une intéressante communication à la Société de biologie de 1894. Pour lui, le nystagmus est un phénomène du début de la résolution musculaire ; il est transitoire. Au moment de sa production, le réflexe cornéen persiste plus ou moins affaibli, très rarement aboli, alors que l'anesthésie est déjà suffisante. Exceptionnellement, il ne se manifeste

Digitized by Google

qu'au cours de la narcose profonde. Les secousses sont latérales. On le rencontre dans plus de la moitié des cas.

Salivation. — La salivation est abondante dans la majorité des cas. Nulle 43 fois, elle a été notable 46 fois et abondante 46 fois. Elle gêne la respiration et nécessite assez souvent le nettoyage de l'arrière-gorge avec des éponges montées.

Respiration. — La respiration est constamment bruyante et stertoreuse, avec ronchus trachéal produit par l'hypersécrétion bronchique. Ce symptôme, effrayant en apparence pour les observateurs novices, n'a rien de grave en fait. Nous dirons même que le bruit respiratoire entendu par le chirurgien le rassure sans cesse, sans qu'il ait besoin d'interroger l'anesthésiste.

La respiration est très accélérée pendant l'éthérisation. Elle oscille le plus souvent entre 30 et 50 inspirations par minute.

Sur 122 cas, nous notons :

1	fois	19	respirations par minute	
9	fois entre	20 et 30	—	—
46	—	30 et 40	—	—
45	—	40 et 50	—	—
17	—	50 et 60	—	—
3	—	60 et 70	—	—
1	—	73	—	—

Répétons encore une fois qu'il faut éponger l'arrière-gorge quand la respiration paraît gênée par les mucosités.

Pouls. — Le pouls est fort, large, vibrant et très fréquent pendant l'éthérisation. Les battements du cœur sont très énergiques. Holz[1] a beaucoup insisté sur l'action tonique de l'éther sur le cœur ; phénomène qu'il importe d'opposer à l'action dépressive du chloroforme. Nous avons noté que :

29	fois le pouls était entre		80 et 100	par minute
39	—	—	100 et 120	—
54	—	—	120 et 160	—

Vomissements pendant l'anesthésie. — Ils sont exceptionnels. Sur 135 cas, nous les avons observés trois fois sur des malades qui avaient bu ou mangé ; ces cas sont donc à éliminer. Dans trois autres cas, il y a eu des vomissements chez des malades qui paraissaient à jeun.

[1] Holz, *Beitrage für klin. Chirurgie*, 1891, t. VII, p. 42.

Digitized by Google

3° *Phénomènes consécutifs à l'anesthésie.*

Nous signalerons les *vomissements*, l'*agitation*, les *phénomènes pulmonaires*, l'*albuminurie*.

Disons d'abord qu'après l'éthérisation, les malades se réveillent très rapidement. Il n'ont pas le moindre malaise et il y a loin de leur bien-être à la sensation d'anéantissement qui succède à la chloroformisation. Très souvent les éthérisés régurgitent sans effort quelques mucosités ; et plusieurs chirurgiens leur permettent de se lever, de manger au bout de quelques heures.

Vomissements. — Les vomissements proprement dits sont extrêmement rares après l'éthérisation. Ils ont été nuls dans 94 cas; 26 fois, il s'est agi de simples régurgitations muqueuses; 11 fois, les régurgitations étaient teintées de bile; 2 fois seulement, nous avons observé des vomissements bilieux prolongés (pendant 24 ou 48 heures), comme après certaines chloroformisations.

Cette absence presque constante de vomissements après l'éthérisation est un des plus grands avantages de l'éther. Cette particularité, signalée par Chalot dans son excellent travail, m'a décidé à employer l'éther surtout dans les opérations sur l'intestin, que les vomissements répétés compromettent singulièrement.

Agitation. — Nous avons noté 17 fois une agitation légère et 13 fois une agitation violente. Il sera bon de surveiller de très près les malades et au besoin de leur mettre la camisole de force, surtout quand il s'agit d'hystérectomies vaginales car les malades pourraient arracher leurs pinces par des mouvements inconsidérés.

Accidents pulmonaires. — Tous les auteurs s'accordent à proscrire l'éthérisation chez les vieillards et chez les tousseurs, à cause des broncho-pneumonies graves qui peuvent en résulter. Nous avons endormi des emphysémateux, des tuberculeux avancés, des malades atteints de bronchite aiguë et chronique sans provoquer d'accidents pulmonaires.

Dans deux cas, l'éthérisation a été suivie de bronchites légères, qui ont guéri en quelques jours. Enfin, dans un cas d'ablation du rectum par la méthode de Kraske, nous avons vu chez un vieil asthmatique survenir une broncho-pneumonie avec phénomènes asphyxiques promptement mortels. Il nous semble qu'il s'agit là d'une broncho-pneumonie consécutive à l'éthérisation. Remarquons cependant que Morestin signale la fréquence des broncho-pneumonies après l'opération de Kraske et les attribue au chloroforme.

Quoi qu'il en soit, je pense que chez les sujets atteints d'affec-

Digitized by Google

tions pulmonaires chroniques, autres que la tuberculose, il sera bon de s'abstenir d'employer l'éther.

Albuminurie. — Sur 116 cas, où l'examen des urines a été fait après l'éthérisation, nous notons : 93 fois, l'état normal des urines ; une fois, de la glycosurie passagère. Deux fois, il y eut albuminurie par cystite ; il convient d'éliminer ces cas non probants de même qu'une albuminurie par infection péritonéale aiguë. Quatorze fois nous avons observé une albuminurie bénigne et passagère. Sur ces cas, cinq appartenaient à des cardiaques ou à des artério-scléreux. Enfin quatre albuminuries antérieures n'ont pas été aggravées par l'éthérisation. Un de ces cas a même guéri rapidement en quelques jours.

Le chloroforme provoque beaucoup plus souvent l'albuminurie que l'éther. Nous savons en effet, depuis les recherches de Terrier et de Patein, que l'albuminurie post-chloroformique s'observe une fois sur trois cas. D'après Julliard et Roux, l'éther, sur 119 cas, n'aurait pas provoqué une seule fois l'albuminurie. Pour Wunderlich, on observerait l'albuminurie dans 11 0/0 des chloroformisations et dans 6 0/0 pour l'éthérisation.

Quoi qu'il en soit de ces divergences, un fait reste acquis : c'est que l'éther agit beaucoup moins sur le rein que le chloroforme.

Température pendant et après l'anesthésie. — Dans une intéressante communication à la Société de biologie de 1894, M. Angelesco a montré que dès le début de l'éthérisation, la température s'abaisse. Au moment où l'anesthésie complète est réalisée, la température s'est abaissée de 2° ou 2°,5. A partir du sommeil anesthésique, la température ne s'abaisse plus guère que de 1 à 3 dixièmes. A partir du réveil, elle remonte très rapidement.

Cet abaissement de température s'explique par le refroidissement du sang pulmonaire au contact des vapeurs d'éther qui, comme on le sait, empruntent beaucoup de calorique aux corps voisins ; par la vaso-dilatation généralisée à toute la surface de la peau qui met en contact avec l'air extérieur une plus grande quantité de sang. Enfin l'éthérisation s'accompagne d'une diminution des oxydations organiques qui contribue pour une certaine part à l'abaissement de la température.

De cette notion de l'abaissement de la température pendant l'éthérisation, résulte une indication formelle, celle de couvrir soigneusement les malades, et d'opérer dans les salles très bien chauffées, de façon à limiter dans la mesure du possible, le refroidissement dû à l'éthérisation.

Digitized by Google

II. — Comparaison de l'éther et du chloroforme.

L'éther est moins dangereux que le chloroforme. — Les statistiques de Julliard, celles de Gurlt qui portent sur plus de 100,000 cas ont prouvé que l'éther est beaucoup moins dangereux que le chloroforme.

La proportion des morts par le chloroforme est d'après les auteurs d'un mort sur 2 ou 3,000 cas; la mort par l'éther s'observe une fois sur 13 ou 14,000 anesthésies. Rappelons encore les chiffres d'Ollier qui a fait 40,000 éthérisations sans une mort.

C'est qu'en effet l'éther est beaucoup moins actif que le chloroforme. Comme l'a dit Ollier, l'éther est au chloroforme ce que le vin est à l'alcool. Il faut donc à partir du moment ou l'anesthésie est obtenu une dose beaucoup plus considérable d'éther que de chloroforme pour amener la mort.

Paul Bert appelle zone maniable d'un anesthésique la quantité nécessaire pour provoquer la mort, à partir du moment où l'anesthésie est obtenue. Pour le chloroforme, la zone maniable est de 12 grammes; pour l'éther, elle est de 40 grammes.

Non seulement l'éther est moins actif que le chloroforme, à dose égale, mais encore il ne tue pas de la même façon. Dans les morts par éther, la syncope primitive, c'est-à-dire, la syncope qui se produit avant l'anesthésie, et qui est si dangereuse dans la chloroformisation, cette syncope primitive est si rare qu'on peut presque n'en pas tenir compte. Au contraire, cet accident est très fréquent avec le chloroforme, rien ne l'annonce, et nous sommes absolument désarmés contre ce danger terrible.

Dans la chloroformisation, la syncope secondaire c'est-à-dire survenant pendant l'anesthésie complète, peut consister en un arrêt du cœur ou de la respiration.

Contre l'arrêt respiratoire, nous avons la précieuse ressource de la respiration artificielle; contre l'arrêt du cœur, le plus souvent nous ne pouvons rien.

L'éther présente encore sur le chloroforme une supériorité considérable relativement à la syncope secondaire; en effet l'arrêt du cœur ne survient jamais le premier; il est toujours précédé par l'arrêt de la respiration. Or la respiration est bruyante dans l'éthérisation, il est facile de la surveiller, et de recourir à la respiration artificielle lorsqu'elle s'arrête.

De tous les avantages de l'éther, celui de la mortalité moindre est le plus important, et, à ce seul point de vue, l'éther mériterait déjà d'être préféré; mais il présente encore, sur beaucoup d'autres points, des avantages considérables sur le chloroforme.

Digitized by Google

Ces avantages se rangent et sont relatifs :

(*a*) A son action sur le cœur ;

(*b*) A l'absence de shock ;

(*c*) A la suppression presque absolue des vomissements ;

(*d*) A l'influence moins nuisible sur les reins ;

(*e*) A la rapidité de l'anesthésie ;

(*f*) Au prix moins élevé, à la pureté plus grande du produit et à la simplicité relative de la préparation ;

(*g*) A la simplicité de l'éthérisation.

(*a*) *Action sur le cœur.* — Pendant la chloroformisation, le pouls est petit et faible, les impulsions cardiaques sont diminuées; le chloroforme paraît agir spécialement sur le cœur puisque la syncope cardiaque est fréquente avec cet agent.

Nous avons vu, après Holz, que l'éther augmente la forme et la fréquence du pouls ainsi que les pulsations cardiaques; l'éther est donc un tonique tandis que le chloroforme est un poison pour le cœur.

(*b*) *Absence de shock.* — Le shock opératoire, relativement fréquent, après les longues opérations faites sous chloroforme, n'existe pour ainsi dire pas avec l'éther. Comme nous l'avons dit, après une éthérisation, les malades sont réveillés presque immédiatement, ils n'ont pas de malaise, ni de nausées, et on peut les alimenter au bout de quelques heures. Ces avantages sont très appréciés par les malades qui ont pu, sur eux-mêmes, faire la comparaison entre l'éther et le choroforme.

(*c*) *Suppression presque absolue des vomissements.* — Chalot a beaucoup insisté sur l'absence des vomissements et nous partageons en tous points son avis. Sur nos 135 malades, nous n'avons observé que 3 fois des vomissements pendant l'opération, et 2 fois seulement des vomissements post-opératoires persistants. Comme nous l'avons dit, on n'observe d'ordinaire que des regurgitations de mucosités, probablement avalées pendant l'opération, et quelquefois mélangées de bile. Ces régurgitations se font sans efforts, sans douleurs et sans nausées. Nous apprécions vivement ces avantages pour les opérations intestinales.

(*d*) *Action moins nuisible sur les reins.* — Nous ne reviendrons pas sur ce que nous avons dit plus haut à ce sujet. Sur ce point, l'opinion des auteurs est unanime. Il est certain qu'une substance qui altère les reins ne peut que contribuer à compromettre la guérison après une opération, soit en aggravant une lésion rénale ou cardiaque antérieure, soit en favorisant indirectement l'infection d'un organisme compromis dans sa vitalité.

Digitized by Google

(*e*) *Rapidité de l'anesthésie.* — Avec l'éther on obtient l'anesthésie en trois ou six minutes. Avec le chloroforme il faut dix, quinze, vingt minutes. C'est là une perte de temps regrettable, surtout dans les services où l'on fait plusieurs opérations chaque jour.

(*f*) *Prix de revient. Pureté de l'éther.* — Le prix de revient de l'éther est très peu élevé; il est beaucoup plus facile à préparer pur que le chloroforme; il est par conséquent beaucoup moins souvent impur. Enfin les manipulations nécessaires soit pour rechercher la pureté, soit pour purifier l'éther sont beaucoup moins compliquées que celles relatives au chloroforme.

(*g*) *Simplicite de l'éthérisation.* — Nous savons tous combien l'administration du chloroforme est difficile. Il n'existe à Paris qu'un petit nombre de bons chloroformisateurs, et tous les chirurgiens ont été aux prises avec les difficultés d'une laparotomie compliquée d'une mauvaise chloroformisation.

L'éthérisation est si simple et si facile que du premier coup, un élève quelconque la mène à bien. Vous pouvez même la confier à une surveillante, à un infirmier, à une personne quelconque à la condition de lui recommander de surveiller la respiration. C'est là une nouvelle et très importante supériorité de l'éther sur le chloroforme.

Inconvénients et contre-indications de l'éther. — Nous n'insisterons pas sur l'agitation ni sur la salivation que provoque l'éther. Le seul inconvénient sérieux de l'éther est relatif aux *complications pulmonaires.*

Il convient d'être très circonspect à ce propos, et de s'abstenir d'éthériser les vieux tousseurs, les asthmatiques. Dans nos observations, ni les cardiaques ni les tuberculeux n'ont eu de poussées pulmonaires. Julliard, Chalot, Bruns, Poncet ont beaucoup insisté sur le danger de ces accidents et le cas de mort que nous avons eu à déplorer confirme pleinement leur opinion.

Une autre contre-indication formulée par Chalot est relative aux opérations de chirurgie cérébrale. Il nous paraît comme à lui, que la cyanose de la face s'accompagne d'une congestion notable des centres nerveux; il en résulte des dangers d'hémorrhagie qu'on observe d'ailleurs souvent en cette région, même avec le chloroforme.

Nous n'avons pas d'expérience sur l'éthérisation des enfants. Chalot déclare qu'elle n'a aucun inconvénient et qu'elle présente les mêmes avantages que chez l'adulte. Toutefois comme le chloroforme est peu dangereux et très bien toléré par les jeunes sujets,

Digitized by Google

nous pensons qu'on pourra continuer à s'en servir sans inconvénients.

L'emploi de l'éther est impossible avec la canule à trachéotomie si l'on emploie le masque de Julliard; mais avec l'appareil de Wanscher, l'éthérisation redevient possible; l'avenir montrera si les mucosités trachéales n'ont pas d'inconvénients dans l'espèce.

L'éthérisation est impossible dans les opérations sur le nez et la bouche, et on devra pour ces cas particuliers revenir au chloroforme.

On a beaucoup insisté sur les dangers de l'éthérisation en présence d'une flamme. C'est très exagéré; pourvu que la pièce où l'on opère soit vaste, il n'y a rien à craindre d'une cheminée, on peut approcher une lampe à la condition qu'elle soit plus élevée que le masque, car les vapeurs d'éther étant très lourdes tombent à terre. Avec l'appareil de Wanscher, il n'y a pas d'émanations de vapeurs d'éther et pas le moindre danger d'incendie.

En résumé l'éther est contre-indiqué :

1° Chez les malades prédisposés aux congestions pulmonaires;

2° Dans les opérations de chirurgie cérébrale.

3° Dans les opérations sur la face et dans celles qui nécessitent la trachéotomie.

III. — Des appareils à éthérisation.

Nous n'insisterons pas sur l'inhalateur de Clover qui est très compliqué. Les trois appareils les plus usuels actuellement sont le bonnet de Roux, le masque de Julliard et celui de Wanscher.

Le bonnet de Roux, de même que le masque de Julliard, ne permettent pas l'inspection de la face sans soulever le masque, ce qui interrompt l'anesthésie. Le masque de Julliard est en outre volumineux et embarrassant.

A ces deux appareils, nous préférons celui de Wanscher qui est peu volumineux; qui permet l'inspection de la face et des yeux pour la recherche du réflexe palpébral.

L'appareil de Wanscher permet, grâce aux dimensions restreintes de son pavillon, de graduer facilement l'arrivée de l'air. Au contraire, avec les appareils de Roux et de Julliard, le moindre soulèvement du masque comporte un apport d'air considérable et gênant.

Avec les appareils de Roux et de Julliard, on est obligé de soulever de temps en temps le masque pour verser de nouvelles doses d'éther, ce qui retarde l'anesthésie. Cet inconvénient n'existe pas avec le masque de Wanscher, dans lequel on verse, dès le début

Digitized by Google

de l'opération, la quantité d'éther nécessaire pour une opération d'une heure.

Un dernier avantage du masque de Wanscher : il ne laisse pas échapper de vapeurs d'éther et n'expose pas à l'incendie ou à l'explosion.

D'après Dreser, la méthode de Wanscher serait une méthode asphyxiante, car, au bout d'une demi-minute, il s'accumulerait dans le masque une très forte proportion de CO^2. Cet auteur a fait lui-même la critique de ses expériences, en remarquant qu'il obtenait des résultats très différents selon les personnes et les expériences faites.

Fait curieux, Dreser accuse la méthode de Wanscher d'être asphyxiante, tandis que Landau et Vogel font ce reproche à celle de Julliard. En fait, tout dépend de la manière de se servir des appareils. Entre Garré qui, par la méthode de Julliard, obtient l'anesthésie en trois minutes, et Landau qui, avec le masque de Wanscher, anesthésie en dix minutes, je pencherais plutôt à dire que c'est Garré qui fait l'éthérisation à l'étouffée. Quoi qu'il en soit, en pratique, il n'y a pas de différences notables entre les résultats du masque de Julliard et ceux du masque de Wanscher.

Conclusions. — L'anesthésie par l'éther présente les avantages suivants sur l'anesthésie chloroformique :

1° L'éther est beaucoup moins dangereux que le chloroforme. D'après Gurlt, le chloroforme présente une mortalité de 1 sur 2,000 ; tandis que celle de l'éther est de 1 sur 13,000 ;

2° L'anesthésie par l'éther s'obtient en quatre ou six minutes elle est donc beaucoup plus rapide qu'avec le chloroforme ;

3° L'administration de l'éther est très facile ; elle peut être confiée même à quelqu'un de très ignorant. Au contraire, les bons chloroformisateurs sont très rares ;

4° L'éther renforce les pulsations cardiaques et n'expose pas au shock. Le chloroforme a des effets inverses. On n'a pas besoin avec l'éther de surveiller le pouls. La respiration et la cyanose sont seules à considérer. Or, précisément, la respiration est très bruyante et son arrêt se remarque immédiatement. Quant à la cyanose, elle n'est dangereuse que quand elle vire au noir foncé ;

5° L'éther altère beaucoup moins les reins (albuminurie) que le chloroforme ;

6° L'éther ne provoque des vomissements que d'une manière exceptionnelle ;

7° Les malades éthérisés se réveillent très facilement et très vite, ils sont beaucoup moins abattus que les sujets chloroformisés.

Digitized by Google

Contre-indications de l'éther. — L'éther est contre-indiqué :

1° Avec une affection aiguë ou chronique de l'appareil respiratoire ;

2° Dans les opérations sur la face ou dans celles qui nécessitent la trachéotomie ;

3° Dans les opérations de chirurgie cérébrale.

Avantages du masque de Wanscher. — Le masque de Wanscher présente les avantages suivants sur celui de Julliard :

1° Il est moins volumineux et moins embarrassant ;

2° Il permet l'inspection de la face et des yeux ;

3° Il permet, grâce aux dimensions restreintes de son pavillon, de graduer facilement l'arrivée de l'air. Au contraire, avec le masque de Julliard, le moindre soulèvement de l'appareil provoque un apport d'air considérable et gênant ;

4° On n'a pas besoin avec le masque de Wanscher de verser de nouvelles doses d'éther dans l'appareil ; on y introduit au début 250 grammes d'éther qui pourraient suffire pour une anesthésie de deux ou trois heures.

Discussion.

M. Ollier. — J'ai été très heureux d'entendre la communication de M. Chaput. Depuis plus de trente ans, j'ai, en de nombreuses occasions, manifesté mes préférences pour l'anesthésie par l'éther, et ma conviction s'est de plus en plus affermie dans ce sens, à mesure que mon expérience s'est étendue. Depuis trente-cinq ans, j'ai pratiqué ou plutôt fait pratiquer, sous ma responsabilité (en englobant tous les cas de mon service dus à mes suppléants, mes assistants, mes chefs de clinique ou mes internes), 40,000 anesthésies. Or, ce chiffre est certainement au-dessous de la réalité ; car, durant quatorze ans, dans la période la plus active de ma vie chirurgicale, j'en ai compté 1,500 en moyenne. Or, sur ce chiffre de 40,000, je n'ai pas eu de mort pendant l'anesthésie, ni de mort post-opératoire qu'on puisse rapporter directement à l'anesthésie elle-même, les opérés qui ont succombé dans ces conditions, ayant complètement repris leurs sens. Sur ce nombre de 40,000, 600 ou 700 au plus ont été anesthésiés par le chloroforme. Je n'ai pas eu non plus de mort dans cette dernière catégorie, mais j'ai failli perdre plusieurs opérés et j'ai eu quelques vives alertes beaucoup plus, proportionnellement, qu'avec l'éther.

J'attribue cette absence de mortalité aux précautions que j'ai prises et que j'ai fait prendre par tous ceux à qui je confiais des anesthésies. Je dis souvent que l'éther est au chloroforme ce que

Digitized by Google

le vin est à l'alcool. L'un et l'autre peuvent tuer sans doute, mais l'action de l'éther étant plus lente, on a le temps de parer aux accidents; on n'a jamais, du reste, avec l'éther, ces morts par syncope, dès le début de l'anesthésie, comme on les a souvent observées avec le chloroforme. L'action de l'éther est plus lente, mais il faut encore s'expliquer sur ce point. Pour moi, je mets presque autant de temps avec l'éther qu'avec le chloroforme, parce que je me méfie des actions rapides et que je recommande toujours de verser le chloroforme goutte à goutte ou, du moins, par quelques gouttes à la fois, en laissant toujours arriver, avec les vapeurs chloroformées, une certaine quantité d'air dans les poumons du patient. Si l'on cherche à endormir rapidement avec l'éther, en empêchant absolument le mélange de l'air avec les vapeurs d'éther, on pourra avoir des accidents, et on en a eu autrefois, quand on se servait de ces masques enveloppant complètement le visage du patient, en empêchant l'accès de l'air dans les orifices respiratoires.

C'est pour cela que je n'ai jamais eu recours à ces appareils spéciaux et plus ou moins compliqués que l'on cherche à faire revivre aujourd'hui. Je me sers habituellement du sac de Jules Roux, qui n'est qu'une vessie de cochon entourée d'une enveloppe d'étoffe et percée à sa partie antéro-inférieure d'une ouverture destinée à verser l'éther et qu'on bouche avec un fausset. C'est l'appareil dont on se sert depuis plus de quarante ans dans les hôpitaux de Lyon, mais je m'en suis souvent passé, et, à une certaine époque même, pour des motifs de propreté et par crainte de la communication de certaines maladies infectieuses, je me servais d'une simple blague à tabac en vessie de porc, qu'on trouvait partout à bas prix, et qu'on ne faisait servir qu'une fois. Dans quelques rares circonstances même, n'ayant pas de vessie, je me suis servi d'un simple cornet de papier, garni de charpie ou d'une éponge. On perdait un peu d'éther, l'anesthésie était un peu plus longue, mais on l'obtenait tout de même ainsi.

Le temps ne me permet pas de discuter les diverses propositions qu'a tirées M. Chaput de l'examen de ses anesthésies personnelles. Je n'ai pas, du reste, de chiffres précis à apporter. Je dirai seulement que je n'obtiens pas des narcoses aussi rapides que notre collègue et que je ne les cherche pas. Toute anesthésie rapide, je le répète, me paraît dangereuse. Il est très rare, malgré la bonne qualité de l'éther, que le malade soit anesthésié en six minutes ; il faut compter, en moyenne, un quart d'heure et, quelquefois, il faut beaucoup plus longtemps. Je reconnais encore que le chloroforme agit plus rapidement; mais si l'on veut procéder avec toute la prudence qui me paraît nécessaire pour éviter tout accident, il faut presque autant de temps.

Digitized by Google

Il n'est pas nécessaire, comme le disait M. Chaput, d'enfermer toute la face dans le sac à éther. On enveloppe le nez, la bouche et le menton; mais les yeux qu'on protège par un bandeau pour les soustraire à l'action irritante des vapeurs d'éther, doivent rester en dehors. Ce dont il faut s'occuper, du reste, c'est de la respiration; or, on est prévenu de tout danger de ce côté par le bruit que fait le malade. Dès qu'il y a menace de stertor, que la respiration est embarrassée, on relève le menton, on se préoccupe de la chute de la langue, on la ramène en avant, et la respiration reprend son type normal.

Les vomissements post-opératoires ont paru plus rares à M. Chaput avec l'éther qu'avec le chloroforme. Mon expérience n'est pas d'accord avec ses observations sur ce point. On voit souvent des malades vomir pendant toute la journée de l'opération et même plus longtemps. Il y a, du reste, à cet égard, de grandes différences individuelles. J'ai vu des Anglais, des Américains du Nord et quelques Français, habitués aux liqueurs alcooliques, qui pouvaient manger sans inconvénient une ou deux heures après; mais ce sont-là des cas exceptionnels qu'on n'observe qu'après des anesthésies courtes. Je fais toujours garder la diète à mes opérés le jour de l'opération et tant qu'ils ont des nausées et des haut-le-cœur. Il en est de même, du reste, pour l'anesthésie chloroformique.

L'éthérisation a été considérée, dès le début de l'anesthésie chirurgicale, comme particulièrement applicable aux gens affaiblis, anémiques, à tous les malades chez lesquels l'affaiblissement du cœur fait redouter des syncopes. Je la crois indiquée, dans tous ces cas, de préférence à la chloroformisation et je ne redoute pas l'action sur le poumon que semble craindre M. Chaput. Dans les affections bronchiques et pulmonaires, les contre-indications sont du même ordre, mais elles sont moindres par l'éther, c'est-à-dire que l'éther est, toutes choses égales d'ailleurs, moins dangereux que le chloroforme dans toutes les lésions des organes thoraciques qui peuvent compliquer la situation d'une opérée. Je regrette de ne pouvoir que formuler ici cette proposition générale, qui souffre cependant des exceptions, dans certains cas de réactions trachéales ou bronchiques exagérées.

M. Chaput a rappelé ces cas d'embrasement des vapeurs d'éther dont le danger doit préoccuper le chirurgien, surtout lorsqu'il opère dans des lieux étroits et peu élevés de plafond. Cet accident n'est jamais arrivé, que je sache, dans nos salles d'opération dans les hôpitaux, mais la crainte de le voir se produire n'en a pas moins fait limiter l'usage de l'éther pour les opérations dans les cavités buccale et nasale, dans le cours desquelles on peut avoir à

Digitized by Google

user du fer rouge. Je n'ai jamais vu cet accident se produire, par la raison qu'on ne se sert guère du fer rouge qu'à la fin de l'opération, quand les gaz expirés ne contiennent qu'une faible quantité de vapeurs éthérées.

M. Chaput a rappelé la recommandation de M. Chalot, de renoncer à l'éther pour la chirurgie cérébrale à cause de la congestion des méninges. Je dirai à ce sujet, tout en réservant la question, que j'ai jusqu'ici pratiqué toutes mes opérations de chirurgie cérébrale avec l'éther et que je n'en ai pas remarqué les inconvénients. Il est cependant une série d'opérations pour lesquelles je crois le chloroforme préférable, c'est pour la chirurgie oculaire, quand on veut avoir une immobilité plus complète et de plus longue durée.

Mais, Messieurs, je ne puis entrer aujourd'hui dans toutes les considérations que soulèverait le travail de M. Chaput; je me borne à rappeler que mon grand argument en faveur de l'éthérisation, c'est que depuis 35 ans, j'ai pu faire 40,000 anesthésies sans perdre un malade dans l'acte opératoire. Quelle que puisse être l'infériorité de l'éther à certains égards, il y a un fait capital, c'est qu'on expose moins son malade, c'est qu'il y a moins de danger à lui faire respirer de l'éther que du chloroforme. J'en suis tellement convaincu, Messieurs, que je suis de moins en moins disposé à changer d'agent anesthésique.

Par les dangers que j'ai couru dans certaines chloroformisations, je crois que j'aurais perdu plus d'un malade si, au lieu de me servir d'éther dans ma pratique habituelle, je m'étais adressé au chloroforme. Je crois qu'avec un chloroforme pur, bien manié, et surtout lentement administré, on court peu de dangers, mais l'éthérisation est encore plus innocente. Elle est plus facile; on peut la confier aux aides les plus novices. Dans les années les plus actives de ma carrière chirurgicale, alors que j'avais le plus de malades à opérer et le moins d'aides à ma disposition, j'étais souvent obligé de faire anesthésier simultanément plusieurs malades et de les confier à des aides inexpérimentés auxquels je faisais, séance tenante, les recommandations indispensables. Or, il ne m'est jamais arrivé d'accident dans ces conditions, où l'administration du chloroforme eût constitué une véritable imprudence.

Je regrette, Messieurs, d'avoir passé si rapidement sur certains points de cette importante question qui eussent demandé plus de développement et je regrette surtout de n'avoir pu aborder la question des accidents éloignés de l'anesthésie et des morts plus ou moins tardives auxquels l'éther ou le chloroforme ont pu ne pas être étrangers. Si ce sujet intéresse la Société, je lui demanderai la permission de la traiter plus explicitement devant elle dans quelques semaines, à mon prochain voyage à Paris.

Digitized by Google

Présentation de malades.

Arrachement de la main gauche en totalité.

Par M. DELORME.

L'intéressant malade que je vous présente, le nommé Pign, 24 ans, de Beslon (Manche), boulanger à la Manutention militaire du quai de Billy, a eu la main gauche arrachée, il y a sept mois, par une pétrisseuse mécanique. Au moment où elle ramassait la pâte dans le pétrin, cette main a été saisie entre la paroi de ce dernier et une hélice à surface lisse.

Comme vous pouvez le constater sur cette pièce, cet homme a subi une véritable désarticulation radio-carpienne. Les os de la première rangée du carpe présentent leur surface régulière et, ni sur eux, ni sur ceux de la deuxième rangée ou du métacarpe, on ne constate de fracture. Les doigts sont intacts.

La peau étirée s'est rompue d'une façon si régulière que sur la face postérieure, comme sur la face antérieure de la main, elle semble avoir été coupée par un instrument tranchant. Sur la face dorsale, la ligne de section, courbe à convexité inférieure, correspond, par sa partie la plus basse, à deux travers de doigt au-dessous du niveau des os de la première rangée du carpe (*c.*) ; sur la face palmaire, la ligne de section, presque transversale, répond à un travers de doigt au-dessous de la partie la plus saillante des mêmes os.

A la main, adhèrent les tendons, nerfs et vaisseaux de l'avant-bras, arrachés à des hauteurs diverses. Les tendons et les muscles ont été séparés à une distance de 9 à 23 centimètres de l'interligne radio-carpien ; exactement : le grand palmaire (*g. p.*), à 20 centimètres ; le petit palmaire, à 21 ; les fléchisseurs superficiels (*f. s.*) du petit doigt, à 9 ; ceux du médius et de l'annulaire, à 18 ; de l'index, à 11 ; le fléchisseur profond (*f. p.*), à 18 ; le fléchisseur propre du pouce, à 16 ; le long extenseur propre du pouce (*l. e. p.*), à 17, comme le long abducteur (*l. a. p.*) ; le court extenseur, à 9 ; les extenseurs (*e. d.*) du petit doigt, à 17 ; celui de l'annulaire, à 19 ; du médius, à 22 ; de l'index, à 17 ; les radiaux (*r. e.*), à 23 et les cubitaux, à 20 (*c. a. c. p.*) (voy. *fig.* 1 et 2).

Les nerfs médian (*n. m.*), cubital (*n. c.*) et radial (*n. r.*), effilochés à leur extrémité et réduits à leur névrilemme à ce niveau, tiennent à la main sur une longueur de 19 centimètres pour le premier, de 15 et demi pour le second, de 25 pour le troisième. L'artère radiale (*a. r.*) a été déchirée nettement à 7 centimètres, la cubitale (*a. c.*) à 5 et demi ; les veines sont restées pour la plupart adhérentes à l'avant-bras.

L'avant-bras, privé de ses tendons et de ses muscles, était aplati dans ses deux tiers inférieurs ; ses cloisons étaient béantes ; les surfaces radio-cubitales découvertes ; la plaie était exsangue, comme on le constate d'ordinaire dans les arrachements. La douleur, peu vive au mo-

Digitized by Google

ment de l'accident, le devint au bout de quelques heures, et pendant quelques jours, Pign accusa de l'hyperesthésie anti-brachiale.

Je vis cet homme quelques heures après le traumatisme. Comme la

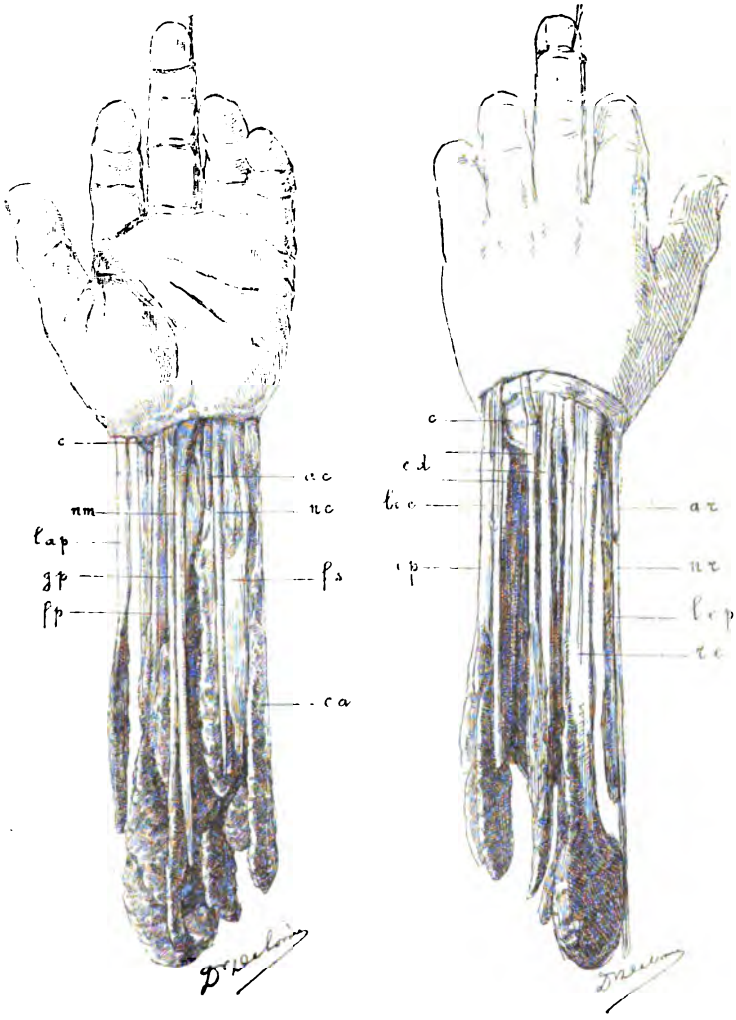

Fig. 1 et 2.

section cutanée était nette, que la peau de l'avant-bras avait une couleur et une sensibilité normales, et que, par une traction insignifiante, cette dernière recouvrait bien les surfaces radio-cubitales, je ne crus pas devoir recourir à une amputation de l'avant-bras. Après avoir assuré l'antisepsie de la peau et celle des cloisons béantes par des

Digitized by Google

lavages, je réunis et appliquai un pansement antiseptique, occlusif, mollement contentif.

A la levée du pansement, le dixième jour, je constatai, sur la face antérieure de l'avant-bras, un sphacèle de la manchette dans l'étendue de 2 centimètres carrés environ. Je détachai la plaque de sphacèle, réunis à nouveau et j'obtins bientôt le résultat que vous constatez six mois après l'accident : un moignon suffisant, recouvert par une peau mobile et souple, excepté à son centre, où une cicatrice transversale, linéaire, adhère aux os (*fig.* 3). Cette cicatrice, cachée par les saillies radio-cubitales, est à l'abri des pressions de l'appareil de prothèse ; la sensibilité de la peau est normale ; il n'y a pas de troubles trophiques ; les battements de la radiale se perçoivent à 5 centimètres au-dessus de la surface radiale. L'avant-bras est aplati, dans ses deux tiers inférieurs, dans le sens antéro-postérieur (*fig.* 4). Ses mouvements de pronation et de supination sont conservés et l'appareil bien supporté [1].

Fig. 3 et 4.

Ce cas me fournira quelques remarques :

La guérison si simple de ce traumatisme qui autrefois exposait aux dangers des suppurations diffuses anti-brachiales, montre que, sous des pansements antiseptiques, le pronostic de ces lésions s'est modifié. La réunion de cette amputation accidentelle fait penser qu'une amputation immédiate, à distance, n'est pas indispensable quand les parties molles sont suffisantes pour se coapter sans tiraillement, quand leur arrachement a été régulier et leur sensibilité conservée.

Enfin, en voyant la facilité avec laquelle j'ai pu réunir, sans tension, cette manchette accidentelle, alors que la peau avait été rétractée non vers la racine du membre, mais, au contraire, vers la

La main et le moule de l'avant-bras sont déposés au musée du Val-de-Grâce.

Digitized by Google

main, je ne puis m'empêcher de penser que les lambeaux palmaires qu'on descend jusque dans le milieu de la paume ou que les manchettes qui ont plus que les dimensions du rayon antéro-postérieur du poignet, défalcation faite de la rétraction cutanée, sont exagérés.

Discussion.

M. Poirier. — Ce cas d'arrachement est des plus intéressants. Je ne puis admirer le résultat obtenu par M. Delorme, et je ne crois pas qu'il autorise notre distingué collègue à rejeter, comme superflues, les opérations de régularisation conseillées et admises par tous dans des cas analogues. En effet, le moignon présente, avec une cicatrice transversale, large, adhérente sur toute son étendue à la plèvre anti-brachiale, une peau rouge, tendue au niveau des apophyses styloïdes. Or, ce résultat a été obtenu au bout de six mois, après sphacèle de la peau, suppuration et rapprochement consécutif des lèvres de la plaie par bandelettes agglutinatives. Si nous regardons la partie arrachée, nous voyons que la peau a été déchirée circulairement à peu près au niveau de l'interligne médio-carpien. Avec une manchette aussi courte, sans tenir compte des arrachements nerveux et artériels remontant haut dans l'avant-bras, le sphacèle, l'adhérence de la cicatrice, la tension de la peau étaient à prévoir, le lambeau étant primitivement insuffisant. Je pense qu'il eût été mieux de réséquer du squelette anti-brachial la longueur nécessaire pour avoir un lambeau suffisant. La guérison eût été plus rapide et le résultat serait meilleur, même au point de vue du port d'un appareil prothétique. Le moignon qui nous est présenté ne supportera pas la pression d'un appareil au niveau des apophyses styloïdes, et il ne pourra jamais agir du bout.

M. Delorme. — Si j'avais amputé l'avant-bras chez mon malade, rien ne me dit que j'eusse été sûrement à l'abri d'un sphacèle partiel, et encore une fois, en voyant la facilité avec laquelle j'ai pu réunir immédiatement la peau, alors qu'elle avait été rétractée vers les doigts, je demeure convaincu qu'il n'est pas indispensable, pour recouvrir les surfaces radio-cubitales, de prendre plus de parties molles que celles qui sont absolument nécessaires (rayon ou diamètre du membre) en tenant compte de la rétraction cutanée.

M. Poirier. — M. Delorme nous répond : si j'avais réséqué le squelette anti-brachial, je n'en aurais pas moins eu le sphacèle qui a retardé la guérison. Cela est possible, bien qu'une peau tendue sur un squelette trop long soit plus prédisposée au sphacèle que la

Digitized by Google

peau d'un moignon ayant sa longueur normale. Mais, je vois là une raison de plus pour ne pas déconseiller les opérations ayant pour but de convertir en un lambeau normal le lambeau insuffisant, mal taillé par un arrachement. J'ajoute qu'avec une opération rectificatrice, soit primitive, soit secondaire, on eût obtenu, en 15 ou 20 jours, un bon moignon, ayant toutes les qualités que nous savons donner aux moignons, en suivant les règles posées et en évitant la suppuration.

La séance est levée à 5 heures 35 minutes.

Le Secrétaire annuel.

PAUL SEGOND.

Séance du 15 mai 1895.

Présidence de M. CH. MONOD, vice-président.

Le procès-verbal de la précédente séance est lu et adopté.

Correspondance.

La correspondance comprend :

Les journaux et publications périodiques de la semaine.

Suite de la discussion sur la chirurgie du canal cholédoque.

M. TUFFIER. — Les difficultés et les dangers que l'on rencontre dans l'exploration et l'extraction des calculs du cholédoque m'ont amené à rechercher l'abord de ce canal et de ces lésions par une voie nouvelle. Et je suis conduit à proposer la voie lombaire, par la grande habitude que j'ai de manœuvrer dans cette région, après avoir pratiqué environ 130 opérations sur le rein, et aussi par les raisons cliniques.

Dans 14 interventions sur les voies biliaires, j'ai 11 fois exploré *secondairement* le canal cholédoque. Dans les 3 autres cas, j'ai examiné directement et *primitivement* ce canal qui était le point de départ des accidents : l'un a trait à un calcul que j'ai eu la bonne fortune de faire remonter de l'ampoule de Vater, dans la vésicule et

Digitized by Google

d'extraire à ce niveau, par une taille cystique ; dans le second, je n'ai pu opérer l'ablation du calcul arrêté à l'orifice duodénal, j'ai dû pratiquer une cholécystostomie et ma malade a guéri de son opération. Enfin, dans le troisième cas, il s'agissait d'une oblitération du cholédoque par un ganglion cancéreux.

L'observation qui a servi de base aux recherches dont je parlais plus haut, est d'un ordre tout different, ainsi qu'on va le voir :

Néphropexie et cholédochotomie dans la même séance.

G... (Eugénie), 33 ans, domestique, entre à l'hôpital Beaujon, salle Huguier, n° 21, le 3 novembre 1893. Elle nous apprend que son père, ses frères et sœurs sont très bien portants, mais que sa mère est morte d'un cancer du sein. Personnellement, bien réglée depuis l'âge de 16 ans, elle a eu, dans sa jeunesse, mal aux oreilles. Il y a six ans, elle fit une chute d'un premier étage, suivie de violents maux de tête. A 28 ans, elle eut la rougeole. De ses deux grossesses, le premier enfant a vécu 7 mois, le second est mort athrepsique.

Depuis environ un an, la malade a des douleurs au niveau du foie, surtout au moment de ses crises, qui sont des crises de coliques hépatiques légères, pas très caractéristiques, mais s'accompagnant de douleurs à l'épaule droite, de vomissements alimentaires et bilieux, sans fièvre, et souvent de douleurs dans les lombes. La miction était parfois gênée et l'urine laissait déposer au fond du vase des matières blanches. Les douleurs de reins revenaient par crises, provoquant de l'anurie ; puis, la crise passée, la malade constatait dans son urine un dépôt de sédiment rouge. C'est à cette époque qu'elle eut une grossesse, au deuxième mois de laquelle, elle vit se développer dans la région lombaire droite, une tumeur qui devint de plus en plus grosse. Les couches furent bonnes, mais l'enfant mourut de cholérine à 3 mois. Après son retour de couches, elle vit apparaître une grosseur au niveau du foie, laquelle ne s'accompagna pas d'amaigrissement mais de dégoût de la viande. A l'examen, on trouve une tumeur dure, mais presque fluctuante, mate, douloureuse à la pression, présentant tous les signes d'une tumeur du foie et du rein. Les avis étaient partagés sur le point de départ de la lésion, que je localisais dans l'un et l'autre organe.

Le 6 novembre, je pratique mon incision lombaire pour arriver sur le rein droit qui est le siège d'une hydronéphrose au début ; je fais la néphropexie suivant la méthode habituelle. Mais, en explorant la masse qui restait entre mon doigt enfoncé dans la région lombaire, et ma main appliquée sur la paroi abdominale, je rencontre dans la paroi une tumeur indépendante du rein, et mobile dans les mouvements respiratoires, formée par une série de calculs. Je ferme la plaie lombaire et je pratique une nouvelle incision verticale, *pour aborder la vésicule biliaire* que je trouve distendue, peu augmentée de volume et que j'ouvre. Il s'écoule une grande quantité de liquide, et je puis extraire 14 calculs pesant ensemble 15 grammes et formés de cholestérine avec un noyau de bilirubine. Sur le bord antérieur du foie et sur sa face

Digitized by Google

concave, je palpe des noyaux indurés blanchâtres. La vésicule est fixée à la paroi ; drainage et pansement à la gaze.

Le 8 novembre, la malade a ses règles. L'écoulement de la vésicule persiste jusqu'au 14 décembre, s'accompagnant parfois de douleurs au niveau de la glande, puis il tarit, et la malade sort le 17 du même mois pour aller au Vésinet, complètement guérie. Je l'ai revue 7 mois après, parfaitement bien portante.

La facilité avec laquelle j'ai exploré le canal cystique par la plaie lombaire me décida à rechercher s'il serait possible d'aborder de ce côté les voies biliaires et le cholédoque. Chez trois sujets, mon interne, M. Claude et moi, nous trouvâmes cette voie pratique, et le cholédoque fut facilement isolé. J'ai poursuivi mes recherches et j'ai pu régler le manuel opératoire suivant, basé sur 10 opérations cadavériques qui ont toutes réussi.

Il est bon de rappeler qu'en avant du rein, le cholédoque, la deuxième portion du duodénum et la face postérieure du pancréas se présentent absolument dépourvus de péritoine. La région est profonde, l'abord en est rendu difficile par différentes causes : l'embonpoint du sujet, les déplacements du rein, l'étroitesse de l'angle iléo-costal. Dans le cas d'abaissement du rein, on le relève derrière les fausses-côtes. J'ajoute que sur le cadavre, la recherche du canal est particulièrement pénible parce que l'abdomen se rétracte et que l'intestin fuit du côté opposé, contrairement à ce qui se produit sur le vivant. De plus, un canal sain est plus difficilement abordable qu'un conduit calculeux ou au moins dilaté.

Le sujet étant couché sur le côté gauche, un coussin sous le flanc pour faire bomber le côté droit, l'opérateur se place face à la région dorsale, et fait l'incision de la néphrectomie (partant de l'angle de la douzième côte et de la masse sacro-lombaire et s'étendant à 15 centimètres en dehors). L'extrémité inférieure du rein reconnue, relevée et maintenue sous les fausses-côtes à l'aide d'un large écarteur, on cherche alors et on reconnaît la deuxième portion du duodénum et le pancréas ; on écarte et on protège la veine cave en dedans, si cela est nécessaire, et, en tout cas, on *récline en dehors* la seconde partie du duodénum dépourvue de péritoine. En introduisant dans la plaie l'index gauche, la pulpe en dedans, on sent et on accroche un cordon descendant, formé par le canal cholédoque et ses vaisseaux. Avec une pince et une sonde cannelée, on peut alors isoler et dérouler le canal dans toute sa portion rétro-duodénale et intra-pancréatique, sans que le péritoine soit lésé. Telle est l'opération que j'ai pratiquée.

Je ne me dissimule pas les difficultés opératoires de cette méthode ; je sais que je ne présente ici qu'une possibilité et que la

Digitized by Google

laparotomie demeure la voie d'élection dans la recherche du cholédoque, mais il peut y avoir des circonstances spéciales dans lesquelles cette nouvelle voie rendra service. Elle a, en tous cas, l'avantage indiscutable d'être *extra-péritonéale*. Il y a là un intérêt, car si la laparotomie est en elle-même inoffensive, il n'en est pas ainsi des manœuvres longues et pénibles exécutées sur un canal cholédoque infecté ou sur la deuxième portion du duodénum à travers laquelle on a laborieusement à extraire un calcul. La fistule biliaire temporaire qui suit presque fatalement l'incision du cholédoque, se déverse dans le péritoine après la laparotomie ; elle donne un liquide très souvent septique et dangereux, capable de provoquer une péritonite, et cette perspective est assez grave pour avoir fait proposer la cholédochotomie en deux temps.

L'incision extra-péritonéale met à l'abri de ces accidents. Le cholédoque est facilement exploré dans toute sa longueur et surtout dans cette portion rétro-duodénale si difficile à aborder en avant. Enfin, cette voie permet la *taille duodénale* qui peut être nécessaire pour extraire les calculs de l'embouchure du cholédoque Cette incision et les manœuvres qui la suivent seront singulièrement plus bénignes par mon procédé lombaire. Il n'est pas jusqu'à certaines tumeurs ou *collections pancréatiques* qui ne puissent être abordées par cette voie. C'est pourquoi j'ai cru utile de signaler ces recherches, encore à l'état d'ébauche et de réalités anatomiques, m'en remettant à l'expérience clinique pour tirer des conclusions ultérieures.

M. Poirier. — J'ai répété quatorze fois, dont huit avec mon collègue Tuffier, la cholédochotomie par voie postérieure. L'opération est faisable sur le cadavre, bien qu'elle présente certaines difficultés. Il importe d'abord que l'incision soit grande : elle doit commencer à la partie externe de la masse lombaire, sous le bord inférieur de la douzième côte et descendre en suivant celle-ci jusqu'à la crête iliaque : cette incision très oblique permet seule d'éclairer la plaie dans laquelle on devra manœuvrer à une très grande profondeur. Le rein ou le côlon étant découverts, il faut dégager la moitié inférieure du rein droit et le relever sous la lèvre costale de la plaie où les deux doigts d'un aide la maintiendront, tout en relevant aussi cette lèvre de la plaie. Alors le duodénum (portion descendante) apparaît : on doit le dégager doucement et le soulever de façon à montrer sa face postérieure encadrant la tête du pancréas ; le duodénum est confié à deux doigts de l'autre main de l'aide, avec recommandation de bien maintenir cet intestin et de le relever vers l'angle abdominale de la plaie.

Regardant avec attention au fond de la plaie, vous *voyez* entre

Digitized by Google

le duodénum et le pancréas : 1° deux ou trois ganglions lymphatiques; constants ils constituent d'excellents points de repère 2° une artère, branche postérieure de la pancréatico-duodénale et une grosse veine; 3° à côté de ces vaisseaux et un peu plus profondément, un cordon blanchâtre qui émerge de la tête pancréatique. Je répète : vous voyez. Avec une très longue pince et une sonde cannelée, il est dès lors assez facile de dégager le canal et de le suivre dans la glande jusqu'à son embouchure. Quatorze fois, je l'ai ainsi cherché et trouvé. Je déconseille énergiquement la manœuvre employée par Tuffier qui va, avec le doigt aveugle, sentir, dégager et accrocher le canal cholédoque : là, plus encore que partout ailleurs, cet emploi du doigt aveugle doit être combattu. Sur le cadavre, la cave inférieure et la porte sont vides et courent peu de risques : sur le vivant on déchirera infailliblement l'une, l'autre ou les deux. Depuis huit ans que je dirige les exercices de médecine opératoire, je m'efforce à proscrire l'usage du doigt agissant dans la profondeur, sans le concours de l'œil. Je vois, par la communication de Tuffier, qu'il a bien voulu se rendre à mes conseils.

Telle est la cholédochotomie sur le cadavre : l'expérience dira si elle est possible sur le vivant. A mon avis ce ne sera jamais qu'une voie d'exception, appliquable à quelques cas particuliers, alors que le diagnostic aura été précisé lors d'une première opération par voie antérieure. A propos de cette dernière opération, permettez-moi de rappeler que j'ai décrit, enseigné, imprimé et représenté l'exploration du canal cholédoque dans les planches 76 et 77, aux pages 202 et 203 d'un petit livre intitulé *Quinze leçons d'anatomie pratique*, dont la seconde édition vient de paraître. Là, après avoir montré l'index dans l'hiatus de Winslow, j'apprends à saisir avec l'index le ligament gastro-hépatique, dans lequel on reconnait : 1° Un cordon assez dépressible et peu saillant, le *canal cholédoque;* 2° plus à gauche, un cordon plus saillant, plus dur, véritable corde qu'on peut faire rouler entre les doigts : l'*artère hépatique* et sa branche pylorique ; 3° derrière et entre ces cordons, qui le masquent en partie, on reconnaît un organe plus mou, plus étalé, le tronc de *la veine porte.*

Rien n'est plus facile que cette exploration : si le doigt est dans l'hiatus, soulevant et tendant le ligament gastro-hépatique, on déchire avec une sonde cannelée le feuillet antérieur de cet épiploon, sur le cholédoque reconnu, on suit ce canal jusqu'au hile et jusqu'à son embouchure duodénale. La manœuvre est des plus aisées : je l'ai, pour ma part, employée sur le vivant, pour extraire 124 calculs infectant la vésicule biliaire, le canal cystique et le cholédoque sur toute sa longueur : il me fut facile de faire remonter

Digitized by Google

les calculs placés dans le cholédoque et de les faire sortir par la plaie que j'avais faite à la vésicule. La malade que j'opérai dans le service de M. Berger, à Lariboisière, guérit assez rapidement, après quelques jours de fièvre avec délire très violent.

M. Paul Segond. — J'ai fait un assez grand nombre de néphrectomies par voie lombaire, j'ai souvent opéré de la sorte des sujets fort gras et le souvenir que j'en ai gardé me fait craindre que l'opération conseillée par M. Tuffier ne soit, en bien des circonstances, singulièrement difficile. Mais ceci n'est qu'une impression, je ne possède aucune expérience personnelle sur la voie lombaire dans la chirurgie du cholédoque et, par conséquent, je ne puis me permettre de critiquer l'opération conseillée par notre collègue. Je veux simplement lui poser une question dont il n'a point parlé et qui me parait cependant intéressante. Que devient la veine cave dans l'intervention en question ? Est-il bien certain qu'on ne risque pas de la blesser? C'est en causant avec mon maître Farabeuf, comme je le fais toujours lorsque je tiens à m'éclaircir sur un point quelconque de médecine opératoire, que ce péril nous est apparu comme possible. Quelle que soit la réalité de cette crainte, elle vaut tout au moins la peine d'être discutée.

M. Tuffier. — Je ne nie pas du tout les difficultés possibles de l'opération et, chez les sujets gras, il est clair que l'accès du cholédoque peut être fort laborieux. Quant à la veine cave, il est toujours facile de l'éviter et de la recliner en dehors quand on opère suivant les règles voulues. Bref, la veine cave n'est pas plus gênante quand on opère par derrière, que la veine porte quand on opère par devant et par conséquent, il n'y a pas là matière à sérieuse objection.

M. Michaux. — Il se peut que l'opération par voie lombaire soit bonne en certains cas, mais je pense que ses indications seront toujours exceptionnelles. Et cela parce que chez les malades dont nous parlons, il est bien rare que le diagnostic soit précis. A supposer qu'on ait toute certitude sur l'existence d'un calcul, on ne connaît pas pour cela son siège exact, on ne sait même pas s'il est exactement dans le cholédoque. Si bien que, dans la majorité des cas, il est impossible de se passer d'une laparotomie exploratrice.

Ce fait condamne l'opération de M. Tuffier, en tant qu'opération courante. Mon jugement paraîtra peut être excessif, mais dans le cas particulier, je crois l'exagération prudente. M. Tuffier nous a décrit son opération avec tant de conviction et de talent, qu'à la simple lecture de son travail, on sera certainement tenté de suivre la voie qu'il conseille. Il est donc au moins sage d'insister sur les

Digitized by Google

déboires qu'elle peut réserver à ceux qui n'ont pas encore une grande expérience de la chirurgie hépatique.

Une autre objection, c'est qu'en abordant le cholédoque par la voie lombaire, on doit forcément tailler en plein tissu pancréatique, et je me demande si la fistule pancréatique consécutive et le contact des surfaces cruentées avec le suc pancréatique ne sont pas de nature à compromettre le succès de l'intervention. Je veux enfin faire remarquer que tous les chirurgiens qui ont l'habitude de la chirurgie hépatique connaissent et pratiquent de longue date la manœuvre que M. Poirier conseille pour la recherche du canal cholédoque.

M. Routier. — En fait de chirurgie hépatique, nous n'avons pas seulement à compter avec les difficultés du diagnostic clinique. Des écueils non moins sérieux nous sont réservés par les modifications souvent très profondes que le processus pathologique imprime à l'aspect normal des organes. Même avec la laparotomie, on n'y voit pas toujours clair, tant s'en faut. Il n'est pas jusqu'à la vésicule biliaire qui ne soit difficile à trouver. Et puisqu'il en est ainsi quand on procède par laparotomie, on doit s'attendre, par la voie lombaire, à rencontrer des difficultés bien plus insurmontables encore.

M. Schwartz. — M. Routier est dans le vrai en insistant sur les modifications profondes que la maladie imprime aux points de repères habituels de nos explorations anatomiques. J'en ai récemment fait l'épreuve, en pratiquant avec mon collègue M. Michaux une cholédochotomie sur une vieille femme cachectique atteinte, depuis deux ou trois mois, d'obstruction biliaire avec accès de fièvre. Les urines étaient acajou mais il n'y avait pas d'ictère et pas de décoloration des selles; j'ajoute que la malade avait eu, dans le passé, une série de coliques hépatique assez violentes. j'ai donc pratiqué la laparotomie avec la pensée qu'il s'agissait d'un angiocholite calculeuse. Or, malgré tout le soin que nous avons mis à notre exploration, les modifications anatomiques étaient telles qu'il nous a été d'une part, très difficile de bien reconnaître la vésicule biliaire, et, d'autre part impossible de trouver l'hiatus de Winslow complètement oblitéré. Mon opérée est morte au bout de trois jours et j'ai trouvé 500 grammes de bile épanchés dans la fosse iliaque. La cholédochotomie par voie lombaire m'aurait sans doute permis d'éviter cette complication.

M. Quénu. — Il se peut que l'opération par voie lombaire réponde à certaines indications exceptionnelles, mais, en tant que méthode générale, elle se heurtera toujours à cette objection capitale que

Digitized by Google

dans presque tous les cas, nous intervenons sans diagnostic absolument précis. A supposer que l'existence d'un calcul soit indiscutable, nous ne savons rien de sa localisation exacte. Il est enfin bien certain que, par voie lombaire, la vésicule biliaire échappe à notre exploration et pour toutes ces raisons, j'estime qu'en règle générale, l'intervention par voie antérieure reste la bonne opération. M. Tuffier nous en a donné lui-même la preuve puisque, sur l'un de ses malades, il a dû recourir à la laparotomie pour avoir libre accès sur des calculs dont l'incision par voie lombaire lui avait simplement démontré l'existence, sans lui permettre en aucune manière de procéder à leur ablation.

L'exploration, voilà la partie la plus importante de l'opération et dans ma communication, j'ai trop insisté sur les règles de cette exploration pour y revenir. Je tiens cependant à bien spécifier qu'il est possible, quoi qu'en dise M. Michaux, d'explorer le cholédoque dans toute son étendue aussi bien dans sa partie sus-duodénale que dans sa partie terminale.

Je ne partage pas davantage les opinions de M. Michaux sur la profondeur du canal cholédoque. La portion rétro-duodénale, moins profonde que la portion située au niveau du hile, se prête fort bien à l'exploration et ce détail a sa grande importance, car la jonction du cholédoque et du canal cystique ne s'effectuant parfois qu'au voisinage du duodénum, le cholédoque sus-pancréatique n'existe pour ainsi dire pas. Il est bon de savoir aussi que l'accès de la portion du canal cholédoque située au niveau de l'hiatus de Winslow est particulièrement difficile en cas de foie très volumineux.

Quant à la partie intra-pancréatique du conduit, elle se prête fort bien, elle aussi, à l'exploration digitale et l'épaisseur du pancréas n'émousse pas du tout la netteté des sensations. On reconnaît très bien la dureté particulière des calculs sans risquer de les confondre avec des ganglions. Bref il faut bien retenir ce fait important que le canal cholédoque peut être utilement exploré dans toute son étendue. Il en est de même des incisions qu'il peut réclamer et la nécessité d'inciser le duodénum pour atteindre les calculs de la portion terminale doit être, à mon avis, considérée comme tout à fait exceptionnelle. L'incision de choix, pour toute l'étendue du conduit, c'est l'incision directe.

Ces déclarations bien comprises, il va de soi que je ne conteste en aucune manière la réalité des difficultés qne nous réserve la pratique. Les adhérences hépatiques du duodénum et l'élévation du côlon sont parmi les plus sérieux obstacles à rencontrer et dans les cas extrêmes, il se peut que l'exploration reste forcément incomplète. Mais c'est une raison de plus pour donner la préférence à la voie antérieure et, quoi qu'on fasse, la laparotomie exploratrice

Digitized by Google

restera toujours le seul moyen d'éviter les mécomptes et de conduire à bien son intervention. Quant au manuel opératoire de la cholédochotomie elle-même, il doit varier suivant les cas et ce serait une faute de rejeter, de parti pris, les avantages de la cholédochotomie en deux temps. Il est en effet des malades dont la bile est éminemment septique et la création des adhérences peut, en pareils cas, donner une précieuse sécurité.

M. Tuffier. — Le cas de laparotomie secondaire que m'objecte M. Quénu ne prouve absolument rien. La vésicule biliaire contenait en effet 17 calculs et, qui plus est, je n'avais pas du tout l'expérience des indications réelles de l'opération par voie lombaire. L'argument emprunté par M. Michaux aux propriétés destructives du liquide pancréatique ne porte pas davantage. Il est même à mon actif, puisque l'opération que je conseille a précisément pour avantage de permettre au liquide pancréatique de s'écouler librement au dehors. Quant aux difficultés que nous réserve la pratique, je ne les conteste en aucune manière, mais je tiens à spécifier que la voie lombaire n'en possède pas le monopole. La laparotomie peut, elle aussi, présenter ses difficultés et ses impossibilités ; les divergences d'opinion qui séparent M. Quénu de M. Michaux en sont la meilleure preuve.

M. Michaux. — En dépit des affirmations de M. Quénu, je maintiens mes conclusions premières. La portion sus-duodénale du cholédoque est la seule portion du conduit qui soit franchement accessible. Au travers du pancréas, le cholédoque est d'un accès beaucoup plus difficile. Dans un cas récent, nous avons pu, M. Schwartz et moi, nous en convaincre pleinement et l'optimisme de M. Quénu ne répond pas du tout aux faits que j'ai observés jusqu'ici.

Présentations de malades.

1° *Résultats éloignés de la tarsectomie postérieure, dans un cas d'ostéite tuberculeuse du calcanéum et de l'astragale.*

M. Kirmisson. — Rien n'est plus instructif pour le chirurgien que de se rendre compte des résultats éloignés des opérations. A ce titre, je vous présente ce jeune homme de 19 ans qui, en mars 1884, à l'âge de 9 ans par conséquent, a été opéré par notre regretté collègue M. Cazin (de Berck), pour une ostéite tuberculeuse de l'astragale et du calcanéum. L'opération a consisté, comme nous l'apprend la note écrite par M. Cazin lui-même sur le livret de ce

Digitized by Google

jeune homme, en une tarsectomie postérieure totale, c'est-à-dire ablation de l'astragale et du calcanéum. Une fistule a persisté jusqu'au mois d'avril 1888. Aujourd'hui, toute trace de suppuration a disparu. Examiné au point de vue anatomique, le résultat laisse un peu à désirer, l'articulation tibio-tarsienne possède une laxité anormale; l'avant-pied est tombant, le talon remonte, et le pied en totalité glisse en arrière de l'extrémité inférieure du tibia. Ceci tient à la reproduction incomplète de l'astragale; cet os en effet n'est représenté que par un petit noyau arrondi dont la forme et le volume sont bien loin de répondre à la forme et au volume de l'astragale normal. Le calcanéum, au contraire, est représenté par un massif osseux volumineux, se rapprochant beaucoup de l'état physiologique, et capable de servir de point d'appui solide au talon pendant la marche. La raison de cette différence dans la reproduction des deux os est facile à saisir, si l'on songe que l'astragale présente de toutes parts des surfaces articulaires revêtues de cartilage; sur cet os, l'enveloppe périostique est presque nulle; elle est beaucoup plus étendue sur le calcanéum.

Au point de vue fonctionnel, le résultat ne laisse rien à désirer. Le malade appuie pendant la station et la marche sur toute l'étendue de la plante du pied. Sans doute, celle-ci est plus plate et aussi plus courte qu'à l'état normal; mais il n'en résulte aucune gêne. En somme, ce fait peut être cité comme un résultat favorable en faveur de la tarsectomie totale postérieure. Il est à noter que l'opération a été faite dans l'enfance, à l'âge de 9 ans : circonstance importante pour une reproduction osseuse abondante.

2° *Greffe par le procédé de Thiersch.*

M. Ch. Monod. — Le malade que je vous présente prouve qu'on a eu tort de considérer les greffes de Thiersch comme infidèles au point de vue du résultat définitif. L'opération date maintenant de plusieurs mois et la plaie que j'avais à recouvrir au niveau du creux poplité ne mesurait pas moins de 18 centimètres de long, sur 10 centimètres de large. Or vous pouvez juger *de visu* la solidité comme la perfection du résultat.

La séance est levée à 5 heures 15 minutes.

Le Secrétaire annuel,

Paul Segond.

Digitized by Google

Séance du 22 mai 1895.

Présidence de M. Th. Anger.

Le procès-verbal de la précédente séance est lu et adopté.

Correspondance.

La correspondance comprend :

1° Les journaux et publications périodiques de la semaine;

2° Un travail de M. Pousson, membre correspondant, sur l'*Uréthrectomie dans certains rétrécissements de l'urèthre pénien.*

Communication.

Cholécystite calculeuse suppurée. Cholécystotomie par voie lombaire. Guérison.

Par le Dr J. REBOUL, membre correspondant de la Société de chirurgie, chirurgien de l'Hôtel-Dieu de Nîmes.

A propos de la communication de M. Tuffier sur la cholédochotomie par voie lombaire, j'ai l'honneur d'adresser à la Société de chirurgie un fait de cholécystotomie par le même procédé. Pensant à une hydronéphrose aiguë avec accidents d'infection, j'avais fait une incision lombaire pour aborder le rein ; contrairement à mon attente, j'ai eu affaire à une cholécystite suppurée avec calculs.

Observation. — Le 25 mars 1894, j'étais appelé par le Dr Delon, de Nîmes, auprès de Mme B..., âgée de 40 ans, qui, depuis quelques jours, se plaignait de douleurs vives dans la région du flanc droit. Au mois de juillet 1893, j'avais déjà vu cette malade et avais constaté un rein mobile à droite. Mme B... avait souffert de coliques néphrétiques à droite, de coliques hépatiques; elle accusait, en outre, des troubles nerveux et digestifs depuis quelques années.

Le 25 mars 1894, je constate un empâtement diffus de tout le flanc droit. On sent une tumeur, mate à la percussion, tendue, rénitente, occupant la fosse lombaire et s'étendant, en avant, vers la partie moyenne du rebord des fausses côtes; en bas, elle descend vers la crête iliaque. La palpation est très douloureuse, le ventre est ballonné ; il

Digitized by Google

est assez difficile de limiter la tumeur en avant et en bas. Cependant, à la percussion, le côlon paraît repoussé en avant. Fièvre, faciès abdominal, pouls fréquent, douleurs vives dans le flanc droit avec irradiations dans la cuisse droite et le bassin.

Le 26, à 10 heures du matin, nous voyons la malade en consultation avec les Drs Dussaud et Delon. Les phénomènes généraux se sont accentués, il y a eu des vomissements, la température est élevée (39°,5), le faciès péritonéal s'est accusé. Les douleurs sont excessives; la tumeur du flanc droit a augmenté. De notre examen, nous concluons à une hydronéphrose aiguë et émettons l'hypothèse d'un abcès ou d'un kyste hydatique suppuré de la face inférieure du foie. Une intervention immédiate est décidée.

Opération le 26 mars, à 3 heures après midi, avec l'aide et l'assistance des Drs Dussaud et Delon et de MM. Fabre et Bellisent, mes internes. — Incision lombaire partant de l'angle de la douzième côte et de la masse sacro-lombaire et s'étendant à 14 ou 15 centimètres en avant, parallèlement et au-dessous de la douzième côte, vers la crête iliaque. La paroi étant incisée, je me trouve en présence d'une tumeur liquide très tendue. La ponction donne du muco-pus verdâtre, biliaire, environ 250 grammes. Incisant alors largement la poche, après fixation de sa paroi par une série de pinces en collerette, je retire de cette cavité six calculs biliaires, quatre gros, deux petits, et du sable biliaire.

L'exploration de la poche montre qu'elle se prolonge en haut, sous la face inférieure du foie. Le canal cystique est occupé par un calcul enchatonné que je ne puis libérer et extraire qu'à grand'peine. Dès lors, les voies biliaires sont libres et un cathéter métallique peut être facilement introduit dans le canal cholédoque. Le rein droit, de volume normal en apparence, est situé en arrière et au-dessous de la vésicule biliaire. Quoiqu'il soit un peu mobile, je ne juge pas prudent de faire la néphropexie, à cause de l'état de faiblesse de la malade, qui n'aurait peut-être pas supporté sans accident une opération plus prolongée. Les parois de la vésicule sont fixées aux lèvres de l'incision lombaire. Je diminue l'étendue de la plaie par quelques points de suture. Drainage de la poche avec des mèches de gaze au salol. Pansement ouaté compressif.

Suites opératoires. — Le 29, les règles apparaissent; le 31, léger urticaire; le 1er avril, suintement muco-bilieux par la plaie; bon état général, plus de douleurs; le 3, selles grisâtres, quelques coliques, langue saburrale; le 6, écoulement abondant de bile par la plaie, état général excellent; le 12, ablation de quelques points de suture; le 21, l'écoulement bilieux a beaucoup diminué, la poche est très réduite; le 23, la malade se lève, sans gêne ni douleurs; le 7 mai, la fistule est tarie, la plaie est cicatrisée, état général excellent, la malade a engraissé, les forces sont revenues, l'appétit est bon. J'institue le traitement de la lithiase biliaire et fais porter à Mme B... une ceinture pour rein mobile. En août, Mme B... va faire une cure d'un mois à Euzet-les-Bains. Depuis lors, santé parfaite; plus de coliques hépatiques ou

Digitized by Google

néphrétiques; plus de troubles nerveux et digestifs. Étant donnés les antécédents de la malade, les commémoratifs, le rein mobile que j'avais constaté quelques mois auparavant, l'existence de coliques néphrétiques antérieures, le siège de la tumeur dans le flanc droit, l'empâtement de la fosse lombaire, tout cela nous portait à penser qu'il s'agissait d'une tumeur d'origine rénale, et nous étions arrivés au diagnostic d'hydronéphrose aiguë, d'origine calculeuse, par coudure ou torsion de l'uretère. Cependant, l'existence de coliques hépatiques avec ictère et décoloration des selles, nous avait fait émettre l'hypothèse d'une origine hépatique; mais le siège de la tumeur dans la fosse lombaire nous avait fait éliminer la vésicule biliaire et nous paraissait pouvoir faire penser à un abcès ou un kyste hydatique suppuré de la face inférieure du foie.

Dans ce cas, nous n'avons pas eu à regretter de ne pas avoir fait l'incision antérieure; elle n'aurait eu aucun avantage et le péritoine aurait pu être infecté par le muco-pus que contenait la vésicule biliaire. L'incision lombaire nous a permis une évacuation facile du pus et des calculs que contenait la vésicule biliaire, et l'exploration du canal cystique et du cholédoque. Aucun accident n'est survenu à la suite de l'opération, et une guérison parfaite, maintenue depuis quatorze mois, a succédé à notre intervention.

Suite de la discussion sur l'hystérectomie par voie abdomino-vaginale.

M. Schwartz. — Comme beaucoup de mes collègues, je me suis occupé, dans ces dernières années, de la question du pédicule dans l'hystérectomie pour gros fibromes, dont l'ablation par le vagin est impossible. Certes, l'hystérectomie supra-vaginale avec pédicule fixé, suivant la méthode de Hégar, ou même avec pédicule réduit, après ligature et couverture séreuse, nous a donné de bons résultats; il n'en est pas moins vrai que c'est à la suppression de tout pédicule qu'il faut viser, c'est elle qui doit être le but de tous nos efforts. Aussi, est-ce avec un grand intérêt que j'ai écouté toute la communication de notre collègue, M. Richelot, sur l'ablation totale de l'utérus par voies abdominale et vaginale combinées.

Si j'ai bien compris sa manière de procéder, elle consiste, après avoir fait la laparotomie et renversé le fibrome vers en haut, à décoller, après section, le feuillet péritonéal extérieur et à l'attirer; puis, sur un doigt introduit dans le vagin, à ouvrir le cul-de-sac antérieur; cela fait, pincer de chaque côté les ligaments larges, pousser par le vagin de grandes pinces courbées suivant l'axe du petit bassin, après avoir troué le ligament large en bas, de chaque côté; couper au ras des pinces; enfin le cul-de-sac vaginal postérieur est libéré et ce qui saigne est repris par les pinces longuettes vaginales. Tamponnement et drainage à la gaze iodoformée. La

Digitized by Google

manière de faire de notre collègue me paraît en tous points excellente, et je suis tout disposé à la mettre en pratique dès que l'occasion s'en présentera, tout en lui faisant les quelques observations que voici, et cela dans l'espoir qu'il me répondra, de façon à vaincre mes hésitations.

1° La vessie décollée, le cul-de-sac vaginal antérieur ouvert, est-il toujours possible de trouver, sur le doigt, le ligament large à sa base et de placer de chaque côté la grande pince courbée à laquelle est confiée toute l'hémostase utéro-ovarienne? Je comprends que cela sert pour des fibromes relativement petits, n'empiétant que peu sur les ligaments larges, où la masse est surtout constituée par un corps utérin rempli par un fibrome interstitiel ou des fibromes multiples. Mais lorsqu'il s'agit des tumeurs irrégulières s'étalant par leur base dans les replis péritonéaux et tenant à la matrice, où il existe à peine de quoi passer le doigt entre elles et le petit bassin, la chose me paraît fort difficile. Je sais bien que notre collègue pratique l'énucléation de façon à réduire le volume de la tumeur et à se mettre dans les meilleures conditions, mais l'objection n'en persiste pas moins;

2° Lorsque le vagin est long et étroit, on n'y manœuvre pas à son aise et le placement des grandes pinces vaginales me paraît devoir souffrir alors de grandes difficultés, d'autant plus qu'elles se croisent forcément lorque la tumeur remplit le bassin et le ventre, dans les cas de volumineux fibromes.

Quoi qu'il en soit, j'ai pratiqué cinq fois l'hystérectomie totale abdominale, dont quatre fois pour des fibromes très volumineux, remontant au-dessus de l'ombilic, et voici comment j'ai procédé :

1° Désinfection rigoureuse du vagin ; une pince est placée sur le col de l'utérus, lorsqu'il est accessible, et le ferme. Cette pince permet de repousser le col vers le ventre et de l'en énucléer autant que possible;

2° Laparotomie, hystérectomie supra-vaginale, après pincement et ligature des ligaments larges ; ligature élastique de la tumeur, une fois qu'elle a été pédiculisée après décollement du péritoine antérieur et de la vessie qui gêne pour les manœuvres ultérieures;

3° Ouverture sur le doigt ou une large pince du cul-de-sac antérieur, puis du cul-de-sac postérieur, après avoir cautérisé le moignon, saisi par une forte pince érigne ;

4° Le moignon ne tient plus que par la base des ligaments larges, qui est sectionnée de chaque côté, pincée et liée dès qu'une artère donne ; ablation du moignon par le ventre (après l'enlèvement de la pince qui tient le col) ;

5° Drainage à l'aide d'une mèche de gaze iodoformée, passée de haut en bas ;

Digitized by Google

6° Fermeture du ventre.

Sur les quatre cas opérés pour fibromes volumineux, j'ai eu trois succès et une mort ; la mort survenue chez une quatrième malade ne doit pas être imputée à l'opération ; elle avait, en effet, deux énormes masses cancéreuses qui avaient détruit la tête du pancréas et qui n'avaient donné lieu à aucun signe bien appréciable. Nous les avons découvertes à l'autopsie. Un de nos trois cas guéris, dont nous avons présenté la pièce anatomo-pathologique ici-même, présentait un intérêt particulier ; il s'agissait d'un énorme fibrome suppuré au centre et dont la cavité communiquait avec la cavité utérine.

Quoi qu'il en soit, je pense qu'à côté du procédé de choix, comme j'appellerai celui de notre collègue Richelot, il est bon d'avoir à sa disposition d'autres manières de faire s'adaptant aux cas particuliers qui peuvent se présenter. C'est à ce titre que j'ai communiqué la mienne, qui ne prétend, d'ailleurs, à aucune originalité et qui a le mérite de prendre un temps relativement court puisque l'une de mes opérations n'a pas duré plus de quarante-cinq minutes, et les trois autres, beaucoup plus compliquées, n'ont pas duré plus d'une heure et quart; la plus longue, une heure et demie.

Cette dernière a été signalée par un accident assez singulier et qui me paraît intéressant à vous signaler. Lorsque je voulus ouvrir le cul-de-sac antérieur, le vagin étant fort long, je me guidai sur une pince courbe que j'y introduisais sans y regarder ; or, chez cette femme, l'urèthre avait comme orifice les dimensions de celui du vagin, et je pénétrai dans la vessie croyant entrer dans le vagin ; je m'aperçus de mon erreur dès que j'eus incisé le réservoir de l'urine, que je refermai aussitôt par quelques sutures au catgut, sans que cela n'ait en rien entravé la guérison de mon opérée.

En somme, je crois que le procédé de notre collègue Richelot pourra être un procédé de choix toutes les fois que l'on aura affaire à un fibrome assez régulier, remplissant le corps, ou facilement énucléable au niveau du segment inférieur et relativement peu volumineux. Peut-être sera-t-il moins efficacement applicable dans les conditions que nous avons signalées et qui, malheureusement, sont encore trop fréquentes.

M. Paul Segond. — Quand on a l'expérience des ressources opératoires de l'hystérectomie vaginale, on est conduit naturellement à cette pensée que la combinaison de la voie sus-pubienne à la voie vaginale doit donner de parfaits résultats. Pour ma part, le désir de mettre à profit cette association opératoire m'est venu depuis longtemps. Je m'en suis servi le 18 juin 1888, sur une femme de 60 ans, dont l'utérus remontait à trois travers de doigt au-dessus

Digitized by Google

de l'ombilic. Le corps de l'organe était bourré d'un nombre considérable de petits fibromes et la muqueuse avait subi la dégénérescence cancéreuse. Cette première opération fut malheureuse et l'opérée, après m'avoir donné pendant trois jours l'illusion de la guérison, est morte au bout d'une semaine, avec des signes non douteux de péritonite généralisée. Je n'ai pas moins gardé le souvenir des facilités opératoires que j'ai rencontrées dans cette circonstance et, depuis, je les ai mises à contribution dans deux cas similaires.

Je suis donc tout préparé à me laisser séduire par le procédé dont notre collègue M. Richelot vient de nous donner la description. Et qu'on le note bien, en vous parlant ici de mon opération de 1888 ou de celles qui ont pu suivre, je n'ai certes pas l'intention de risquer une revendication quelconque. Cette manière de procéder, dont l'histoire de l'hystérectomie vaginale fournit trop souvent l'exemple serait, ici comme là, tout à fait inqualifiable. Je veux simplement dire que les assertions de M. Richelot sont exactement conformes à tout ce que je sais sur la chirurgie des fibromes. Quant au procédé de Richelot, il appartient exclusivement à son auteur et je m'étonne fort qu'on puisse lui contester un instant ses droits d'évidente priorité.

Sans doute M. Richelot n'est pas le premier chirurgien qui ait enlevé de gros utérus en passant, à la fois, par le ventre et le vagin. C'est M. Péan qui a l'un des premiers procédé de cette façon et, depuis, bien des chirurgiens l'ont imité, en adoptant plus ou moins son instrumentation. Si bien qu'en lisant leurs observations, il est tout naturel qu'on trouve des similitudes. Mais en pareille matière, il ne faut point s'en tenir aux détails et, pour se faire une juste idée des choses, il convient de les regarder d'un peu plus haut. M. Richelot n'a pas seulement imaginé un artifice opératoire ingénieux et réglé la succession des temps de l'opération avec une précision parfaite, son but est plus élevé : ce qu'il veut, c'est transformer les suites opératoires de l'ablation des gros fibromes par laparotomie en leur donnant la bénignité et la simplicité des ablations par voie vaginale. Or, on ne peut contester qu'il ait, au mieux, rempli son programme, et je le répète, pour n'être qu'une sorte d'adaptation nouvelle de la méthode de Péan, l'originalité de l'opération de Richelot ne souffre pas discussion.

Quant à la valeur intrinsèque de cette opération, il est clair que nous devons encore attendre pour la juger, et je crois bien que M. Richelot a eu tort de donner son procédé comme définitif. Pareil adjectif ne concorde guère avec la diversité des difficultés opératoires que nous réserve la pratique, et je reste convaincu qu'en bien des circonstances le procédé de Richelot ne sera pas

Digitized by Google

applicable dans toute sa pureté. On peut aussi se demander si l'opération en deux temps successifs, telle qu'elle a été réglée par Péan, n'est pas moins grave et, pour ma part, je suis porté à le croire.

Je dois dire enfin que le va et vient vagino-abdominal auquel on est condamné dans le procédé de Richelot m'inquiète un peu pour des raisons faciles à comprendre. Aussi bien mes tendances personnelles restent-elles acquises aux méthodes qui permettent une délimitation plus tranchée entre l'acte abdominal et l'acte vaginal. C'est ainsi qu'à mes yeux le procédé le plus sûr est peut-être celui que j'avais adopté par nécessité chez mon opérée de 1888 : débuter par les premiers temps de l'hystérectomie vaginale, inciser les culs-de-sac, pincer les utérines, libérer le col, préparer en un mot la fin de l'ablation; changer ensuite de posture, vérifier sa parfaite asepsie et terminer par la laparotomie. Mais je n'insiste pas davantage, me réservant de reprendre la question quand il me sera possible de la mieux documenter.

Suite de la discussion sur l'anesthésie par l'éther.

M. Ch. Monod. — Il y aura, à la fin du présent mois, exactement un an que je me suis décidé à substituer l'éther au chloroforme pour l'anesthésie de mes opérés à l'hôpital Saint-Antoine. Je comptais au bout d'une année vous apporter le résultat de mon observation sur ce point. La communication récente de M. Chaput m'amène à devancer de quelques jours la limite que je m'étais assignée.

Le chiffre de mes anesthésies par l'éther dépasse 500. Pour 241 de ces cas (126 hommes, 113 femmes, 2 enfants), grâce au zèle de deux de mes élèves, M. Bloch et M. Millien, j'ai pu relever exactement tous les détails de l'acte anesthésique. C'est sur les tableaux dressés par eux que j'appuie les remarques qui suivent.

Deux mots tout d'abord sur les raisons qui m'ont amené à abandonner le chloroforme.

J'étais alors sous l'impression d'une nouvelle mort par le chloroforme récemment survenue chez une de mes opérées. Je savais d'autre part que l'éther semble, d'un consentement unanime, exposer à moins de dangers que le chloroforme. Enfin, précisément à ce moment, entrait dans mon service un élève du Dr Julliard, M. Schmitt, qui avait vu pratiquer et avait pratiqué lui-même l'anesthésie par l'éther. L'occasion me paraissait bonne de faire, à bonne école, ma propre éducation.

La question de technique a ici, en effet, une grande importance. Je me souviens d'avoir vu Gosselin, alors que j'étais son interne, essayer d'endormir des malades à l'éther. Il dut y renoncer, tant

Digitized by Google

les résultats furent défectueux. La vérité est qu'il s'y prenait mal. Chez les opérés de la Charité, l'anesthésie était lente à obtenir, souvent insuffisante, habituellement accompagnée d'une grande agitation. Il me fut facile de reconnaître que ces lenteurs et ces inconvénients peuvent être facilement évités.

Il suffit pour cela de procéder, dès le début, par doses massives. On verse 25 à 30 grammes d'éther au fond du masque[1]. On habitue le malade à l'odeur de l'éther en maintenant pendant quelques secondes le masque à distance, puis on l'applique hermétiquement sur la face, sans trop s'inquiéter de l'agitation que le manque d'air respirable produit chez le malade. En agissant de la sorte, l'anesthésie survient rapidement ; d'après mes observations, en cinq minutes et demi, en moyenne, ou plus exactement, sur les 241 cas où ce point a été relevé :

En cinq minutes au plus dans	151	cas.
En cinq à dix minutes dans.....	79	—
En onze à quinze minutes dans.....	11	—

J'ajoute que l'anesthésie est complète, tout aussi complète que par le chloroforme. Lorsqu'elle est obtenue, il suffit de doses minimes pour entretenir le sommeil.

L'excitation du début, dont je viens de faire mention, est quelquefois violente ; elle a été notée telle dans 50 cas. Dans les 191 autres, elle a été nulle ou sans importance. L'excitation que donne l'éther est, à un certain point de vue, différente de celle que l'on observe lors de l'administration du chloroforme. Dans ce dernier cas, la période dite d'excitation ne manque pour ainsi dire jamais ; elle est une phase presque nécessaire et attendue de la chloroformisation ; elle survient quelques minutes après le début des inhalations, alors que le malade commence à perdre connaissance.

Il m'a semblé que l'excitation, chez les malades endormis par l'éther, avait un tout autre caractère. Elle se produit tout à fait au début, et paraît être une défense du malade contre l'asphyxie, ou du moins une manifestation du besoin de respirer à l'air libre. Il suffit, tout en surveillant la coloration des téguments, de ne pas céder immédiatement à ce besoin, de laisser le masque en place, pour voir cette agitation se calmer, en même temps que le malade s'abandonne et tombe en résolution.

J'ai dit : *tout en surveillant la coloration de la peau.* Il serait peu sage, en effet, de pousser les choses au point de provoquer même un commencement d'asphyxie. Si la lutte se prolonge, on soulève le masque un instant pour s'assurer que la face ne devient pas vio-

[1] Je me suis toujours servi du masque de Julliard.

Digitized by Google

lette, et on laisse, au besoin, le malade faire une ou deux respirations à l'air libre. Sans soulever le masque, l'inspection des oreilles et des parties voisines qui demeurent à découvert donnent sur ce point des renseignements suffisants.

Le malade endormi respire ordinairement avec bruit ; ronflement sonore dû à l'excès de la sécrétion bronchique, que provoque rapidement l'inhalation de l'éther. Cette secrétion est souvent assez abondante pour nécessiter le nettoyage de la gorge avec une éponge montée. Aussi est-on presque toujours obligé de saisir la langue avec une pince, tant pour procéder à ce nettoyage, que pour faciliter la respiration troublée par la présence des mucosités.

On a fait remarquer que la respiration bruyante du malade éthérisé est pour l'opérateur un élément de sécurité. Ce bruit perçu lui donne l'assurance que la respiration se fait bien. C'est pour l'éthérisation un point important. Je ne répète en effet qu'une chose connue en disant que les alertes qui peuvent survenir en pareil cas sont toutes d'ordre respiratoire, et qu'il est à peine besoin de s'occuper du pouls.

Il m'est arrivé deux fois de renoncer à l'éther, au cours d'une opération, et de continuer l'anesthésie avec le chloroforme, tant la gêne respiratoire, résultant de l'accumulation des mucosités bronchiques me paraissait considérable. Je me suis peut-être effrayé à tort. Il est intéressant du moins de noter en passant que le passage de l'un des anesthésiques à l'autre s'est fait avec la plus grande facilité. J'ai pratiqué la même substitution dans deux autres cas où, agissant sur l'abdomen (appendicite), j'étais gêné par les violents mouvements respiratoires du malade, imprimant à la paroi abdominale des mouvements constituant pour l'opérateur une véritable gêne.

J'ai cherché à me rendre compte par moi-même si, comme on l'a soutenu, les vomissements sont, avec l'éther, moins fréquents qu'avec le chloroforme. Voici les chiffres relevés sur mes 241 cas. J'ai distingué les vomissements qui accompagnent et ceux qui suivent l'éthérisation.

Pendant l'éthérisation :		
Vomissements nuls ou faibles	229	cas.
— violents	12	—
Après l'éthérisation :		
Vomissements nuls ou faibles	185	—
— violents	51	—

Il m'a semblé que les vomissements à la suite de l'éthérisation

Digitized by Google

étaient un peu plus fréquents chez les femmes que chez les hommes.

Au sujet de la quantité d'éther employée, il est difficile de rien dire d'absolument précis. Il faut tenir compte, en effet, non seulement de la susceptibité individuelle, mais aussi, et surtout peut-être, de la façon dont l'anesthésique est administré. Un élève, habitué à manier l'éther, en consommera infiniment moins qu'un novice. Je ne puis expliquer que de la sorte les différences considérables que je trouve indiquées dans les tableaux dressés par MM. Bloch et Millien.

Pour prendre les chiffres extrêmes, je vois que pour une opération ayant duré cinquante-cinq minutes, la dose d'éther, dans un cas, n'a pas dépassé 60 grammes ; tandis que, dans un autre, on en a consommé jusqu'à 530 grammes ; il est vrai que l'opération avait duré deux heures et demie. En moyenne, pour une opération d'une heure, la dose employée a varié entre 140 à 150 grammes.

Je termine ces remarques sur le mode d'administration de l'éther et les phénomènes observés, en disant que les malades réveillés reprennent plus rapidement possession d'eux-mêmes, qu'ils paraissent moins déprimés qu'après la chloroformisation. Ils acceptent ou demandent plus rapidement de la nourriture et la supportent mieux.

Je serai très bref sur les *contre-indications* de l'éther, n'ayant sur ce point rien de spécial à dire.

Au premier rang de ces contre-indications, je place, avec tous les auteurs, les affections bronchiques ou pulmonaires préexistant chez l'opéré.

J'ai donné l'éther à des individus de tout âge, deux fois seulement à des enfants. Chez l'un de ceux-ci — que l'on avait dû, pour lui éviter les douleurs d'un pansement pénible, endormir déjà six fois au chloroforme et qui, après chacune de ces séances, avait souffert de vomissements abondants se prolongeant pendant vingt-quatre heures — l'administration de l'éther, lors de la 7e séance, lui fut particulièrement favorable ; il n'eut, à la suite, pas un seul vomissement.

Pour ce qui est de la région sur laquelle on opère, il est clair que la nécessité où l'on se trouve d'avoir recours à un large masque interdit l'emploi de l'éther pour les opérations pratiquées sur la face. On y renoncera aussi lorsqu'on aura à agir sur la partie supérieure du cou, la présence du masque étant un obstacle à une antisepsie rigoureuse.

En toute autre circonstance, l'éther pourra être employé. Je n'ai pas hésité à l'administrer dans les grandes interventions sur l'abdomen ; je relève, dans mes tableaux, 13 laparotomies ou hysté-

Digitized by Google

rectomies vaginales pratiquées à l'aide de l'anesthésie par l'éther.

Je ne répéterai pas ce qui a été dit sur le danger qui résulte de la grande inflammabilité de l'éther. Ce danger est réel, mais peut-être a-t-il été exagéré. Dans ma salle d'opérations, à Saint-Antoine, il y a toujours un ou deux becs de gaz allumés, et cela sans aucun inconvénient. Je ne me servirais pas cependant de l'éther si j'avais à opérer la nuit, aux lumières.

Malgré tout ce qui précède, j'accorde cependant que si l'on fait abstraction de la question de sécurité, il n'y aurait pas de raison suffisante pour proclamer l'incontestable supériorité de l'éther sur le chloroforme.

Je suis tout prêt à reconnaître les avantages de ce dernier agent. Il est, à Paris du moins, de pratique courante ; nos élèves en connaissent bien le maniement. L'administration en est extrêmement simple ; une simple compresse suffit, sans appareil spécial. Le sommeil chloroformique est plus paisible, et lorsque tout va bien, rien n'égale le calme de l'opéré, et par conséquent aussi celui de l'opérateur, pendant une séance même prolongée. Le chloroforme enfin peut être administré à tout âge, en tout lieu et à toute heure.

Mais il est plus dangereux. Les morts par le chloroforme sont incontestablement plus nombreuses que les morts par l'éther. Ce fait ressort de statistiques maintenant nombreuses, qui ont été déjà citées ici. J'ai déjà dit que je trouvais là le vrai et le seul motif qui justifie la préférence que je donne à l'éther sur le chloroforme.

Ce n'est pas à dire que l'éthérisation ne soit jamais suivie de mort. J'en ai eu malheureusement la preuve. A peine avais-je, en juin dernier, commencé mes anesthésies par l'éther, que j'eus la douleur de voir une de mes malades succomber, sinon sur la table d'opération, du moins peu de temps après qu'on l'eût reportée à son lit. L'autopsie montra que cette femme était atteinte d'une symphyse cardiaque totale. Ce n'est donc pas, en réalité, un cas de mort à mettre au compte de l'éther. L'issue fatale aurait eu lieu, quel que fût l'agent anesthésique employé. Aussi n'en ai-je pas moins persisté dans ma tentative, et, après un an écoulé, sans autre alerte sérieuse, j'y persiste.

M. Paul Segond. — J'ai, moi aussi, suivi le mouvement qui se fait en faveur de l'éther. Non pas que je me sois laissé influencer par l'absolutisme des plaidoyers semblables à celui de M. Ollier. En les écoutant sans réserve, on s'éloignerait par trop de la juste mesure.

Il n'y a pas de comparaison possible entre le chloroforme et l'éther, nous dit en effet M. Ollier. Jamais il ne donne l'ombre d'un

Digitized by Google

accident. La simplicité et l'innocuité de son administration sont telles qu'on peut confier l'anesthésie à n'importe qui, sans avoir rien à redouter. Pour qui sait donner l'éther, les accidents de congestion bronchique n'existent jamais. Bref, l'éther n'a que des avantages, il est impeccable et parfait, il n'a pas d'autres contre-indications que celles du chloroforme. Il est bon à tous les âges, il réussit aux patients les plus débilités, il n'exerce aucune influence mauvaise ni sur les reins, ni sur les poumons. Quant à la fameuse objection de l'embrasement possible, elle est, paraît-il, exagérée, et lorsque cet accident se produit, il ne faut accuser que l'imprudence des aides ou des chirurgiens. Et pour mieux souligner ces quelques assertions, M. Ollier ajoute qu'elles sont basées sur plus de 40,000 opérations.

Mais alors, si telle est bien la vérité, que penserons-nous tous des maîtres qui nous ont élevés et qui, toute leur vie, sont restés fidèles au chloroforme ? Comment nous jugerons-nous nous-mêmes pour avoir tardé si longtemps à reconnaître notre erreur ? notre crime, devrais-je dire ; car s'il était vrai que l'éther ne tue jamais et qu'il ne donne jamais d'accident, il n'y aurait pas de mot pour nous qualifier. Par bonheur, ce jamais-là est comme beaucoup d'autres, et notre conscience étant ainsi rassérénée, nous devons simplement chercher à vérifier par nous-mêmes ce qu'il y a de fondé dans les assertions d'un maître aussi justement écouté que M. Ollier et des chirurgiens très nombreux qui sont aujourd'hui partisans de l'éthérisation.

Or, il suffit de nommer M. Ollier et les chirurgiens auxquels je fais allusion pour être sûr d'avance que ce travail de contrôle ne peut être que profitable, et, bien que mon expérience soit encore assez courte, je suis dès maintenant convaincu que, dans certains cas, l'éther a des avantages indiscutables. Je base cette conviction sur 84 cas d'éthérisation que je viens de pratiquer en suivant scrupuleusement le mode d'administration qui m'a été enseigné par mon ami M. Poncet. Ces 84 éthérisations, presque toutes pratiquées pour opérations longues et sérieuses[1], m'ont, en effet, démontré deux particularités de l'éthérisation qui me semblent d'ordre capital, à savoir que l'éther donne sûrement moins de vomissements

[1] Ces 84 opérations comprennent : 24 hystérectomies vaginales, dont 11 pour gros fibromes, 11 pour annexites et 2 pour cancers; 24 laparotomies dont 3 pour chirurgie du foie, 3 pour péritonite tuberculeuse, 1 pour grossesse extra-utérine, 4 pour très gros fibromes, 6 pour annexites unilatérales et 6 pour gros kystes ovariens; 2 hystérectomies par laparotomie combinée à la voie vaginale; 4 cures radicales de hernie; 4 amputations du sein; 1 néphrectomie; 1 hystéropexie; 10 colpopérinéorrhaphies; 1 amputation de cuisse et 2 opétions diverses.

Digitized by Google

(je parle seulement des vomissements consécutifs) et moins de prostration que le chloroforme. Chez plusieurs de mes opérées, femmes épuisées, qu'il m'a fallu soumettre à de longues interventions, j'ai fait cette double constatation de la manière la plus nette.

Ces deux faits se passent de commentaires. A eux seuls, ils suffiraient à nous faire adopter l'éther de préférence au chloroforme, notamment pour les opérations qui forment le gros de ma statistique, les laparotomies prolongées et l'hystérectomie vaginale, toutes interventions à la suite desquelles il importe au premier chef d'éviter les vomissements et le shock opératoire. Si, par surcroît, nous avions la certitude que l'éther tue plus rarement que le chloroforme, la cause de l'éther y trouverait un argument plus décisif encore. Mais je ne crois pas que cette preuve soit absolument faite. Nous savons simplement que l'éther est probablement moins grave que le chloroforme, nous savons surtout que son administration est plus simple, nous avons enfin la certitude que les alertes de l'éthérisation sont moins fréquentes que celles de la chloroformisation, et c'est déjà beaucoup.

Sans partager l'enthousiasme de ceux qui négligent des observations indiscutables, pour affirmer que l'éther ne tue jamais, nous devons donc reconnaître que cette exagération contient une part de vérité. Si petite qu'elle puisse être, nous sommes trop heureux de nous en emparer, et, pour ma part, je suis bien décidé à conserver l'éther comme anesthésique de choix dans les opérations longues, comme celles que j'ai spécifiées, toutes les fois que l'âge ou l'état des poumons ne viendront pas contre-indiquer son emploi. Ces deux contre-indications, dont l'importance a été soulignée par M. Poncet lui-même, ont, je crois, une valeur très grande, et ce serait, en particulier, courir à de sérieux mécomptes que de négliger de parti pris les complications pulmonaires de l'éthérisation. Je connais personnellement plusieurs cas qui en témoignent de très nette façon.

M. Forgue. — Le mouvement d'opinion, que je signalais en 1892, en faveur de l'éther s'accentue chaque jour. Le professeur Gurlt, de Berlin, auquel nous devons une si consciencieuse enquête statistique sur l'anesthésie, m'écrivait ces jours-ci : « La question de l'éther n'est pas encore tranchée chez nous; mais il me semble que la supériorité de cet anesthésique s'affirmera de plus en plus ». A Paris, lors d'un récent voyage, j'ai vu que plusieurs de nos collègues, jusqu'à présent fidèles au chloroforme, étaient ébranlés en leur vieille croyance et se disposaient à expérimenter l'éther. Le Dentu, Monod, Michaux, sont venus à l'Académie de médecine et à

Digitized by Google

la Société de chirurgie, dire quelles excellentes anesthésies ils devaient à cet agent, dont la toxicité est bien inférieure à celle du chloroforme. Nous voyons ainsi se confirmer l'espérance que nous émettions à la fin de notre article sur l'anesthésie par l'éther. « Il nous paraît, disons-nous, que nos confrères des hôpitaux parisiens feraient œuvre impartiale et profitable en introduisant, pour un essai sincère et de quelque durée, l'éther dans leurs services. On pourrait conclure alors et nous croyons que le jugement serait favorable à l'éther. »

Si l'éther reprend à nouveau sa place dominante dans l'anesthésie, il sera juste de rappeler que le mérite en revient, chez nous, d'abord aux Lyonnais, qui en ont toujours maintenu l'emploi, puis aux chirurgiens de Montpellier qui, autrefois, avec Bouisson, prirent sa défense contre le chloroforme, et, dans la période contemporaine, sous l'instigation et à l'exemple de Tédenat, l'ont réintroduit dans la pratique de nos hôpitaux. M. le professeur Chalot n'est donc point absolument fondé à dire qu'en France « l'éther n'est guère employé malheureusement depuis longtemps en dehors des grandes cliniques de Lyon ». En 1892, à la date où M. le professeur Chalot se décidait « à pousser à fond une épreuve personnelle de l'anesthésie éthérique », notre conviction à tous était ici à peu près établie : nous étions déjà des « ralliés »; et mon article de cette époque en témoigne. Nous nous réjouissons d'ailleurs de voir, à Toulouse, cette cause plaidée par un chirurgien qui fut des nôtres.

Une incommodité — légère assurément — qu'on peut reprocher à l'anesthésie éthérique, c'est le besoin d'un masque spécial, dont le type préférable et par tous accepté est celui de Julliard. L'outil est volumineux, assez encombrant et complique d'autant le bagage du chirurgien appelé à opérer hors de l'hôpital. Aussi, Terrier et Péraire, dans leur récent Manuel d'anesthésie, ont-ils reproduit la proposition que je faisais dans mon article de 1892 : « il y aurait avantage, disais-je, à construire un type pliant, se développant en deux valves, à la façon des capotes de voitures ou de certains écrans de wagon ». Dès cette époque, j'ai poursuivi la construction d'un semblable modèle; les essais et combinaisons mécaniques ont été multiples; et je ne suis arrivé que depuis deux mois, grâce à l'intelligente collaboration de M. Schrantz, contre-maître des ateliers de la Croix-Rouge, à l'établissement d'un appareil démontable, simple, solide, pratique. Et, sur ce point encore, je constate avec satisfaction que M. le professeur Chalot a été frappé du même *desiratum* et en a recherché parallèlement la solution. Son masque, dont la description vient de paraître dans la *Revue de chirurgie*, semble bien combiné.

Digitized by Google

Voici celui que j'ai fait construire :

L'appareil, monté, a les dimensions et le type du modèle Julliard-Demaureix. A l'état de fermeture, il s'aplatit totalement, par le mécanisme suivant : les arceaux, qui forment sa voûte, se couchent sur le cercle de cuivre qui constitue sa base; ce reploiement s'effectue dans le sens opposé au manche; ce dernier suit les arceaux dans leur mouvement et, comme eux, se plie sur le cadre. Dans cette position, la carcasse du masque est donc réduite à son plus strict volume : c'est un cadre plat, sans épaisseur, de mêmes dimensions circonférencielles que le cercle de base. Si l'on eût utilisé, au contraire, le développement de deux valves latérales, on aurait eu un élargissement de cadre.

Rien de plus aisé que le montage. Il se fait automatiquement. Saisissez le manche et amenez-le à sa position normale. Il entraîne avec lui les arceaux de l'appareil, grâce à une chaîne articulée qui solidarise ces diverses pièces. Dans la position de montage, la fixité est assurée par l'engagement d'une cheville qui pénètre, d'une façon automatique, dans un trou dont est percée la pièce de cuivre formant charnière. Sur cette charpente ainsi dressée d'un coup, et à laquelle reste attachée par deux ganses la rosace de flanelle, il n'y a qu'à jeter, au moment de l'usage, la pièce de gaze en plusieurs doubles et la couverture de mackintosh; rabattez par-dessus le cadre mobile, imaginé par Demaureix; l'appareil est garni. — Pour le démontage, dégagez le cercle mobile concentrique au cadre fixe; enlevez la gaze et l'imperméable; déclanchez la cheville de fixation, en appuyant sur le bouton qui commande le jeu du ressort à boudin actionnant cette cheville; dès que ce déclanchement est produit, les arceaux et le manche peuvent être repliés sur le cadre; rabattez enfin le cercle mobile.

M. P. Michaux. — Ma première communication sur l'anesthésie par l'éther date maintenant d'un an. Depuis, je n'ai pas cessé de recourir à ce merveilleux agent, et ma statistique comprend au moins aujourd'hui 1,000 opérations, dont 180 environ pour hystérectomies ou laparotomies. Mes convictions sur la grande supériorité de l'éther sur le chloroforme sont donc assez bien documentées et c'est à bon escient que je viens encore les affirmer. En toutes circonstances je n'ai eu qu'à me louer de l'emploi de l'éther et je souscris à tous les arguments des chirurgiens qui cherchent à le remettre en faveur.

Dans les 1,000 opérations dont je parle, je n'ai jamais eu l'ombre d'un accident. Deux ou trois fois seulement, j'ai relevé des complications bronchitiques assez intenses mais elles sont restées sans suite fâcheuse. L'éthérisation est d'une facilité d'application remar-

Digitized by Google

quable. En principe, Segond a eu raison de dire qu'elle ne devait être confiée qu'à des mains expérimentées, mais dans la pratique, et lorsqu'on doit se faire assister par des débutants, il n'en reste pas moins positif qu'on risque beaucoup moins avec l'éther qu'avec le chloroforme. Au point de vue de la dose, il m'a paru que l'anesthésie réclamait en moyenne de 100 à 150 grammes d'éther, mais il existe à cet égard d'assez grandes variétés individuelles. Je crois enfin qu'on a beaucoup exagéré la portée des accidents par brûlure. Pour les éviter sûrement, Reverdin et Julliard ont coutume de recouvrir le masque et les mains de celui qui donne l'éther avec une serviette mouillée. J'ai eu souvent recours à cette manœuvre fort simple et je la considère comme très tutélaire.

M. P. Reclus. — Je n'emploie l'éther dans mon service que depuis le 1er janvier, et comme j'opère dans la majorité des cas avec le secours de l'anesthésie locale par la cocaïne, il en résulte que ma statistique d'éthérisation n'est pas très fournie. Je ne la considère pas moins comme significative parce que tous les faits qui la composent ont été observés avec le plus grand soin et c'est en connaissance de cause que je m'inscris, moi aussi, parmi les partisans convaincus de l'éther.

En quelques mots, voici les remarques générales que j'ai faites.

La plupart du temps il a fallu 200 grammes d'éther pour obtenir le sommeil, mais je considère cette dose comme trop élevée et facilement réductible à des proportions plus raisonnables. C'est là, question d'expérience. Le temps nécessaire pour arriver à la résolution a varié de une à quinze minutes. Il a été de cinq minutes en moyenne. Il m'a paru que la période d'excitation était plus longue avec l'éther qu'avec le chloroforme, mais il faut ici tenir compte des variétés individuelles et je les crois très grandes avec l'un comme avec l'autre agent. Presque tous mes opérés ont eu pendant l'éthérisation une abondante salivation et des ronchus bruyants. Beaucoup ont vomi après l'éthérisation, mais je puis, comme Segond, affirmer que les vomissements de l'éthérisation m'ont paru beaucoup moins nombreux et surtout beaucoup moins persistants que ceux de la chloroformisation. Jamais je ne les ai vus se produire après la première heure.

Il y a là plus d'un motif pour légitimer mes préférences. Mais leur véritable raison d'être, c'est l'innocuité. Voilà l'argument capital. Lui seul suffirait à me convaincre, et je m'étonne que Segond ait paru le négliger. Avec le chloroforme, combien de fois n'avons-nous pas à nous mesurer avec des accidents plus ou moins sérieux. Chacun doit le reconnaître, et pour ma part, malgré le soin que je prends de toujours confier la chloroformisation à mes

Digitized by Google

internes, je ne crains pas de dire que j'ai des alertes une fois sur dix. Or, avec l'éther, je n'ai jamais eu l'ombre d'un souci et, je le répète, cette innocuité particulière doit être la véritable cause de notre conversion. Le seul ennui que m'ait parfois donné l'éther, c'est une certaine lenteur dans le réveil. Chez trois de mes opérés, il a réclamé de une heure à une heure et demie. Mais il ne s'est pas moins réalisé sans autre incident et je ne crois pas qu'il y ait là matière à sérieuse argumentation.

M. Ricard. — Je suis, moi aussi, partisan de l'éthérisation et pour documenter mes convictions, mes fonctions de chirurgien du bureau central m'ont été d'une particulière utilité. Appelé à faire des suppléances variées, j'ai toujours pris soin de respecter les coutumes du service que je prenais. Ici, le chloroforme était en honneur, là, c'était l'éther et, simultanément, se trouvaient ainsi réunis, pour moi, tous les éléments d'une étude comparative fort instructive. Or ce que j'ai vu est très simple et très net. Là où les internes donnaient le chloroforme, j'avais souvent des incidents et là ou l'éther était adopté, jamais l'ombre d'une alerte. Mes préférences se sont donc bien vite affirmées, la plus grande innocuité de l'éther m'est apparue comme incontestable et depuis je me compte parmi ses partisans les plus convaincus. La seule contre-indication réelle de l'éthérisation, c'est l'existence d'une affection bronchique antérieure. Pour l'avoir méconnue, j'ai failli perdre deux opérés de bronchite capillaire et je crois qu'on ne saurait trop insister sur les faits de cet ordre.

M. Schwartz. — Je suis porté à penser que, dans certains cas, le chloroforme peut être aussi bien que l'éther capable de provoquer des accidents pulmonaires graves chez des individus prédisposés.

M. Routier. — D'accord avec Segond, et malgré ce qu'on peut dire de la plus grande facilité d'administration de l'éther, je maintiens qu'une éthérisation confiée à des mains inexpérimentées diffère autant d'une éthérisation bien dirigée que la nuit du jour. J'estime qu'il est dangereux de laisser croire le contraire et pour moi, l'éther autant que le chloroforme réclame une surveillance sévère.

M. Michaux. — J'ai vu deux ou trois fois seulement la lenteur du réveil que signalait tout à l'heure M. Reclus. Mais je crois cet inconvénient rare et sans gravité.

Digitized by Google

Présentation de pièces.

Lipome sous-deltoïdien.

M. G.-Marchant. — J'ai enlevé le lipome que j'ai l'honneur de vous présenter sur une femme de 27 ans. Son début remontait à 4 mois, il était exactement sous-deltoïdien et son développement avait provoqué un certain nombre de phénomènes douloureux. Il était donc plus rationnel de songer soit à une tumeur fluctuante, soit à un néoplasme malin qu'à un lipome proprement dit. Aussi bien l'erreur de diagnostic a-t-elle été commise et c'est là ce qui fait le principal intérêt de cette observation.

La séance est levée à 5 heures 10 minutes.

Le Secrétaire annuel,
Paul Segond.

Séance du 29 mai 1895.

Présidence de M. Th. Anger.

Le procès-verbal de la précédente séance est lu et adopté.

Correspondance.

La correspondance comprend :

Les journaux et publications périodiques de la semaine.

Suite de la discussion sur l'anesthésie par l'éther.

M. Poncet. — La discussion qui s'est ouverte sur l'éthérisation me permet de vous faire part de mon expérience personnelle sur la valeur de l'éther comme anesthésique général. Cette expérience porte sur un grand nombre d'éthérisations que j'ai vu ou que j'ai fait pratiquer et je puis évaluer à 25,000 environ le nombre de ces éthérisations. Ce chiffre peut paraître, de prime-abord, considérable, et cependant il est plutôt en deçà qu'au delà de la vérité, car il

Digitized by Google

s'appuie sur une pratique de vingt-sept années bientôt, alors que le nombre annuel des anesthésies avec l'éther peut être évalué sans exagération à un millier. C'est donc en m'appuyant sur une expérience déjà longue, comprenant, comme vous le voyez, un nombre considérable d'éthérisations, que je veux envisager l'éther au point de vue de ses indications, de ses contre-indications et aussi, au point de vue de la technique de cette anesthésie.

Mon intention n'est point de comparer l'éther au chloroforme et de mettre en parallèle les inconvénients, les dangers, etc., de l'un et de l'autre. Un premier fait, cependant, me paraît bien établi, je veux parler de l'innocuité de l'éther aujourd'hui de moins en moins contestée. C'est ce que prouvent toutes les statistiques publiées dans ces dernières années et provenant des sources les plus diverses. Récemment encore, Gurlt trouvait dans une statistique totale, provenant de soixante-quinze sources différentes et comprenant 266,151 narcoses, 1 décès sur 2,909 chloroformisations et 1 décès sur 6,004 éthérisations. La mortalité serait donc deux fois plus élevée avec le chloroforme qu'avec l'éther, et encore verrons-nous bientôt que les dangers de l'éther sont certainement moins grands qu'ils ne le paraissent de prime-abord, car, dans les morts par éthérisation, on fait rentrer celles qui ont été consécutives à des pneumonies post-opératoires et souvent à tort, pensons-nous, imputables à l'éthérisation.

Ma statistique est, bien plus encore que les précédentes, en faveur de l'éther, et, si je le préfère au chloroforme, comme notablement moins meurtrier, je ne méconnais cependant pas ses dangers et ses contre-indications. J'ai eu avec l'éther un cas de mort, dont l'observation a été publiée dans la thèse d'agrégation de Duret. Il s'agissait d'un jeune enfant chez lequel je pratiquais des pointes de feu profondes pour une ostéo-arthrite tuberculeuse du tarse. Il fut emporté pendant l'anesthésie par des accidents asphyxiques. A l'autopsie, nous avons trouvé de vieilles lésions cardiaques, siégeant plus particulièrement du côté des orifices. Leur nature, leur étendue, étaient telles qu'elles nous donnaient l'explication de la mort, qui serait certainement survenue avec un anesthésique général quelconque, aussi bien qu'avec l'éther. C'est le seul cas de mort que j'aie observé au cours d'une éthérisation. J'ai été témoin bien souvent d'accidents respiratoires plus ou moins graves. Ils ont duré un temps variable, mais suffisant pour être combattus efficacement.

Les troubles de la respiration, l'asphyxie progressive sont, en effet, beaucoup plus à redouter avec l'éther que les complications cardiaques. J'ajouterai qu'ils n'éclatent pas brusquement, à l'improviste, mais qu'ils sont précédés de phénomènes qui attirent l'attention : respiration bruyante, cyanose, face vultueuse, etc.

Digitized by Google

Avec le chloroforme, on le sait, bien souvent rien de semblable : la respiration, mais surtout le cœur, s'arrête presque tout à coup, parfois même après quelques inhalations chloroformiques, et maintes fois on ne peut plus rien. Avec l'éther, j'ai toujours vu, au contraire, les accidents respiratoires, qui sont loin d'avoir le tragique des syncopes cardiaques dans la chloroformisation, céder aux moyens habituellement conseillés : respiration artificielle, flagellations, etc.; enfin, à la trachéotomie, dans des cas particulièrement graves.

Dans un mémoire sur la trachéotomie d'urgence dans les accidents graves de l'anesthésie générale (*Lyon médical,* 1895) et dans la thèse de Gerbaux, j'ai rapporté deux observations de ce genre des plus démonstratives. La trachéotomie est, en pareil cas, une ressource précieuse lorsque les autres moyens ont échoué; elle peut ramener des asphyxiés de très loin, et j'ai cité le retour à la vie d'une malade, depuis une heure un quart en état de mort apparente. De plus, les accidents avec l'éther ont lieu chez des tarés, chez des sujets porteurs de lésions pathologiques qui avaient échappé à l'examen et que l'autopsie a ensuite révélées. On peut croire alors très vraisemblablement que les accidents mortels sont imputables à l'anesthésie en elle-même, bien plutôt qu'à l'agent employé. Le chloroforme, au contraire, tue souvent brutalement, sans crier gare et sans explication plausible. L'éther, ainsi que je le disais dans une discussion, ouverte au mois de mai 1894, à la Société des sciences médicales de Lyon, me donne le maximum de sécurité sur les autres anesthésiques, et c'est la seule raison, qui vaut mieux que toutes les autres, pour laquelle je lui donne journellement la préférence.

Je suis loin, cependant, de méconnaître ses inconvénients, parfois ses dangers, qui, dans certaines conditions déterminées, doivent lui faire préférer un autre anesthésique. J'arrive ainsi aux contre-indications à son emploi qui m'ont le plus frappé et dont je tiens compte dans la pratique.

Une première contre-indication relève de l'âge des sujets. Dans l'enfance et jusqu'à l'âge de 14 à 15 ans, je me sers plus volontiers du chloroforme. L'éther, chez les jeunes sujets, irrite les voies aériennes, il donne lieu à des mucosités abondantes que j'ai vues être fréquemment une cause d'asphyxie. Cet accident exige une grande surveillance non seulement pendant, mais encore un certain temps après l'anesthésie. On doit le redouter d'autant plus que les malades sont enrhumés et présentent des signes de trachéobronchite.

Chez les vieillards atteints d'emphysème, mais surtout de catarrhe pulmonaire, l'éther est également contre-indiqué. Il ne

Digitized by Google

provoque plus, comme chez les enfants, la formation rapide de mucosités bronchiques, pharyngiennes et buccales, mais il irrite les voies respiratoires d'une façon plus durable. Il donne lieu, dès les premiers jours qui suivent l'opération, à des bronchites, à des broncho-pneumonies graves, parfois mortelles. Je dois faire remarquer, cependant, que ces complications pulmonaires post-opératoires me paraissent avoir été trop facilement imputées à l'éther seul. On oublie trop aisément que des malades, souvent découverts, sont soumis, pendant des opérations parfois longues, à des refroidissements prolongés ; que, par leur maladie antérieure ou par l'opération, leur résistance est diminuée et que de tels facteurs peuvent jouer dans l'éclosion des accidents pulmonaires un rôle étiologique de tout autre importance que les vapeurs d'éther.

Chez les gens d'un certain âge, la trachéo-bronchite provoquée par un goitre suffocant peut également se diffuser par l'éthérisation, et c'est particulièrement ici que l'anesthésie de la peau par la cocaïne, suivant la méthode de Reclus, peut trouver ses indications.

En dehors de ces contre-indications de l'éthérisation qui relèvent de l'âge des sujets, du mauvais état des voies respiratoires, je n'en connais pas d'autres que la nécessité d'opérer la nuit, dans un local étroit, insuffisamment aéré, où des lampes, un feu allumé, un foyer incandescent quelconque, peuvent provoquer l'embrasement des vapeurs d'éther. C'est surtout en ville, dans de petites chambres chauffées par un feu de cheminée, et alors précisément que les vapeurs d'éther, plus denses que l'air, viennent raser le sol, qu'il faut redouter un tel accident, dont la gravité peut être très grande. Dans de grandes salles d'opération bien ventilées, surtout avec un éclairage électrique ou autre venant d'en haut, on peut avoir dans une opération nocturne la sécurité désirable, mais, en ville, il sera prudent d'abandonner l'éther pour le chloroforme.

On a rapporté diverses observations, dans des éthérisations, de déflagration, de détonation de l'éther qui peut, à un moment donné, former avec l'air un mélange explosible. Dans la thèse de G. Roux [De l'embrasement des vapeurs éthérées (*Thèse de Lyon*, 1879)], se trouve relatée l'histoire d'une anesthésie où cette complication s'est produite pendant l'éthérisation d'une de mes malades, et quoique nous n'ayons pas eu d'accident sérieux à déplorer, j'ai conservé de cet incident un tel souvenir que je considère comme une des premières contre-indications à l'emploi de l'éther la présence au voisinage des vapeurs d'un foyer incandescent quelconque.

L'éthérisation doit naturellement être surveillée avec soin. L'expérience m'a appris qu'il fallait redoubler de vigilance dans les

Digitized by Google

opérations sur la région cervicale, dans l'ablation des ganglions soit superficiels, soit profonds et surtout des tumeurs congénitales. (*Thèse de Poncin;* Lyon, 1889.) Il s'agit, comme l'a bien indiqué Duret, d'opérations dans la zone des nerfs bulbaires, opérations capables de déterminer plus facilement des réflexes d'arrêt respiratoires et cardiaques.

Il est un dernier point sur lequel je désire encore appeler l'attention : l'éthérisation simple, c'est-à-dire avec l'éther seul comme agent anesthésique, me paraît préférable aux éthérisations composées, ou mieux combinées avec l'injection, avec la pénétration dans les tissus de substances toxiques, appelées, dit-on, à faciliter l'anesthésie, à la rendre moins dangereuse. Je rejette l'anesthésie mixte et particulièrement l'injection, quelques minutes avant l'opération, de la solution atropomorphinique. A un moment donné, tous mes opérés recevaient, vingt minutes avant l'éthérisation, une injection sous-cutanée d'atropomorphine, mais j'ai été témoin de plusieurs cas graves d'anesthésie prolongée. Quelques endormis seraient certainement morts, si on ne les avait surveillés longtemps après l'opération, quelques-uns pendant plusieurs heures (Cathoire, *Thèse de Lyon*, 1894).

L'anesthésie mixte peut prévenir la syncope primitive ou laryngo-réflexe; mais, d'après mes observations, elle favorise la syncope tertiaire ou par intoxication. A cela rien de bien étonnant, lorsque l'on songe aux diverses substances toxiques : eau de laurier cerise, atropine, morphine, éther, que l'on emploie, dont l'action physiologique isolée est assez mal connue et alors que leur association l'est bien moins encore. Il s'agit d'une véritable macédoine de poisons que l'on peut assez bien assimiler dans leurs effets à certaines associations microbiennes dont la malignité relève de la multiplicité des germes réunis. L'anesthésie mixte doit d'autant plus volontiers céder le pas à l'éthérisation pure, que la syncope primitive qu'elle doit prévenir est particulière à la chloroformisation, et je ne sache pas qu'on l'ait signalée dans des anesthésies avec l'éther. Tout au moins je ne l'ai jamais observée, et j'ai tout lieu de croire qu'elle est exceptionnelle.

Je serai très bref sur la façon d'administrer l'éther, d'autant mieux que le procédé qui me paraît le meilleur est, depuis cinquante ans bientôt, employé dans les hôpitaux de Lyon, où les chirurgiens sont, on le sait, restés, de tout temps, fidèles à l'éthérisation. C'est une erreur de vouloir obtenir une anesthésie rapide et cela, en faisant inhaler, dès le début de l'éthérisation, des doses massives d'éther. Il est évident que l'éther ne se manie pas comme le chloroforme, à la façon d'une eau de toilette plus ou moins chère, mais bien d'une substance dont les effets sont surtout en rapport avec la

Digitized by Google

quantité. On verse, si l'on veut, dans l'appareil inhalateur l'éther par rasades, c'est-à-dire à la dose de 15, 20 à 30 grammes et même au delà. Mais il ne s'en suit pas le moins du monde que l'on doive, surtout au début, chercher à utiliser cette abondance de vapeurs éthérées.

Il faut, et c'est là un *modus faciendi* très important pour mener à bien l'anesthésie et pour n'avoir pas à lutter contre toute espèce d'accidents ou d'inconvénients moins graves qu'ennuyeux, procéder avec douceur et méthodiquement. Il faut, en un mot, que le sujet à endormir passe le moins brutalement possible de l'air qu'il respire à l'inhalation des vapeurs anesthésiques. La transition doit être lentement ménagée; on doit donc rechercher, dans l'application du bonnet par exemple ou du masque à éther, à obtenir une sorte de mélange appelé à rendre l'anesthésie plutôt agréable. La face ne doit pas être brutalement enfermée dans l'appareil; il doit être approché insensiblement, alors que la tolérance du sujet s'est établie. Il est bon de s'en rapporter souvent au malade lui-même, qui approche petit à petit l'appareil du nez, de la bouche, et qui évite sûrement ainsi les affres de l'asphyxie. Cette manière de procéder est à coup sûr la moins pénible, mais elle est aussi la moins dangereuse possible.

Quant au meilleur éthérisateur, il doit réunir certaines conditions qui me semblent avoir été bien réalisées à Lyon. De ce que l'éther est un anesthésique très maniable, il ne s'en suit pas qu'on doive, dans la pratique journalière, l'employer en le versant simplement sur une éponge, sur des compresses placées dans un récipient quelconque, ainsi que l'urgence peut quelquefois le demander. Un appareil inhalateur est nécessaire.

Dans une des dernières séances, M. Chaput nous a montré l'inhalateur de Wanscher, dont il fait usage. Cet appareil, qui n'est autre qu'un ballon en caoutchouc muni d'un pavillon de même substance qui s'adapte sur le nez et sur la bouche, comme le pavillon utilisé dans les anesthésies avec le protoxyde d'azote, a pour moi le grave inconvénient d'être altéré par l'éther. Le caoutchouc est, en effet, attaqué par ce liquide qui lui enlève de son élasticité, le rend friable et le dissout après un contact plus ou moins long. L'expérience est facile à faire en plaçant une lanière de caoutchouc dans un bain d'éther. Je crois savoir qu'un tel sac, après deux ou trois mois de son emploi, ne peut plus être utilisé. Si l'on ajoute qu'il est d'une désinfection peu facile, que son prix, au début de 25 francs, est aujourd'hui encore de 16 francs, on comprendra les diverses raisons qui me font donner la préférence à un autre appareil plus simple, moins coûteux, plus maniable et dont la désinfection peut être facile et complète.

Digitized by Google

Je n'ai pas d'objection particulière à faire aux masques de Julliard, de Chalot, que j'ai expérimentés et qui permettent de mener à bien les éthérisations. Je ferai simplement remarquer qu'ils sont cependant un peu plus compliqués que le bonnet lyonnais et aussi notablement plus chers, puisque leur prix est encore de 15 à 16 francs.

A Lyon, jusqu'à ces dernières années tout au moins, on employait exclusivement le bonnet à éthérisation, qui n'était autre que le bonnet de Jules Roux. Dans cet appareil, essentiellement constitué par un sac en étoffe doublé d'une vessie de porc faisant corps intime avec cette première enveloppe, on place dans le fond une éponge du volume de la moitié du poing environ, recouverte d'un chiffon plus ou moins épais, de la gaze par exemple, le tout destiné à recevoir l'éther. Rien n'est plus commode que l'emploi de cet éthérisateur, que sa forme générale et certains détails de disposition rendent tout à fait comparable aux sacs que portent certaines élégantes et connus sous le nom de *ridicules*.

J'ai, il y a quelques années, modifié l'appareil de Jules Roux en me préoccupant de le simplifier encore et surtout en lui permettant d'être à volonté rendu aseptique. Ce résultat a été obtenu en rendant la vessie de porc indépendante de son enveloppe, l'une et l'autre pouvant être alors lavées, savonnées, enfin stérilisées. Chaque anesthésié peut avoir ainsi dans un grand service hospitalier un appareil absolument propre avec lequel ne sont plus à redouter les contaminations si compréhensibles avec celui de J. Roux. Ce bonnet est en outre d'un prix fort peu élevé qui ne saurait dépasser 2 ou 3 francs : la vessie de porc absolument inaltérable par l'éther revenant à 75 centimes environ, et son enveloppe qui n'est autre que l'étoffe des sarraux habituels n'ayant pas de valeur appréciable.

A l'étranger, en Suisse, en Allemagne, les chloroformisateurs se rallient tous les jours de plus en plus nombreux à l'éthérisation, et je ne doute pas qu'avec l'appui de la Société de Chirurgie, l'emploi de l'éther ne se généralise en France et qu'il n'y devienne partout, comme à Lyon, l'anesthésique général de choix. L'expérience de plusieurs de nos collègues, de MM. Chaput, Le Dentu, Michaux, Monod, Reclus, etc., est en sa faveur, et mon ami Segond vous a dit certains avantages de cet anesthésique dont je n'ai point eu à parler, tels que son action stimulante, tout au moins non dépressive comme le chloroforme, chez de grands opérés.

Laissez-moi, en terminant, vous raconter une anecdote qui vient encore démontrer, ailleurs que chez nous et dans les pays qui nous entourent, la supériorité de l'éther sur le chloroforme ou, pour mieux dire, son innocuité : Il y a une douzaine d'années, parcourant

Digitized by Google

l'Amérique du Nord, je m'arrêtais à Boston et je visitais Massachusett's-hospital, où, pour la première fois, il y avait alors près de quarante ans, l'éther avait été donné dans le but de supprimer la douleur pendant une opération. Parmi les renseignements intéressants que me donna le regretté professeur Bigelow, deux surtout me frappèrent. Il me raconta qu'en Amérique l'anesthésie générale par l'éther gagnait de plus en plus du terrain, que naturellement, au début, l'éthérisation ayant été découverte à Boston, on s'était empressé ailleurs, dans les autres villes des États-Unis, de n'employer que le chloroforme. Mais les accidents étaient devenus si graves, si fréquents avec ce dernier anesthésique, que l'on tendait un peu partout à y renoncer.

Il ajouta qu'à Massachusett's-hospital, on avait, cédant à l'entraînement général, lors de la découverte de la chloroformisation, postérieure d'un an à celle de l'éthérisation, essayé du chloroforme. Mais plusieurs cas de mort s'étant produits, on l'avait abandonné. Avec l'éther au contraire, utilisé depuis bientôt quarante ans, on n'avait jamais eu d'accidents mortels. Le contraste fut si frappant entre la malignité du chloroforme et la bénignité de l'éther que l'administration de Massachusett's-hospital ne craignit pas de proscrire le chloroforme et d'enjoindre à ses chirurgiens de n'employer dorénavant que l'éther. Cette décision n'était peut-être pas très scientifique, mais les événements ont prouvé qu'elle était éminemment sage. Plus j'avance dans la pratique de la chirurgie, plus s'accroît mon expérience de l'anesthésie générale, plus je reconnais les avantages et la supériorité de l'éther sur les autres anesthésiques.

M. J.-L. Championnière. — Je n'ai pas une grande expérience de l'éthérisation, mais elle est néanmoins suffisante pour me permettre de donner mon avis sur la valeur comparative de l'éther et du chloroforme. Comme l'a dit Segond, je pense d'abord qu'il ne faut rien exagérer et que vouloir trop prouver ne prouve absolument rien. Proclamer que l'éther a pour lui tous les avantages, qu'il est impeccable, qu'il ne donne jamais d'accident, qu'il ne rencontre jamais de contre-indication, que son usage est toujours inoffensif, qu'il peut être confié sans péril au bénévole le plus inexpérimenté, c'est vraiment par trop excessif et, si pareil jugement pouvait prévaloir, on ne saurait trop comment qualifier la conduite des chirurgiens qui, depuis vingt-cinq ans, n'ont jamais cessé d'opérer sous le chloroforme. Par bonheur, là n'est point la vérité, et j'en veux pour preuve la communication de M. Poncet.

On y trouve, en effet, tous les arguments voulus pour remettre les choses au point et, grâce à la sincérité de notre collègue, quelles

Digitized by Google

que soient ses convictions sur la supériorité de l'éthérisation, nous n'en savons pas moins, par ses propres déclarations, que l'éther a parfois ses contre-indications, qu'il peut offrir, lui aussi, des inconvénients ou même des dangers, et qu'il ne convient pas, par exemple, de s'en servir chez les enfants, chez les vieillards et chez les sujets aux prises avec une affection pulmonaire antérieure. Telle est bien la note juste, et je crois qu'on ne saurait trop insister sur la nécessité de s'en bien souvenir.

Au point de vue de la gravité comparative de l'éther et du chloroforme, je ne nie pas la valeur des arguments numériques invoqués. Mais ici, comme en bien d'autres circonstances, il ne conviendrait pas de les prendre toujours au pied de la lettre. Il y a deux ans, par exemple, n'aurais-je pas pu soutenir que le chloroforme était le plus innocent de tous les agents anesthésiques ? Je n'avais pas un seul cas de mort à mon passif. J'étais donc en merveilleuse position pour le prétendre. Puis brusquement, j'ai perdu deux opérées, l'une vieille et tarée par une affection consomptive, l'autre encore toute jeune femme. Rien ne vaut pareilles surprises pour modérer les affirmations trop absolues.

Est-il davantage légitime de paraître sons-entendre que toute particularité favorable à l'éthérisation correspond forcément à un défaut de la chloroformisation ? On peut, à mon sens, le contester résolument. Sous le prétexte qu'on peut facilement parer aux troubles respiratoires provoqués par l'éthérisation, pourquoi ne pas reconnaître qu'il en est presque toujours de même avec le chloroforme ? Dans le même ordre d'idées, pourquoi tant insister sur la possibilité de confier sans péril l'éthérisation aux assistants les plus inexpérimentés ? Admettons qu'il en soit ainsi dans une certaine mesure, je veux bien le reconnaître, mais il n'en reste pas moins certain que l'exagération de cette manière de voir pourrait être des plus périlleuses et qu'en matière d'anesthésie, on ne saurait jamais s'entourer de trop de précautions.

Au résumé, je pense qu'il faut juger cette question importante sans passion et sans parti pris. Que l'éther ait des avantages sur le chloroforme, personne ne songe à le contester. Il est probablement moins dangereux, il endort plus vite, il donne plus de sécurité au début de la narcose et son élimination est plus facile. Ces points semblent acquis et c'est justice que de le reconnaître. Mais, à côté des avantages, n'oublions pas les inconvénients et, quoi qu'on dise, ceux-ci sont incontestables. L'action nocive de l'éther sur les bronches mérite ici la première place, et des contre-indications formelles en découlent. L'anesthésie est moins parfaite qu'avec le chloroforme. L'excitation secondaire est beaucoup plus grande. Les éthérisés souffrent beaucoup plus de la soif que les chlorofor-

Digitized by Google

misés et je ne crois pas du tout qu'ils vomissent moins. Enfin qu'il me soit permis de dire que, personnellement, les vapeurs d'éther n'insupportent avec une intensité singulière. Considération très individuelle sans doute, mais qui n'a pas moins sa valeur.

Tels sont les résultats de mon observation, et voilà comment j'ai été conduit à la pensée qu'une anesthésie mixte, commencée avec l'éther et continuée avec le chloroforme, est peut-être la meilleure et la plus sûre. Bien des fois déjà, j'ai mis en pratique cette manière de faire et je n'ai eu qu'à m'en louer. En procédant ainsi, j'évite à mes opérés l'éventualité des accidents primitifs, certainement plus fréquents avec le chloroforme qu'avec l'éther ; j'obtiens une narcose plus rapide; faisant endormir mes malades loin de moi, je me préserve d'un malaise fort pénible, et, continuant l'anesthésie avec le chloroforme, je bénéficie de tous ses avantages sans avoir à compter avec les complications pulmonaires dont les éthérisations prolongées sont trop souvent responsables.

M. Quénu. — Ma pratique de l'éthérisation m'a conduit aux mêmes observations que nos collègues, MM. Championnière et Segond. Il y a trois ou quatre ans, j'ai fait mes premières éthérisations avec l'aide et les conseils de M. Carrel, ancien assistant de Roux (de Lausanne) et partisan très convaincu de l'éther. Je me trouvais donc dans les meilleures conditions de sécurité et d'observation. Or, ce que j'ai vu m'a conduit, je le répète, à des conclusions identiques à celles de M. Championnière. J'ai reconnu sans doute les avantages de l'éther au début de la narcose, mais j'ai relevé, moi aussi, les inconvénients consécutifs, tels que l'excitation secondaire excessive et les complications pulmonaires. Quant aux vomissements, ils m'ont paru aussi fréquents avec l'éther qu'avec le chloroforme. Si bien, qu'après cette première série d'éthérisations, je suis revenu au chloroforme, dont on a grand tort de méconnaître les précieux avantages.

Depuis quelque temps, cependant, j'ai cru bon de recourir de nouveau à l'éthérisation dans certains cas déterminés. De parti pris, j'emploie l'éther aujourd'hui dans les deux circonstances suivantes : pour les opérations rapides d'une part, et, d'autre part, chez les malades affaiblis ou déprimés, soit par une laparotomie récente, soit par une affection telle que l'occlusion intestinale ou l'étranglement herniaire. Comme Segond, j'ai été frappé par l'absence de dépression des éthérisés et, dans les conditions que je viens de préciser, l'éther offre par conséquent des avantages incontestables.

Pour administrer l'éther, je me sers toujours du masque de Julliard et, sur ce point spécial, je ne partage pas les préférences de M. Poncet. Nous avons du reste d'autres divergences, et celles-ci

Digitized by Google

beaucoup plus importantes, que je tiens à signaler. M. Poncet considère, en effet, le jeune âge comme une contre-indication à l'emploi de l'éther et je ne suis pas du tout de cet avis. Le chloroforme est, en effet, susceptible de provoquer des arrêts du cœur et des syncopes respiratoires aussi bien chez les enfants qu'à un autre âge, et, par conséquent, j'estime qu'il n'y a aucune raison de le préférer ici à l'éther.

Je ne partage pas davantage son ostracisme vis-à-vis des injections sous-cutanées de chlorhydrate de morphine dont on a conseillé l'emploi pour éviter, au début des chloroformisations, les accidents dont l'influence d'arrêt du pneumogastrique peut être coupable. D'une manière générale, j'ai renoncé à cette pratique, mais j'estime qu'elle présente de grands avantages chez les sujets impressionnables que l'approche d'une opération terrifie. Ces injections préalables m'ont notamment donné d'excellents résultat chez les femmes justiciables d'une opération sérieuse sur l'anus ou le rectum et, par conséquent, je pense qu'on ne doit pas du tout les condamner systématiquement.

Présentations de malades.

1° *Prolapsus génital.*

M. Pozzi. — La malade que je vous présente avait un prolapsus génital complet, elle est aujourd'hui parfaitement guérie, et je crois instructif de vous décrire rapidement le procédé opératoire employé. J'ai d'abord fait l'amputation du col un peu comme le faisait Huguier, en prenant toutefois le soin de reséquer à la fois sur les deux parois vaginales un lambeau angulaire à pointe inférieure. J'ai pu sans difficultés décoller le lambeau postérieur et respecter le cul-de-sac péritonéal qui s'est laissé refouler. J'ai obturé ensuite le moignon utérin en plongeant un thermo-cautère dans sa cavité et, après avoir suturé les surfaces cruentées de la colpectomie initiale, j'ai terminé par une colpopérinéorrhaphie. L'opération date maintenant de vingt-trois jours et vous pouvez constater la perfection du résultat.

2° *Sarcome huméral. Amputation inter-scapulo-thoracique. Résultats éloignés.*

M. Delorme. — Je vous présente un malade chez lequel j'ai pratiqué, il y a plus de trois ans, une amputation intra-scapulo-

Digitized by Google

thoracique pour un sarcome de l'extrémité supérieure de l'humérus avec envahissement des muscles de l'omoplate. Ce malade, qui a déjà été présenté à la Société de chirurgie en 1892, est intéressant non seulement du fait de la durée déjà longue de la guérison, mais à cause de l'opération complémentaire qu'il a dû subir. La clavicule dont j'avais conservé les deux tiers internes se déplaça en haut et en arrière; sa pointe irritait la peau et sa face postérieure comprimait des névrômes du plexus brachial, déterminant, depuis un an, des douleurs vives, continues, avec crises épileptiformes. L'excision de la clavicule fit cesser ces douleurs et ces crises. Je ferai remarquer enfin que l'appareil de prothèse dont mon malade avait été muni n'a pu être conservé.

3° *Innocuité de la ligature des grosses veines.*

M. Quénu. — J'ai opéré la malade que je vous présente d'une adénite tuberculeuse du cou. En extirpant des masses ganglionnaires volumineuses et profondes, j'ai blessé la jugulaire interne, et, pour éviter toute hémorrhagie, j'ai placé au-dessus et au-dessous de la plaie veineuse deux ligatures circulaires. Une guérison parfaite s'en est suivie, sans production d'aucun trouble circulatoire. Dans trois autres cas similaires, j'ai fait plus encore, j'ai reséqué, entre deux ligatures, des segments de jugulaire sans observer le moindre accident consécutif, et cette simplicité des suites opératoires est d'autant plus remarquable que, chez l'une de mes opérées, j'avais reséqué la veine, depuis la fosse jugulaire jusqu'à la clavicule. J'ai fait sur le membre inférieur des observations analogues et, dernièrement, j'ai pu reséquer un segment de la veine fémorale sans noter d'autre trouble qu'un très léger œdème de la jambe. Les faits de cet ordre me semblent très instructifs à connaître, ils montrent qu'en pareil cas, les accidents dont on parle ne sont jamais que des accidents d'ordre septique.

Discussion.

M. Reclus. — Il y a longtemps que M. Verneuil a démontré l'innocuité de la ligature des grosses veines. Les faits relatés par M. Quénu n'en sont pas moins fort instructifs et j'en possède moi-même un certain nombre qui parlent dans le même sens.

M. Quénu. — Je connais les travaux de M. Verneuil et je ne revendique aucune priorité. J'ai simplement voulu faire connaître des

Digitized by Google

faits qui ont leur intérêt et m'élever contre certaines hérésies qu'on retrouve encore dans un travail de M. Maubrac et dans un article récent de M. Galliard.

La séance est levée à 5 heures 20 minutes.

Le Secrétaire annuel,
PAUL SEGOND.

Séance du 5 juin 1895.

Présidence de M. TH. ANGER.

Le procès-verbal de la précédente séance est lu et adopté.

Correspondance.

La correspondance comprend :

1° Les journaux et publications périodiques de la semaine;

2° Une lettre de M. Pozzi, qui s'excuse de ne pouvoir assister à la séance;

3° Une lettre de Mme MARJOLIN, qui offre à la Société une collection complète de ses *Bulletins*.

Suite de la discussion sur l'hystérectomie par voie abdomino-vaginale.

M. RICARD. — Le très ingénieux procédé d'hystérectomie que nous a décrit M. Richelot est-il vraiment, comme le pense notre collègue, un procédé *définitif* applicable à tous les fibromes et dans toutes les circonstances? Je ne le pense pas. En tous cas, cette communication originale remet en question l'étude comparée des procédés dont nous disposons pour enlever les gros utérus fibreux, et je voudrais, en quelques mots, résumer les résultats de mon expérience sur ce point de chirurgie.

Il y a, chacun le sait, deux grandes méthodes d'hystérectomie abdominale très différentes : l'hystérectomie abdominale partielle,

Digitized by Google

dont l'amputation supra-vaginale est le prototype, et l'hystérectomie totale. Pendant longtemps, l'hystérectomie partielle a été seule employée, elle a donné de très beaux résultats que personne ne songe à contester, et je n'ai pas à rappeler ici les nombreux procédés auxquels on s'est adressé pour traiter le pédicule; procédés qui forment eux-mêmes deux groupes distincts, ceux du traitement intra-péritonéal et ceux du traitement extra-péritonéal du pédicule. Mais, en dépit des succès de l'amputation supra-vaginale et des perfectionnements de son manuel opératoire, il est certain que l'hystérectomie partielle perd chaque jour du terrain. Les complications immédiates ou tardives dont le traitement intra-péritonéal du pédicule est si souvent coupable, aussi bien que les hernies ou les éventrations qui suivent presque toujours le traitement extra-péritonéal, devaient sûrement nous conduire à mieux faire, et aujourd'hui, tous, ou peu s'en faut, nous tombons d'accord sur la supériorité de l'hystérectomie totale.

Bien entendu je ne parle pas de l'hystérectomie totale par voie vaginale, laquelle doit être considérée comme l'intervention de choix, toutes les fois que les dimensions de l'utérus en permettent l'exécution. Je parle seulement de l'hystérectomie totale que réclament les utérus trop gros pour être morcelés par le vagin. Car ici les divergences recommencent et je ne crois pas l'heure venue de se prononcer d'une manière trop absolue sur la valeur respective des procédés conseillés.

Ces procédés se rattachent à deux méthodes très différentes, suivant qu'on procède par l'abdomen ou simultanément par l'abdomen et le vagin, comme le conseille M. Richelot. Bref, l'hystérectomie est abdominale ou abdomino-vaginale, et, bien que je n'aie pas l'expérience personnelle de cette dernière opération, je n'hésite pas à la considérer comme inférieure à l'autre. L'hystérectomie abdomino-vaginale, qu'on la fasse ou non par le procédé très perfectionné de Richelot, comporte un va-et-vient perpétuel du péritoine au vagin et *vice versa*, et cette manière de faire ne me dit rien qui vaille. J'y vois une source particulière d'infections périlleuses et lorsqu'on opère uniquement par l'abdomen, j'estime qu'on se place en des conditions de sécurité très supérieures.

Mes préférences pour la voie abdominale franche ne sont pas simplement théoriques. Vous connaissez tous les travaux récents et les faits maintenant nombreux qui démontrent la véritable bénignité de l'intervention. L'opération de Freund était grave autrefois parce que, à l'imitation de son promoteur, les chirurgiens ne l'employaient que pour l'ablation des utérus cancéreux, et par conséquent ils se plaçaient, au point de vue de l'infection péritonéale, dans les conditions les plus défavorables. Mais lorsqu'il s'agit

Digitized by Google

d'enlever des fibromes, la situation n'est plus du tout la même et, je le répète, les progrès de la chirurgie abdominale aidant, l'opération a complètement perdu sa gravité première.

Pour ma part, j'ai pratiqué dix fois l'hystérectomie abdominale totale pour de gros fibromes et je n'ai perdu qu'une seule malade. J'ajouterai même, comme détail fort probant, que ce décès donne lui-même la preuve que le vrai péril des hystérectomies abdominales provient de l'infection intra-vaginale. Au cours de l'opération, l'énucléation d'un polype qui faisait clapet en un point de la cavité utérine a permis aux sécrétions septiques accumulées dans l'utérus de s'épancher dans le péritoine et, de par cet incident, mon opérée est morte de péritonite. Quant aux neuf autres malades dont je vous ai parlé, elles ont parfaitement guéri sans l'ombre d'une complication immédiate ou tardive. Je suis donc bien placé pour défendre la cause de l'hystérectomie totale et, je tiens à le dire encore, je crois qu'en pareil cas la voie abdominale franche est beaucoup moins périlleuse que la voie abdomino-vaginale.

Quant au procédé particulier qu'il convient d'employer, je n'en connais pas de définitif. Les variétés de forme, de volume et de siège des fibromes sont trop infinies pour ne pas nous inviter à l'éclectisme. J'estime donc qu'il est bon de bien connaître toutes les méthodes récemment conseillées et de savoir les adapter aux exigences spéciales de tel ou tel cas particulier. Sous cette réserve, voici comment je procède en général :

J'attache d'abord une grande importance à la préparation des malades et, plusieurs jours avant l'opération, j'assure la parfaite asepsie du vagin. C'est dans le même but que les chirurgiens américains font toujours du curettage utérin, le premier temps de l'intervention. Mais j'estime que dans une opération déjà longue par elle-même, le temps nécessaire à ce curettage n'est pas une quantité négligeable. Aussi bien me paraît-il préférable de l'économiser, et, pour aseptiser la cavité utérine, je me contente de la faire bourrer avec de la gaze iodoformée le matin du jour où je dois opérer. Ces précautions une fois prises et le ventre ouvert, je me débarrasse d'abord des annexes en les excisant après ligature de leur pédicule, et, toujours par la méthode des ligatures, je libère les flancs du corps utérin.

Suivant les cas, je me débarrasse ou non des fibromes et je procède à l'ouverture de l'un des culs-de-sac vaginaux. Ici, pas le moindre parti pris, je m'attaque à celui qui, dans le cas particulier, me semble le plus accessible. Un aide me le tend, à l'aide d'une pince passée par le vagin, et j'incise en me guidant sur la saillie de ses mors. Rien de plus simple que de procéder ensuite à la

Digitized by Google

désinsertion du vagin pendant que des pinces en couronne assurent l'hémostase et d'enlever enfin la totalité ou ce qui reste de l'utérus.

Pendant longtemps j'ai cru nécessaire, après la soigneuse réalisation de l'hémostase par des ligatures, de pratiquer la suture hermétique du péritoine. Mais aujourd'hui je ne prends plus cette peine. Pour idéale qu'elle paraisse, cette manœuvre n'est en définitive qu'une perte de temps, et je crois que le mieux est de placer dans le vagin des lanières de gaze iodoformée qui assurent l'antisepsie et au besoin le drainage.

Telle est, à grands traits, la technique courante dont je n'ai eu jusqu'ici qu'à me louer. A mon sens, c'est bien là qu'est l'avenir de l'hystérectomie. Je suis convaincu que le pronostic opératoire de l'hystérectomie totale pratiquée de cette façon est tout aussi rassurant que celui de l'amputation supra-vaginale avec traitement extrapéritonéal du pédicule, et comme la supériorité de l'hystérectomie totale, au point de vue du pronostic thérapeutique, n'est pas un instant discutable, la conclusion s'impose. C'est elle qui désormais doit être considérée comme l'intervention de choix.

M. Routier. — Comme je l'ai dit à l'avant-dernier Congrès de chirurgie, j'ai été d'abord séduit par les bons résultats de l'hystérectomie abdominale partielle avec traitement externe du pédicule. Puis, comme tous les chirurgiens, j'ai été frappé des gros inconvénients de cette manière de faire. Chez nombre de mes opérées, j'ai eu à compter avec des retards de cicatrisation très prolongés; puis avec des hernies ou des éventrations au niveau du pédicule, et je crois même que cette dernière complication peut être considérée comme la règle.

Peu à peu, j'en suis venu à délaisser l'hystérectomie partielle pour l'hystérectomie totale, et mes premières opérations faites par voie abdomino-vaginale ne m'ont donné que des succès. Puis, deux morts par hémorrhagie sont venues brusquement noircir ma statistique et me rendre pendant quelque temps mes préférences pour l'hystérectomie partielle avec traitement externe du pédicule. Mais, cette fois encore, je me suis butté aux inconvénients locaux de cette méthode et aujourd'hui je crois, avec Ricard, que l'hystérectomie abdominale totale est l'opération de choix.

Le procédé de Richelot a-t-il ici tous les avantages que lui prête notre collègue? Je ne le pense pas, et cela pour des raisons sur lesquelles M. Ricard vient d'insister. Aussi bien suis-je, comme lui, d'avis que la voie abdominale franche est la plus sûre. Elle m'a déjà donné d'excellents résultats, et, bien que l'opération présente, à mon sens, des difficultés plus grandes que M. Ricard

Digitized by Google

n'a paru le dire, notamment au point de vue de l'hémostase des utérines, je pense, moi aussi, que le pronostic de l'hystérectomie totale est aussi parfait que celui de l'hystérectomie partielle avec traitement externe du pédicule. Je suis même porté à penser qu'il est meilleur.

Et puisque cette discussion nous entraîne forcément au delà de son point de départ, je tiens à dire qu'en étudiant les avantages des méthodes radicales, il ne faut point oublier qu'en bien des circonstances, l'opération de Battey, dont on ne semble plus parler, présente cependant les plus sérieuses garanties. Il est des femmes épuisées et exsangues qu'il nous faut opérer sous peine de les voir mourir sans recours et qui cependant sont vraiment incapables de supporter des interventions aussi traumatisantes qu'une hystérectomie totale. Or, chez les malades de cette catégorie, nous sommes trop heureux de pouvoir mettre à profit les ressources de la castration ovarienne. J'en ai fait bien des fois l'expérience, j'ai eu de fort beaux résultats, et je crois que ce point de pratique mérite toute l'attention.

M. Tuffier. — Je m'associe aux réflexions de notre collègue M. Ricard. Dans cinq cas de fibromes très volumineux, j'ai pratiqué l'hystérectomie abdominale totale par un procédé très analogue au sien et j'ai eu cinq succès. Avec M. Routier, je trouve que l'hémostase de l'utérine est souvent plus délicate que ne l'a dit M. Ricard. Quant à la suture du vagin, comme temps terminal, je pense, moi aussi, qu'elle ne doit pas être adoptée. Mais si je repousse cette manœuvre, ce n'est pas seulement parce qu'elle entraîne une perte de temps, c'est surtout parce qu'il est, à mon avis, indispensable d'assurer le drainage du petit bassin.

M. Quénu. — Ce ne sont pas seulement les hernies consécutives qui doivent nous faire abandonner le traitement externe du pédicule. Le moignon utérin, qu'on laisse en pareil cas à la partie inférieure de la plaie abdominale, présente comme autre inconvénient fort grave d'être parfois une source d'infection. J'en veux pour preuve l'observation d'une malade que j'ai hystérectomisée l'an dernier avec mon maître, le professeur Terrier. Les suites opératoires semblaient d'abord marcher à souhait, puis, vers le douzième jour, des symptômes évidents d'infection purulente se sont manifestés et la mort s'en est suivi. Or, la lésion coupable de cette complication était une phlébite née au niveau du pédicule, et ce fait ne confirme que trop l'accusation que je viens de formuler.

Je suis donc, moi aussi, convaincu que l'hystérectomie abdominale est bien l'opération de choix et, que tous, nous devons nous efforcer de perfectionner son manuel opératoire. Mais ce qu'il faut,

Digitized by Google

je crois, dire très haut, c'est qu'elle n'est pas toujours l'opération de choix et que, dans le traitement chirurgical des fibromes, toute opinion absolue est fatalement inexacte. La seule règle absolue, c'est qu'il faut savoir varier les procédés opératoires en les subordonnant toujours aux indications spéciales à chaque malade.

Dira-t-on, par exemple, qu'il convient de pratiquer l'hystérectomie totale en présence d'un fibrome sous-péritonéal pédiculé? Ce serait une grave erreur. Il y a quelques semaines, par exemple, j'ai laparotomisé une malade pour enlever un gros fibrome enclavé dans le petit bassin. Après libération de la tumeur, j'ai constaté qu'elle tenait à l'utérus par un pédicule très nettement isolable, épais seulement de deux travers de doigts. Je me suis donc contenté de le traiter comme un pédicule d'ovariotomie. Suivant la pratique de M. Terrier, je l'ai inclus dans la paroi abdominale, en suturant la peau par-dessus, et j'estime qne j'ai suivi la seule conduite raisonnable.

C'est dans le même ordre d'idées qu'il faut aussi bien rappeler les précieuses ressources que nous offre l'ablation des annexes chez les malades dont l'état général ne permet pas de faire plus, sous peine de courir à un échec certain. Dans nombre de cas, j'en ai fait l'expérience et la castration ovarienne m'a permis de guérir des femmes qu'une ablation plus radicale aurait certainement tuées. Ces réserves comprises, et lorsque les indications de l'hystérectomie sont bien réelles, c'est, je le répète, l'ablation totale par voie abdominale qui me paraît la véritable opération de l'avenir. La combinaison de la voie abdominale et de la voie vaginale m'inspire peu de confiance et je crois qu'il est beaucoup plus sûr de donner la préférence aux procédés exclusivement abdominaux.

Suite de la discussion sur l'anesthésie par l'éther.

M. Reynier. — Je ne voudrais faire que quelques remarques à propos de cette discussion, que vient de soulever la communication de M. Chaput. Je vois que la majorité de mes collègues se trouve, à l'heure actuelle, disposée à revenir à l'éther, après avoir, pendant si longtemps usé du chloroforme. Préoccupé comme eux d'éviter les accidents, je ne demande pas mieux que de suivre leur conduite ; mais je regrette qu'à cette tribune on n'ait pas apporté plus d'arguments nouveaux et convaincants. Je dirai même qu'on en a apporté un peu moins que dans les discussions précédentes qu'avait soulevées pareil sujet.

C'est avec moins de passion et de conviction qu'on a généralement soutenu la thèse de l'éther. On n'ose plus, comme autrefois,

Digitized by Google

soutenir l'innocuité de cet anesthésique et, avec Pétrequin, accuser comme coupable d'homicide par imprudence quiconque se servirait du chloroforme. On se contente de nous dire que c'est moins dangereux. Et les partisans de l'éthérisation trouvent facilement des oreilles crédules. En cette affaire, nous ressemblons beaucoup à ces amants qui, trompés par leur maîtresse, vont à une autre, à laquelle ils donnent par avance, avant de la connaître, toutes les qualités qu'ils n'ont pas trouvées chez la première. Ainsi, moins de dangers de mort, moins de vomissements, on dit même maintenant : moins d'excitation.

Tout cela est bien beau ; l'avenir doit le montrer, car le passé, qu'on a l'air d'oublier ou de critiquer, ne nous avait pas convaincu. Ancien élève de Gosselin pendant deux ans, j'ai donné ou vu donner de l'éther dans son service, avec l'appareil de Roux [1]. Plus tard, sur les conseils de Cusco, j'ai essayé d'en donner avec un appareil très ingénieux qu'il avait inventé, et qui mélangeait l'air à l'éther. J'ai enfin fait sur les chiens des expériences comparatives avec l'éther et avec le chloroforme. J'avoue que tous ces essais ne m'avaient pas enthousiasmé en faveur de l'éther. J'étais revenu au chloroforme, qui s'administre plus facilement et, à l'heure actuelle, d'une façon plus méthodique et plus scientifique. J'y suis revenu surtout en voyant que l'éther offre *autant de dangers,* bien qu'on en dise, que le chloroforme.

Certes, certaines statistiques enthousiastes, comme celles de M. Ollier, ou de M. Poncet, ou de Julliard, qui est faite en partie avec la statistique de M. Ollier, peuvent faire pencher la balance du côté de l'éther. Mais, en évaluant, comme eux, approximativement le nombre des chloroformisations que nous avons pu faire, ne pourrions-nous pas présenter d'aussi belles statistiques pour le chloroforme? Ne connaissons-nous pas des chirurgiens qui, pendant vingt ans et plus, n'ont jamais eu à déplorer un accident par le chloroforme? Ceux-là étaient bien prêts de proclamer l'innocuité de cet anesthésique, lorsque, tout d'un coup, perdant un ou deux malades, ils perdaient en même temps leur confiance. Soyez persuadés que, pour les éthérisateurs, il en sera de même. Contre ces statistiques si encourageantes, mais, comme le fait remarquer Kappeler, fort peu probantes, d'autres statistiques peuvent être invoquées [2]. Aussi ces statistiques me laissent-elles

[1] Et, soit dit en passant, sa technique n'était pas si défectueuse que veut bien le dire M. Chalot (*Revue de chirurgie*, 1894).

[2] Celle de Baudens pendant la guerre de Crimée : 2 morts sur 20,000 chloroformisations; celle de Oschwadt qui, en 1864, pendant la guerre de Danemark, n'a pas constaté un accident; celle de Nüssbaum (de Münich) qui a pratiqué 15,000 chloroformisations sans accident mortel.

Digitized by Google

un peu froid, surtout quand je vois que des auteurs, comme Duret et Dastre, qui ont mûrement analysé tous les accidents, viennent nous dire qu'il est difficile de croire à une innocuité beaucoup moins grande de l'éther que du chloroforme, surtout devant la progression incessante des accidents.

En 1860, le Dr Kidd citait 44 cas de mort par l'éther. De 1872 à 1876, Kappeler réunissait 13 autres cas ; Duret en ajoutait 10 autres qu'il avait trouvés de 1876 à 1879. Dans des recherches que j'ai faites très rapidement, et dans lesquelles il m'a été impossible de me procurer certaines statistiques, telles que celles d'Adelaïde hospital (Sidney), ou encore de Kaefer (de Saint-Pétersbourg) (*Med. Woch.*, t. XXV), j'ai noté, de 1882 à 1894, 52 cas de mort par éther, dans lesquels je ne comprends pas les 21 cités par Julliard et les 50 que publie Kappeler dans une seconde statistique qui comprend les années de 1872 à 1889, et dont quelques-uns pourraient être compris dans ma statistique. Mais on peut encore citer d'autres statistiques plus édifiantes.

C'est ainsi qu'à Berlin, en un an, Karewski nous donnait 4 morts par éther, contre 4 par le chloroforme. Même statistique à Lyon, donnée par Vallas, cependant grand partisan de l'éther, qui, dans un même laps de temps, note le même nombre d'accidents par l'éther, 4, contre 4 par le chloroforme. Je sais bien qu'il ajoute que les éthérisations sont, dans la pratique lyonnaise, beaucoup plus nombreuses que les chloroformisations; la preuve qu'il en donne est que, dans les hôpitaux, il y a eu 20 kilogrammes d'éther utilisé, contre 600 grammes de chloroforme. Mais il ne tient pas compte que l'on n'use que 40 à 50 grammes de chloroforme généralement pour l'anesthésie, tandis qu'on emploie 150 à 200 grammes d'éther ; il ne fait pas non plus remarquer que l'éther est employé pour d'autres usages que l'anesthésie, pour l'antisepsie et l'anesthésie locale, et que, dans ces conditions, ce n'est pas en comparant le poids consommé des deux anesthésiques qu'on peut se faire une idée du nombre plus ou moins grand d'éthérisations ou de chloroformisations.

Que dire également de cette statistique particulière de Garré, que cite Karewski[1], qui, d'après Garré, donnerait 1 mort sur 14,000, mais que Karewski rectifie en donnant la proportion de 1/5,000, en faisant remarquer que Garré élimine un certain nombre de cas, comme complexes, que, dans une statistique sur le chloroforme, on aurait mis au passif de l'anesthésie ?

De celle de Karewski qui, sur 10,000 éthérisations en un an, à Berlin, relève 3 cas de mort ?

[1] Karewski, Discussion de la Société médicale de Berlin (*Klin. Woch.*, n° 16, p. 388, et n° 17, p. 414),

Digitized by Google

De la statistique de Saint-Bartholomew's hospital, publiée par W. Roger Williams (*Lancet*, 8 février 1890) qui donnait 3 morts pour 14,581 éthérisations, soit 1/4,860 ?

Mais, en 1892, la statistique était encore moins encourageante, car sur 8,491 éthérisations, elle déclarait 3 morts, soit 1/2,830 (*Med. News. Phila.*, 29 octobre 1892).

Enfin, je finirai en donnant la statistique de Middlesep hospital (cité par Vallas), où on constatait 1 mort pour 1,050 éthérisations.

Avec le chloroforme, on peut avoir des résultats analogues, mais aussi meilleurs. Ces statistiques n'ont donc rien qui nous séduise, surtout si l'on pense qu'on peut encore les assombrir par tous les cas qui ne sont pas connus, mais que nous révèlent des écrits comme ceux de Tripier ou de Marduel et Dron, sur les dangers de l'éthérisation chez les enfants ; si on ajoute également les brûlures, quelquefois pour certains malades défigurés plus terribles que la mort (cas de Girard, *Correspondenz Blatt fur Schweizer Aerte,* mars 1888).

Quoi qu'on ait dit, l'inflammabilité de l'éther à distance est malheureusement trop prouvée, la thèse de Roux sur les embrasements par les vapeurs d'éther, les recherches de Kappeler, sont là pour le montrer, et l'accident est arrivé, comme le faisait remarquer M. Segond, entre les mains des chirurgiens les plus habitués à cet anesthésique.

Kappeler fait remarquer, contrairement aux assertions de quelques grands partisans de l'éther, tels entre autres que Fucter, auquel il répondait, que, durant l'anesthésie, les vapeurs d'éther vont s'accumuler vers l'extrémité inférieure de la table d'opération. A la distance de 80 centimètres, par ce fait, une lampe, une bougie, un thermo-cautère incandescent, peuvent les enflammer. Lorsque l'atmosphère est calme, il n'y a guère de danger à approcher une source de lumière de haut en bas, mais il n'en est plus de même au moindre souffle d'air, par l'ouverture d'une porte ou d'une fenêtre.

L'accident de Poncet, cité par Duret, montre la justesse de l'observation de Kappeler. L'éther s'enflamma au moment où on appliquait des pointes de feu sur une arthrite chronique du genou, et cependant, entre le champ opératoire et le masque, on avait eu soin de mettre une serviette et un journal. Vous citerai-je encore l'observation de Girard qui, en pratiquant une opération sur l'occiput, le thermo-cautère à 20 centimètres du masque inhalateur, vit une explosion se produire avec une flamme de 60 à 80 centimètres de haut. L'opéré eut la figure brûlée.

Quand, au lieu d'analyser les statistiques, qui ne nous convainquent pas, nous analysons l'action de l'éther et la comparons

Digitized by Google

avec celle du chloroforme, trouvons-nous là, du moins, des raisons plus légitimes d'abandonner ce dernier anesthésique. Je ne le vois pas non plus.

Ce qui distingue, en premier, l'éther du chloroforme, c'est sa *puissance anesthésique moindre*. Comme le remarquait Ollier, on peut dire que l'éther est au chloroforme, comme le vin est à l'alcool. *De là viennent ses avantages apparents, mais aussi ses dangers réels*, car on meurt aussi bien d'une indigestion de vin que d'une indigestion d'alcool. Pour obtenir le même effet, il faut des doses beaucoup plus considérables, plus massives, dont on gradue bien moins les effets qu'on ne peut le faire avec des doses minimes, comme celles qu'on emploie pour l'anesthésie chloroformique.

De plus, par le fait de cette puissance anesthésique moindre, l'action est plus lente et moins durable, ce que tous les physiologistes ont unanimement constaté, et ce qui fait que ces doses doivent être continues. Aussi, quand on anesthésie par l'éther, si, au début, il est sage d'habituer, comme le conseille M. Poncet, le malade à l'odeur de l'éther et de ne pas le surprendre, il faut néanmoins arriver à lui faire respirer des doses massives d'éther et ne lui faire respirer que ce gaz, c'est-à-dire non mélangé avec l'air.

Tandis qu'avec le chloroforme on peut, à cause de sa puissance anesthésique, produire l'anesthésie sans l'asphyxie : avec l'éther, *l'anesthésie ne peut se produire qu'avec asphyxie*. Tous les masques sont recouverts d'une toile imperméable, de façon que l'intérieur ne soit rempli que de vapeurs d'éther, d'un gaz irrespirable. Si, comme je l'ai essayé avec l'appareil de Cusco, vous laissez venir l'air avec l'éther, l'anesthésie se produit beaucoup rop lentement. C'est ce qui a fait que j'y avais renoncé.

Aussi n'est-ce pas étonnant que tous les malades soient, au début, cyanosés, et que quelques-uns aient des arrêts de la respiration par asphyxie, auxquels peut-être la trachéotomie peut remédier, comme le dit M. Poncet. Mais cette opération, entre parenthèses, n'aurait que peu de valeur en face d'une syncope cardiaque. Cette asphyxie est tellement indiscutable qu'en Amérique, on appelle la méthode d'éthérisation de Roux, la méthode par asphyxie.

Dans ces conditions, les gens dont l'hématose se fait mal, supportent mal l'éther. Ils le supporteront d'autant plus mal que les doses de la substance anesthésique étant plus considérables qu'avec le chloroforme, l'irritation des muqueuses est plus prononcée, d'où plus de secrétion salivaire, plus de secrétion bronchique.

Cette irritation et la secrétion qui en résulte, peuvent devenir un danger pendant l'éthérisation et ont forcé, dans quelques cas,

Digitized by Google

de suspendre l'anesthésie. Mais, après l'éthérisation, cette action irritante de l'éther peut déterminer, comme tous les éthérisateurs l'ont noté, des lésions congestives graves, d'autant plus compréhensibles que, généralement, pendant presque toute l'éthérisation, les vaisseaux pulmonaires sont dilatés (Arloing, Duret, Dastre), et que l'éther agit sur une muqueuse congestionnée.

L'excitation musculaire, qui est due à l'hyperesthésie des cellules nerveuses, provoquée par les premières effluves de l'anesthésique, peut, chez quelques sujets, être très faible, comme dans la chloroformisation. Mais chez les malades dont le système nerveux est troublé déjà par quelque intoxication antérieure comme l'alcool, ou quelques états morbides comme l'hystérie, elle prend des proportions considérables.

M. Chaput nous a cité des malades où elle avait été gênante. Dans le récit d'un certain nombre d'éthérisations, on voit qu'on n'a pu passer outre. Chez quelques malades, il a fallu renoncer à l'anesthésie, chez d'autres la continuer par le chloroforme. Et ces remarques, qui sont faites à nouveau par Kappeler, Karewski, Girard, avaient déjà été faites antérieurement. « Nous nous souvenons, dit Rochard (*Hist. de la Chirurgie*), avoir été plus d'une fois obligé de renoncer à l'éther, après en avoir employé des quantités considérables, chez des sujets robustes et peu impressionnables, que nous rencontrons d'habitude dans nos hôpitaux. »

J'avoue que c'était l'exagération et la durée de cette excitation, dont j'avais été témoin dans de nombreux cas, qui m'avait rebuté de l'éther; et je suis étonné qu'on la nie à l'heure actuelle. Pendant tout le temps que cette excitation dure, il est dangereux, comme pour le chloroforme, d'opérer. On risque, en effet, *bien qu'en aient dit quelques physiologistes*, la syncope primitive ou réflexe, provoquée par l'excitation d'un nerf sensitif périphérique et par l'intermédiaire du pneumogastrique arrêtant le cœur ou la respiration.

Que la syncoce primitive d'origine laryngée soit peut-être plus rare avec l'éther, elle n'en existe pas moins, comme la syncope primitive d'origine périphérique.

De la syncope laryngo-réflexe, j'en donne pour exemple le cas que je trouve dans mes notes, d'un homme affecté d'un cancer du larynx, qui, aux premières respirations d'éther, meurt. J'en donne également pour preuve cette contre-indication à l'éther, signalée par tous les éthérisateurs, d'opérer les affections laryngiennes, telles que croup, qu'on opère avec le chloroforme. Et devant cette contre-indication, nous sommes en droit de nous dire que si la syncope laryngo-réflexe n'est pas plus fréquente avec l'éther, c'est qu'on n'opère pas ceux chez lesquels elle se produit surtout.

Digitized by Google

Des syncopes réflexes primitives d'origine périphérique, nous donnerons comme exemples les cas de Roger Williams, où la mort survint trois minutes après l'éthérisation pour ablation de fragments osseux; de Letiévant (cité par Vallas), où ce fut à la suite de manœuvres de réduction dans une luxation de la hanche; de Dunning (cité par Duret), où l'accident se produisit pendant la réduction d'une fracture du fémur.

Comme avec le chloroforme, il faut donc, avec l'éther, arriver à la disparition du pouvoir excito-réflexe.

En forçant les doses, on peut en effet y arriver et diminuer même, comme l'ont noté un certain nombre de chirurgiens, la période d'excitation; mais alors on court deux autres dangers, dont on peut moins facilement se garer que dans la chloroformisation. Le premier est la syncope secondaire, produite par l'envahissement trop rapide des centres bulbaires du pneumogastrique qui, excités, arrêtent le cœur ou la respiration. Le second est la syncope tertiaire, due à la paralysie complète des centres bulbaires par intoxication.

Arloing, Duret et Dastre admettent que la syncope tertiaire est à craindre avec l'éther plus qu'avec le chloroforme. Par contre, ils croient que la syncope secondaire doit être plus rare, et tous les éthérisateurs reproduisent à l'envie cette dernière assertion. M. Poncet, l'autre jour, niait presque cette syncope, que toutefois Vallas admet avec beaucoup de réserve. La vérité est que l'explication donnée par les physiologistes est toute théorique et que les faits la contredisent.

Pour eux, la syncope secondaire serait toujours précédée par l'accélération des mouvements du cœur, produite par l'excitation des centres accélérateurs médullaires. Ceux-ci seraient touchés par l'agent anesthésique avant qu'il n'excite les centres bulbaires modérateurs qui provoquent la syncope finale. Avec le chloroforme, le temps qui sépare ces deux excitations successives est très court; de telle sorte qu'à peine le cœur est-il accéléré, qu'il s'arrêterait. Dans l'éther, au contraire, il y aurait une succession de faits moins rapides, ce qui permettrait, par conséquent, de cesser à temps l'éthérisation, dès qu'on verrait l'accélération du cœur se produire.

Les choses ne semblent pas devoir se passer toujours ainsi. Cela serait peut-être possible si on pouvait graduer la pénétration de l'anesthésique, comme on le fait pour le chloroforme, qu'on donne goutte à goutte de plus en plus espacées au fur et à mesure que l'anesthésie s'avance. Mais, pour l'éther, à cause de son action peu énergique et peu durable, on ne saurait agir ainsi. C'est par des doses fortes et continues qu'on doit faire progresser l'anesthésie.

Digitized by Google

Dans ces conditions, une inspiration, un peu trop profonde, fait arriver dans la région bulbaire une effluve trop rapide de l'anesthésique, qui agit en même temps sur les centres modérateurs et sur les centres accélérateurs du cœur ; mais alors, d'après une loi physiologique bien connue, les premiers l'emporteront. Heureusement que, comme pour le chloroforme, *mais ni plus ni moins*, bien qu'en disent les éthérisateurs, c'est le centre respiratoire qui est généralement le premier touché. La respiration s'arrête alors avant le cœur ; si les deux centres sont pris en même temps, respiration et cœur s'arrêtent ensemble.

C'est par ce mécanisme qu'on doit expliquer un certain nombre de morts rapides presque au début de l'éthérisation, alors que la petite quantité d'anesthésique absorbé ne pouvait faire penser à l'intoxication et ne pourrait faire admettre que la syncope secondaire.

Cas de Lawson Tait, femme qu'on devait opérer d'une tumeur ovarienne. On lui avait fait respirer à peine 20 grammes d'éther, lorsque tout d'un coup les yeux devinrent fixes, les pupilles se dilatèrent, et le pouls cessa ainsi que la respiration. L'autopsie ne fournit aucun indice propre à caractériser la cause du décès. Cas de Sonnenburg, hôpital Moabit, chez un homme qui avait bien supporté deux chloroformisations antérieures, et qui mourut subitement après quelques inspirations d'éther.

C'est ainsi que je peux expliquer un accident tout récent que j'ai eu avec l'éther. Il s'agissait d'un homme jeune, de 35 ans, qui n'avait rien au cœur, mais qui était très alcoolique, et auquel je faisais une cure radicale de hernie inguinale. Je m'étais servi du masque de Julliard. On avait procédé par doses de 15 à 20 grammes, renouvelées toutes les dix minutes. Après une agitation très forte, voyant que le malade se calmait, qu'il ne sentait plus, qu'il dormait, je crus devoir commencer mon opération, bien qu'il fût encore contracturé. On était obligé de s'appuyer sur ses jambes pour les empêcher de se relever. A peine avions-nous commencé que le malade fut pris d'un tremblement général très intense et très gênant pour l'opérateur. En passant, je note que ce tremblement a été signalé par tous les éthérisateurs, comme assez fréquent, ce qui n'est pas encore en faveur de l'éther.

Espérant voir ce tremblement cesser, nous continuâmes à faire donner de l'éther, mais sans augmenter les doses, en les espaçant de dix minutes. Le malade n'avait pas pris 100 grammes d'éther, et nous étions au milieu de l'opération, lorsque subitement la respiration, très normale jusque là, s'arrêta. En même temps le malade devenait très pâle et la peau se couvrait de sueur. Immédiatement l'externe qui donnait l'anesthésie, et qui est un élève très intelligent et très au courant de l'anesthésie, m'avertit. Je mis mon

Digitized by Google

malade la tête en bas et fis la respiration artificielle. Au bout d'une dizaine de mouvements, il y eut un mouvement respiratoire spontané. Mais je dus continuer, ce mouvement ne se reproduisant pas, la respiration artificielle. En même temps, je faisais tirer la langue d'une façon rhytmique, et bientôt je vis la respiration se rétablir.

L'éther nous donne donc des alertes comme le chloroforme, sans être donné, comme le dit le Dr Chalot, d'une façon déplorable et avec des quantités immodérées.

Quant à la syncope tertiaire par intoxication, elle est surtout à craindre dans les opérations de longue durée, comme l'a fait remarquer Arloing. Elle est surtout à craindre parce que, dans ce cas, contrairement à ce qui se passe avec le chloroforme, où c'est la respiration qui s'arrête la première (les travaux de la commission d'Hyderabad démontrent le fait péremptoirement), avec l'éther la respiration et le cœur s'arrêtent en même temps. Six fois, dans la statistique de Kappeler, les faits se sont passés de cette façon.

Cette syncope par intoxication se fait pendant l'anesthésie, mais avec l'éther, elle peut se produire quelques instants après l'anesthésie. Il semblerait que, quand une très forte dose d'éther a été absorbée, l'économie a de la peine à l'éliminer, et le sang chargé des vapeurs anesthésiques arrivant au bulbe, continue à agir sur les cellules nerveuses jusqu'à leur paralysie complète. Ainsi, dans la statistique de Kappeler, sur 50 morts, on en trouve 6 mourant dans l'heure qui suivait l'anesthésie.

Toutes les variétés de syncopes peuvent donc exister dans l'éther, et la syncope tertiaire est peut-être plus fréquente qu'avec le chloroforme.

Reste la question des vomissements ; ici l'éther peut avoir peut-être une supériorité, comme le faisait remarquer M. Segond, sur le chloroforme. Sur le même nombre de malades, endormis par l'éther ou par le chloroforme, Kappeler nous dit que 32 vomissaient des chloroformisés, et 22 des éthérisés. Les vomissements sont donc moins fréquents après l'éther. Les vomissements qui paraissent surtout supprimés sont les vomissements hystériques que le chloroforme provoque chez certaines femmes. Ainsi, deux fois, chez des nerveuses, ai-je vu des vomissements incessants, durant plus de huit jours après le chloroforme, ne plus se reproduire lorsqu'ayant à endormir les mêmes malades pour la seconde fois, j'employais l'éther ; il y aurait donc là peut-être une indication à employer dans quelques cas l'éther, surtout chez des nerveuses.

Toutefois, nous devons encore faire remarquer que, pendant l'anesthésie, les vomissements produits par l'éther dans quelques cas sont beaucoup plus abondants que cela ne se voit jamais avec

Digitized by Google

le chloroforme. Ainsi trouve-t-on signalée, comme cause de mort dans l'éthérisation, l'asphyxie produite par la pénétration des matières vomies dans la trachée. Dans la statistique de Kappeler, 7 malades sont signalés comme ayant succombé à un pareil accident. Tellier cite dans *Lyon médical*, 1894, un malade atteint d'obstruction intestinale où la mort serait survenue dans ces conditions.

D'ailleurs, dans les cas d'obstruction intestinale ou de hernie étranglée, la mort peut survenir autrement, toujours par la faute de l'éther. Abaissant beaucoup plus la température que le chloroforme, de l'avis de tous les physiologistes, l'éther devient, dans les cas où il y a tendance à l'hypothermie, tout particulièrement dangereux.

Contre-indiqué dans les cas de choc, les obstructions intestinales (Tellier), les péritonites, les hernies étranglées, il l'est encore pour toutes les opérations sur la face, le cou (Fueter, Vallas), la tête, (Horsley), à cause de la congestion cérébrale qu'il détermine, tandis que le chloroforme anémie, resserrant les vaso-moteurs. Il est encore contre-indiqué chez tous ceux qui ont une lésion pulmonaire, bronchitiques, enphysémateux, tuberculeux, pleurétiques (Vallas). Il l'est encore dans les lésions cardiaques, où il semblerait que le chloroforme peut être donné avec plus de sécurité. Il est encore contre-indiqué chez les enfants, les vieillards, où le chloroforme parait être mieux supporté (Tripier, Marduel et Dron, Vallas). Et enfin il faut tenir compte du lieu, de l'éclairage, de la chaleur, puisque Reale (*Semaine médicale*, 1891, Assoc. Brit.) déclare que l'éther dans les pays chauds n'est pas applicable.

Si on tient compte de toutes ces contre-indications, on est étonné que l'éther puisse produire encore tant d'accidents.

Pour le chloroforme, au contraire, il n'y a pas, comme le faisait remarquer Duret, de contre-indication absolue, et cela seul lui donnerait une supériorité marquée. Je ne vois donc pas très bien ce qui peut nous pousser à l'abandonner, alors que nous nous sommes perfectionnés dans l'art de l'administrer, alors que nous le donnons maintenant d'une façon moins empirique et plus scientifique, et, par suite, plus sûre. Que les chirurgiens lyonnais, qui ont toujours donné l'éther, et qui sont comme les parents qui se sont habitués aux défauts de leurs enfants, continuent à en donner; nous, méfions-nous de ces nouvelles éducations, qui se font souvent aux dépens du malade, et surtout lorsqu'il s'agit de l'éther, qui ne mérite vraiment pas de détrôner le chloroforme.

Digitized by Google

Lecture.

Nouveau procédé d'anesthésie mixte.

M. Maurange lit un travail intitulé : *Nouveau procédé d'anesthésie mixte par association du chloroforme à la spartéine et à la morphine*, par les Drs P. Langlois et G. Maurange (M. Paul Segond, rapporteur).

La séance est levée à 5 heures 20 minutes.

Le Secrétaire annuel,
Paul Segond.

Séance du 12 juin 1895.

Présidence de M. Th. Anger.

Le procès-verbal de la précédente séance est lu et adopté.

Correspondance.

La correspondance comprend :

1° Les journaux et publications périodiques de la semaine;

2° Un mémoire de M. Barette, professeur à l'École de Caen, mémoire sur *la cure radicale de trois anus artificiels* (M. Jalaguier, rapporteur).

M. le Président annonce à la Société de chirurgie le décès du professeur Verneuil, ancien président de la Société et, suivant l'usage, propose de lever la séance en signe de deuil.

La séance est levée à 4 heures.

Le Secrétaire annuel,
Paul Segond.

Digitized by Google

Séance du 19 juin 1895.

Présidence de M. NICAISE.

Le procès-verbal de la précédente séance est lu et adopté.

Correspondance.

La correspondance comprend :

1° Les journaux et publications périodiques de la semaine ;

Discours prononcé par M. Th. Anger aux obsèques du professeur Verneuil [1].

Messieurs,

La Société de chirurgie perd en Verneuil une de ses gloires. Il nous appartenait, à nous, plus encore peut-être qu'aux grands corps savants dont vous allez entendre les interprètes. C'est au milieu de nous qu'il avait rompu ses premières lances, qu'il avait développé et défendu ses plus chères idées, qu'il avait acquis peu à peu cette maîtrise chirurgicale qui lui survivra.

Membre de la Société en 1852, alors qu'il n'était encore que prosecteur, président en 1864, il est resté des nôtres durant quarante-trois ans. Au cours de cette longue période, il nous a toujours réservé le meilleur de son activité et de son talent. La part qu'il a prise à nos travaux est considérable, et son nom doit être inscrit à une place d'honneur dans les fastes de notre premier cinquantenaire.

Vous rappellerai-je la longue série de ses communications, de ses rapports, des discussions importantes auxquelles il s'est mêlé ? Non ; à toutes les pages de nos bulletins, vous retrouverez l'écho de sa parole. Dès 1852, comme il l'a écrit lui-même, il entrevoit l'influence des états constitutionnels sur les traumatismes et les résultats opératoires : dès lors cette grande pensée ne le quitte plus ; il la reprendra sous toutes les formes et la développera sans cesse.

Cette préoccupation, cette passion pourrais-je dire, de la pathologie générale, il la porte partout jusque dans l'étude de questions

[1] Discours lu par M. le Secrétaire général.

Digitized by Google

moins élevées et d'intérêt plus immédiat, dont il entretient maintes fois la Société : l'hémostase chirurgicale, le traitement des polypes naso-pharyngiens, la conicité des moignons, les luxations congénitales de la hanche, la chirurgie réparatrice et ses diverses applications.

L'heure n'est pas venue de juger son œuvre : l'histoire impartiale lui fera large justice. Ce qu'elle ne pourra dire assez, c'est la séduction, le charme, l'entraînement qu'il exerçait autour de lui. Toujours alerte, toujours jeune, toujours épris de quelque idée nouvelle, de quelque lointain horizon, il savait mettre au service de ses idées une parole imagée, brillante, châtiée, enthousiaste souvent, séduisante toujours. C'était une joie pour l'esprit et pour les yeux de le voir à notre tribune : on ne résistait point à son geste et à son discours.

Aussi avait-il groupé autour de lui toute une pléiade d'élèves : il s'était fait l'éducateur de plusieurs générations chirurgicales et il a occupé parmi nous un rôle assez rare, il faut bien le dire : celui de chef d'école, et d'une grande école.

Il comptait à la Société de chirurgie presque autant d'élèves que de collègues ; il n'avait que des amis. Aussi, dans ces derniers temps, lorsqu'il revenait au milieu de nous, lorsqu'il prenait la parole, nous avions tous en l'écoutant comme un ressouvenir douloureux et charmant des temps déjà si lointains des grandes luttes passées.

Hélas, Messieurs, elles se sont tues l'une après l'autre, toutes ces grandes voix qui animaient, il y a quelque vingt ans, notre Société de chirurgie. Peu à peu, ils se sont éteints tous ces vaillants, tous ces maîtres qui ont été l'honneur de notre chirurgie française. Verneuil restait, presque le dernier de cette glorieuse phalange ; il disparaît à son tour. Mais nous ne les perdons pas tout entiers ; ils nous laissent leurs œuvres ; ils nous laissent mieux encore : l'héritage de leur honneur chirurgical.

Je ne saurais mieux rendre hommage au Maître vénéré qui nous quitte, qu'en vous lisant la courte et modeste dédicace qu'il avait préparée au mois d'avril dernier, pour la placer en tête du sixième volume de ses mémoires.

JE DÉDIE CE SIXIÈME VOLUME DE MÉMOIRES

A

LA SOCIÉTÉ DE CHIRURGIE

Qui me fit jadis la rare et insigne faveur de m'admettre dans son sein, en 1852, alors que j'étais simple prosecteur et ne donnais guère encore que des espérances.

Digitized by Google

Depuis ce jour j'ai travaillé de mon mieux pour justifier cette distinction exceptionnelle; tout prêt à reconnaître d'ailleurs que mes efforts ont été plus fructueux pour moi que pour elle, et plus profitables à mon renom qu'à sa gloire. Et c'est pourquoi, me regardant toujours comme son débiteur, je m'impose de grand cœur le devoir de lui exprimer ici ma profonde gratitude.

A. VERNEUIL.

Avril 1895.

Tous vos élèves, tous vos collègues, tous vos amis vous remercient de cette dernière pensée; ils vous envoient dans la tombe l'expression de leurs regrets et de leur respectueux attachement.

M. KIRMISSON. — Je tiens à me faire ici l'interprète des élèves de Verneuil et à remercier publiquement notre président, M. Théophile Anger, des paroles si justes et si pleines de cœur qu'il a prononcées sur la tombe de notre cher et vénéré Maître. Je demande, bien entendu, que son discours soit publié dans nos Bulletins.

Suite de la discussion sur l'hystérectomie par voie abdomino-vaginale.

M. J.-L. CHAMPIONNIÈRE. — Le fait qui se dégage avec le plus de netteté, de la discussion soulevée par notre collègue Richelot, c'est qu'à cette heure, dans la pratique de l'hystérectomie abdominale, nous considérons la suppression du pédicule comme le but idéal à toujours poursuivre. Rien de plus juste, et tous les ennuis que nous réserve le moignon utérin, abandonné dans le ventre ou fixé dans la plaie abdominale, sont trop évidents pour que l'hystérectomie totale ne demeure pas, pour nous tous, la méthode de choix. Mais il ne s'en suit pas du tout, à mon avis, que le moment soit venu d'accorder à tel ou tel procédé d'hystérectomie la portée d'un procédé définitif. Les variétés de la clinique et l'absolutisme d'un tel qualificatif sont, du reste, en trop parfaite contradiction pour que leur conciliation puisse jamais se réaliser.

En ce qui me concerne j'ai d'abord été séduit par le procédé primitif de Doyen, procédé rapide, très radical et plein de promesses. Puis j'ai bien vite reconnu qu'il avait ses inconvénients. J'ai d'abord vu Doyen se heurter à des difficutés d'exécution bien autrement sérieuses que ses écrits ne l'auraient fait prévoir, et moi-même, lorsque j'ai, pour la première fois, employé son procédé, je n'ai terminé l'ablation qu'au prix d'une intervention des plus laborieuses. L'hémostase avait été très pénible, l'étroitesse du

Digitized by Google

vagin était extrême et mon opérée est morte. Ce fait unique paraîtra peut-être insuffisant pour autoriser une conclusion ferme et motiver la médiocre confiance que m'inspirent les procédés semblables à celui de Doyen. Mais, pour mon compte, le souvenir des difficultés ou des dangers qu'on risque en pareil cas ne me laisse guère hésitant et j'en suis revenu au procédé plus lent mais plus sûr conseillé par Péan.

Je veux parler de la méthode en deux temps, dans laquelle on enlève d'abord la masse utérine par la laparotomie et ensuite le col par voie vaginale. J'ai fait de la sorte neuf opérations qui m'ont donné deux décès et sept guérisons. Les deux décès sont, à mon avis, imputables à une expérience insuffisante de la méthode et je suis convaincu qu'à cette heure, connaissant mieux la technique, j'aurais une mortalité moindre. Quant aux sept guérisons, elles se sont effectuées avec une perfection remarquable, malgré l'état fort grave de presque toutes mes opérées. L'une d'elles avait, en effet, avec un volumineux fibrome, une suppuration pelvienne étendue, et deux autres étaient albuminuriques. Leur guérison n'en a pas moins été rapide et très simple. Je puis donc, à mon tour, confirmer ce qui a été dit sur la simplicité des suites opératoires de l'hystérectomie et sur la perfection de son pronostic tardif, débarrassé qu'il est de toutes les éventualités fâcheuses que l'abandon du pédicule comporte toujours.

Dans l'exécution, de l'opération, je ne crois pas qu'il soit utile de fermer le péritoine, je me suis toujours contenté de tamponner le vagin, comme on fait dans l'hystérectomie vaginale, et je crois que c'est la seule conduite raisonnable. J'ajoute que, dans l'une comme dans l'autre de ces deux opérations, je me garde des pansements fréquents, et, dans la majorité des cas, je ne lève le tamponnement vaginal qu'au bout de quinze jours. La supériorité des pansements rares est incontestable ici comme ailleurs, et j'y insiste beaucoup.

Un autre point de détail, sur lequel je me sépare de plusieurs de mes collègues, concerne l'utilité du curettage préalable. J'avoue ne pas saisir les avantages de cette pratique. D'autant que, dans les cas de gros fibromes, les dimensions et les sinuosités de la cavité utérine ne permettent jamais un curettage complet. Il me paraît donc beaucoup plus simple d'éviter cette perte de temps, et c'est au cours de l'opération qu'il convient de prendre les précautions voulues pour que le contenu de l'utérus ne contamine point le péritoine.

Telle est, à grands traits, le mode d'intervention qui me paraît offrir le plus de sécurité. Est-ce à dire que je considère ma manière de faire comme définitive? En aucune façon; je prétends simplement que, jusqu'à nouvel ordre, l'hystérectomie en deux

Digitized by Google

temps me paraît réunir les plus réelles conditions de sécurité, et j'ai la conviction qu'en nous rompant à sa technique, nous en obtiendrons les meilleurs résultats. La valeur maintenant reconnue de l'hystérectomie vaginale en est la preuve, car en procédant comme je le conseille, on place les opérées dans les conditions similaires au point de vue des suites opératoires. N'était l'incision abdominale, ces conditions seraient même identiques et par conséquent nous sommes en droit de penser que le pronostic sera le même dans les deux cas.

Suite de la discussion sur l'anesthésie par l'éther.

M. Delorme. — La discussion actuelle sur les avantages de l'éther ne pouvant laisser indifférent un chirurgien d'armée, j'ai demandé la parole, non pour signaler les résultats de ma pratique personnelle, mais pour rappeler quelques enseignements fournis par nos devanciers sur la valeur comparée de cet anesthésique et du chloroforme.

Certains ont regardé l'éther comme inoffensif, d'une façon presque absolue, et ce seraient les dangers du chloroforme qui légitimeraient leurs tendances à sacrifier celui-ci au premier. Si l'on interroge quelques-unes de nos grandes statistiques, on constate que l'innocuité de l'éther et les dangers du chloroforme ont été également exagérés. Pendant la guerre de Sécession, la plus importante du siècle, on évalue à 80,000 au moins le nombre des anesthésies pratiquées. Or, dans cette campagne, si la mortalité due au chloroforme, employé dans la proportion des cinq sixièmes des cas, fut de 5,4 0/00, celle de l'éther a atteint 3 0/00. Pendant la guerre de Crimée, le chloroforme qu'on voudrait aujourd'hui remplacer n'a donné aucune mort, d'après Scrive, et 1 mort sur 10,000 anesthésies au dire de Baudens; enfin, H. Larrey, chirurgien en chef de l'armée d'Italie, n'a pas eu connaissance d'un cas de mort par le chloroforme pendant la guerre de 1859. La conclusion à tirer de ces statistiques ou de ces affirmations de haute valeur, c'est que dans la chirurgie des grosses mutilations, avec des blessés souvent en état de shock ou d'anémie traumatique, l'éther n'est pas inoffensif et que le chloroforme est bien moins nocif qu'on tendrait à le faire supposer.

Nos collègues américains n'ont pas, après l'éthérisation et la chloroformisation, constaté de grandes différences dans les légers accidents qui suivent l'anesthésie. Les vomissements ont été un peu plus fréquents après l'éthérisation, l'excitation un peu plus habituelle ; la prostration a été observée dans la même proportion

Digitized by Google

avec les deux agents. Ce sont parfois des considérations intrinsèques, fort peu importantes dans la pratique usuelle, qui, en chirurgie d'armée, motivent nos préférences en faveur d'un agent ou d'un mode thérapeutique, surtout lorsqu'à d'autres points de vue ils sont aussi avantageux que ceux qu'on peut leur opposer. Il en est ainsi pour le chloroforme.

Pour des chirurgiens dont les instants sont comptés, entourés qu'ils sont, après les grandes luttes, de centaines de blessés réclamant des soins rapides, la durée de l'anesthésie a un intérêt réel. Or, l'éther le cède ici si manifestement au chloroforme que des chirurgiens américains qui se servaient habituellement de l'éther, avant d'être appelés à l'armée, l'ont abandonné pendant la guerre de Sécession. Il en fut de même pour nombre de médecins sardes lors de la campagne d'Italie (Chenu). D'après Otis, la durée moyenne de l'anesthésie par l'éther fut de un tiers plus longue que celle de l'anesthésie par le chloroforme. La première réclama 16 minutes, la seconde 9 ; l'anesthésie par un mélange d'éther et de chloroforme, 17.

La quantité d'anesthésique nécessaire pour produire le sommeil est une considération très peu intéressante communément. Elle est au contraire d'une importance réelle pour le chirurgien d'armée qui a à se préoccuper de l'emmagasinement de ses flacons dans des caisses à espace restreint et de la difficulté des réapprovisionnements. Or, le volume d'éther nécessaire est souvent double de celui du chloroforme et parfois triple. Autre point : il est déjà difficile de conserver le chloroforme dans nos approvisionnements ; la conservation de l'éther, plus volatil est plus aléatoire encore. Journellement, lorsqu'on fait l'inspection du matériel d'ambulance, on constate que les flacons d'éther sont vides.

La rapidité et l'intensité plus grandes de l'action du chloroforme avec des quantités moindres d'anesthésique, sa conservation plus facile, la généralisation de son emploi sans qu'on ait à tenir compte de l'âge des opérés, du siège de l'opération, du mode d'éclairage ou d'administration (cornet spécial) ; ces avantages me semblent trop précieux pour ne pas accorder au chloroforme une supériorité marquée sur l'éther dans la pratique de la chirurgie de guerre. Si ses dangers sont peut-être, et dans une proportion en tous cas minime, plus réels, une attention, une surveillance suffisantes les atténueront ou les éviteront. Pour la pratique usuelle, j'avoue que des impressions de souvenir ou des statistiques portant sur des centaines de cas ne m'ont pas assez convaincu pour me faire abandonner le chloroforme qui m'a donné parfois des alertes, liées surtout au mode d'administration, mais qui jusqu'ici ne m'a fait regretter aucune mort.

Digitized by Google

M. Ollier. — Je n'ai pas besoin de faire une nouvelle profession de foi en faveur de l'éther. Ce que j'ai eu l'honneur de vous dire il y a quelques semaines me paraît suffisant. Mon opinion sur la supériorité de l'éthérisation comme méthode générale d'anesthésie est basée sur ce fait qui me paraît capital : l'absence de mortalité sur 40,000 cas au moins, qui représentent ma statistique personnelle. Cette absence de mortalité me fait admettre la plus grande innocuité de l'éther, et, quels que soient les agents qu'on recommande, je ne me sens nullement disposé à changer, car il faudra longtemps encore pour qu'on puisse m'opposer une pratique aussi étendue pour un des nouveaux procédés d'anesthésie qu'on préconise en se basant sur des vues théoriques ou des considérations purement physiologiques.

Mais, malgré mes préférences pour l'éther, je ne veux pas absolument rejeter le chloroforme. Dans la chirurgie de guerre, en particulier, je reconnais, avec M. Delorme, que le chloroforme a des avantages et j'ai été frappé comme lui du peu d'accidents que signalent les chirurgiens militaires. Avec lui, je reconnais que l'éther est beaucoup plus encombrant et le volume de l'agent anesthésique n'est pas à dédaigner dans la chirurgie d'armée, lorsque les transports sont difficiles et que l'arsenal de chirurgie doit occuper le moins de place possible. L'embrasement de l'éther, qu'il est très facile d'éviter dans la pratique civile, devient en outre un réel danger dans certaines des conditions où doit se pratiquer la chirurgie d'armée. Dans la petite part que j'ai prise à cette chirurgie, en 1870-71, dans les campagnes de l'Est et de la Loire, alors que je dirigeais la première ambulance lyonnaise, nous avons dû bientôt renoncer à l'éther, nos provisions ayant été assez rapidement épuisées.

Nous nous sommes alors servis du chloroforme et je ne sache pas qu'aucun accident soit arrivé dans mon ambulance par le fait de l'administration de ce tagent. Cela tient probablement, en partie, à ce qu'on a affaire à des sujets jeunes, sains d'ailleurs, c'est-à-dire n'ayant pas de ces lésions organiques qu'on rencontre si souvent chez les sujets de tout âge, et présentant les affections les plus variées, que nous opérons dans la pratique civile. On ne doit cependant pas oublier que beaucoup d'accidents par le chloroforme ont été observés chez des sujets jeunes ayant toutes les apparences d'une bonne santé. Mais, quelle que soit l'explication qu'on puisse donner de la rareté des accidents observés dans la chirurgie d'armée, et quelque difficile qu'il soit de contrôler certaines statistiques, cette rareté me paraît bien réelle. Aussi, tout en préférant l'éthérisation comme méthode générale, ne fais-je aucune difficulté de reconnaître que le chloroforme a des avantages spéciaux dans

Digitized by Google

la chirurgie de guerre. Il n'est pas indifférent de pouvoir transporter dans les mêmes caissons d'ambulance une substance qui, sous le même volume, permettra d'anesthésier au moins trois fois plus de blessés.

M. Le Dentu. — Depuis la communication que j'ai faite, il y a plusieurs mois, sur les avantages de l'éthérisation, je n'ai pas cessé d'utiliser cette méthode d'anesthésie et ma statistique me permet aujourd'hui d'être encore plus affirmatif. Je crois à l'incontestable supériorité de l'éther et, sans insister outre mesure sur les raisons qui la démontrent, je voudrais, en peu de mots, reprendre quelques-uns des points mis en discussion.

En campagne, M. Delorme et M. Ollier sont dans le vrai : c'est au chloroforme qu'il faut donner la préférence. Et cela, pour les raisons que M. Delorme a fort bien précisées.

Au point de vue de la mortalité comparative de l'éthérisation et de la chloroformisation, il y aurait beaucoup à dire et je crois qu'on aurait grand tort de chercher les preuves de la nocuité possible de l'éther dans des statistiques trop anciennes. Les faits qui démontrent aujourd'hui que l'éther est moins dangereux que le chloroforme sont vraiment incontestables, et je considère ce point comme définitivement acquis.

Comme rapidité d'action, je pense, contrairement à M. Delorme, que l'éther ne le cède en rien au chloroforme. Avec un bon sac et de l'éther de bonne qualité, on obtient presque toujours une narcose parfaite en trois ou quatre minutes et, par conséquent, on peut dire que à cet égard, l'éther est préférable au chloroforme.

Au point de vue des vomissements consécutifs, je ne crois pas qu'on puisse un moment contester la supériorité de l'éther. Je base cette expérience sur des faits maintenant trop nombreux et trop probants pour laisser le moindre doute. Les malades vomissent souvent une ou deux fois à la fin de l'éthérisation; mais chez eux, et contrairement à ce qui passe si souvent après la chloroformisation, les vomissements ne se reproduisent plus.

Je suis à ce point convaincu de la rareté des vomissements consécutifs à l'éthérisation, que, lorsque mes malades vomissent après le deuxième jour, je n'hésite jamais à incriminer une autre cause que l'anesthésie. Le fait d'avoir employé l'éther devient ainsi pour moi une sorte de moyen de diagnostic qui me permet de donner au symptôme vomissement une véritable signification pronostique.

Le dernier point, que je désire signaler, concerne l'influence de l'éther sur les poumons. Faut-il croire à cette influence ou faut-il au contraire, comme M. Ollier, la nier résolument? Cette question importante ne me semble pas encore résolue et je me propose d'en

Digitized by Google

poursuivre l'étude avec toute l'attention qu'elle mérite. Tout ce que je sais, pour l'instant, c'est qu'en maintes circonstances j'ai vu des complications pulmonaires sérieuses survenir après la chloroformisation, et ce fait me porterait à penser qu'on exagère beaucoup à cet égard l'inconvénient particulier de l'éther.

M. Delorme. — Je souligne, avec insistance, la concession faite par M. Ollier, lui-même, sur la supériorité du chloroforme dans la chirurgie de campagne. Je ne pouvais souhaiter, à la cause que je défends, un appoint de plus haute valeur.

M. Ollier. — Je ne sais sur quels faits on se base, pour mettre sur le compte de l'éthérisation les complications bronchiques et pulmonaires qu'on a pu observer après l'anesthésie. Pour moi, tout en reconnaissant les inconvénients de l'éthérisation, et je dois dire de tout agent anesthésique absorbé par la muqueuse broncho-pulmonaire, dans certains cas d'irritations bronchiques et de sécrétion muqueuse abondante, je n'ai jamais observé de complications pulmonaires produites par l'absorption de vapeurs d'éther. J'ai employé cet agent chez des malades tourmentés par des toux opiniâtres et pénibles, et j'ai été souvent frappé par la sédation durable qu'amenait l'éthérisation. La semaine dernière, j'ai pratiqué la résection du coude sur une jeune femme, chez laquelle un commencement d'induration des sommets s'accompagnait d'une toux que rien ne pouvait calmer, et elle n'a plus toussé depuis l'opération.

Je rappellerai, à ce propos, qu'il y a une trentaine d'années, on se préoccupait beaucoup plus de l'action irritante du chloroforme sur le tissu pulmonaire que de celle de l'éther. En 1858, M. Faure publia, dans les *Archives de médecine*, un travail expérimental et clinique dans lequel il montrait l'action irritante du chloroforme sur les muqueuses et la coagulation du sang dans leurs capillaires superficiels. Aujourd'hui, c'est l'éther qu'on accuse, et je crois que c'est sans motif qu'on lui attribue les complications pulmonaires secondaires qu'on a pu observer chez certains opérés. J'ai vu, comme tous les chirurgiens, des pneumonies, des broncho-pneumonies après certaines opérations, mais ce n'est pas à l'éther que je les ai rapportées. J'en ai habituellement trouvé la cause dans des refroidissements accidentels pendant l'opération ou immédiatement après.

Pendant longtemps j'ai préféré le chloroforme, pour les opérations chez les très jeunes enfants, mais aujourd'hui je préfère l'éther à tous les âges, depuis que j'ai failli perdre un enfant de 18 mois qui a été sidéré dès qu'on a approché des narines une compresse imbibée de quelques gouttes de chloroforme. Mon regretté collègue et ami, le professeur Tripier, avait observé

Digitized by Google

quelques cas qui lui avaient fait bannir de sa pratique l'éther pour la seconde enfance. Je n'ai pas, pour ma part, observé d'accidents semblables, et je crois que l'éther, à doses progressives et non pas à dose asphyxiante, peut être administré à tous les âges. Chez les vieillards catarrheux et cardiaques, il doit toujours être administré avec la plus grande prudence, mais, dans ces conditions défavorables, il est bien moins dangereux que le chloroforme. Il n'exerce pas une action déprimante aussi marquée, son action est plus passagère, parce que son élimination est plus rapide.

Quand je parlais devant vous, il y a six semaines, de l'action secondaire des anesthésiques, action sur laquelle j'aurais pu m'étendre plus longtemps, si j'avais pu prévoir qu'il me serait donné d'assister aujourd'hui à cette séance, je faisais allusion aux troubles nerveux et autres accidents éloignés, mais je ne veux pas traiter cette question d'après mes souvenirs. Je n'ai pas en mes mains, aujourd'hui, les documents qui doivent servir de base à ma proposition. Je me contente donc de dire, en terminant, que je n'ai jamais observé d'accidents pulmonaires ou broncho-pulmonaires consécutifs à l'anesthésie qu'on puisse rapporter à l'éthérisation elle-même.

M. J.-L. Championnière. — Malgré l'autorité de M. Ollier, je reste convaincu qu'on s'exposerait aux plus grands mécomptes en acceptant ses affirmations sur l'impossibilité des complications pulmonaires à la suite de l'éthérisation. Quoi qu'en dise M. Ollier, ces complications sont indéniables, et, tous, nous savons, par des faits maintenant très nombreux, que chez les malades éthérisés, on note très souvent une hypersécrétion bronchique dont les malades chloroformisés sont toujours indemnes. Les partisans les plus convaincus de l'éthérisation le reconnaissent et nous ont eux-mêmes enseigné que cette propriété particulière de l'éther en faisait un agent dangereux chez les tuberculeux, chez les pulmonaires de toute nature, chez les enfants et chez les vieillards. Contrairement à ce que pense M. Ollier, l'éthérisation a donc, dans ces conditions précises, ses indiscutables contre-indications. M. Delorme et M. Ollier, lui-même, en agrandissaient encore le cercle tout à l'heure, en nous parlant de la supériorité du chloroforme dans la chirurgie de guerre. Il n'y a donc pas d'hésitations. Il ne faut rien exagérer et, comme je le disais à l'une de nos dernières séances, sous le prétexte que l'éther a certains avantages, il serait déplorable d'oublier les ressources de la chloroformisation et de laisser croire qu'elle doit désormais et en toutes circonstances, céder le pas à l'éthérisation.

M. Ollier. — Je maintiens mes assertions. L'irritation bron-

Digitized by Google

chique et les complications pulmonaires se produisent plus souvent avec le chloroforme qu'avec l'éther. Tout dépend de la dose. Les chirurgiens qui ont observé l'hypersécrétion bronchique, dont on veut incriminer l'éthérisation, sont des chirurgiens qui administrent l'éther à doses trop massives, et, je le répète, quand l'éther est administré comme il convient, il ne provoque jamais d'accidents pulmonaires.

M. Poncet. — Pour juger la fréquence comparative des complications pulmonaires à la suite de l'éthérisation et de la chloroformisation, il est exact qu'on rencontre, en pratique, des difficultés d'interprétation très réelles. Ces complications, si fréquentes chez les vieillards, s'observent en effet souvent après la chloroformisation aussi bien qu'après l'éthérisation et la part de responsabilité qui revient à la narcose elle-même, n'est pas toujours simple à préciser. Mais sous cette réserve, je n'en maintiens pas moins très nettement les conclusions de ma dernière communication. J'estime que l'éther est susceptible d'exercer sur les bronches une influence indiscutable et c'est à ce titre que je considère son emploi comme dangereux aux deux extrêmes de la vie. Quant à mes convictions sur la valeur de l'éthérisation, en tant que méthode générale d'anesthésie, elles sont aussi fermes que possible, et sans revenir autrement sur les raisons qui doivent, à mon avis, faire adopter l'éther comme anesthésique de choix, je rappellerai seulement que, pour tous ceux qui en ont l'expérience, son innocuité n'est pas un instant discutable. C'est là qu'est la véritable cause de la supériorité de l'éther. Il est moins dangereux que le chloroforme. Voilà l'argument unique et péremptoire autour duquel doivent se grouper tous les autres.

Lecture.

M. Lejars lit un travail intitulé : *Anus contre nature de l'intestin grêle. Entérectomie suivie d'anastomose des deux bouts, à l'aide du bouton de Murphy. Guérison. Élimination du bouton au 16e jour* (M. Quénu, rapporteur).

Présentation d'instruments.

Stérilisation des éponges par la vapeur d'alcool.

M. Michaux. — Les éponges sont abandonnées aujourd'hui de la plupart des chirurgiens, à cause de leur désinfection insuffisante.

Digitized by Google

M. Robert, de la pharmacie Douilhet et Robert, rue de Bourgogne, a eu l'idée d'appliquer aux éponges la stérilisation si parfaite de la vapeur d'alcool sous pression utilisée récemment par M. Répin pour la stérilisation des catguts, et, après un certain nombre d'essais, il est arrivé d'une manière constante et régulière à obtenir un produit que je vous présente et qui ne laisse rien à désirer au point de vue de la stérilisation et de la souplesse.

Des fragments d'éponges ainsi préparés ont été examinés au point de vue microbiologique par M. Villejean et trouvés stériles. J'ai prié moi-même mon ami M. le Dr Rénon, ancien interne des hôpitaux, de vouloir bien vérifier une boîte d'éponges que je lui avais remise. Six tubes ont été ensemencés et sont restés pendant huit jours dans l'étuve à 37°. Cinq sont restés absolument stériles, le sixième a présenté une culture d'un champignon absolument inoffensif, ce qui tenait peut-être à un défaut dans la soudure du fond de la boîte par laquelle s'était échappée une petite quantité d'alcool absolu.

J'ai employé moi-même ces éponges en plusieurs circonstances et elles ne m'ont donné aucune espèce d'accidents. Je souscris donc volontiers aux avantages que leur attribue M. Robert. Ces éponges sont parfaitement aseptiques. Les préparations qu'on leur fait subir ne leur enlèvent ni leur solidité, ni leur souplesse, ni leur volume. Étant livrées en boîtes soudées, telles qu'elles sortent de l'autoclave, il n'y aucun danger de contamination entre leur stérilisation et leur usage chirurgical.

Je ne voudrais pas soulever ici une discussion sur l'emploi des éponges ; je me bornerai à rappeler leurs avantages pour *nettoyer les plaies, recueillir le sang épanché, enfin, maintenir les viscères dans les laparotomies.* Dans ces trois usages, les éponges sont incontestablement supérieures aux tampons montés. On avait jusqu'ici à leur objecter leur prix élevé et leur stérilisation incomplète. M. Robert a fait disparaître le second de ces desiderata. Quant au premier, il peut être atténué par ce fait que dans une opération aseptique, on peut se contenter d'un petit nombre d'éponges et ces avantages m'ont paru donner grand intérêt à la présentation que je viens d'avoir l'honneur de vous faire.

La séance est levée à 5 heures 20 minutes.

Le Secrétaire annuel,

PAUL SEGOND.

Digitized by Google

Séance du 26 juin 1895.

Présidence de M. Th. Anger.

Le procès-verbal de la précédente séance est lu et adopté.

Correspondance

La correspondance comprend :

1° Les journaux et publications périodiques de la semaine ;

2° Une lettre de M. Olagnier, notaire, qui envoie à la Société un extrait du testament de M. Marjolin ;

3° Un travail intitulé : *Du frémissement hydatique des kystes hydatiques du foie*, par le Dr Etienne Rollet (M. Picqué, rapporteur) ;

4° Une observation intitulée : *Luxation pubienne de la hanche droite de cause traumatique. Remarques sur cette variété de luxations*, par M. Gilbert-Sourdille (M. Polaillon, rapporteur).

A propos du procès-verbal.

Stérilisation des éponges par la vapeur d'alcool.

M. Michaux. — Pour compléter ma communication de mercredi dernier sur la stérilisation des éponges par la vapeur d'alcool, je vous présente aujourd'hui les tubes qui ont servi à contrôler le degré de stérilisation des fragments d'éponges soumis à l'examen bactériologique. Vous pouvez constater que cette stérilisation est aussi parfaite que possible.

Discussion.

M. Quénu. — M. Michaux cherche à réhabiliter l'usage des éponges et je proteste contre cette tendance. Nous nous sommes enfin débarrassés de cet engin dispendieux dont on ne se sert plus guère que par routine ou par manie ; nous savons tous combien

Digitized by Google

l'usage des compresses ou des tampons aseptiques est simple, commode et sûr ; je considère donc tout retour vers l'emploi des éponges comme inutile ou même nuisible. Quoi qu'on fasse, l'éponge sera toujours un objet dispendieux et très difficile à stériliser. Un autre inconvénient que j'ai souvent constaté avec les éponges préparées par la méthode depuis si longtemps classique de Terrier et de Vercamer, c'est que, si bien préparées qu'elles soient au point de vue de l'antisepsie, elles restent encore chimiquement irritantes. Avec les compresses et les tampons, nous pouvons au contraire opérer à peu de frais et en toute sécurité. Rien ne vaut une bonne compresse pour étancher une cavité quelconque, ou protéger la masse intestinale, et, je le répète, en revenant à l'emploi des éponges, nous avons tout à perdre.

M. J.-L. Championnière. — Que M. Quénu ait proscrit de sa pratique l'usage des éponges, c'est affaire à lui, mais ce que je lui dénie formellement, c'est le droit d'empêcher les autres de s'en servir. Pour ma part, j'estime qu'en maintes circonstances rien ne peut remplacer les éponges et j'ajoute que dans ma pratique, je n'ai jamais observé l'ombre d'un accident imputable à leur emploi. Trop souvent on s'est plu à les incriminer pour expliquer des accidents dont la mauvaise observation des règles de la chirurgie antiseptique était en réalité seule responsable. Il faut donc se garder de voir dans la déclaration de M. Quénu autre chose qu'un jugement très personnel et bien savoir que l'emploi des éponges mérite à tous les titres d'être conservé.

Suite de la discussion sur l'hystérectomie par voie abdomino-vaginale.

M. G. Richelot. — Les critiques qu'on a bien voulu faire à mon procédé d'hystérectomie abdominale totale me permettront de revenir sur plusieurs détails que j'ai négligés dans une description volontairement concise, et qui ont besoin, je le reconnais, d'être exposés avec plus de précision.

Mais d'abord, je dirai à mes collègues que je n'ai pas eu l'intention de leur parler du traitement des fibromes utérins en général ; que je suis partisan, autant et plus qu'eux, de l'hystérectomie vaginale, toutes les fois que le volume et la disposition des fibromes leur permettent de passer par la filière pelvienne ; qu'enfin je ne méconnais pas l'utilité, pour certains cas désormais exceptionnels, de l'opération de Battey ou d'Hégar. Laissons de côté tous ces faits, qui ne sont pas en discussion.

Digitized by Google

Je leur dirai en outre, parce qu'ils ont semblé le méconnaître, que mon procédé d'hystérectomie est *exclusivement abdominal.* Sans doute, pour laisser les pinces à demeure, il faut bien les introduire par le vagin ; mais cela ne suffit pas à constituer une opération par voie vaginale ou un procédé mixte, comparable à ceux qui existent déjà. Il y a, en effet, une hystérectomie *abdomino-vaginale* qui consiste à enlever d'abord la masse utérine en créant un pédicule provisoire, puis à extraire celui-ci par les voies naturelles ; c'est l'opération qu'a défendue M. Reynier et aussi M. Championnière. Elle peut être bonne, je n'en disconviens pas ; mais une fois, j'ai exercé quelques tractions sur un pédicule intra-pelvien que je venais de façonner, pour me rendre compte des difficultés que j'aurais, le cas échéant, à faire cette ablation secondaire, et j'ai trouvé que mon pédicule tenait ferme et n'était guère accessible au fond du vagin ; puis, je me suis fait dire par des élèves de M. Péan que les choses ne vont pas toujours simplement. Ne voyez-vous pas, d'ailleurs, qu'il faut changer la position de la femme, perdre du temps, rendre l'opération plus longue et moins propre ? C'est un pis-aller qu'on nous propose là ; c'est avouer qu'on n'a pas encore de procédé pour faire l'ablation totale.

J'aimerais beaucoup mieux, et j'ai fait plusieurs fois avec succès l'hystérectomie *vagino-abdominale*, inverse de la précédente, en dégageant d'abord le segment inférieur, plaçant les pinces utérines, et achevant l'opération par la voie sus-pubienne. Ceci pourrait être un procédé de choix, et je m'y serais tenu s'il était toujours applicable. Mais vous savez très bien que souvent la masse est tout entière au-dessus du détroit supérieur, les culs-de-sac disparus, le col effacé. On n'a aucune prise, aucune possibilité de faire descendre l'utérus et de pratiquer sans danger les premiers temps d'une hystérectomie vaginale. Nous devons donc avoir, pour être bien armés, un procédé qui traite l'utérus et son col d'une seule pièce, et les attaque tous deux par la voie abdominale ; c'est ce que je vous ai proposé.

Je pense que mes collègues ont fait une confusion entre deux mots de la langue française, *définitif* et *exclusif.* Tous m'ont reproché d'avoir appelé mon procédé définitif, parce que la grande variété des fibromes abdominaux nous oblige à varier notre conduite. Ils ont voulu dire : exclusif. Et cela va sans dire : il n'y a pas de méthode exclusive, de procédé unique permettant d'aborder de la même façon les tumeurs interstitielles du volume d'une tête de fœtus et les énormes fibromes inclus dans un ligament large et décollant au loin le péritoine pariétal. Ce que j'ai voulu dire, c'est que, mis en demeure d'enlever un utérus qui contient

Digitized by Google

un ou plusieurs fibromes dans son épaisseur ou à sa surface, j'ai maintenant un procédé qui me paraît le meilleur et auquel je me tiens sans faire de plus amples recherches. Il ne s'agit pas d'une variété quelconque de *myomectomie*, et M. Quénu n'est pas dans la question quand il nous parle de fibromes pédiculés qu'on enlève en laissant l'utérus. Remarquez d'ailleurs que, sauf ces tumeurs pédiculées ou incluses qui ne mènent pas à l'hystérectomie proprement dite, l'opération, si complexe qu'elle soit, revient presque toujours à vaincre, suivant l'inspiration du moment, les premières difficultés résultant du nombre, du volume et du siège des fibromes, pour attaquer ensuite l'utérus « comme à l'ordinaire », c'est-à-dire suivant le procédé qu'on a choisi et qu'on aime le mieux. En d'autres termes, à part des temps accessoires qui peuvent avoir, sans doute, une importance vitale, l'hystérectomie abdominale se ressemble toujours à elle-même dans ses termes essentiels, et voilà pourquoi chaque auteur a « son procédé » qu'il applique à peu près à tous les cas.

J'insisterai peu sur la comparaison que M. Reynier a faite entre mon procédé et celui de Lanphear (*Annales de gynécologie*, 1893). M. Segond m'a défendu. Il est clair qu'au point où en est la chirurgie, nous n'avons plus rien à inventer de fond en comble. J'ouvre l'abdomen comme tout le monde, je perfore le cul-de-sac antérieur du vagin sans la moindre originalité ; avant moi ou en même temps que moi, on s'est servi des pinces à demeure dans l'hystérectomie abdominale, mais j'ai dit qu'on n'avait pas encore touché le but, et je ne vous ai pas parlé des opérations que j'ai faites ainsi pendant toute l'année 1894, bien qu'elles aient été heureuses, parce que je n'avais pas alors de procédé « définitif ». Ce qui rend une opération nouvelle, ce n'est pas l'ensemble des temps dont elle se compose, c'est un détail souvent minime en apparence, mais qui lui donne un cachet particulier, une simplicité plus grande, un meilleur pronostic. A ce point de vue, je ne vois aucun rapport entre mon opération et celle de Lanphear. Il sectionne et lie une partie des ligaments larges, il ouvre le cul-de-sac de Douglas ; moi, je proscris toute ligature et je n'ouvre le vagin qu'en avant, mais je pratique un orifice à la base du ligament pour y insinuer mon mors postérieur. C'est là le nœud de la question, le détail spécifique dont je viens de parler ; c'est là le temps qui, dans les opérations les plus ardues que j'ai faites jusqu'ici, m'a toujours paru simple et ne m'a donné aucun déboire.

Blesser l'artère utérine en agissant de la sorte, ou passer au-dessus d'elle ? Impossible, puisque j'enfonce mes ciseaux mousses au ras du col, au point où je viens d'arrêter la désinsertion du vagin. C'est le même point où, après l'incision circulaire de l'hys-

Digitized by Google

térectomie vaginale, on n'a jamais peur d'être au-dessus de l'utérine ou de la blesser.

Toucher l'uretère, en poussant la pince en haut et en dehors des annexes? Impossible. J'ai dit, il est vrai, que dans l'hystérectomie vaginale, on blesse l'uretère « en poussant trop haut une pince trop longue » ; mais ici, nous sommes au pied du ligament, sous lequel passe l'uretère. Chacun sait que, dans la même hystérectomie vaginale, on peut appliquer des pinces aussi loin qu'on veut sur le bord et la moitié supérieure du ligament. L'uretère n'est pas contenu entre les deux feuillets de ce dernier ; dès que le mors postérieur de ma grande pince est sorti dans le cul-de-sac de Douglas, il est au-dessus du conduit et peut se porter en dehors par sa pointe.

Vous craignez qu'avec les fibromes très volumineux, les ligaments larges ne soient trop hauts pour être pris dans une seule pince. Je suis sûr du contraire. Deux cas, en effet, peuvent se présenter : si le fibrome est développé aux dépens du fond de l'utérus, il peut être énorme, dépasser l'ombilic, remplir le ventre, les ligaments sont à leur place dans le petit bassin et la pince se manie aisément sur les côtés du col. Si, au contraire, la tumeur est incluse dans le segment inférieur, elle remplit la cavité pelvienne, s'élève plus ou moins au-dessus du pubis, et on trouve à son sommet, tout en haut, le fond de l'utérus et les annexes. Le bord supérieur du ligament peut être alors au-dessus de l'ombilic. Comment faire? Enucléer la tumeur à l'aide d'une incision médiane ; l'utérus vidé devient flasque, le segment inférieur s'amincit, le fond de l'organe s'abaisse, le ligament large descend à volonté et la pince est trop longue pour lui. Impossible de commencer l'hystérectomie proprement dite avant de s'être débarrassé des masses fibreuses qui voilent ou encombrent le petit bassin. Et comment donc, en pareil cas, façonnez-vous un pédicule, pour le laisser dans le ventre ou pour l'enlever ensuite par le vagin? Avez-vous la prétention de traiter plus facilement que moi cette masse qui remplit l'excavation? Quand je faisais un pédicule, je ne procédais pas autrement ; je vidais le segment inférieur quand il était plein, pour arriver toujours à un pédicule mince.

L'énucléation préalable ne donne pas beaucoup de sang, quand on fait l'incision sur la ligne médiane, ou quand on ouvre des loges petites, saillantes à droite et à gauche. Elle prolonge peu la durée de l'opération. Ne me parlez pas de la durée et du shock ; même avec l'énucléation, même avec des ruptures d'adhérences au début de la manœuvre, c'est moi qui ai tout l'avantage de la rapidité.

Dans une opération que j'ai faite le 25 avril, il y avait une quantité de fibromes saillants à la surface de l'utérus, l'épiploon les

Digitized by Google

recouvrait, s'enfonçait dans leurs interstices et leur adhérait intimement, une anse d'intestin grêle leur était accolée. J'ai mis vingt minutes à me débarrasser de ces adhérences; mais, dès que j'ai pu attaquer franchement l'utérus, tout le reste de l'opération m'a demandé vingt-cinq minutes. J'ai donc mis trois quarts d'heure en tout, y compris la suture abdominale.

Jusqu'ici, j'ai surtout répondu à mon collègue Reynier. Quant aux arguments judicieux que m'a présentés M. Schwartz, ma réponse est contenue tout entière dans l'opération que j'ai faite sous ses yeux à l'hôpital Cochin. C'est bien à cette malade qu'il pensait, quand il me disait à cette tribune : « Pouvez-vous toujours trouer facilement la base du ligament large, quand un ou plusieurs fibromes viendront s'étaler vers l'enceinte pelvienne; pourrez-vous placer les pinces quand le vagin sera long et étroit ? » Chez la femme qu'il a bien voulu me faire opérer dans son service, j'étais servi à souhait pour faire la démonstration demandée. Le fibrome, développé dans le segment inférieur, remplissait l'excavation, et je n'ai pu l'en faire sortir; les ligaments larges et le fond de l'utérus, contenant lui-même un fibrome, dépassaient l'ombilic; le vagin, au fond duquel la tumeur faisait saillie, était d'une étroitesse absolument inusitée. L'utérus mis à nu, j'ai bientôt vu qu'il fallait tourner la difficulté principale en extrayant d'abord les fibromes. J'ai attaqué franchement le tissu utérin sur la ligne médiane, la grosse masse pelvienne est sortie par morcellement, et M. Schwartz a pu voir comme l'utérus vidé devient complaisant, et comme les ligaments se laissent engager entre les mors de la grande pince. L'opération promettait de grosses difficultés, elle a été laborieuse ; mais seuls les temps accessoires m'ont donné de la peine, et c'est le détail spécifique, le trou dans le ligament large et le placement de la pince, qui ont été simples.

Je n'ai rien à dire à mon collègue Segond, si ce n'est qu'il m'a parfaitement compris. Je relève surtout dans son discours l'insistance qu'il a mise à revenir sur la comparaison que j'avais faite entre le résultat immédiat de l'hystérectomie abdominale, telle que je la conçois, et celui d'une hystérectomie vaginale. En effet, ce que nous trouvons suffisant ou supérieur dans celle-ci ne peut devenir tout à coup mauvais dans la première : ainsi les pinces à demeure sans aucune ligature, et sans occlusion du péritoine. M. Ricard préfère les ligatures, bien qu'il ne soit pas facile de prendre l'utérine; il ne craint pas trop cette artère, qu'il a vu saigner avec modestie, et qui lui a laissé le temps d'agir pour le mieux. Je pense qu'il a eu affaire à une branche de l'utérine plutôt qu'à l'artère elle-même, et je l'engage à ne pas trop s'y fier. M. Ricard craint surtout le passage des instruments et des doigts à travers le

Digitized by Google

conduit vaginal, et y voit une source d'infection pour le péritoine. Comment ! dans un vagin bien lavé, j'introduis une fois les deux doigts de la main gauche pour reconnaître le cul-de-sac antérieur et aller au devant de mes ciseaux; la manœuvre est autrement simple et aussi sûre que de faire saillir le cul-de-sac avec un instrument métallique. Un peu plus tard, j'introduis les pinces. Où voyez-vous des causes d'infection? Du moment que vous faites l'ablation totale, vos doigts touchent la muqueuse; il faut que le vagin soit aseptique. Ne l'exigez-vous pas dans l'hystérectomie vaginale? et dans celle-ci, vos doigts ne vont-ils pas sans cesse du vagin au péritoine reconnaître la disposition des fibromes, libérer les annexes et les attirer? les pinces ne suivent-elles pas la même route pour aller saisir le bord supérieur du ligament large ou la tranche postérieure du vagin?

Je croyais que vous alliez me parler d'une infection secondaire par défaut d'occlusion du péritoine; car on m'a dit bien des fois que le danger devait être là. Mais point; vous qui craignez l'infection par le vagin, vous laissez le vagin ouvert, MM. Routier, Tuffier et Championnière ne le ferment pas davantage. Ainsi, vous comprenez que, au lieu de nous donner la peine d'aller placer les fils tout au fond du petit bassin, nous avons le droit de fermer la plaie par le tamponnement. Allez donc jusqu'au bout, continuez la comparaison avec l'hystérectomie vaginale, et convenez que pendant la manœuvre, l'infection n'est pas plus à craindre,

Et maintenant, j'ajouterai quelques mots sur certains points du manuel opératoire que je n'ai pas suffisamment traités.

J'ai dit qu'il fallait se placer entre les jambes de la femme et que je renonçais au plan incliné. Or, le professeur Landau (de Berlin), qui assistait à une de mes opérations, m'a donné l'idée, qui aurait bien pu me venir toute seule, d'incliner du côté de la tête le lit de Mariaud ou tout autre analogue, ce qui ne m'empêche pas de me placer entre les jambes, et ce qui a l'avantage de laisser pénétrer le jour dans la cavité pelvienne. J'ai procédé de la sorte à Saint-Louis le 18 mai, à Saint-Antoine le 24, à Cochin le 25, à Saint-Louis le 28 mai et le 17 juin.

J'ai peut-être eu tort de dire que, dans la désinsertion du vagin en avant, « rien ne saigne, pas plus que dans l'hystérectomie vaginale ». Les ciseaux peuvent atteindre une artériole ou des tissus veineux rampant sur le col à droite et à gauche. Si on ignore d'où le sang peut venir, on hésite, on ne saisit rien, on laisse un flot de sang remplir le champ opératoire. C'est sur la face antérieure du col qu'il faut mettre le doigt et pincer provisoirement. Il faut aussi se rappeler que le museau de tanche est tout petit, qu'un ou deux coups de ciseaux vous mènent à la base du ligament large, et qu'en

Digitized by Google

allant plus loin, on risque de trouver les branches de l'utérine.

Je répète que les pinces du ligament large doivent avoir beaucoup de « bande » pour que leur extrémité ne laisse pas glisser le bord supérieur. Je le répète, parce que les fabricants n'en comprennent pas toujours l'importance, et qu'il est en ce moment difficile de trouver des pinces entièrement satisfaisantes. Si on n'y prend garde, il y aura des malheurs, et on dira que c'est ma faute.

Un point auquel je tiens beaucoup, c'est l'hémostase complémentaire sur la tranche postérieure du vagin. On m'a demandé pourquoi j'allongeais l'opération en m'obstinant à mettre plusieurs longuettes sur ces points saignants; et on m'a dit que, dans l'hystérectomie vaginale, le suintement sanguin s'arrête tout seul et que des tampons suffisent. L'argument est très mauvais; je tiens, dans l'hystérectomie vaginale, à une hémostase complémentaire très soignée, et je m'arrête quand je ne vois plus une goutte de sang. Je connais des malheurs arrivés par insuffisance d'hémostase, pendant que les pinces étaient en place; je sais des chirurgiens dont les internes s'attendent, après les hystérectomies vaginales, à être appelés dans la journée auprès de la malade qui saigne; j'ai vu des femmes avoir des accidents sérieux, suppurer longtemps, parce qu'une certaine quantité de sang avait coulé dans le petit bassin et s'y était infectée.

Je tiens d'autant plus à achever l'hémostase avec les pinces, que je refuse de tamponner dans le ventre, au delà des points qui saignent. Je place les tampons dans le vagin, à l'entrée du péritoine, ici comme dans l'hystérectomie vaginale. L'extrémité des grandes pinces est libre dans l'abdomen, sans inconvénient.

J'espère que mes arguments vous auront paru de quelque valeur; ceux qui m'ont vu opérer ne sont pas loin, je crois, d'être convaincus; mais c'est aux faits, recueillis en grand nombre, qu'il faut demander une démonstration. Nous n'avons pas encore de statistique; attendons.

M. Quénu. — Si M. Richelot me demandait ce que je pense du qualificatif dont il a doté son procédé, je lui répondrais qu'à mon sens, les procédés définitifs n'existent pas en chirurgie. Mais en prenant la parole à propos de la communication de notre collègue, je n'ai pas abordé ce côté de la question et M. Richelot fait erreur en me comptant au nombre de ceux qui ont fait la critique particulière du nom qu'il a choisi pour son procédé.

Digitized by Google

Rapport.

Appendicite infectieuse compliquée de péritonite, traitée avec succès par la résection de l'appendice, par M. le Dr RIGAL, médecin-major de 1re classe à l'hôpital Saint-Martin.

Rapport par M. JALAGUIER.

L'observation que nous a communiquée M. Rigal, dans la séance du 2 mai 1894, peut se résumer de la façon suivante :

Le nommé M..., jeune soldat au 7e régiment d'artillerie à pied, fut évacué, le 20 février 1894, à 3 heures du soir, sur l'hôpital Saint-Martin avec le diagnostic : « péritonite localisée avec symptômes phlegmoneux ». Le médecin de service prescrivit immédiatement : diète, ventouses scarifiées, potion calmante.

M. Rigal, examinant le malade à sa contre-visite, put constater l'existence de douleurs spontanées assez vives dans tout l'abdomen qui était ballonné et sensible à la pression ; il n'y avait aucune tuméfaction appréciable. Respiration accélérée ; pouls, 110 ; température, 37°,5 ; langue un peu sèche. Nausées depuis trois jours, il n'y avait eu ni selles ni émissions gazeuses. Pas de hernie.

Dans les antécédents du malade, on relevait les renseignements suivants : à l'âge de 7 ans, chute sur l'abdomen ayant nécessité un séjour au lit de trois mois; pendant ce temps, crise de rhumatismes ; à 12 ans, puis à 20 ans, nouvelles crises de rhumatismes. De plus, depuis l'enfance, prédisposition marquée aux bronchites. Parents vivants, mais rhumatisants. Six frères ou sœurs vivants et bien portants ; une sœur aînée avait succombé à l'âge de 18 ans à une affection pulmonaire.

En juin 1893, à la suite de l'absorption d'une grande quantité d'eau froide, M... ressentit une vive douleur abdominale et dut garder le lit pendant deux jours.

Au mois de novembre 1893, il fut incorporé au 7e régiment d'artillerie à pied et fit régulièrement son service jusqu'au 18 février 1894. Ce jour-là, il fut pris brusquement, sans cause appréciable, de coliques très vives qui allèrent en augmentant jusqu'au 20 février, date de son admission à l'hôpital. M. Rigal prescrivit deux lavements émollients et un purgatif, l'huile de ricin.

Le lendemain 21 février, aggravation manifeste des symptômes : douleurs abdominales plus vives, ventre ballonné, tympanisé. Au niveau de la fosse iliaque droite, tuméfaction résistante sans empâtement marqué. Faciès grippé; langue sèche un peu noirâtre sur les bords ; respiration rapide ; pouls 120, température 38°,2. La nuit avait été agitée, sans sommeil ; plusieurs vomissements de matières bilieuses s'étaient produits. Le purgatif et les deux lavements n'avaient amené aucune évacuation. M. Rigal hésitait entre une occlusion intestinale et une « périityphlite compliquée de péritonite ». Après une consultation avec

Digitized by Google

M. le Dr Madamet, médecin-chef de l'hôpital, assisté de MM. les Drs Dionis, Billet et Altemaire, on s'arrêta au diagnostic de typhlo-appendicite, et une intervention immédiate fut, à l'unanimité, jugée nécessaire.

Après anesthésie chloroformique, M. Rigal pratiqua une incision oblique de 12 centimètres, à 4 centimètres au-dessus et en dedans de l'arcade de Fallope. Rien de particulier jusqu'au péritoine, qui fut incisé dans toute l'étendue de la plaie. Je cite ici textuellement M. Rigal : « La cavité abdominale nous apparaît vivement congestionnée et d'une couleur violacée dans la région correspondant à la partie moyenne de notre incision. Il n'existe aucune trace d'épanchement dans son intérieur. La séreuse viscérale, normale à la périphérie, devient de plus en plus congestionnée jusqu'au niveau du cœcum où elle apparaît d'un noir intense. On ne constate à sa surface aucune granulation ; les anses intestinales sont agglutinées et comme affaissées sur les matières qu'elles contiennent ; quelques tractus fibrineux recouvrent leur surface. Le cœcum et une portion du côlon ascendant distendus, cherchent seuls à faire issue au dehors. *On voit, à travers la séreuse viscérale qui est vivement infectée, à la face postéro-inférieure du cœcum, le pourtour d'une ulcération siégeant sur la paroi interne, sinueuse, elliptique et d'un diamètre de 4 à 5 centimètres.* En ce point, la paroi a perdu sa souplesse, elle est légèrement parcheminée et tranche par sa couleur verdâtre sur les portions noires périphériques. En soulevant le cœcum, une cuillerée à bouche d'un liquide noir, sanieux, sans odeur marquée s'écoule ; il est immédiatement épongé avec des compresses de gaze iodoformée. « De l'extrémité du cœcum se dégage un appendice volumineux, noueux et violacé. La résection est pratiquée entre deux fils de catgut. Le segment enlevé est sanguinolent et friable ; on ne trouve dans son intérieur aucun corps étranger. »

Après toilette du péritoine, M. Rigal réunit partiellement la plaie et établit un drainage péritonéal avec de la gaze iodoformée. Les suites opératoires furent des plus simples ; au premier pansement qui fut fait le 26 février, on trouva le ventre plat, souple, indolore. Une selle copieuse et facile eut lieu dans la soirée. La guérison de la plaie se fit avec une régularité parfaite, malgré une broncho-pneumonie apparue le 26 février, et un érysipèle de la face qui se montra le 2 mars, en commençant par les ailes du nez. La cicatrisation de la plaie opératoire était achevée le 15 avril.

M. Rigal fait suivre cette opération des réflexions suivantes : « Chez un jeune soldat offrant comme antécédents personnels un traumatisme abdominal et une prédisposition marquée aux bronchites, nous assistons au début assez brusque de phénomènes intestinaux compliqués de symptômes péritonitiques. La suppression des selles depuis trois jours et l'absence d'émissions de gaz par l'anus, avec une température normale, les douleurs abdominales, les nausées, nous firent tout d'abord songer à la possibilité d'une occlusion intestinale. Autant pour éclairer le diagnostic incertain

Digitized by Google

que pour remplir une indication qui me paraissait importante : le rétablissement du cours des matières; je prescrivis, sans méconnaître les inconvénients d'une pratique jugée néfaste par certains auteurs, un purgatif d'exploration (Berger) qui demeure sans résultat. Douze heures après, la prédominance des symptômes péritonéaux avec élévation de la température et l'apparition d'une voussure avec empâtement diffus dans la fosse iliaque droite, jointes au rôle prépondérant accordé à l'appendice dans la production des affections décrites sous le nom de typhlites et de paratyphlites nous firent incliner à penser avec mes collègues à une lésion de cet appendice. »

On ne saurait trop féliciter M. Rigal de ne pas s'être attardé, comme cela arrive encore si souvent en pareil cas, au diagnostic d'occlusion intestinale. Il a opéré de bonne heure, avant la diffusion de la péritonite, et il a sauvé son malade. Du reste, le diagnostic s'imposait et l'indication était formelle. Je ferai remarquer que, dans ce cas, comme dans presque tous les cas analogues, il y avait une discordance manifeste entre le nombre des pulsations cardiaques et le degré de la température. Cette discordance entre le pouls et la température, lorsqu'elle se montre au cours d'une appendicite, indique presque à coup sûr la tendance de la péritonite à se généraliser; lorsqu'elle apparaît dès le début, quelque atténués ou obscurs que puissent être les autres signes, on peut affirmer que la péritonite est diffuse d'emblée. Je crois avoir été l'un des premiers à montrer l'importance de cet élément de diagnostic et de pronostic, et je pourrais presque dire que jamais je ne l'ai trouvé en défaut dans les cas très nombreux de péritonites d'origine appendiculaire qu'il m'a été donné d'observer pendant ces dernières années.

M. Rigal nous dit qu'il a prescrit un purgatif d'exploration « sans méconnaître les inconvénients d'une pratique jugée néfaste par certains auteurs ». J'avoue que je me range parmi les adversaires irréconciliables des purgatifs d'exploration; je les crois dangereux dans les cas d'occlusion intestinale; je les regarde comme funestes dans les cas d'appendicite. Je ne compte plus les observations d'appendicite dans lesquelles purgatifs ou lavements n'ont eu d'autre résultat que de précipiter la diffusion de la péritonite. Chez le malade de M. Rigal, l'huile de ricin et les deux lavements n'ont pas eu cet effet fâcheux, mais c'est uniquement parce que l'intestin distendu et paralysé n'a pas réagi, l'ulcération cœcale reconnue au cours de l'opération ne demandait qu'à se rompre et l'on peut deviner ce qui serait advenu, si le purgatif et les lavements avaient amené des contractions intestinales énergiques. M. Rigal n'est pas revenu à la charge et il a prudemment agi.

Digitized by Google

M. Rigal a judicieusement conduit son opération ; j'approuve le choix de l'incision latérale qui est indiquée chaque fois que l'on constate un empâtement ou une manifestation quelconque prédominant du côté du cœcum ; elle donne beaucoup plus de facilité que l'incision médiane pour arriver sur l'appendice et pour le réséquer si on le trouve. Cette résection ne doit être faite que si l'appendice se présente pour ainsi dire de lui-même ; je continue à penser qu'il ne faut jamais s'acharner à sa poursuite, aussi bien dans les cas où l'on opère pour une appendicite avec péritonite circonscrite que dans ceux où l'on a affaire à une péritonite généralisée.

Il eut été intéressant d'avoir quelques détails précis sur l'état de l'appendice enlevé par M. Rigal ; malheureusement l'observation est muette à cet égard. Il est probable qu'une étude microscopique de cet appendice complétée par l'examen bactériologique du liquide trouvé au-dessous du cœcum, nous eut aidés à comprendre la signification de l'ulcération singulière aperçue à travers la paroi cœcale, et sur laquelle je n'ai, pour ma part, aucune opinion. M. Rigal rapprochant les antécédents bronchitiques du malade, de l'apparition, après l'opération, d'une broncho-pneumonie et d'un érysipèle de la face, est porté à admettre une infection mixte tuberculeuse et streptococcique. C'est possible, mais rien n'est venu confirmer cette hypothèse, au moins en ce qui concerne la tuberculose ; j'ai pu examiner l'opéré le 10 mai 1894 : la guérison était complète et l'auscultation ne révélait aucun vestige de tuberculose. Depuis cette époque, M. Rigal a reçu à plusieurs reprises des nouvelles de son opéré qui, au mois de janvier 1895, était en parfaite santé et était employé comme garçon de salle au lycée d'Orléans.

En résumé, Messieurs, cette observation, bien qu'un peu incomplète à certains points de vue, n'en est pas moins très intéressante, car elle prouve, après quelques autres, l'efficacité de la laparotomie précoce dans la péritonite consécutive à l'appendicite et à la typhlite. Les conditions, ici, étaient relativement favorables car il s'agissait. évidemment, d'une péritonite encore peu étendue, circonscrite autour du cœcum : l'exsudat, en effet, se réduisait à une cuillerée à bouche de liquide noirâtre, non purulent, collecté au-dessous du cœcum, et les anses grêles du voisinage étaient simplement agglutinées par quelques fausses membranes. La laparotomie a coupé court à la tendance extensive de l'infection, et, chose bien intéressante, l'ulcération cœcale qui paraissait sur le point de se compléter s'est trouvée, elle aussi, arrêtée dans son évolution. Il est plus que probable que l'ulcération, abandonnée à elle-même, n'eût pas tardé à perforer la paroi ; on se serait alors trouvé, sans doute, en pré-

Digitized by Google

sence d'une péritonite septique diffuse qui, elle, est d'un pronostic à peu près fatal, quoi qu'on fasse.

Je vous propose, Messieurs, d'adresser des remerciements à M. Rigal pour son intéressante communication, et d'inscrire son nom dans un rang honorable sur la liste des candidats au titre de membre correspondant.

Discussion.

M. Routier. — A propos du rapport de mon collègue et ami Jalaguier, laissez-moi vous dire combien je partage et j'appuie ses opinions sur l'influence funeste du purgatif dans les appendicites. Je viens justement d'en opérer quatre cas dont je voulais vous soumettre les pièces. Dans deux cas où la péritonite généralisée était imminente, c'était certainement l'effet d'un purgatif.

M. Ch. Monod. — Les faits cités par M. Routier n'ont aucune analogie avec celui dont M. Jalaguier nous a relaté l'histoire. M. Routier nous parle en effet de sujets chez lesquels les lésions suppuratives étaient localisées et par conséquent curables alors que chez le malade de M. Jalaguier la péritonite était généralisée c'est-à-dire mortelle toujours ou peu s'en faut. Or j'estime qu'on ne saurait trop insister sur la nécessité formelle de toujours distinguer des faits aussi disparates. La question de l'appendicite est du reste parmi les plus intéressantes et je crois que nous aurions tout avantage à la mettre à l'ordre du jour de nos séances.

Communication.

Cas d'arthrite longueuse où la désorganisation profonde de la moelle diaphysaire a nécessité la désarticulation du membre. Technique et résultats de cinq désarticulations de la cuisse.

Par M. LE DENTU.

Au congrès de chirurgie de 1888, j'ai attiré l'attention de mes collègues sur certaines altérations de la moelle diaphysaire, consécutives aux arthrites tuberculeuses, d'où naissent des indications particulières au point de vue du choix à faire entre les diverses méthodes de traitement. Ces altérations consistent dans une raréfaction extrême de ce tissu qui peut aboutir à sa disparition complète. La diaphyse n'est plus qu'un tube aux parois amincies *qui ne contient rien ou presque rien*. Voici des exemples bien propres à fixer les idées relativement à l'état nouveau où se trouve l'os et

Digitized by Google

aux conséquences anatomiques et physiologiques possibles des profondes modifications qu'il a graduellement subies :

I. — *Amputation du bras droit pour arthrite fongueuse du coude,* suivie immédiatement de la désarticulation de l'épaule.

Homme d'environ 40 ans, sans lésions pulmonaires très accusées, rendu cachectique par une suppuration prolongée du coude. Résection contre-indiquée par l'étendue des lésions du coude. Je fais faire l'amputation du bras vers la partie moyenne par M. Walther, alors mon interne; mais, après que l'os eût été scié, nous nous apercevons que le canal médullaire, agrandi par l'amincissement de la coque diaphysaire, est absolument vide. Une tige rigide, introduite jusqu'à la partie supérieure du canal médullaire, pénètre sans traverser une couche de tissu mou et ne ramène à l'extérieur aucun débris de moelle. Estimant que la vitalité de l'humérus est trop compromise pour que je puisse compter sur la reproduction d'un tissu médullaire intradiaphysaire après l'amputation, je pratique séance tenante la désarticulation de l'épaule. Cet homme a guéri et son état cachectique s'est modifié peu à peu favorablement.

II. — En 1888, j'avais dans mon service à l'hôpital Saint-Louis une jeune fille de seize ans, atteinte d'une arthrite fongueuse du genou dont je n'avais pu arrêter la marche.

Je voulus tenter chez elle la résection, mais après des sections successives de l'épiphyse fémorale parsemée de foyers tuberculeux, j'atteignis la partie inférieure du canal médullaire et je constatai que la moelle avait entièrement disparu. Fallait-il amputer la cuisse à quelque distance au-dessous de l'articulation? Fallait-il désarticuler? Ce second parti était celui auquel il faudrait sans doute s'arrêter, mais comme cette grave résolution ne pouvait être prise au pied levé et sans qu'il fût absolument certain que la moelle manquait jusqu'à la partie supérieure du fémur, je me réservai quelques jours de réflexion. Après un tamponnement de la plaie opératoire avec de la gaze iodoformée, je renvoyai la malade à son lit et c'est seulement quatre jours après que je lui fis une seconde opération. Je pratiquai tout d'abord une incision sur la face antérieure de la partie moyenne de la cuisse, jusqu'au fémur; puis, j'appliquai dans ce point une couronne de trépan, de manière à m'assurer si, à ce niveau, la moelle présentait des caractères propres à faire penser qu'une amputation suffirait. Là, comme plus bas, la moelle avait disparu. Pensant qu'une amputation laisserait persister une fistule incurable, par suite du défaut de réparation de la moelle au sein d'un os aussi altéré, je désarticulai la hanche. La malade guérit. Je l'ai revue plusieurs fois depuis lors, dans un état de santé très satisfaisant.

III. — Au mois de décembre 1894, j'ai eu à soigner à l'hôpital Necker un jeune homme de 19 ans, atteint d'arthrite fongueuse du genou.

Digitized by Google

La résection me parut nécessaire et fut faite par moi dans des conditions en apparence très satisfaisantes au point de vue de l'état local et de l'état général. Le malade ne portait pas de lésions pulmonaires et du côté du genou, les désordres étaient bien limités. La moelle du tissu alvéolaire de l'épiphyse fémorale était très grasse, état qu'on ne doit jamais considérer comme incompatible avec une guérison franche.

Au bout de cinq à six jours, la température commença à s'élever. Un suintement de plus en plus abondant s'échappa de l'interstice des surfaces sectionnées ; celles-ci se désunirent et en même temps, une tuméfaction manifeste apparut sur toute la moitié inférieure du fémur qui prit la forme d'une massue. Les parties molles participèrent au gonflement, sans qu'il se produisit cependant de menace de suppuration. La marche insidieuse des lésions, l'état graisseux de l'épiphyse, en disproportion avec les désordres articulaires, me firent penser qu'il s'agissait d'une ostéo-myélite tuberculeuse et que l'infiltration de la moelle remontait jusqu'à la partie supérieure du canal médullaire. Amputer au-dessous du grand trochanter, c'était s'exposer à laisser des produits tuberculeux dans le moignon. Je pris le parti de faire la désarticulation de la cuisse. L'opération, pratiquée en décembre 1894, fut bien supportée. Le seul symptôme, indiquant un certain degré de shock, fut l'accélération du pouls jusqu'à 140 pulsations pendant deux jours. Puis, tout rentra dans l'ordre et le malade guérit par première intention, Au bout de trois semaines, il commença à marcher avec des béquilles. Il engraissa rapidement et alla faire sa convalescence à Vincennes. Le canal médullaire ne contenait que peu de moelle, surtout à la partie supérieure. Une inoculation faite à un cobaye avec des débris recueillis aussi haut que possible eut un résultat positif et tua l'animal en quarante jours.

Des trois faits qui précèdent, je puis tirer cette conclusion que, chez les malades atteints de cette forme particulière d'ostéomyélite secondaire, probablement toujours tuberculeuse, caractérisée dans son stade ultime par la disparition de la moelle, la désarticulation du membre au-dessus de l'articulation malade peut s'imposer. Cette conclusion est corroborée par les cas de persistance d'une fistule après les amputations, comme j'ai eu l'occasion d'en observer, et qui sont dus, sans doute, à ce que la section de la diaphyse avait porté sur la moelle ou la substance osseuse elle-même infiltrée de granulations tuberculeuses.

Les deux désarticulations de la hanche dont je viens de parler portent à cinq le nombre des opérations de ce genre que j'ai pratiquées jusqu'à ce jour. Les trois autres ont été motivées par des ostéo-sarcomes du fémur :

1° Femme de 52 ans, atteinte d'ostéo-sarcome du fémur droit, entrée à l'hôpital Saint-Antoine, en 1878. Désarticulation à deux lambeaux, antérieur et postérieur, après ligature de l'artère fémorale à la racine

Digitized by Google

de la cuisse. Mort au bout de vingt heures par shock. Pas de généralisation ;

2° Jeune homme de 22 ans, atteint d'un volumineux ostéo-sarcome du fémur gauche, entré à l'hôpital Saint-Louis, en 1881. Désarticulation de la cuisse par la méthode de la raquette, après ligature de la fémorale à la racine de la cuisse. Mort par shock en quinze heures. Pas de lésions de généralisation ;

3° Homme de 65 ans, atteint d'un sarcome pulsatile de l'extrémité supérieure du fémur droit, entré à l'hôpital Necker, en mai 1892. Désarticulation de la cuisse suivant le procédé de la raquette, après ligature préalable de la fémorale à la racine de la cuisse. Malgré des soins très assidus, prolongés pendant plus de deux mois, cet homme a succombé. A l'autopsie, on a trouvé dans les vertèbres des noyaux de généralisation que rien n'avait fait soupçonner.

En résumé, sur cinq désarticulations, trois morts chez les malades atteints d'ostéo-sarcomes, tandis que les deux autres atteints d'arthrite fongueuse ont guéri.

Je dirai seulement quelques mots de la technique que j'ai suivie : Dans trois cas, j'ai eu recours à la méthode à lambeaux antérieur et postérieur; dans les deux autres, à la méthode de la raquette ; dans tous, j'ai fait la ligature préalable de la fémorale au-dessous de l'arcade de Falloque.

Dans quatre cas, j'ai réuni complètement la plaie en assurant le drainage par deux drains dont l'un plongeait dans la cavité cotyloïde, l'autre dans la vaste anfractuosité que crée la dissection du grand trochanter. Chez le malade atteint de sarcome pulsatile, la minceur des lambeaux m'a obligé à tamponner la plaie sans pouvoir en rechercher la réunion rapide.

Chez la jeune fille opérée à l'hôpital Saint-Louis, la guérison a été rapide, mais après un peu de suppuration, tandis que chez mon dernier opéré, la réunion a été obtenue dans toute l'étendue de la plaie. Un suintement sanguinolent s'est fait pendant quelques jours, par le drain placé dans la cavité cotyloïde. J'attribue cet heureux résultat au soin que j'avais eu de jeter un surget de catgut sur toutes les parties molles situées en arrière de la cavité cotyloïde, là où la dissection du grand trochanter laisse une vaste anfractuosité. La méthode à deux lambeaux, antérieur et postérieur, facilite certainement la dissection de ce dernier et la désarticulation de la tête fémorale. Je ne crois pas que la méthode de la raquette ait sur elle une supériorité réelle.

Discussion.

M. Quénu. — Les observations de M. Le Dentu sont exactes, la tuberculose frappe souvent la moelle des os longs, et son extension

Digitized by Google

jusqu'aux extrémités du canal médullaire est d'observation courante. Mais il n'en résulte pas pour cela que la résection simple doive désormais céder le pas à la désarticulation. Plus d'une fois déjà, j'ai curetté toute l'étendue du canal médullaire du fémur, du tibia ou de l'humérus sans observer de nécrose consécutive, et j'ai guéri mes malades sans avoir besoin de recourir à la désarticulation. Ce curettage radical du canal médullaire donne aussi d'excellents résultats, lorsque l'infection de la moelle provient d'une ostéo-myélite franche. Je ne crois donc pas qu'il faille s'exagérer la fréquence de la nécrose des os longs à la suite de l'ablation de leur moelle et je pense qu'on doit, en pareil cas, considérer les indications de la désarticulation comme exceptionnelles.

M. J.-L. Championnière. — Les observations cliniques de M. Le Dentu sont très justes, mais ses conclusions sont inexactes. J'ai fait un nombre considérable de résections du genou, bien des fois j'ai curetté la totalité du canal médullaire du fémur et j'ai toujours eu d'excellents résultats. Je puis donc, avec M. Quénu, affirmer que le nettoyage le plus complet du canal médullaire des os longs n'entraîne en aucune manière leur nécrose consécutive. On avait déjà d'excellents résultats lorsqu'on pratiquait des résections incomplètes, et chacun sait que M. Ollier les a même systématiquement préconisées. *A fortiori*, devons-nous maintenant garder toute confiance, depuis que l'antisepsie nous permet des ablations toujours complètes, et par conséquent j'estime que, dans les cas visés par M. Le Dentu, les indications de la désarticulation doivent être considérées comme tout à fait exceptionnelles.

M. Le Dentu. — J'ai écouté avec intérêt les remarques de M. Quénu. Sans doute le curettage de la cavité médullaire peut donner de bons résultats, mais il faut distinguer les cas où il existe des altérations non tuberculeuses de la moelle de ceux où la tuberculose s'est propagée dans ce canal. Alors je comprendrais plus difficilement le succès de cette pratique. M. Lucas-Championnière a paru croire que je recommandais la désarticulation pour la plupart des cas où la moelle semblait atteinte de lésions quelconques. Il est bien certain qu'on n'a le droit de faire une opération radicale que si des interventions plus limitées n'ont pas eu un résultat favorable ou si, d'emblée, on a jugé que le sacrifice du membre fût indispensable, soit par l'amputation, soit par la désarticulation. J'ai cité des faits exceptionnels et je reste convaincu que la désarticulation ne peut s'imposer que dans des circonstances exceptionnelles où le chirurgien n'a pas le choix de la méthode.

Bref je suis heureux d'avoir provoqué les réflexions qui viennent de m'être faites, mais je reste convaincu que la question est

Digitized by Google

souvent plus complexe qu'on ne le suppose. Et, par exemple, dans les cas de guérison par simple curettage dont on vient de parler, rien ne me démontre que les lésions médullaires aient toujours été des lésions tuberculeuses. Je n'en prends pas moins très bonne note des objections que j'ai soulevées. D'autant que les indications d'une intervention aussi radicale qu'une désarticulation ne doivent jamais être acceptées qu'après l'essai loyal et prolongé des procédés conservateurs. Le fait est trop évident pour être davantage souligné. Mais il n'en demeure pas moins certain que la désarticulation est parfois le seul moyen d'obtenir la guérison, et sur l'un de mes malades en particulier, j'affirme qu'il m'eût été impossible d'agir autrement.

Présentation d'instruments.

L'adhésol, nouveau vernis antiseptique adhérent aux muqueuses et à la peau.

M. Périer. — J'ai bien souvent employé déjà le nouvel adhésif que je vous présente et je suis convaincu qu'il est appelé à rendre de grands services aussi bien pour l'occlusion des plaies cutanées que pour celle des plaies muqueuses. C'est un liquide clair, ambré, très fluide, d'une odeur agréable, non toxique, ni caustique, séchant en quelques secondes en laissant sur la peau une pellicule souple et incolore et sur les muqueuses une couche membraniforme très adhérente.

Voici la formule de l'adhésol :

Résine copal	350gr
Benjoin	30
Baume de tolu	90
Éther officinal	1000
Essence de thym	20
Naphtol α	3

Faites macérer pendant deux jours les matières résineuses convenablement divisées, dans le mélange d'éther et d'essence, filtrez et ajoutez le naphtol.

Digitized by Google

Présentations de pièces.

1° *Néphrolithotomie des petits calculs du rein.*

M. Tuffier. — La pierre que je vous présente n'a d'intérêt que par son petit volume. Il semble que plus le volume d'une pierre rénale est considérable, plus son histoire clinique ou opératoire est digne de notoriété; il en est tout autrement. Je vous ai présenté, dans la séance du 20 juillet 1892, un *volumineux* calcul qui pesait 218 grammes et j'ai insisté, dans le *Traité de chirurgie* (t. VII, p. 633), sur la nécessité de la *fragmentation* dans l'extraction de ces grosses pierres. On fait ainsi ce que j'appelle une grossière lithotritie intra-rénale. J'ai vu avec plaisir que M. Duret partage ma façon d'agir dans ces cas, si j'en crois sa lecture à l'Académie de médecine de 1894. De ce côté la conduite à tenir me paraît nette, facile et bien établie.

L'histoire des *petits* calculs est plus intéressante, car autant il est facile de trouver dans le rein une pierre, autant il est difficile de déceler la présence d'une petite concrétion; or la présence de cette dernière est aussi douloureuse, aussi grave, sinon *plus dangereuse* à cause de sa mobilité, que celle d'un corps volumineux; il est donc nécessaire d'en pratiquer l'extraction, et, à cet égard, il faut poursuivre sa recherche sans trève ni merci et au besoin, suivre le conseil de Morris et fendre le rein sur son bord convexe pour explorer le bassinet. Cette incision pratiquée suivant les règles que j'ai déterminées est inoffensive et efficace, en voici une nouvelle preuve :

Une femme de 40 ans, arthritique, goutteuse et névropathe m'est présentée, le 15 janvier 1895, comme atteinte d'un calcul rénal. Les accidents douloureux siègent du côté du rein droit, ils ont débuté il y a deux ans, sous forme d'accès néphrétiques sans expulsion de calculs. Ces accès succédaient à la marche ou aux mouvements violents, ils étaient calmés par le repos, mais surtout par le décubitus dorsal. Environ six mois après le début des douleurs, survinrent des hématuries assez abondantes, qui concordaient avec la marche et cédaient par le décubitus. L'hématurie comme la douleur étaient liées d'une façon absolument nette à l'existence des mouvements de la malade, si bien que quand je la vis, elle était au lit depuis sept mois. Elle était cependant encore très colorée, bien musclée, et sa nutrition paraissait ne pas avoir trop souffert de son immobilité.

Traitée d'une façon méthodique et très judicieuse par les eaux minérales dites lithotriptiques et un régime approprié, elle n'avait obtenu aucune amélioration. L'examen local ne révélait aucune augmentation

Digitized by Google

de volume du rein, la pression et la percussion lombaires ne provoquaient aucune douleur; en revanche dès que la malade faisait quelques pas, elle souffrait et localisait sa souffrance dans la région des lombes à droite. L'uretère est indolent, il n'est pas augmenté de volume, la vessie est tolérante et sans points douloureux ni à droite, ni à gauche. Mon diagnostic s'imposait, il s'agissait d'un calcul rénal; dans ces conditions, je fis d'abord ajouter au traitement médical de la révulsion lombaire et du massage. Après trois semaines de tentatives inefficaces, je proposai la néphrolithotomie, et mon maître M. le Dr Terrier confirma mon opinion comme M. Huchard, médecin de la malade. Le 18 février, avec l'aide de MM. Huber, Bresset et Wintrebert et en présence de MM. les Drs Blanc, d'Aix et Marciguey, je pratiquai la néphrolithotomie. Incision oblique au-dessous et parallèlement à la 12e côte (le rein n'étant pas perceptible). Je découvre le rein qui paraît normal, peut-être un peu pâle et flasque. Je l'isole exactement et je l'abaisse dans le champ opératoire. Il est exploré sur ses deux faces, sur ses deux bords méthodiquement entre les deux index, je ne trouve aucun relief, aucune différence de consistance, aucune sensation anormale. J'explore le hile avec l'index recourbé en crochet sur le bassinet suivant le procédé que j'ai conseillé, même résultat négatif.

Je pratique alors l'acupuncture, centimètre par centimètre, de l'extrémité supérieure à l'extrémité inférieure du rein, aucune perception de contact anormal. L'uretère que j'examine alors jusqu'au niveau du détroit supérieur est régulier et indemne. Malgré ces constatations, j'étais persuadé qu'il existait un calcul; je fis alors pratiquer la compression du pédicule du rein, entre les deux doigts de mon aide et j'incisai dans l'espace de trois centimètres le bord convexe du rein jusqu'au bassinet; l'incision se fit grâce à l'hémostase préventive du pédicule, sans aucune hémorrhagie. J'introduis alors l'index dans la plaie rénale, je pénètre dans le bassinet et je sens le petit calcul mobile que je vous présente; il mesure 3 centimètres de long sur 1 de large et il présente une petite branche transversale de 5 millimètres. C'est un calcul uratique. L'index introduit dans le bassinet, le trouve très notablement dilaté de même que les calices. Il existe donc un début d'hydronéphrose. J'introduis ma petite tenette courbe et j'extrais le petit calcul. Le cathétérisme de l'uretère est facile. La plaie rénale est suturée par cinq points de catgut n° 5 passés en plein parenchyme et modérément serrés et la compression du pédicule est supprimée, sans qu'il y ait aucune hémorrhagie au niveau de la suture. Je ferme par trois étages de suture au catgut la plaie lombaire sans aucun drainage. puisque le rein est aseptique; la peau est réunie au crin de Florence, Pansement iodoformé et ouaté compressif. Les suites opératoires furent nulles; le lendemain, la malade urinait 450 grammes; l'urine était légèrement rosée : le surlendemain, cette teinte rosée persistait; au troisième jour, elle a disparu. Les quantités d'urine émise ont été 450, 580, 700, 1,000 grammes d'urine au 5e jour. Les fils furent enlevés le 9e jour et la malade sortait le 17e parfaitement guérie. Je l'ai revue en juin 1895 n'ayant plus aucun accident douloureux.

Digitized by Google

Le corps étranger que j'ai extrait eût été certainement laissé dans le rein, si je n'avais pratiqué l'incision de son bord convexe, car malgré la grande habileté que j'ai pu acquérir de palper et d'explorer le rein dans plus de 130 opérations, je n'ai pu relever la moindre inégalité de consistance. D'ailleurs ce fait est bien connu des néphrolithotomistes, et surtout des chirurgiens anglais qui ont l'occasion de pratiquer bien plus souvent que nous ces opérations et je ne veux pas vous rappeler la mystification à laquelle Morris soumettait ses collègues en apportant à la Société clinique de Londres deux reins, l'un contenant un calcul et l'autre normal. Une bonne partie de ses collègues, après avoir palpé ces reins, localisa dans le rein indemne la présence de la concrétion, tant les sensations que donnait le toucher étaient vagues. Il faut cependant intervenir d'une façon radicale contre ces concrétions, leur mobilité est souvent la cause de leur engagement dans le bassinet, d'où les crises de pseudo-coliques néphrétiques par distension du rein, véritable hydronéphrose intermittente. Cette mobilité est également la cause des douleurs et des hématuries, si bien que le rein est gravement compromis par leur présence. Chez ma malade, le début d'hydronéphrose était évident et assez avancé pour provoquer cette teinte pâle et œdémateuse du parenchyme rénal, et si les lésions ne s'étaient pas développées plus rapidement, c'était uniquement grâce à son immobilité dans le décubitus dorsal depuis sept mois. La faute opératoire serait donc très grave si le calcul était méconnu, c'est pourquoi je vous ai rapporté ici cette observation.

2° *Fœtus provenant de trois grossesses extra-utérines.*

M. Routier. — Le hasard m'a fourni l'occasion de traiter à quelques jours d'intervalle trois grossesses extra-utérines qui ont présenté des particularités dignes, je crois, d'être notées.

Dans un premier cas, grossesse tubaire externe diagnostiquée, enlevée par la laparotomie comme un kyste avec quelques adhérences; rien de spécial sinon la vascularité du pédicule.

Le second cas est plus intéressant : il s'agissait d'une malade qui me fut présentée comme atteinte d'appendicite; dès mon premier examen, je disais hématocèle rétro-utérine, et au moment de l'ouvrir par le cul-de-sac vaginal postérieur, à cause de la latéralité de la tumeur, je pensais à une grossesse extra-utérine possible. En effet, le cul-de-sac incisé et quelques caillots noirs sortis, je pus avec mon doigt sentir le fœtus que je fis sortir avec une pince; le voici, il a 13 centimètres. Mais le placenta ne suivit pas et l'hémorrhagie

Digitized by Google

par contre menaçait d'être inquiétante. Je lavai à l'eau boriquée très chaude cette poche, et tamponnai fortement à la gaze iodoformée. Tout s'est bien passé, mais le placenta est venu par minimes lambeaux et il a fallu plus de deux mois pour débarrasser la malade.

Mon troisième cas fut opéré le même jour que le précédent; je pensais à une hématocèle rétro-utérine volumineuse, remontant au niveau de l'ombilic. Le cul-de-sac postérieur ouvert, il sortit un plein bassin de caillots noirs. Ma malade avait eu dans les quelques jours qui précédèrent mon intervention et la déterminèrent, tous les symptômes de l'hémorrhagie interne. Ces caillots sortis, je crus sentir un fœtus avec le doigt, mais il me fut impossible de le retrouver et je dus drainer et tamponner. A deux reprises il y eut comme de nouvelles poussées d'hémorrhagie; à la troisième, je fis endormir la malade et pratiquai un vrai curettage de la cavité rétro-utérine. Mais ce n'est que vingt jours après que nous avons obtenu ce beau fœtus de 15 centimètres avec son placenta complet. La malade va bien.

La séance est levée à 5 heures 30 minutes.

Le Secrétaire annuel,
PAUL SEGOND.

Séance du 3 juillet 1895.

Présidence de M. TH. ANGER.

Le procès-verbal de la précédente séance est lu et adopté.

Correspondance.

La correspondance comprend :

1° Les journaux et publications périodiques de la semaine ;

2° Une lettre de M. QUÉNU et une autre de M. TUFFIER, qui s'excusent de ne pouvoir assister à la séance ;

3° Un mémoire de M. HEURTAUX, membre correspondant : *Anévrysme multilobé de l'artère fémorale. Extirpation complète du sac ; résection de 16 centimètres de l'artère et de 14 centimètres de la veine.*

Digitized by Google

Suite de la discussion sur l'infiltration tuberculeuse de la moelle des os.

M. Le Dentu. — Lorsque, dans la dernière séance, j'ai attiré votre attention sur certaines formes exceptionnelles de tuberculose de la moelle diaphysaire et sur la nécessité de les traiter par la désarticulation d'un membre entier ou d'un segment de membre au-dessus de l'os atteint, je crains de n'avoir pas été assez explicite. J'ai peut-être eu le tort de considérer cette question comme plus connue qu'elle ne l'était en réalité. Le fait est que les auteurs d'ouvrages sur les maladies des os et les classiques ne parlent que brièvement ou ne parlent même pas du tout des altérations qui m'ont frappé et sur lesquelles j'ai basé les indications thérapeutiques qui ont soulevé des objections de la part de deux de mes collègues.

J'ai rapporté deux cas de disparition complète de la moelle diaphysaire, l'un sur un sujet atteint d'une arthrite tuberculeuse du coude, l'autre chez une jeune fille sur laquelle j'avais tenté la résection du genou pour des lésions bacillaires de cette articulation tellement étendues que, de section en section, j'étais arrivé à ouvrir la partie inférieure du canal médullaire. Quatre jours après, je fis une incision à la partie moyenne de la face antérieure de la cuisse, je trépanai le fémur et je constatai que, là aussi, la moelle manquait entièrement. Je jugeai opportun de désarticuler la cuisse, comme j'avais désarticulé l'épaule chez l'autre malade. Tous deux guérirent.

J'ai parlé encore d'un sujet chez qui j'avais fait une résection du genou qui m'avait donné toute satisfaction, mais chez qui, au bout de peu de temps, j'avais vu les surfaces se désunir et un gonflement notable survenir dans toute la moitié inférieure du fémur. Le diagnostic d'ostéomyélite tuberculeuse subaiguë porté par moi m'amena logiquement à désarticuler la cuisse, opération qui fut suivie d'un rapide succès. La moelle diaphysaire était infiltrée de granulations tuberculeuses ; une inoculation faite à un cobaye donna lieu à des altérations ganglionnaires au bout de dix jours et à une tuberculose généralisée qui tua l'animal en quarante jours.

On m'a objecté que des opérations conservatrices, telles que des évidements complémentaires de l'épiphyse ou de la diaphyse, permettaient d'obtenir la guérison après une résection, et qu'en cas d'amputation, le curettage du canal médullaire, aussi haut que cela pourrait être nécessaire, rendait inutile la désarticulation. Je le veux bien, mais je suis très porté à croire que nous avons parlé de cas non entièrement identiques et que ce qui a réussi entre les

Digitized by Google

mains de mes contradicteurs pourrait bien échouer dans les cas très spéciaux que j'ai visés.

J'ai répondu qu'il existe deux ordres de lésions médullaires très différentes à la suite des tumeurs blanches. Il en est de purement inflammatoires, et à mon sens elles doivent être les plus fréquentes; il en est de nettement tuberculeuses sur lesquelles les auteurs n'ont presque pas insisté. Si je comprends que le curettage du canal médullaire rempli d'une moelle enflammée à l'état mucoïde, ou diffluente par dégénérescence graisseuse, soit parfois ou même souvent suivi d'un résultat favorable, je ne saurais admettre une aussi grande facilité de guérison, lorsque la moelle est infiltrée de granulations tuberculeuses. Je ne puis non plus admettre la guérison comme devant être la règle, même dans les cas de la première catégorie.

La physiologie expérimentale a démontré que la moelle, extraite en entier de la diaphyse d'un os long, se reproduisait au bout de trente à quarante jours, sans que cette opération donnât lieu à de la nécrose, pourvu toutefois qu'elle fût faite d'une façon aseptique. Transportée dans le domaine de la clinique, cette notion serait de nature à donner raison à mes contradicteurs pour tous les cas où ils préconisent le curettage du canal médullaire ; mais est-il permis de considérer comme identiques les conditions dans lesquelles le physiologiste et le clinicien recherchent la reproduction de la moelle? L'un a généralement expérimenté sur des animaux jeunes, à vitalité intense, et sur des os sains; l'autre agit sur des sujets épuisés et sur des os altérés, amincis, réduits à l'épaisseur d'une feuille de papier.

M. Poncet, M. Gangolphe nous disent avoir vu des amputations ou même une résection donner un plein succès pour des cas d'os aminci et mou et de moelle diffluente. Ce sont là des faits très intéressants, bons à enregistrer, mais non absolument semblables à ceux que j'ai rapportés, puisque nulle part, ni dans le *Traité des résections* de M. Ollier, ni dans le *Traité des affections des os* de M. Gangolphe, ni dans l'article de M. Poncet (*Traité de chirurgie* de MM. Duplay et Reclus), je n'ai trouvé mention de cas où la moelle diaphysaire eût entièrement disparu. Dans des cas de ce genre, la conclusion physiologique rappelée plus haut (reproduction de la moelle après extraction complète) comporterait-elle toujours une heureuse application? Il me semble que nul ne pourrait l'affirmer. La désarticulation resterait comme ressource ultime, seule capable d'assurer la guérison.

Le côté de la question relatif à la dégénérescence tuberculeuse de la moelle diaphysaire a été l'objet d'un travail intéressant dû à Reichel et publié récemment (*Archiv. für klinische Chirurgie*,

Digitized by Google

vol. XLIII, partie dédiée à Thiersch, p. 156). Auparavant M. Gangolphe avait écrit cette phrase : « Nous pensons qu'il importe de distinguer les cas où il y a simplement coloration rouge de la moelle avec amincissement de l'os, de ceux où l'on note, outre les signes précédents, une véritable ostéomyélite tuberculeuse diffuse, une granulie de la moelle. » Ce que cet auteur avait indiqué en passant, Reichel l'a étendu aussi complètement que le permettait l'état de la science ; mais déjà de rares observateurs avaient abordé ce sujet.

Chalvet en 1860, Faust en 1879 avaient signalé à la Société anatomique des cas de tuberculose de la moelle diaphysaire. Kœnig avait décrit la *caries carnosa*, consistant dans le ramollissement tuberculeux de l'humérus, chez un malade soigné par lui, avec infiltration tuberculeuse descendante de la moelle humérale, qui l'obligea à *pratiquer la désarticulation de l'épaule*. M. Gangolphe avait rencontré sur un malade atteint d'arthrite fongueuse tibiotarsienne un véritable abcès froid du canal médullaire du tibia, communiquant par un très petit orifice avec l'articulation. Ici la tuberculose n'était pas douteuse, et elle se présentait sous une forme tout à fait exceptionnelle. A propos de ce fait, M. Gangolphe formule cette règle thérapeutique qu'en pareille circonstance, l'*amputation* doit porter au-dessus de la lésion. J'ajouterai que, dans l'hypothèse d'une collection ayant envahi le canal médullaire entier, cette règle pousserait logiquement vers la désarticulation au-dessus de la lésion.

Le mémoire de Reichel est le seul travail d'ensemble existant aujourd'hui sur cette question. Cet auteur, après avoir déclaré qu'elle représente un des chapitres les moins fouillés de la pathologie externe, groupe les faits en trois catégories :

Dans la première, figurent les *lésions diaphysaires secondaires*, auxquelles le cubitus est prédisposé plus que tout autre os. Le fémur vient ensuite. La communication du foyer de la moelle diaphysaire avec l'articulation malade, très difficile à reconnaître, explique nombre de récidives à la suite des arthrectomies et des résections.

Le second groupe comprend les *tuberculoses diaphysaires primitives*, dont le point de départ est dans le tissu spongieux et qui affectent les allures de l'ostéomyélite aiguë.

Dans la troisième, se placent les *ostéites tuberculeuses de la portion moyenne de la diaphyse*, les unes limitées, les autres caractérisées par l'infiltration tuberculeuse diffuse de la moelle diaphysaire, se propageant dans toutes les directions. Dans ces cas, la *nécrose étendue* peut s'observer.

Si les deux dernières catégories de faits offrent un réel intérêt

Digitized by Google

pratique, la première seule se rattache à la question que j'ai soulevée. Or, pour ceux-là, l'auteur allemand est aussi formel que M. Gangolphe : il faut extirper les parties malades en en dépassant largement les limites. Extirper, n'est-ce pas désarticuler quand l'os est envahi jusqu'en haut? Donc, quelque générale que soit la règle énoncée par ces deux auteurs, j'ai le droit de les considérer comme peu disposés aux opérations conservatrices, lorsqu'il n'y a pas de doute possible relativement à la nature tuberculeuse des lésions secondaires de la diaphyse et spécialement de la moelle diaphysaire.

Ceci posé, tenant compte des observations qui m'ont été présentées par mes collègues, je suis plus à même de poser les règles générales du traitement de ces lésions. Le cadre de mes conclusions sera un peu plus large aujourd'hui que celui où je me suis renfermé dans la dernière séance, parce que celles-là étaient déduites uniquement des faits très exceptionnels que j'ai rapportés. Il faut qu'ils le soient réellement pour que, depuis plus de vingt ans que je fais des amputations et quinze ans que je pratique des résections pour des arthrites tuberculeuses, j'aie eu, seulement trois fois, l'occasion de faire des désarticulations : une fois, celle de l'épaule ; deux fois, celle de la hanche.

Lorsqu'au cours d'une résection, on constate des altérations de l'épiphyse au delà de la section ou à la partie inférieure de la diaphyse, l'évidement complémentaire s'impose. A l'épiphyse, il a été recommandé et exécuté plus d'une fois ; à la diaphyse, on peut citer seulement deux ou trois faits de la pratique de M. Jules Bœckel, et spécialement l'observation 34 de son mémoire sur les résections du genou, où il est dit qu'après la trépanation du fémur à sa partie moyenne, ce chirurgien vida le canal médullaire de toute la moelle qu'il contenait et assura ainsi la conservation du membre. Le succès couronna sa tentative, mais la moelle était-elle tuberculeuse ou simplement enflammée ?

S'il s'agit non plus d'une résection, mais d'une amputation rendue nécessaire par des lésions trop étendues ou par une récidive après une résection, on pourra curetter le canal médullaire, voire même l'*écouvillonner et y injecter de l'éther iodoformé*. Mais pourra-t-on se flatter de toujours réussir ? La vraie tuberculose de la moelle ne sera-t-elle pas un obstacle au succès ? A plus forte raison devra-t-on douter du succès, si l'on trouve l'os aminci jusqu'à pouvoir être écrasé entre les doigts et vide de moelle. N'est-on pas autorisé à penser que, dans quelques cas, très rares, je le veux bien, la désarticulation du segment de membre placé au-dessus de l'articulation malade, ou du membre tout entier, s'imposera inévitablement ?

Digitized by Google

Comme correctif à cette conclusion, dont l'application pourra rester exceptionnelle, j'admettrai qu'il faudra d'abord rechercher la guérison par tous les moyens conservateurs ; j'ajouterai qu'il y aura lieu de tenir grand compte de toutes les contre-indications tirées de l'état général et de l'existence de foyers tuberculeux multiples, avant d'exposer le sujet aux risques d'une grave opération. Il serait bon surtout d'établir la nature tuberculeuse de la lésion de la moelle diaphysaire, au moyen de l'inoculation à un ou plusieurs cobayes. Suivant les cas, on pourrait se conformer aux règles suivantes :

1° Dans le cours d'une résection, si on s'aperçoit que les lésions sont très étendues du côté de la diaphyse et si l'on acquiert la preuve ou si l'on présume simplement que la moelle diaphysaire est extrêmement altérée, si l'on croit pouvoir encore conserver le membre, on trépanera le canal médullaire au-dessus de la section, on en pratiquera l'évidement, le curettage, l'écouvillonnage limités ou étendus, et on attendra les événements ;

2° Dans le cas où, d'emblée, on jugerait l'amputation nécessaire et où l'on constaterait des altérations graves de la moelle (infiltration, tuberculose apparente, dégénérescence graisseuse, diffluence, absence presque totale ou totale), on essayerait du curettage, de l'écouvillonnage, de l'injection d'éther iodoformé ;

3° L'insuccès de ces pratiques conservatrices pourrait, si rien ne s'y opposait d'autre part, nécessiter la désarticulation d'un segment de membre ou du membre entier ;

4° L'inoculation de la moelle devra être faite dans tous les cas. De cette façon seulement, on fera sortir la question de l'obscurité qui l'enveloppe.

M. Félizet. — M. Le Dentu vous a communiqué, dans la dernière séance, deux faits de désarticulation de la hanche, pratiquée avec succès, à l'occasion de tumeurs blanches du genou, justiciables, pensait-il d'abord, de la résection. Ce qui avait déterminé le chirurgien de Necker à recourir à un sacrifice aussi radical, c'était l'état de la moelle diaphysaire. Il avait vu dans l'invasion du canal médullaire par la tuberculose, l'indication de dépasser largement les limites du mal. Et pour les dépasser, il avait agi avec une hardiesse qui paraît avoir d'emblée et considérablement étonné quelques-uns d'entre nos collègues. Je n'ai pas été moins étonné qu'eux : j'ai l'expérience d'un nombre important de faits qui me permettent de venir vous dire pourquoi.

Les deux malades de M. Le Dentu sont une jeune fille de 15 ans et une femme adulte.

Parlons d'abord de la première ; le genou, attaqué en vue de la

Digitized by Google

résection, se montra tellement malade, que le chirurgien s'arrêta, n'osant pas pousser plus loin l'acte opératoire. Le canal diaphysaire était plein de fongosités, la moelle était tuberculeuse, la dégénération semblait remonter très haut. La plaie fut tamponnée et la jeune malade fut reportée à son lit. Quatre jours plus tard, elle subit la désarticulation de la hanche.

Certes, le fait de la tuberculisation de la moelle chez les enfants atteints de tumeur blanche du genou est une complication possible. La pratique de plus de 150 résections typiques du genou m'a fait voir que c'est une complication très rare, puisque je ne l'ai rencontrée que 8 fois, et avec des degrés de gravité très variables. Mais, pour rare qu'elle soit, cette complication comporte-t-elle la sévérité d'indication que la loyale communication de M. Le Dentu pourrait faire croire ? Pour ma part, je n'ai jamais été dans l'obligation de désarticuler la hanche de sujets atteints de tumeur blanche du genou. Deux fois seulement, il m'a fallu amputer la cuisse et, malgré la moelle tuberculeuse, dans les deux cas, la guérison s'est faite en quelques jours sans complications et sans fistules.

Je vous prie de me pardonner si je vous entretiens de ce que j'ai vu, mais ce que j'ai lu et ce que l'on professe ne me semble pas conforme à la réalité. La tumeur blanche du genou, chez l'enfant, a *toujours*, d'après ce que j'ai vu, un point de départ osseux. Les lésions articulaires se sont *toujours* montrées consécutives à des lésions osseuses ; et quand les lésions articulaires existent, chez l'enfant, avec le maximum de leur développement, elles ne sont pas primitives, elles sont la continuation, l'extension d'un état morbide, qui a débuté dans le tissu aréolaire voisin.

C'est ainsi que nous voyons souvent (je parle toujours des enfants) de gros genoux qui ont conservé, avec une indolence absolue, la totalité de leurs mouvements. Nous ouvrons ces genoux ; le cartilage articulaire est intact, souple, lisse, luisant, à peine sali ; les ligaments croisés, légèrement vasculaires ; les cartilages semi-lunaires, irréprochables, et, sous ces appareils articulaires inattaqués, les diaphyses gonflées sont constituées par un tissu aréolaire grisâtre, vineux, friable, au point que la résection du genou se poursuit véritablement à coups de curette.

De même que l'articulation ne se prend que secondairement, la diaphyse, ainsi que l'ont montré Kœnig, Volkmann, Reichel et Ollier, n'est envahie, elle aussi, que quand le mal a dépassé l'épiphyse. En fait, il la dépasse rarement, car le mal naît et évolue d'abord entre l'articulation du genou et le cartilage épiphysaire.

Ce cartilage épiphysaire, je l'ai vu souvent, je le connais bien, car c'est lui que je cherche avant tout quand je résèque un genou.

Digitized by Google

Il ne se présente pas, dans les tumeurs blanches, comme une nappe plane et régulière. Il est souvent incliné, suivant la tubérosité où le mal a commencé ; il est bombé, mamelonné, anfractueux, quelquefois aminci, souvent épaissi, et rugueux presque toujours ; ces irrégularités, qui ne manquent jamais, témoignent de la résistance opposée par cet organe au mal contre lequel il défend l'épiphyse. Il est parfois érodé, perforé, détruit même dans son centre, et c'est alors que le stylet, et même le doigt, s'engagent dans le canal médullaire et sentent cette substance fluide, en dégénération muqueuse, en laquelle la moelle envahie s'est transformée.

J'ai vu cette dégénérescence ne pas dépasser le tiers inférieur de la diaphyse fémorale ; je l'ai vue se propager plus loin, aussi loin que la curette de Récamier pouvait l'aller curer. Mais le mal s'arrêtait toujours au-dessous de l'épiphyse supérieure et jamais je n'ai trouvé l'indication de la désarticulation coxo-fémorale. Deux de mes observations ont trait à des enfants de 13 et de 16 ans, chez lesquels l'épiphyse fémorale s'était détachée dans une sorte de fracture spontanée. Le canal médullaire curetté, fut vidé, lavé, séché. La restauration se fit exclusivement par le périoste. J'obtins, avec un grand raccourcissement, un membre solide et droit.

Les faits que j'ai observés, les opérations que j'ai pratiquées, à tous les degrés de la gravité de la tumeur blanche du genou, me montrent que l'invasion de la moelle par la tuberculose n'est pas une complication nécessitant des résolutions extrêmes ; elle montre seulement que la barrière du cartilage épiphysaire a cédé, et que, comme ce cartilage est compromis dans son intégrité, le développement du membre en longueur, dont il est l'agent physiologique, n'est plus aussi rigoureusement assuré que quand la coaptation des surfaces du genou, libéré de sa tuberculose osseuse, se fait avec des cartilages de croissance, restés sains et vivaces.

L'évidement du canal médullaire, évidement facilité par une large trépanation sur la face antérieure du milieu de la diaphyse, de façon à sacrifier le moins possible du cartilage épiphysaire, souvent à peine troué, le lavage du foyer et surtout le *flambage* du canal osseux, le drainage, l'immobilisation dans une bonne gouttière plâtrée des surfaces réséquées, tout cela nous a donné, même dans les cas les plus mauvais, des résultats que plusieurs de nos collègues ont pu constater dans notre service de l'hôpital Tenon. J'ai quatre observations dans lesquelles le curettage de la moelle, la trépanation de la diaphyse, le flambage, ont été simultanément pratiqués sur le fémur et sur le tibia, avec le meilleur succès. Cette manière de faire est applicable depuis les premières années de la vie, jusqu'à l'âge de 20 ou 25 ans, époque à laquelle le tissu

Digitized by Google

aréolaire de l'épiphyse fusionne avec les canalicules du bulbe diaphysaire, le cartilage de croissance ayant disparu.

En nous relatant l'opération qu'il prit la résolution de ne pas achever, M. Le Dentu ne nous a pas fait connaître quel était l'état des cartilages épiphysaires du fémur chez la jeune fille. Or, alors même que ces cartilages auraient cessé d'exister en totalité, ce qui n'est pas probable chez une enfant de 15 ans, le cartilage résistant toujours, au moins dans sa périphérie, et formant un véritable diaphragme, plus ou moins ouvert, par lequel la tuberculose épiphysaire communique avec le canal de la moelle, les renseignements qui nous ont été donnés ne nous autorisent pas à juger défavorablement la décision d'un maître dont nous estimons tous le talent chirurgical ; c'est précisément à cause des séductions et des entraînements possibles de cette estime générale, que nous vous avons communiqué ce que l'observation continuée des tumeurs blanches du genou nous a appris et pour que vous voyiez dans l'intéressante communication du professeur de l'hôpital Necker, non pas un précepte de clinique, mais l'exposition d'un état pathologique tout à fait rare, ayant comporté une indication opératoire absolument exceptionnelle.

Si la médullite tuberculeuse n'est pas, chez les enfants, une complication désespérante ou exigeant des décisions radicales, est-elle, chez l'adulte, d'un pronostic aussi grave que la seconde observation de M. Le Dentu pourrait nous le faire admettre ? Mes collègues se chargeront de répondre ; pour moi, qui, là, ne suis pas sur mon terrain, je serais tenté de croire que le mal n'est pas de première gravité, si on l'attaque largement.

Parmi les résections du genou que j'ai faites jusqu'ici sur des adultes, j'en mentionnerai une. Il s'agissait d'une dame de 38 ans, que j'ai opérée l'année dernière, devant notre maître, le Dr Bergeron, au couvent de la Santé. Le fémur fut évidé, gratté, flambé, dans ses deux tiers inférieurs ; le tibia fut traité de même dans sa moitié supérieure. Ce furent, à vrai dire deux cloches, deux cornets que je fixai l'un à l'autre. La malade guérit en trois pansements, sans suppurer. La consolidation était parfaite en moins de huit semaines.

Vous direz, mieux que moi, si la moelle saine sert à quelque chose et si la moelle tuberculeuse nuit d'une façon absolue. Je suis amené à penser qu'on peut la supprimer sans regret ; qu'il y a même avantage à le faire, pourvu qu'on en fasse la suppression radicale, et que c'est à ce prix que les réséqués guérissent sans fistules. Le fémur continuant à vivre et se réparant après cette libération, il ne serait plus question de la désarticulation de la hanche.

Digitized by Google

M. J.-L. Championnière. — La réalité du fait clinique sur lequel M. Le Dentu appelle l'attention, n'est pas constestable et, comme lui, j'ai vu bien souvent sur les os longs, notamment sur le tibias, l'infiltration tuberculeuse s'étendre assez loin pour que toute tentative de curettage radical des lésions soit impossible. Mais si le fait clinique est exact, les conséquences opératoires que notre collègue en avait tirées tout d'abord n'en sont pas moins exagérées, il vient d'en convenir lui-même.

Dans la tuberculose des os longs, je le répète, il y a deux considérations qui nous permettent de réduire au minimum les indications des suppressions radicales. La première c'est que la destruction totale de la moelle des os, lorsqu'elle est faite dans les conditions d'asepsie voulue, n'entraîne en aucune manière la mort de l'os et la deuxième c'est que, chez les tuberculeux, il est fréquent, après l'ablation d'un foyer tuberculeux primitif, de voir des masses tuberculeuses plus ou moins lointaines entrer en régression.

Cette guérison à distance s'observant pour des masses tuberculeuses développées sur des régions autres que celle du foyer primitif, il est clair que nous pouvons l'escompter avec plus de certitude encore lorsque les tuberculoses secondaires sont voisines des lésions primitives et lorsque les unes et les autres portent sur un même organe. C'est précisément le cas dont il s'agit. Il est donc évident que dans la tuberculose des os longs, nous avons d'excellentes raisons pour être aussi conservateurs que possible. Je rappelle ici les ressources que nous offre l'emploi du chlorure de zinc au 1/10e pour agir plus sûrement encore sur les infiltrations tuberculeuses plus ou moins éloignées du foyer opératoire principal. Bien avant M. Lannelongue, j'ai mis à profit cette action curative du chlorure du zinc et je m'en suis toujours fort bien trouvé.

Parmi les points qui se dégagent de cette discussion il en est un sur lequel on ne saurait trop insister, je veux parler de la grande résistance que nous offre la vitalité des os, lorsque les divers traumatismes chirurgicaux dont ils sont l'objet sont pratiqués dans les conditions d'antisepsie voulues. De même que la destruction de la moelle n'entraîne pas la nécrose, de même, grâce à l'antisepsie, nous pouvons, quand l'indication s'en présente, malmener, écraser et contondre les extrémités osseuses sans qu'il en résulte aucun inconvénient.

M. Delorme. — J'ai, comme M. Championnière, évidé le corps diaphysaire dans une certaine étendue, au cours de résections du genou, faites pour arthrites tuberculeuses, et mes malades ont

Digitized by Google

guéri aussi simplement que ceux qui avaient subi des résections typiques.

Plus intéressant était un malade réséqué du coude, pour une arthrite fongueuse suppurée, il y a trois ans, et chez lequel j'ai dû, après excision radio-cubito-humérale, curer la cavité humérale dans toute son étendue. Au cours de mon opération, constatant que le bulbe inférieur de l'humérus était malade, je l'évidai ; mais, les lésions remontant plus haut, je fus entraîné successivement à évider le tiers de la circonférence de la diaphyse humérale jusqu'au-dessus de l'empreinte deltoïdienne, en prolongeant mon incision le long de la cloison intermusculaire externe et à détruire, à mesure, complètement la moelle fongueuse. Par le canal médullaire, j'évidai même, à la curette, le bulbe de l'épiphyse supérieure, les lésions s'étendant jusqu'à lui. Sutures périostées après cautérisation au chlorure de zinc au 1/10e.

J'avoue que j'avais peu de confiance dans le résultat de mon intervention. Je ne m'y étais résolu que, parce qu'avant de l'endormir, j'avais formellement promis à mon malade de ne pas l'amputer. Ce résultat a singulièrement dépassé mon attente. Mon malade a guéri par première intention ; il est guéri depuis trois ans, et muni d'un appareil prothétique, immobilisant presque le coude, il a conservé un membre et surtout une main utile. Je ne voudrais pas tirer de conclusion d'un fait, mais je puis faire remarquer que cet opéré était de ceux pour lesquels l'utilité d'une désarticulation semblait au premier abord des mieux établies.

M. Le Dentu. — Encore une fois, je me félicite hautement d'avoir provoqué cette discussion. Mais pour que nous puissions la continuer sur des bases solides, il serait indispensable que dans les faits à venir, chacun de nous prît toujours la précaution de vérifier par la méthode des inoculations la nature tuberculeuse des lésions en cause.

M. Delorme. — Dans le cas dont je viens de parler, la précision du diagnostic ne souffre pas le moindre doute. La nature tuberculeuse des lésions était évidente et n'avait aucunement besoin d'une vérification expérimentale.

Digitized by Google

Communications.

I. — *Dix nouveaux cas d'hystérectomie abdominale totale pour tumeurs fibreuses de l'utérus. Dix guérisons,*

Par M. DELAGENIÈRE (du Mans),
membre correspondant de la Société de chirurgie.

Messieurs, en vous apportant une nouvelle série de 10 cas d'hystérectomie abdominale totale pour tumeurs fibreuses de l'utérus, j'espère aider pour ma part au mouvement qui tend à se faire en faveur de cette opération, déjà presqu'ancienne pour moi, puisque je la pratique pour ainsi dire *exclusivement* depuis le 21 janvier 1893.

Dans un travail antérieur publié dans les *Archives provinciales de chirurgie*[1], je me suis efforcé de démontrer la raison d'être de l'opération, son innocuité relative, et d'établir les règles principales de la technique que j'avais suivie. A l'appui de mes affirmations, j'apportais alors une première série de 10 cas, avec une seule mort.

Ma deuxième série qui fait l'objet de cette communication est une série blanche ; toutes mes opérées ont guéri, ce qui porte à 1 pour 20 la mortalité que j'ai observée. Il résulterait donc, de ce qui précède, que l'hystérectomie abdominale totale pour fibromes n'est pas une opération sensiblement plus grave qu'une laparotomie suivie d'une extirpation d'annexes.

L'âge de mes dernières opérées a varié entre 25 ans et 51 ans. Six avaient dépassé 40 ans.

L'état général très mauvais dans 2 cas, mauvais dans 3 autres, était relativement satisfaisant dans les 5 autres. La gravité opératoire a toujours été en rapport direct avec l'état général de la malade ; au point que l'intervention paraît être d'une bénignité absolue chez les femmes qui n'ont pas été épuisées soit par des hémorrhagies, soit par la résorption de produits septiques, avant de subir l'opération.

Deux de nos malades étaient albuminuriques (nos 17 et 19) et cependant elles ont supporté l'intervention sans trop de difficulté. Doit-on attribuer cet heureux résultat à l'emploi de l'éther comme anesthésique, nous serions tenté de le croire.

L'une d'elles (no 14), au moment de l'opération, était en pleine septicémie causée par la présence dans l'utérus myomateux d'un fœtus mort et macéré. Cette malade fit une *phlegmatia*

[1] *Arch. prov. de chir.*, juin 1894, p. 333-351 ; juillet 1894, p. 416-439.

Digitized by Google

alba dolens pendant sa convalescence, mais se rétablit complètement.

Deux autres (n° 16 et 17) présentaient des ovaro-salpingites suppurées en même temps que leurs fibromes. L'opération fut plus longue et plus difficile, mais les suites furent aussi bonnes.

Le poids des tumeurs enlevées a varié entre 610 grammes et 7kg,500. Le volume de la tumeur ne présente aucune importance au point de vue de l'exécution de l'opération. Si elle gêne par son volume, rien n'est plus simple que d'en pratiquer l'amputation au-dessus d'un lien élastique provisoire. L'opération se termine ensuite comme à l'ordinaire.

Au point de vue anatomo-pathologique, une fois, la tumeur très volumineuse et développé sur l'angle utérin était incluse dans le ligament large ; quatre fois, elle était plus ou moins enclavée dans le bassin. Chez une de ces dernières, le col était tellement hypertrophié qu'il faisait saillie entre les grandes lèvres.

Chez la malade de l'observation 18, le col était complètement effacé et donnait passage à un fibrome en voie d'élimination. Dans ce cas, l'ouverture des culs-de-sac vaginaux par l'abdomen parut simplifiée.

Enfin chez notre dernière opérée (obs. 20), l'examen histologique démontra dans la tumeur la présence de cellules sarcomateuses par plaques.

La préparation de la malade avant l'opération a presque toujours consisté à faire prendre des injections vaginales au sublimé le plus longtemps possible avant l'opération, puis, le matin même, à nettoyer les culs-de-sac vaginaux et le col avec de l'éther iodoformé. Le vagin a été ensuite modérément tamponné.

Je n'entrerai pas ici dans les détails de la technique que j'ai décrite antérieurement[1], je la rappellerai seulement en quelques mots.

Toute l'opération se fait par l'abdomen. La malade est placée sur le plan incliné, le ventre ouvert dans des proportions suffisantes pour enlever la tumeur. Celle-ci est attirée hors du ventre, si c'est possible, ou dans le cas contraire l'opération se fait *in situ*. Je recherche alors les annexes au-dessous desquelles je fais, entre deux pinces, une section horizontale des ligaments larges, que je décapite jusqu'au bord de l'utérus. Je dissèque ensuite tout autour de l'utérus une collerette qui passe au-dessus de la vessie, rejoint

Arch. prov. de chir. (*loc. cit.*).

Digitized by Google

sur les côtés la double section horizontale des ligaments larges, et passe horizontalement en arrière. Je décolle cette collerette circulairement en excisant la tumeur d'abord, et ensuite le col jusqu'aux culs-de-sac vaginaux que j'ouvre en un point et sectionne tout autour. Des pinces ont été placées sur les vaisseaux au fur et à mesure des besoins. L'hémostase est faite avec soin et un surjet ferme le péritoine pelvien en adossant la valve antérieure de la collerette à la valve postérieure, péritoine contre péritoine. Enfin le ventre est drainé, puis fermé à trois étages.

Ce procédé me parait présenter les avantages suivants :

1° L'opération tout entière se fait par le ventre, sans qu'il soit besoin, à aucun moment, d'introduire la main ou des instruments par la vulve. Il ne faut aucun instrument spécial et un seul aide est suffisant;

2° Le plan incliné peut être utilisé et les services qu'il rend sont inappréciables pour mener à bien l'opération [1];

3° La dissection de la collerette, de laquelle on énuclée la tumeur, met sûrement à l'abri du danger de blesser les uretères et la vessie, puisque le seul repère du chirurgien est le tissu même de la tumeur. De plus, la section des vaisseaux sanguins se fait sous le contrôle de la vue et ne laisse rien au hasard ;

4° Les ligaments larges une fois décapités de leurs ailerons ne nécessitent aucun traitement spécial puisqu'ils sont conservés dans le décollement de la collerette ;

5° La fermeture de cette collerette, à la fin de l'opération, permet d'obtenir une cavité péritonéale complètement close ;

6° L'hémostase, à l'exception des deux pédicules latéraux, se fait à l'intérieur de la collerette, de sorte qu'après la fermeture de celle-ci, toutes les ligatures sont extra-péritonéales et accessibles par le vagin. Toute hémorrhagie intra-abdominale post-opératoire devient donc impossible, et s'il y a écoulement de sang, un simple tamponnement vaginal suffira pour arrêter l'hémorrhagie;

7° Enfin, tous les cas qui se présentent (tumeurs incluses, tumeurs enclavées, tumeurs adhérentes, tumeurs en partie accouchées dans le vagin, etc.) peuvent être opérées par ce procédé. De sorte que l'opération peut devenir une des opérations les mieux réglées de la chirurgie abdominale.

Comme on le voit, ce procédé diffère des autres procédés abdominaux (procédés de Guermonprez, de A. Martin [2], Polk [3], Ede-

[1] *Congrès français de chirurgie*, 1893, p. 448.
[2] Congrès de Rome (*Semaine médicale*, 7 avril 1894, p. 166.
[3] *Am. Journ. of Obs.*, 1892, t. XXVI, p. 726.

Digitized by Google

Table

Nos.	AGE.	ÉTAT GÉNÉRAL avant l'opération.	ACCIDENTS avant l'opération.	DATE de l'opération.	PRÉPARATION avant l'opération.
11	25 ans.	Mauvais.	Hémorrhagies et syncopes cardiaques.	26 avril 1894.	Injections antiseptiques ... puis un mois; tamponnement vaginal.
12	45 ans.	Médiocre.	Phénomènes de compression; désordres de la miction.	5 juin 1894.	Désinfection du vagin à l'éther iodoformé; tamponnement vaginal.
13	33 ans.	Bon.	Hémorrhagies et phénomènes de compression intra-pelvienne.	24 oct. 1894.	Désinfection à l'éther iodoformé; tamponnement vaginal.
14	37 ans.	Très mauvais.	Hémorrhagies et septicémie.	7 nov. 1894.	Désinfection à l'éther; tamponnement de la cavité du col et du vagin.
15	46 ans.	Bon.	Hémorrhagies et compression pelvienne.	5 déc. 1894.	Désinfection à l'éther iodoformé; tamponnement du vagin.
16	40 ans.	Bon.	Hémorrhagies et cystite purulente; salpingites.	11 déc. 1894.	Désinfection à l'éther iodoformé; tamponnement vaginal.
17	42 ans.	Mauvais.	Douleurs; accidents d'occlusion intestinale; albuminurie.	19 mars 1895.	Injections antiseptiques ... puis trois semaines; désinfection à l'éther, ... tamponnement.
18	32 ans.	Mauvais.	Métrorrhagies; faiblesse extrême.	8 avril 1895.	Quelques injections antiseptiques; désinfection du vagin, mais pas de tamponnement.
19	51 ans.	Médiocre.	Symptômes de compression; albuminurie.	25 avril 1895.	Injections antiseptiques pendant six semaines; désinfection du vagin avec éther iodoformé, mais pas de tamponnement.
20	45 ans.	Très mauvais.	Évolution rapide de la tumeur; métrorrhagies.	27 avril 1895.	Quelques injections antiseptiques; désinfection du vagin et tamponnement lâche.

Digitized by Google

l'observations.

GENRE D'INTERVENTION.	DRAINAGE.	POIDS de la tumeur.	NATURE ET VARIÉTÉ de la tumeur.	RÉSULTAT opératoire.
Hystérectomie abdominale totale avec collerette circulaire; suture vagino-péritonéale.	Drainage.	970 gr.	Tumeur en forme de poire dont la grosse extrémité était enclavée dans le bassin.	Guérison.
Hystérectomie abdominale totale; tumeur enlevée sur lien élastique; utérus enlevé ensuite; collerette circulaire.	Drainage.	7500 gr.	Tumeur en partie kystique, développée sur l'angle droit de l'utérus, incluse dans le ligament large.	Guérison.
Hystérectomie abdominale totale; collerette circulaire.	Drainage.	610 gr.	Tumeur enclavée dans la concavité du sacrum, formée par l'utérus rétroversé.	Guérison.
Hystérectomie abdominale totale; tumeur enlevée sur lien élastique; puis, collerette circulaire.	Drainage.	2300 gr.	Tumeur bilobée; lobe inférieur, constitué par fibrome enclavé; lobe supérieur, par cavité utérine contenant fœtus de 4 mois, macéré, placenta et caillots.	Guérison.
Hystérectomie abdominale totale; collerette circulaire.	Drainage.	1200 gr.	Tumeur irrégulière; constituée par de nombreux fibromes dont l'un gros comme le poing a aspect de cartilage.	Guérison.
Hystérectomie abdominale totale; résection des annexes; puis, collerette circulaire.	Drainage.	850 gr.	Fibro-myxome de l'utérus, ovarosalpingites, adhérences pelviennes nombreuses.	Guérison.
Hystérectomie abdominale totale; résection des annexes; puis, collerette circulaire.	Drainage.	1250 gr.	Tumeur oblongue ayant amené la torsion du pédicule; ovarosalpingite des annexes gauches, adhérences.	Guérison.
Hystérectomie abdominale totale; section sous salpingo-ovarienne entre deux pinces; puis, collerette circulaire.	Drainage.	1535 gr.	Tumeur régulière formée par un seul fibrome distendant la cavité et ayant amené l'effacement du col.	Guérison.
Hystérectomie abdominale totale; formation de la collerette pour désenclaver; excision des annexes; longue dissection du col.	Drainage.	1500 gr.	Tumeur sphérique très fortement enclavée; col hypertrophié long de 12 centimètres sortant entre les grandes lèvres.	Guérison.
Hystérectomie abdominale totale; collerette circulaire.	Drainage.	2300 gr.	Tumeur irrégulière formée par l'utérus contenant fibromes et dont les parois sont spongieuses (sarcome).	Guérison.

Digitized by Google

bohls [1], Chrobak [2], Lennander [3], etc.) par deux points principaux :

1° Les ligaments larges ne sont pas sectionnés verticalement entre deux chaînes de ligatures, mais ils sont conservés intacts, la paroi antérieure de la collerette pouvant être considérée comme le feuillet antérieur du ligament large et sa paroi postérieure comme le feuillet postérieur ;

2° Les sources artérielles ne sont pas cherchées anatomiquement, mais l'hémostase se fait au fur et à mesure, absolument comme pour l'extirpation d'une tumeur quelconque.

Nous n'avons pas à faire ici la critique des procédés vagino-abdominaux (Bardenheuer [4], Boldt [5], Chaput [6], Jacobs [7], Rouffart [8], etc.) ni des procédés abdomino-vaginaux (Péan, Bouilly [9], Schwartz [10], Gouillioud [11], Doyen [12], Richelot, Lanphear [13], etc.). Nous ne les avons pas expérimentés, mais *à priori* nous ne les croyons pas d'une exécution aussi sûre, au point de vue de l'asepsie, que les procédés exclusivement abdominaux. Nous donnons la préférence à ceux-ci, peut-être à cause des résultats que nous avons obtenus, et, peut-être aussi, par tendance personnelle.

II. — *Remplacement d'une diaphyse tibiale nécrosée par la diaphyse péronière,*

Par M. P. POIRIER.

Messieurs, j'ai l'honneur d'appeler votre attention sur une opération qui m'a permis de remplacer une diaphyse tibiale détruite par nécrose ostéomyélitique, par la diaphyse péronière du même côté. Voici, en quelques mots, l'histoire du jeune malade que je vous présenterai à la fin de cette séance. Il est âgé de neuf ans ; à six ans, il eut une ostéomyélite infectieuse qui frappa simultanément

[1] *Am. Journ. of Obs.*, novembre 1893, p. 606-611.
[2] *Centralbl. f. Gyn.*, 1891, n° 9, p. 169-175.
[3] *Ibid.*, 1892, n° 12, p. 242-243; 1893, n° 36, p. 831.
[4] *Ibid.*, 1881, n° 22.
[5] *Am. Journ. of Obst.*, juin 1893.
[6] *Soc. d'obs. et gyn. de Paris*, 1893.
[7] Congrès de Rome (*Semaine médicale*, 7 avril 1894).
[8] *Thèse Le Monniet*, p. 57.
[9] *Congrès français de chirurgie*, 1891.
[10] *Ibid.*, 1893.
[11] *Ibid.*, 1893.
[12] *Arch. prov. de chir.*, 1892.
[13] *Annales de gynécologie et d'obstétrique.*

Digitized by Google

le tibia droit et le maxillaire supérieur du même côté. Traité d'abord par incision simple, puis par grattage (?) de l'os, il resta trois mois dans un état très grave et ne commença à guérir qu'après une troisième opération dans laquelle la totalité de la diaphyse tibiale nécrosée fut extraite. Dès lors, la convalescence fut rapide ; l'enfant guéri, garda seulement une fistule au niveau de l'apophyse tibiale inférieure. Mais le membre privé de son tibia était inapte à toute fonction.

Lorsque je vis le jeune L..., en septembre 1893, je constatai l'état suivant : perte totale de la diaphyse tibiale ; restent seulement les deux épiphyses reliées par un cordon fibreux enfoui au fond d'un long sillon cicatriciel avec lequel il fait corps ; de l'apophyse tibiale supérieure, se détache une stalactite osseuse, sous-cutanée, longue de 6 centimètres environ. L'extrémité supérieure du péroné est sur le condyle fémoral externe ; le sommet de la malléole touche le sol ; le péroné est incurvé en dedans. Le déplacement et la déformation de cet os paraissent en rapport, tant avec la rétraction cicatricielle qui a suivi la disparition du tibia, qu'avec les essais de marche qui ont été faits. On a essayé divers appareils, j'en ai moi-même fait construire un par M. Collin. Malgré ces appareils, dont l'appui remonte jusqu'à l'ischion, la marche est impossible. L'enfant est réduit aux béquilles. Il peut soulever sa jambe ; dans ce mouvement, on voit celle-ci se couder au-dessous de l'épiphyse tibiale supérieure, et la pointe de l'aiguille osseuse dont j'ai parlé fait saillie sous la peau en ce point.

L'enfant a vu plusieurs chirurgiens, en Belgique, en Allemagne ; tous ont conseillé l'amputation, toute tentative de reproduction ou de remplacement d'une diaphyse tibiale paraissant impossible. Comme l'enfant était encore fort pâle et que ses urines contenaient de l'albumine, je l'envoyai au bord de la mer : il passa un an à Berck et à Blankenberghe. Lorsqu'il revint, il était rose et gras, mais la déviation du pied, le déplacement du péroné, et le raccourcissement de la jambe avaient augmenté. Nulle trace de tendance à la reproduction osseuse.

J'avais, pendant son absence, étudié tout ce qui avait été fait sur les greffes osseuses, et n'avais rien trouvé qui fût applicable au cas présent. Je fis venir l'enfant à Lyon, où j'allais pour le Congrès ; M. Ollier me conseilla de prendre de petits morceaux du tibia droit et de les transplanter au niveau de la diaphyse éliminée ; en deux ou trois ans, par dix ou quinze opérations, peut-être arriverait-on à reproduire un tibia.

J'en étais là, lorsque, en mettant de l'ordre dans un tas d'anciennes fractures de jambe que je collectionne depuis dix ans, je remarquai des cas bizarres dans lesquels un bout de péroné était

Digitized by Google

soudé au tibia, et d'autres, dans lesquels un fragment du péroné était accolé au tibia. L'idée me vint que je pourrais peut-être souder les extrémités de la diaphyse péronière aux épiphyses tibiales, pour reconstituer ainsi un tibia. Remarquant que, dans le squelette jambier, le tibia est seul utile pour supporter le corps, le péroné, qui lui est accolé, étant utilisé seulement par les insertions musculaires, je fis le plan de transporter la diaphyse péronière à la place de la diaphyse tibiale.

Après avoir répété l'opération sur le cadavre, je procédai comme suit. Dans une première intervention, le 4 décembre 1894, j'incisai d'une épiphyse tibiale à l'autre, avivant l'épiphyse supérieure et la face externe de la stalactite osseuse dont j'ai parlé et grattant l'épiphyse inférieure au niveau du point fistuleux : je décollai ensuite les muscles de la région antérieure, jusqu'à la moitié supérieure du péroné. La place étant ainsi préparée, je tamponnai provisoirement cette longue plaie et m'occupai de scier et de dégager le péroné. Pour cela, ayant incisé longitudinalement sur le quart supérieur du péroné, je dégageai le col de cet os, relevant le sciatique poplité externe et sectionnai le péroné au niveau du col.

Après quoi, je dégageai les insertions musculaires sur une longueur de 8 centimètres. Alors, pendant que ma main droite dans la plaie tibiale soulevait les muscles de la région antérieure, mon pouce gauche, appuyant fortement sur le péroné dégagé, le fit passer sous ces muscles. Le péroné étant venu sous l'épiphyse supérieure du tibia, au contact de la stalactite osseuse, je suturai les deux os par deux points à la grosse soie. Les plaies furent suturées sans drainage et le membre mis dans un appareil plâtré. Les suites furent très simples ; il n'y eut pas de fièvre ; j'enlevai l'appareil le cinquantième jour ; les deux os étaient restés au contact. Cependant la soudure n'était point complète et l'on observait un certain degré de mobilité au point de réunion. Néanmoins le malade levait bien sa jambe, d'un seul bloc, et celle-ci restait droite.

Le 26 mars 1895, je sectionnai l'extrémité inférieure du péroné à la base de la malléole et la dégageai des tendons péroniers. Ayant, par une autre plaie, mis à nu l'épiphyse tibiale inférieure, dans laquelle je creusai d'un coup de gouge une petite excavation, il me fut très facile de faire passer le péroné sous les tendons de la région jambière antérieure et de l'engager dans la malléole tibiale. L'opération, beaucoup plus facile que la première, dura une demi-heure. Cinquante jours après, j'enlevai l'appareil plâtré et les sutures. La réunion et la consolidation étaient parfaites.

Depuis, le malade a été massé chaque jour et actuellement, comme vous pouvez le voir, la jambe est solide. L'enfant peut marcher en s'appuyant dessus. Cependant, je lui ferai porter un

Digitized by Google

appareil en cuir moulé pendant un an ; je ne doute pas que ce péroné, appelé à jouer le rôle de tibia, s'hypertrophie par le fait de l'incessante répétition de la fonction qui fait l'organe.

Il me semble, messieurs, que cette opération peut être appliquée à tous les cas de perte de substance d'un os, dans un segment de membre à deux os.

Présentation de pièces.

Appendicite par corps étrangers.

M. Marchand. — La malade dont je présente l'appendice cœcal était très souffrante depuis environ six mois, à l'époque où elle me fut adressée. C'est une dame de 39 ans, mère de deux enfants, qui avait joui d'une assez bonne santé jusque-là. Elle fut prise un jour de douleurs très vives dans la région hépatique ; le médecin qui la vit crut à une colique hépatique, dont l'affection offrait, du reste, tous les symptômes.

L'accès passé, toute la région du flanc droit resta très endolorie ; bientôt, la malade ressentit dans la région s'étendant du bord inférieur des fausses côtes droites à la fosse iliaque, des douleurs à type névralgiforme, qui ne cédèrent plus. Elle dut prendre le lit, maigrit beaucoup, s'alimentant mal et minée par les souffrances continues qu'elle éprouvait.

Elle présenta un accident deux mois après le début de l'affection, qui donna le change et fit penser à une pelvi-péritonite suppurée. Cet accident fut l'évacuation par le vagin d'une quantité de pus assez notable. Bientôt, survint de la toux et une pleurésie de la plèvre droite qui persista assez longtemps et fut reconnue avec certitude puisque l'on put retirer une certaine quantité de liquide pleural au moyen d'une ponction exploratrice pratiquée avec une seringue de Pravaz. Sur les conseils d'un de mes collègues en médecine qui fut appelé en consultation, la malade me fut conduite à Paris.

En dehors de son état très affaibli, presque cachectique, je trouvai ma malade très nerveuse, se plaignant constamment du ventre et réclamant le bénéfice d'une intervention chirurgicale. Je constatai d'abord une sensibilité excessive du flanc et de la fosse iliaque gauches. La région du flanc était occupée par une induration qui suivait la direction du côlon ascendant pour se perdre dans le foie. La fosse iliaque était tendue, mais avait pourtant conservé un certain degré de souplesse. Tous les soirs, il y avait une légère ascension thermique, l'appétit était devenu complètement nul.

Digitized by Google

Je me ralliai à une opinion qui avait été émise par un de mes collègues de province et pensai à une appendicite compliquée de péri-côlite avec suppuration enkystée probable. L'examen très attentif de l'appareil génital profond m'avait fait rejeter toute idée d'une affection génito-pelvienne. L'utérus était mobile, les culs-de-sac libres et les annexes droites, pouvaient être très bien isolées pendant un examen sous chloroforme auquel j'avais dû avoir recours.

L'opération décidée, je fis une longue incision partant, latéralement, de la partie moyenne du flanc droit, et descendant sur la paroi abdominale, dans la direction de la partie moyenne de l'arcade crurale. Au-dessous de l'aponévrose de l'oblique externe, tout à fait à la partie supérieure de l'incision, je constatai une altération d'origine inflammatoire des muscles petit oblique et transverse vers la partie moyenne et inférieure de l'incision. Ces deux muscles reprenaient à peu près leurs caractères normaux. Au niveau du point où les muscles présentaient leur maximum d'altération, je tombai sur un foyer purulent très ancien, circonscrit par une membrane fongueuse épaisse, reposant sur le péritoine et contenant environ 60 grammes de pus très épaissi.

Après la désinfection soignée de ce foyer, j'incisai le péritoine et tombai sur un foyer de vieille péritonite adhérente, fixant le côlon aux parties voisines, et remontant jusqu'à la face inférieure du foie. Je pus dissocier difficilement ces fausses membranes déjà résistantes, et suivre le côlon jusqu'aux environs de la face inférieure du foie. Pendant ce décollement attentivement exécuté, je ne rencontrai pas trace de pus. Du côté du cœcum, les adhérences étaient là beaucoup plus lâches, et il me fut relativement facile de libérer le cœcum et de l'attirer hors de la plaie. Je constatai en l'examinant que son appendice était replié sur lui-même, adhérent à la face postérieure interne ; que, de plus, l'appendice coudé à angle aigu au niveau de son origine, renfermait un noyau d'une dureté absolument pierreuse, du volume du noyau d'une grosse cerise. Je pus le disséquer pour le libérer et en faire la résection. Après cautérisation de la muqueuse, il fut oblitéré par trois points de suture à la soie, avec avivement de la séreuse ; il avait sa longueur normale, mais son volume était triplé.

L'incision montra une concrétion libre, oblongue régulièrement, présentant l'aspect extérieur d'un calcul biliaire. Ce corps étranger avait suscité par sa présence une vive irritation de la muqueuse avec laquelle il était en contact. Je vous le présente, exactement, vingt-neuf jours après l'opération. Pendant tout ce temps, il a séjourné dans l'alcool pur, aussi n'a-t-il plus la même dureté, il est devenu mollasse, se laisse facilement entamer par le scalpel. S'agit-il

Digitized by Google

réellement d'un calcul biliaire ou d'une petite tumeur stercorale? L'examen chimique pratiqué par M. le Dr Lafay, ancien interne en pharmacie de Saint-Louis, porte à croire qu'il s'agit d'une concrétion fécale. Il n'a trouvé, en effet, qu'une quantité peu considérable de cholestérine et une quantité très notable d'indican.

Quoi qu'il en soit de ces résultats, les phénomènes observés semblaient donner raison à l'hypothèse d'un calcul hépatique; d'autant que les lésions suppuratives semblaient plus accentuées vers la partie supérieure du côlon. La malade a guéri de son intervention sans aucun incident. Je dois ajouter que cette opération a toute la valeur d'une expérience physiologique, car la malade a cessé de souffrir aussitôt après l'opération, et que depuis, les douleurs n'ont plus reparu.

La séance est levée à 5 heures.

Le Secrétaire annuel,
PAUL SEGOND.

Séance du 10 juillet 1895.

Présidence de M. TH. ANGER.

Le procès-verbal de la précédente séance est lu et adopté.

Correspondance.

La correspondance comprend :

Les journaux et publications périodiques de la semaine.

Communications.

I. — *Contribution à l'étude des appendicites,*

Par M. CH. MONOD.

Il semble que tout ait été dit sur la question des appendicites, qu'il y ait peu de chose du moins à ajouter aux remarques présentées, ici même ou à l'étranger, dans les nombreuses discussions ouvertes sur ce sujet.

Digitized by Google

Je profite cependant de l'occasion qui m'est offerte par le récent rapport de notre collègue Jalaguier pour vous apporter, en cette matière, le résultat de mon expérience personnelle. Il peut toujours être utile de rechercher l'enseignement qui ressort d'une série de cas observés par le même chirurgien.

Si je considère ma pratique en bloc, je puis dire que j'ai eu 42 fois affaire à l'appendice iléo-cœcal. De ce total, je sépare immédiatement 4 cas qui se rapportent à des résections de l'appendice dites *à froid;* ces faits, d'un ordre tout spécial, méritent d'être considérés à part.

Restent donc 38 observations, toutes relatives à des appendicites aiguës. Sur ces 38 cas : 5 fois, la guérison est survenue spontanément, sans opération ; 33 fois, j'ai eu recours à l'intervention armée.

Que l'on veuille bien ne pas se hâter de conclure que je suis un opérateur *quand même*, mais simplement que chirurgien de profession, j'ai été rarement appelé, en ville comme à l'hôpital, à observer la forme dite médicale de l'affection. Ceux de mes confrères qui ont bien voulu réclamer mon concours ne l'ont fait que lorsque la maladie avait résisté à leurs soins. On s'expliquera ainsi le chiffre relativement grand de mes opérations.

J'ajoute encore un mot. Sur mes 33 opérés, 3 l'ont été dans mon service, en mon absence, par mon excellent interne Beaussenat, qui l'an dernier, et particulièrement dans l'étude des appendicites, m'a prêté un précieux et intelligent concours. Un grand nombre des faits sur lesquels s'appuient les remarques qui suivront ont été recueillis par lui, je tiens à l'en remercier publiquement.

Ceci dit, j'entre sans plus tarder dans mon sujet. Ce n'est évidemment pas une histoire complète de l'appendicite que je désire vous présenter, mais de simples considérations, me paraissant ressortir de l'examen des faits. Elles sont relatives au *sexe* et à l'*âge* de mes malades, aux *phénomènes de début* de la maladie, à la *fièvre* qui l'accompagne, aux *signes locaux* (tuméfaction, douleur, par lesquels elle se manifeste, à la *date*, au *mode* et au *lieu* de l'*intervention*, aux *lésions* observées, et enfin aux *résultats* obtenus).

Sexe et *âge*. — Comme tous les auteurs, j'ai observé que les hommes sont plus souvent atteints d'appendicite que les femmes : 24 hommes, 14 femmes, soit une proportion de 63 0/0 pour les hommes et de 37 0/0 pour les femmes. Les chiffres relevés par Talamon, qui sont de 80 0/0 pour les premiers et de 20 0/0 pour les secondes, donnent une proportion plus forte pour les hommes que les miens. Ce qui s'explique en partie par le fait que plusieurs

Digitized by Google

de mes observations ont été recueillies à la maison de santé des Diaconesses, où les femmes seules sont admises.

De ces malades, 8 avaient moins de 15 ans (4 garçons, 4 filles) et de 15 à 30 ans, je compte 20 cas (14 hommes, 6 femmes), enfin, au-dessus de 30 ans, 10 cas (6 hommes, 4 femmes). Le plus jeune de mes opérés avait 4 ans 1/2, et le plus âgé 55 ans.

Mode et phénomènes du début. — Il est classique de dire que l'appendicite débute brusquement. Ce serait une erreur de croire cependant que ce début brutal est constant. Je ne l'ai constaté que dans 17 cas ; 20 fois, il a été plus ou moins insidieux. Le mode de début ne paraît pas influer sur la façon dont la maladie évoluera. Je veux dire qu'après un début brusque, l'affection peut suivre une marche subaiguë, ou inversement, les accidents les plus graves éclater alors que les premiers phénomènes ont été très atténués.

Sept fois, j'ai relevé dans les antécédents du malade l'existence de véritables coliques appendiculaires, se renouvelant à des intervalles plus ou moins éloignés. Parfois ces accidents précurseurs se réduisent à de simples malaises, à quelques douleurs siégeant dans la fosse iliaque droite. Deux ou trois fois, le malade racontait avoir été, à diverses reprises, soigné pour des coliques hépatiques, sans ictère. Il est fort probable que ces prétendues coliques hépatiques étaient en réalité d'origine appendiculaire. J'appelle l'attention sur cette confusion possible.

Les vomissements bilieux du début sont indiqués dans près de la moitié de mes observations. Je ne parle évidemment pas ici des vomissements porracés qui relèvent de la péritonite confirmée. Ces vomissements bilieux se relient parfois évidemment à l'intensité de la douleur, mais ils peuvent aussi survenir en dehors d'elle, et ne sont alors que plus caractéristiques. Ce phénomène peut n'exister que le premier jour ; ou bien il se reproduit, presque sans interruption, pendant plusieurs jours. Le plus souvent ils sont rares ou espacés.

Etat fébrile. — La fièvre ou plus exactement les modifications de la température présente les plus grandes irrégularités. Il n'existe assurément pas de courbe thermométrique caractéristique de l'appendicite. On a dit que la fièvre pouvait manquer, il serait plus exact de soutenir seulement qu'elle peut être très atténuée. On ne saurait au reste apporter trop de soin à sa recherche, et dans les cas douteux, on placera le thermomètre dans le rectum.

Un de mes confrères de la ville m'amenait récemment un malade qui portait dans la fosse iliaque droite une tuméfaction douloureuse sur la nature de laquelle il ne conservait guère de doute. Les accidents avaient

Digitized by Google

débuté brusquement une dizaine de jours auparavant. Une seule chose l'étonnait, c'était l'absence complète de toute réaction fébrile. Et, en effet, le pouls n'était pas fréquent et la peau pas chaude. Je fis cependant prendre la température rectale ; le soir de l'entrée du malade, celle-ci s'élevait à 39° ; elle était encore le lendemain matin au-dessus de 38°. J'opérai immédiatement et ouvris une grosse collection située derrière le cœcum, d'où s'échappa un flot de pus phlegmoneux. Le malade guérit rapidement et sans accidents. Le cas était ici, grâce à l'enkystement du pus, des plus bénins.

Je pourrais citer d'autres exemples, où, avec un état fébrile très atténué, ont évolué les lésions les plus graves.

J'ai déjà parlé au Congrès de Lyon d'un jeune homme, tenu en observation pendant plusieurs jours, et chez lequel l'absence de fièvre me porta à reculer l'intervention. J'hésitais d'autant plus que le siège principal de la douleur était à gauche et que je me demandais si le diagnostic d'appendicite porté au début était exact. Brusquement, un soir, la température s'éleva à 38° et je décidai l'opération pour le lendemain. Le lendemain, il était trop tard, ce malheureux présentait tous les signes d'une péritonite généralisée. Celle-ci fut constatée à l'autopsie ; de plus, le diaphragme était perforé, le poumon envahi, et les bronches pleines de pus. L'origine des accidents était bien l'appendice, qui fut trouvé perforé et baignant dans le pus. Ces graves désordres s'étaient développés presque à froid.

Tout récemment encore, je demeurai dans l'expectative auprès d'un jeune malade, qui avait été brusquement atteint deux jours avant son entrée à l'hôpital, d'une douleur dans la fosse iliaque droite. A mon premier examen et pendant les jours qui suivirent, on ne constata aucune élévation de la température, le ventre n'était pas ballonné, il n'y avait aucune tuméfaction dans la fosse iliaque droite, et la douleur à la pression, peu vive d'ailleurs, siégeait plutôt à gauche qu'à droite. Il y avait de plus suppression complète des garde-robes, et même, affirmait le malade, des gaz; au point qu'on agitait autour de moi le diagnostic d'obstruction intestinale.

Ce ne fut que le cinquième jour après le début des accidents que la température s'éleva et monta rapidement à 40°. L'état général s'aggravait en même temps qu'apparaissaient tous les signes d'une péritonite évidente. L'opération fut pratiquée *in extremis;* laparotomie médiane, contre-ouverture dans la fosse iliaque droite, qui donna issue à un flot de pus. Mort prompte. A l'autopsie, outre les lésions d'une péritonite généralisée, on ne trouva pour expliquer celle-ci qu'un appendice non perforé, mais ecchymotique, en voie de sphacèle, plongeant dans le foyer purulent ouvert du vivant du malade.

Ici encore, la réaction fébrile avait été hors de proportion avec les désordres constatés. Dans ces cas difficiles, on devra tenir

Digitized by Google

grand compte des caractères et de la fréquence du pouls. Souvent, suivant la juste remarque de notre collègue Jalaguier, il existe entre le pouls et la température une discordance qui devra éveiller la plus sérieuse attention. Chez le malade dont je viens de rapporter l'histoire, la veille du jour où les accidents graves éclataient on avait noté que le pouls était petit et fréquent.

Quoi qu'il en soit, en règle générale, la température bien prise fournira de précieux renseignements. J'ai déjà dit qu'il ne fallait pas se contenter de la rechercher dans l'aisselle, j'ajoute qu'il pourra être utile de répéter cette recherche plusieurs fois dans la journée, afin de reconnaître les moindres modifications qui se produisent parfois.

On se défiera, en particulier, des rémissions qui peuvent survenir au cours de l'affection, alors que d'autres phénomènes, soit généraux (pouls, faciès), soit locaux (douleur, tuméfaction), ne suivent pas la même progression décroissante. Laissez-moi, à l'appui de cette proposition, vous citer encore deux faits bien instructifs.

C'est d'abord l'histoire d'un jeune garçon de 19 ans, entré à l'hôpital en 1893, quatre jours après le début brusque des accidents, avec tuméfaction douloureuse droite, et fièvre. La température resta élevée pendant quatre jours, puis survint une période d'apyrexie qui dura quatre jours également. Je crus d'autant plus devoir m'abstenir, que la tuméfaction et la douleur de la fosse iliaque droite avaient disparu ; c'est à gauche que le malade souffrait à la pression. Le soir du quatrième jour de cette phase de la maladie, la température s'éleva à 39°. En recevant ce renseignement à mon arrivée à l'hôpital, je me décidai à agir, bien que le thermomètre ne marquât plus que 37°,5, mais le pouls était fréquent, le ventre se ballonnait, le faciès était péritonéal. Je fis une laparotomie médiane, et ouvris successivement deux vastes collections, l'une gauche et l'autre droite. La mort suivit rapidement cette intervention qui était trop tardive.

Mieux instruit par l'expérience, j'eusse, aujourd'hui, opéré ce malade dès son arrivée dans mon service

Mon second fait est plus heureux, mais non moins intéressant. Il s'agit d'une jeune fille, la fille d'un confrère, auprès de laquelle j'ai été appelé cette année même, au quinzième jour d'une affection qualifiée de typhlite, qui s'était accompagnée d'une élévation de température s'élevant à 40° et au delà. Lorsque je la vis pour la première fois à quatre heures du soir, le thermomètre marquait 40° (rectum), la tuméfaction iliaque au lieu d'élection, était très nette. Je proposai une intervention immédiate qui fut acceptée en principe. Je voulus cependant avoir auparavant l'avis de deux collègues, l'un médecin, l'autre chirurgien, mes deux amis, Paul Legendre et Jalaguier. Réunis auprès de

Digitized by Google

l'enfant à 9 heures du soir, nous la trouvâmes en pleine défervescence, la température rectale n'étant plus que de 38°. Nous décidâmes d'un commun accord de surseoir à toute opération, en maintenant la malade au repos, à la diète presqu'absolue, et aux opiacés. Cette rémission se prolongea pendant dix jours en même temps que la tuméfaction iliaque diminuait d'importance sans jamais disparaître complètement. Puis, la température s'éleva peu à peu de nouveau, si bien, qu'après une nouvelle période de quinze jours, convaincu que l'affection poursuivait sourdement son cours, je crus devoir ne pas reculer davantage l'action chirurgicale. Le ventre ouvert, il nous parut à mon ami Jalaguier et à moi que nous avions commis une erreur de diagnostic. Les anses intestinales qui se présentèrent, cœcum et intestin grêle, étaient saines en apparence, et nulle part il n'y avait trace de collection purulente.

Nous nous gardâmes cependant de refermer le ventre, et sans nous livrer à des recherches dangereuses nous nous contentâmes de placer dans le péritoine, au niveau de l'extrémité du cœcum, une tente de gaze iodoformée et un drain. Le soir même la température tombait à la normale, pour ne plus se relever. Le quatrième jour, au premier pansement, en enlevant la mèche de gaze, un flot de pus louable s'écoula. Le foyer qui existait assurément le jour de l'opération s'était ouvert dans le trajet que nous lui avions ouvert vers l'extérieur. La guérison suivit sans encombre.

Ce fait montre mieux encore que le précédent que, malgré une rémission apparente, le malade doit rester en surveillance. La défervescence pour être vraie, devra être absolue et durable. Notons enfin que, dans l'appendicite, l'élévation de température, toute significative qu'elle soit, n'est pas souvent considérable. Il est habituel qu'elle ne dépasse pas 38° à 39° dans l'aisselle. Dans l'un des cas que je viens de citer, la température, le matin de l'opération, ne dépassait pas la normale. Dans trois autres, le même fait a été observé. Il n'en reste pas moins exceptionnel.

Phénomènes locaux (tuméfaction, douleur). — La tuméfaction de la région malade peut être trop évidente; j'entends par là qu'elle dépasse les proportions habituellement observées dans l'appendicite. Deux fois, elle était telle que l'on pouvait songer à un phlegmon périnéphrétique. Ces cas sont rares.

Habituellement, on perçoit à la partie supérieure de la fosse iliaque, sur la ligne spondoso-ombilicale, plus ou moins près du muscle droit, une résistance profonde, qui va de la sensation de résistance vague jusqu'à celle de tumeur nette. Entre ces deux degrés, tous les intermédiaires sont possibles.

Au même niveau, on constate souvent de la submatité et surtout une douleur à la pression généralement très vive. Ces deux derniers caractères sont les seuls perçus dans les cas relativement nombreux où toute tumeur fait défaut.

Digitized by Google

Il arrive souvent aussi qu'une tuméfaction qui parait absolument absente devient évidente dès que le malade est endormi. La contracture des muscles de la paroi abdominale et la douleur peuvent, en effet, gêner considérablement l'exploration.

La contracture musculaire se traduit à l'œil par une diminution sensible de l'espace qui sépare le rebord costal de la crête iliaque. Cet état de défense musculaire persiste parfois en partie, même sous le chloroforme.

Époque de l'intervention. — Quand faut-il intervenir, ou mieux quand suis-je intervenu ?

Ce moment variera et avec la forme de la maladie et avec l'époque à laquelle on est appelé. Je puis dire, d'une façon générale, que j'ai cherché et cherche de plus en plus à agir de bonne heure.

Voici, au reste, les chiffres que je relève dans mes tableaux d'observations :

20 fois sur 33, j'ai opéré dans les treize premiers jours : 1 fois, le 15e; 1 fois, le 17e; 2 fois, le 21e; 6 fois, au bout d'un mois; 1 fois, au bout de deux mois.

Jamais je n'ai regretté d'avoir opéré trop tôt, plusieurs fois je me suis repenti d'être intervenu trop tard.

Chez trois malades, j'ai opéré le 3e ou le 4e jour ; chez tous trois, j'ai trouvé du pus en plus ou moins grande abondance.

Lorsque la mort a suivi ces interventions hâtives (1er au 5e jour), c'est que la marche de la maladie avait été suraiguë et qu'il y avait déjà de la péritonite généralisée.

Lieu de l'incision. — Il peut sembler étrange que la question soit même posée. Il est bien évident que l'incision sera ordinairement faite à droite, dans la région de l'appendice.

Chez trois malades cependant, la collection purulente était bilatérale, occupant les deux fosses iliaques droite et gauche. Deux ont succombé, et j'ai pu m'assurer à l'autopsie que le point de départ de ce double foyer était bien l'appendice. Le troisième a guéri ; mais, fait intéressant, de la double ouverture faite, celle de droite guérit rapidement; la gauche donna issue à des matières intestinales, devint fistuleuse et ne fut fermée qu'au bout de six semaines.

Je note aussi, parmi les cas exceptionnels, celui de ce petit garçon, dont je vous ai rapporté l'histoire en octobre dernier, chez lequel l'incision fut faite à l'hypogastre; la collection paraissait siéger dans la cavité de Retzius; et celui d'une jeune fille, atteinte d'une appendicite, avec foyer purulent qui fut ouvert par le vagin.

Traitement de l'appendice. Résection? — A ces considérations

Digitized by Google

relatives à l'opération se rattache la question de la conduite à tenir vis-à-vis de l'appendice malade.

J'ai déjà dit ailleurs que je me gardais d'aller systématiquement à la recherche de l'appendice. Toutes les fois que, le péritoine ouvert, je suis tombé sur une collection limitée et se vidant bien, je me suis contenté de ce résultat.

En fait, 24 fois je n'ai pas vu l'appendice, bien que le diagnostic dans ces cas ne fût pas douteux ; je note dans l'un d'eux, l'issue avec le pus, de scybales, témoignant suffisamment de la perforation de l'organe. Dans 4 cas, j'ai vu l'appendice, mais ses connexions étaient telles qu'il m'a paru dangereux d'en tenter l'ablation. Enfin, 5 fois seulement, il a été vu, dégagé et réséqué. L'un de ces cas a été suivi de mort.

Lésions observées. — Je ne veux pas refaire ici l'anatomie pathologique de l'appendicite. Je me contente de dire que j'ai trouvé, soit à l'autopsie, soit sur le vivant, les diverses formes anatomiques décrites par les auteurs.

L'appendice peut être simplement augmenté de volume, turgide, comme en érection, non perforé, et, chose intéressante, deux fois cette lésion avait suffi à donner lieu à une péritonite, en voie de généralisation dans un cas, généralisée dans l'autre. Dans ce dernier, le malade succomba malgré l'intervention. Chez l'autre, l'opération, faite plus tôt, paraît avoir arrêté la marche du mal. Je dis « paraît », parce que ce malade, opéré depuis dix jours, ne peut encore être considéré comme hors d'affaire.

Plus souvent l'appendice est le siège d'altérations gangréneuses aboutissant à des perforations ordinairement multiples. Je note, et ceci vient à l'appui d'une remarque de Roux, que la perforation peut siéger à la base de l'appendice, alors que le corps étranger, si souvent contenu dans sa cavité, en occupe la partie la plus déclive.

J'ai vu deux fois l'appendice dévié et remonté derrière le cœcum ; dans ces cas, le foyer du mal est plus élevé que d'ordinaire ; il est rétro-cœcal et peut être reconnu et ouvert sur les confins du flanc droit. Chez un malade opéré par M. Beaussenat, la collection était située plus haut encore : sa limite supérieure était constituée par le foie et la vésicule biliaire.

Dans tous les cas, à deux exceptions près, j'ai trouvé du pus dans le foyer péri-appendiculaire, soit le jour même de l'opération, soit au premier pansement, comme dans le fait que j'ai rapporté plus haut.

Dans l'un des cas où le pus faisait défaut, je pénétrai dans une

Digitized by Google

cavité, d'où je pus extraire des fongosités qui furent réservées pour l'examen. M. Gastou, qui voulut bien se charger de cette recherche, me fit savoir que, soit par l'examen direct de ces débris, soit par les résultats fournis par l'inoculation des cobayes, il était permis d'affirmer qu'il s'agissait là de produits tuberculeux. Le malade n'en guérit pas moins, vite et complètement.

C'est le seul cas d'appendicite tuberculeuse avérée que j'aie rencontré. Chez un autre petit malade, la lésion était probablement aussi d'origine tuberculeuse, mais je n'en ai pas eu la preuve. Je note seulement que l'enfant était depuis longtemps en traitement pour une ostéo-arthrite du tarse, et qu'il succomba deux jours après l'intervention avec tous les signes d'une méningite tuberculeuse type.

Chez un dernier enfin, le siège élevé de la collection, son aspect particulier, la persistance, à la suite de l'incision, d'un trajet fistuleux, et enfin le mauvais état des sommets, me portent à penser que nous avons eu affaire à une appendicite, ou peut-être même plutôt à une typhlite tuberculeuse. Ce malade est actuellement encore dans mes salles.

J'aurais voulu vous apporter les résultats fournis par l'examen bactériologique du pus de mes opérés d'appendicite. Certains documents me manquent encore pour cela, et je remets à plus tard cette partie de ma communication.

Suites. Résultats. — Je donnerai dans un instant le chiffre des morts et des guérisons.

Je note d'abord que les malades qui ont guéri l'ont été en moyenne au bout d'un mois à six semaines.

J'ai toujours drainé le foyer avec une tente de gaze iodoformée à la façon de Mickulicz et un gros tube de caoutchouc.

Quatre fois j'ai observé de petites fistules stercorales; elles se sont toujours fermées d'elles-mêmes, sans autre intervention.

Deux fois, il s'est formé une fistule purulente rebelle non stercorale. J'ai déjà cité un de ces faits à propos des appendicites tuberculeuses. L'autre est relatif à une femme qui est encore dans mon service, où elle fait fonction d'infirmière; elle est fort bien portante, et je ne sais ce qui entretient ce trajet fistuleux.

Trois fois seulement, à la suite de l'opération principale, j'ai eu à faire une *retouche*. Dans l'un de ces cas, il s'agissait d'un foyer secondaire qui fut ouvert, et la guérison suivit aussitôt. Dans les deux autres, c'est à longue distance qu'une nouvelle intervention fut nécessaire.

L'un de ces malades, opéré en temps utile d'une appendicite à

Digitized by Google

foyer localisé et sorti guéri, revint cinq mois plus tard avec une collection bien circonscrite, située derrière la paroi abdominale, au lieu même de la première opération.

L'autre, opéré dans les mêmes conditions, ne rentrait dans le service que plus d'un an plus tard. Il portait, au niveau de l'incision antérieurement faite, une petite masse douloureuse à la pression que je pris pour une bride. Je pus m'assurer que cette masse n'était autre que l'appendice lui-même, qui fut réséqué sans difficulté et sans autre incident.

J'en viens aux résultats. Ma statistique, à ce point de vue, est la suivante : 9 morts, 21 guérisons, 3 malades encore en traitement, sur 33 opérés.

Les cas de morts doivent être examinés de plus près.

L'un est un petit malade, déjà mentionné, mourant en quelques heures avec tous les signes d'une méningite tuberculeuse.

Six autres se rapportent à des malades atteints de péritonite généralisée, dont quatre opérés *in extremis*.

Un huitième, un adulte, à la suite d'une intervention faite en temps utile et après résection d'un appendice gangrené, s'éteint le surlendemain sans réaction, manifestement intoxiqué.

Le neuvième parut tout d'abord tirer bénéfice de l'opération, puis subitement des phénomènes graves réapparurent. A l'autopsie, on constata l'existence d'un second foyer siégeant dans le petit bassin et qui avait échappé.

Sur ces 9 cas, en somme, j'ai le sentiment que 4 fois l'intervention faite plus tôt aurait pu sauver les malades; 2 fois j'avais été appelé trop tard, 2 fois j'ai à m'accuser d'avoir moi-même trop attendu.

Conclusions. Conduite à tenir. — Si je considère l'ensemble des cas que j'ai observés et si je cherche l'enseignement pratique que l'on peut en tirer, voici, me semble-t-il, quelle doit être la conduite du chirurgien en présence d'une appendicite, ou du moins voici celle que j'ai tenue.

Dans certains cas, point d'hésitation possible : ceux, par exemple, où le foyer s'est rapproché des téguments ; la peau est rouge, la fluctuation superficielle, évidente. Il s'agit d'une simple ouverture d'abcès. Je n'ai observé que deux faits de ce genre.

Point d'hésitation non plus, à mon avis du moins, dans les cas de péritonite déjà généralisée ou en voie de généralisation. On marche sans doute le plus souvent, alors, à un échec. Parfois aussi le succès le plus inattendu suit une intervention en apparence désespérée.

J'en ai eu tout dernièrement encore la preuve.

Digitized by Google

On me présentait, à la maison de Santé des Diaconesses, une fillette âgée de 14 ans, malade depuis une quinzaine de jours, qui était manifestement atteinte au moment où je la vis, d'une péritonite généralisée et suppurée. Je ne pus l'opérer que le lendemain, parce que je dus, en raison de la gravité du cas, obtenir d'abord l'autorisation des parents. Ce jour-là, il semblait bien qu'il fût trop tard : le pouls était petit et fréquent, le faciès tiré, amaigri, les yeux caves, le ventre ballonné, douloureux spontanément et à la moindre pression ; la peau au-dessous de l'ombilic présentait une légère teinte rougeâtre.

Une incision médiane donna immédiatemant issue à un flot de pus fétide ; le petit bassin en était rempli, si bien que je crus plus sage de faire une contre-ouverture dans le cul-de-sac de Douglas et de placer un long drain, entrant par l'abdomen et sortant par le vagin. Je fis une seconde contre-ouverture au niveau de la fosse iliaque droite ; il se trouvait en effet un autre foyer, point de départ probable des accidents. Ce foyer fut drainé de la même façon par un drain abdomino-iliaque. Grands lavages à l'eau bouillie.

Le lendemain matin, au pansement, des matières fécales sortaient par toutes les ouvertures pratiquées. L'état général était cependant meilleur, le pouls était remonté, et la température presque normale. Je passe les détails. La guérison fut lente à se faire, mais survint sans incident.

Je vous présenterai cette enfant en fin de séance, vous pourrez voir qu'elle est complètement revenue à la santé. L'orifice vaginal est depuis longtemps fermé ; l'incision iliaque l'est depuis quelques jours seulement ; seule, l'ouverture faite sur la ligne médiane fournit encore un peu de pus, sans trace de matières intestinales. L'opération date du 16 avril dernier.

J'ai dit que, dans les cas de ce genre, l'indication de l'intervention est formelle.

Je passe à ceux où la détermination à prendre est singulièrement plus difficile à préciser. Ce sont ceux au sujet desquels médecins et chirurgiens sont souvent en désaccord. Ce sont les plus communs.

Quel qu'ait été le mode de début — éclatant, suraigu, avec la douleur subite, de si grande importance pour le diagnostic lorsqu'elle existe — ou bien silencieux, avec développement progressif des phénomènes caractéristiques de la maladie — deux circonstances peuvent se produire : ou bien l'orage paraît se calmer, ou le mal poursuit sa marche ascendante.

Dans le premier cas, du 3e au 8e jour, la fièvre diminue, les phénomènes douloureux se calment, la tuméfaction de la fosse iliaque semble disparaître. Il peut se faire, en effet, et il arrive qu'une véritable résolution se produise. J'ai observé au moins cinq fois cette heureuse terminaison.

Digitized by Google

On se défiera cependant des fausses rémissions. Par deux fois, j'ai reçu dans mon service et opéré d'urgence des malades venus d'hôpitaux éloignés, qu'ils avaient pu quitter tout à fait guéris en apparence.

Plus souvent, d'ailleurs, en dépit de l'atténuation de l'ensemble des phénomènes, il reste une tuméfaction certaine et une réaction fébrile, modérée, mais manifeste. Que faire en pareil cas? Faut-il attendre? J'ai cité des exemples démontrant les dangers de pareille expectation.

Que risque-t-on, d'ailleurs, à intervenir? L'opération en elle-même, bien conduite, n'est pas dangereuse; elle l'est d'autant moins que la tuméfaction est plus accentuée.

Les cas à tumeur sont les bons cas. C'est alors que l'on peut être presque assuré de trouver une collection enkystée qui, ouverte, se comblera d'elle-même et sans incidents. La respecter, c'est s'exposer à voir l'inflammation se propager au delà.

Je n'oserai pas soutenir que, alors même, c'est-à-dire alors que le pus existe déjà, la guérison ne soit pas possible. Mais n'est-ce pas jouer gros jeu que de l'attendre?

J'ai dit que, dans une seconde série de cas, les phénomènes du début, au lieu d'aller en s'atténuant, demeurent au même degré ou vont en s'accentuant. Si, en même temps, persiste à se former dans la fosse iliaque une tuméfaction évidente, le parti à prendre n'est pas embarrassant; il faut agir et agir sans tarder.

Les cas vraiment difficiles sont ceux où cette tuméfaction fait défaut. On n'aura plus alors, pour se décider à intervenir, que le mode de début, le souvenir de crises semblables antérieures, la douleur spontanée et surtout provoquée au lieu d'élection, la défense et la rétraction des muscles abdominaux du côté malade. A ces indices, on songera à une appendicite, et, ce diagnostic porté, on sera autorisé à opérer. Il se peut qu'on ne trouve pas de pus collecté; le danger que court le malade n'en est que plus considérable; le meilleur moyen de le combattre est de fournir issue au liquide accumulé dans le péritoine et qui, dans la majorité des cas, sera déjà purulent.

Je veux, à l'appui de cette manière de voir, citer encore un fait tout récent; c'est l'histoire de ma dernière opération pour appendicite.

Il s'agit d'un homme de 42 ans, amené dans mon service le 5 juillet dernier, présentant tous les signes d'une appendicite, à celui-ci près que la tuméfaction faisait défaut; la réaction péritonéale était, elle, manifeste avec douleur prédominante et légère résistance dans la fosse iliaque droite. J'opérai ce malade le jour de son entrée par laparotomie

Digitized by Google

latérale. A l'ouverture du péritoine, il s'écoula un pus louche séreux qui régnait entre les anses intestinales ; celles-ci n'étaient point agglutinées entre elles; elles étaient par places recouvertes de fausses membranes blanchâtres, trace évidente de l'inflammation de leur enveloppe séreuse. Je reconnus le cœcum et le suivis jusqu'à son extrémité inférieure; là je trouvai l'appendice rouge, épaissi, turgide, mais non perforé, point de départ évident des accidents. Je le laissai en place ; lavage, drainage.

La situation fut menaçante pendant quelques jours; la température resta élevée, les vomissements verdâtres persistèrent. Mais grâce à l'ouverture faite, les produits inflammatoires purent s'écouler en dehors, le foyer s'enkysta et la péritonite ne poursuivit pas sa marche extensive. Est-il douteux qu'il n'en eût pas été de même si l'opération avait été différée ?

Je termine sur cet exemple, qui me parait suffisamment démonstratif. Je sais que l'on me dira, dans une autre enceinte peut-être, que sinon pour ce malade, du moins pour plusieurs de ceux que j'ai observés, la guérison aurait pu être obtenue sans opération. Ma conviction est que la proposition inverse est plus près de la vérité ; que, dans la plupart des cas, c'est l'abstention qui eût conduit à des désastres.

II. — *Hématométrie, hématosalpinx double et hématocèle rétro-utérine par rétention menstruelle due à une atrésie cicatricielle du col. Ablation de l'hématosalpinx par la laparotomie et de l'hématométrie par l'hystérectomie. Phénomènes infectieux. Injections de sérum antistreptococcique du Dr Marmoreck. Guérison* [1].

Par M. S. POZZI.

Mme B..., âgée de 35 ans, entre le 19 mars 1895, à l'hôpital Broca. Réglée à 13 ans 1/2, à 29 ans, elle a une grossesse terminée par un accouchement normal. Vingt jours après, la malade, à la suite d'une longue course en voiture, est prise d'une métrorrhagie d'intensité moyenne, mais qui réapparaissait par la suite à la moindre fatigue. Cet état dura pendant huit mois et s'accompagnait par intervalles de douleurs abdominales et d'une sensation de pesanteur dans la région pubienne.

La malade se décide à consulter un chirurgien ; elle entre à l'hôpital Beaujon où on lui pratique un curettage et une amputation du col (20 juin 1890). (Cette amputation paraît avoir porté à la fois sur le museau de tanche et sur la portion sus-vaginale du col.) Elle fut peu soulagée par cette intervention, et elle quitta l'hôpital un mois après.

[1] Observation rédigée par M. Cazenave, interne des hôpitaux.

Digitized by Google

Bientôt après sa sortie, elle est prise d'accidents aigus dont voici l'histoire résumée :

Les métrorrhagies ont cessé complètement, mais des douleurs abdominales ont apparu dès que la malade eut repris sa vie ordinaire. Ces douleurs étaient intenses et ont nécessité souvent l'usage de la morphine en injections hypodermiques. Elles siégeaient dans le bas-ventre, s'irradiaient dans les régions inguinales et crurales. Elles ne disparaissaient jamais complètement ; elles devenaient intenses à l'époque présumée des règles et, pendant deux, trois ou quatre jours, elles étaient intolérables.

Les règles, en effet, ont complètement disparu depuis l'opération et n'ont jamais reparu depuis. En 1891, la malade va consulter M. le professeur Pinard qui cherche en vain l'orifice vaginal de l'utérus. La malade continue à se soigner, mais les douleurs persistent et vont en augmentant chaque mois de durée et d'intensité. En février 1895, les douleurs ne cessent pas pendant quinze jours consécutifs; c'est à ce moment que la malade entre à l'hôpital Broca (15 mars 1895).

Au moment de son entrée, on constate que la santé de la malade est peu altérée, mais qu'elle est très nerveuse. Elle se plaint fréquemment et réclame des piqûres de morphine qui, seules, lui donnent un peu de répit. Le ventre est douloureux, et il est impossible de faire un examen approfondi. M. Pozzi, se basant sur ces antécédents cliniques, se décide à une intervention après un examen fait pendant le sommeil chloroformique.

Examen pré-opératoire. — Par le toucher, on sent que toute trace de col a disparu et qu'il est remplacé par une cicatrice ombiliquée ayant attiré au centre du vagin les parois antérieure et postérieure de ce canal. Au spéculum, on constate une petite dépression centrale ne permettant pas l'introduction d'un simple stylet. Par le toucher, combiné avec le palper, on trouve, en arrière et de chaque côté de l'utérus, deux tumeurs légèrement rénitentes, assez volumineuses, peu mobiles et adhérentes à l'utérus. Celui-ci est globuleux et triplé de volume. On trouve, en outre, dans le cul-de-sac de Douglas une tumeur mal limitée donnant au doigt la sensation d'une masse pâteuse.

A la suite de cet examen, M. Pozzi fait le diagnostic d'hématométrie, de double hématosalpinx, avec probablement une hématocèle rétro-utérine. La cause de tous ces accidents réside dans l'amputation élevée du col avec une technique défectueuse qui a provoqué une oblitération cicatricielle du moignon cervical, l'hystérectomie vaginale suivie de l'extirpation des annexes par la même voie serait maintenant, à coup sûr, l'opération de choix. Mais il serait excessivement difficile d'enlever l'utérus par le vagin, toute prise faisant défaut à cause de l'absence du col et l'opération laborieuse offrirait quelque gravité. Pour cette raison, M. Pozzi se décide à enlever les tumeurs des annexes par la laparotomie, se réservant plus tard de rétablir l'orifice vaginal de l'utérus pour le vider de son contenu sanguin que la castration empêchera de se renouveler.

Laparotomie, le 27 mars 1895. — Incision de 6 centimètres. On ar-

Digitized by Google

rive facilement sur les annexes ; on s'aperçoit alors que les adhérences sont très nombreuses et beaucoup plus résistantes qu'on ne l'avait supposé. On les détruit et on décortique les annexes. Pendant ces manœuvres, il s'écoule une certaine quantité de sang ancien, noirâtre et poisseux. La trompe gauche et l'ovaire sont d'abord amenés au dehors; la trompe est kystique et non rompue. On en conclut que le sang qui s'est écoulé était épanché dans la cavité pelvienne où il était emprisonné par les adhérences. On procède à l'ablation de ces annexes et on pose deux ligatures entrecroisées renforcées par une ligature circulaire comprenant tout le pédicule.

A droite, la trompe plus volumineuse est également plus adhérente. Elle est enlevée, sans être rompue, avec l'ovaire, après avoir été liée de la même façon. La destruction des adhérences et la décortication des annexes donnent lieu à un suintement sanguin assez abondant. On fait ensuite la toilette de la cavité pelvienne avec des compresses stérilisées, et on retire ainsi une assez grande quantité de sang d'hématocèle ancienne. Le suintement s'arrête grâce au tamponnement avec des compresses stérilisées laissées en place pendant quelques instants. On examine alors l'utérus qui est gros, globuleux comme celui d'une grossesse de deux à trois mois.

Le suintement sanguin étant arrêté, on place dans le cul-de-sac de Douglas deux lanières de gaze stérilisée, ressortant par la partie inférieure de la plaie abdominale, comme moyen d'hémostase et de drainage. Les parois sont ensuite suturées par trois plans de surjet au catgut et un fil profond de soutènement à la soie.

Examen des pièces. — L'incision des sacs tubaires laisse écouler un sang noir altéré ; la trompe est fortement dilatée dans toute son étendue, mais les parois sont restées relativement épaisses. Les ovaires sont augmentés de volume et contiennent quelques petits kystes. On voit à la surface des annexes les débris des adhérences qu'il a fallu rompre,

Suites opératoires. — Elles ont été très simples les premiers jours. Nous signalerons un suintement séro-sanguinolent très abondant, par la plaie, pendant les deux premiers jours, qui démontre la grande utilité, dans ce cas, du drainage capillaire. La mèche est enlevée au bout de quarante-huit heures et est remplacée par un drain dont on diminue progressivement le calibre et la longueur les jours suivants.

15 et 16 avril. — La malade est reprise des mêmes douleurs qu'avant l'opération, elles sont surtout intenses du côté gauche et ont les caractères des douleurs expulsives de l'accouchement. Pas de fièvre.

17 avril. — Evacuation par le vagin d'une certaine quantité de sang noir fétide, coïncidant avec la disparition des douleurs. Il y a eu évidemment rupture de la cicatrice cervicale par les contractions utérines qu'avait provoquées l'extirpation des annexes et la ligature des pédicules.

18 avril. — On cherche à pénétrer dans l'orifice par où s'écoule encore un peu de sang altéré, afin de le dilater et de nettoyer complètement la cavité utérine ; on ne peut y réussir. On se contente alors de faire des

Digitized by Google

injections vaginales répétées et de placer des tampons de gaze iodoformée.

27 avril. — Nouvelles douleurs accompagnées de sang noir, moins abondant. M. Pozzi conseille à la malade une nouvelle intervention (débridement du col, dilatation et curettage de la cavité utérine). La malade s'y refuse et quitte le service, bien portante, le *2 mai.*

Rentrée chez elle, elle s'aperçoit qu'elle a des pertes jaunâtres, assez abondantes et fétides. Elle est reprise pour la *troisième* fois de douleurs intenses. La cavité utérine s'est évidemment infectée et l'hématométrie s'est très probablement transformée en pyométrie.

9 mai. — La malade entre de nouveau dans le service très souffrante.

12 mai. — Les douleurs deviennent très fortes et elle expulse subitement dans la soirée une grande quantité de pus, jaunâtre et fétide. La malade est agitée, son faciès est grippé; le pouls est fréquent et le ventre douloureux. On cherche de nouveau l'orifice utérin, mais l'examen reste négatif. Pour tarir définitivement cette source d'infection, on se décide à tenter l'hystérectomie vaginale, malgré ses difficultés extrêmes.

Hystérectomie vaginale (*13 mai*). — L'examen sous le chloroforme montre que l'utérus est fixé aux parois pelviennes par des adhérences de périmétrite. Après avoir reconnu avec une sonde les limites de la vessie, on place une pince tire-balle au-dessous de ce point, sur la muqueuse vaginale, ce qui permet de fixer un peu l'utérus. On arrive ainsi à découvrir l'orifice du col et on y fait pénétrer, à grand'peine, un hystéromètre. La cavité utérine mesure $7^{cm},5$.

Pour obtenir une bonne prise sur le tissu utérin, il faut d'abord libérer un peu le corps utérin par la dissection. M. Pozzi fait placer le doigt d'un aide dans le rectum, et incise hardiment en arrière de l'orifice utérin pour pénétrer dans le cul-de-sac de Douglas. On découvre ainsi la face postérieure avec difficulté. On peut alors y placer une pince et fixer assez solidement l'utérus pour disséquer au-devant de l'orifice du col et isoler la face antérieure. On sectionne ensuite sur une sonde cannelée cette paroi antérieure pour y prendre une prise plus solide. Il s'écoule alors une certaine quantité de pus séreux contenu encore dans la cavité utérine. On fait un lavage abondant. On arrive, par prises successives, à attirer le fond de l'utérus qu'on fait basculer en avant après l'avoir libéré de toutes les adhérences qui le maintenaient. On l'enlève après avoir placé des pinces sur les ligaments. Nouveau lavage du champ opératoire. Pansement avec des mèches de gaze iodoformée faible.

Examen des pièces. — L'utérus est gros, ses parois sont hypertrophiées, sa cavité est largement distendue.

Suites opératoires. — Bonnes et normales jusqu'à l'ablation des pinces qui sont retirées au bout de quarante-huit heures; vomissements très fréquents.

16 mai. — Persistance des vomissements qui deviennent porracés et qui, par leur fréquence, s'opposent à toute alimentation. On fait le premier pansement et on constate que sous l'influence des efforts, une anse

Digitized by Google

intestinale s'est engagée à travers la plaie vaginale et est venue jusqu'à la vulve. Elle est repoussée avec soin avec des mèches de gaze stérilisée et le pansement est laissé en place pendant trois jours.

17 mai. — Faiblesse croissante, le pouls filiforme est à 55. On injecte, sous la peau, 300 grammes de sérum artificiel; le soir, le pouls est remonté à 85.

18 mai. — Nouvelle aggravation dans l'état général; le pouls, petit et fréquent, est à 150; le faciès est grippé et le ventre légèrement ballonné et douloureux. Devant cet état infectieux, on se décide à faire usage du sérum antistreptococcique préparé par la méthode du Dr Marmoreck. Ce médecin fait à 7 heures du soir une injection sous-cutanée de sérum de 15 centimètres cubes. Pendant la nuit, le pouls descend à 110, la malade n'a eu qu'un seul vomissement et l'état général s'améliore.

19 mai. — On fait une nouvelle injection du sérum de Marmoreck dans la matinée, injection de 10 centimètres cubes, le pouls redevient normal et tombe à 94; la température qui était au-dessous remonte à 37°,3. Le soir du même jour et malgré l'amélioration, M. Marmoreck fait préventivement une troisième injection de 10 centimètres cubes. La malade a donc reçu 35 centimètres cubes de sérum antistreptococcique qui n'ont donné lieu à aucune réaction locale.

L'état général s'améliore rapidement, le ventre n'est plus ballonné, ni douloureux; et la malade passe une bonne nuit avec sommeil. M. Marmoreck avait fait, le 19 mai, l'examen bactériologique des mèches vaginales qui étaient en place depuis la veille. Elles contenaient quelques gouttes de pus *qui ont donné une culture pure de streptocoques.*

20 mai. — Pouls 84. On refait le pansement, les anses intestinales sont à leur place, l'état général s'améliore.

24 mai. — On constate pendant le pansement la présence d'une petite fistulette intestinale. On fait, dès ce moment, deux pansements vaginaux par jour avec lavage du rectum.

27 mai. — La fistulette est presque oblitérée. L'état général est excellent et la malade en voie de guérison.

30 juin. — La fistulette ne donne plus qu'une quantité insignifiante de matières d'une façon intermittente.

Il se passe parfois plusieurs jours sans qu'on constate la moindre souillure. La malade est dans un état de santé générale parfait. On peut prévoir une guérison complète dans un avenir prochain.

En résumé, cette observation présente les particularités suivantes, dignes d'être mises en relief :

1° Dangers de l'amputation du col chez les femmes encore réglées, quand on ne prend pas le plus grand soin pour l'affrontement des muqueuses s'opposant à la sténose consécutive de l'orifice. Pour cette raison, je rejette complètement, *avant la ménopause*, l'amputation sus-vaginale et surtout l'évidement conoïde de Huguier. On doit les réserver pour les femmes n'ayant plus leurs règles et chez

Digitized by Google

lesquelles le rétrécissement ou l'oblitération du col sont sans notables inconvénients.

2° Évolution particulière des accidents dus à la rétention des règles. Limitation presque complète de l'épanchement sanguin dans les cavités utérine et tubaires. La fonction menstruelle sans être totalement abolie est assurément très amoindrie par l'obstacle à son accomplissement. J'ai déjà signalé ce fait à la suite des oblitérations de la cavité utérine par les crayons de chlorure de zinc.

3° Évacuation spontanée de l'hématométrie sous l'influence des contractions utérines aussitôt après la castration. Cette excitation de l'utérus par l'extirpation des annexes est de même ordre que celle qui amène l'apparition fréquente d'une métrorrhagie peu de temps après cette opération.

4° Difficulté extrême de l'hystérectomie vaginale quand le col fait défaut. Je signale l'artifice opératoire auquel j'ai eu recours, la pénétration hardie dans le cul-de-sac de Douglas pour prendre un point d'appui sur la face postérieure de l'utérus.

5° Accidents dus aux efforts de vomissements et à l'issue des intestins par l'orifice vaginal jusque dans le vagin. On doit attribuer à ce fait la production consécutive d'une fistulette intestinale. Phénomènes infectieux consécutifs. Effets remarquables des injections antistreptococciques de Marmoreck. C'est le point le plus saillant de cette observation, et aucun commentaire ne saurait ajouter à l'enseignement donné par les détails que je vous ai relatés, jour par jour. Il y a donc dans ce fait un encouragement précieux que je soumets à l'attention de mes collègues.

Discussion.

M. P. Segond. — Je ne puis m'empêcher de faire observer à mon ami M. Pozzi que sa malade aurait guéri plus vite et plus simplement s'il avait obéi, dès sa première intervention, aux indications de l'hystérectomie vaginale. A mon sens, ces indications étaient aussi nettes que possible et par conséquent j'estime qu'il eût été particulièrement avantageux d'éviter à la patiente les ennuis d'une cicatrice abdominale et de la guérir du premier coup, par une seule opération.

Ceci noté, je tiens à souligner les réflexions très judicieuses de M. Pozzi, d'une part, sur les dangers de l'amputation du col et, d'autre part sur les difficultés que cette opération réserve à l'hystérectomie, lorsque celle-ci devient nécessaire.

Pour ma part, j'ai eu bien des fois déjà l'occasion de traiter les troubles sérieux ou même très graves que provoquent les rétrécissements cicatriciels consécutifs aux amputations du col et comme

Digitized by Google

M. Pozzi, je crois qu'on ne saurait trop insister sur ce point. D'autant qu'à cette heure, l'amputation du col est, chacun le sait, pratiquée trop souvent sans précautions antiseptiques suffisantes et surtout sans indication réelle.

Quant aux difficultés particulières de l'hystérectomie, quand il y a eu amputation préalable du col, M. Pozzi les a décrites avec beaucoup de vérité et j'ajoute qu'il a donné la meilleure manière de les tourner. En pareil cas, les difficultés de l'opération reconnaissent deux causes principales : la prise utérine est défectueuee dès le début et l'incision du cul-de-sac vaginal antérieur expose particulièrement à la blessure de la vessie et des uretères. Il est donc évident que la conduite la plus sûre est de s'attaquer d'abord au cul-de-sac de Douglas, de saisir l'utérus par sa face postérieure et de réserver pour la fin la libération de ses adhérences antérieures. C'est précisément ce que M. Pozzi conseille et je suis heureux de voir que son cas particulier l'ait conduit à suivre le manuel opératoire que je préconise moi-même depuis mes premières opérations et que j'ai mis en œuvre douze à quinze fois dans des conditions similaires.

En peu de mots, voici comment je procède : La fixation de l'utérus à son maximum d'abaissement étant réalisée par une pince dite tire-balle plantée dans la commissure droite du col et tenue de la main gauche, je fais dans les deux culs-de-sac latéraux les deux incisions transversales dont je vous parlais l'autre jour et qui tombent de chaque côté sur l'incision circulaire du moignon représentant maintenant le col utérin. En avant, j'incise seulement la muqueuse, très prudemment et très près de l'orifice utérin, puis, avec toutes les précautions possibles, en m'aidant de l'ongle et des ciseaux, j'amorce la libération de la face utérine antérieure, sans la pousser trop loin et surtout sans chercher à ouvrir le péritoine. En arrière, la demi-circonférence postérieure de l'incision circulaire est tracée plus franchement, et, le plus vite possible, j'éffondre le cul-de-sac postérieur.

Rien de plus simple alors que de s'amarrer sur la face postérieure de l'utérus, d'en pratiquer l'hémisection et de faire basculer l'organe par le cul-de-sac de Douglas. Le fond de l'utérus étant basculé, je place mes pinces de haut en bas sur les ligaments larges, je les sectionne et c'est à la fin de l'opération seulement, que j'achève la libération antérieure de l'organe. Il est facile de comprendre qu'en procédant ainsi, les deux difficultés particulières de l'opération sont tournées pour le mieux: très vite, on a prise solide sur l'utérus et le temps dangereux de l'opération s'exécute avec toute la sécurité désirable.

M. S. Pozzi. — Lorsqu'il est difficile de prendre l'utérus avec des

Digitized by Google

pinces à abaissement, je crois qu'on aurait avantage à saisir l'organe, en plaçant au fond de sa cavité une pince à mors divergents portant griffes sur leur face externe. Quant à mes opinions sur la fréquence ou les dangers des rétrécissements cicatriciels à la suite des amputations du col, je tiens à bien spécifier qu'elles visent uniquement les amputations non suivies de réunion par première intention et notamment les amputations hautes relevant plus ou moins de l'ancienne opération d'Huguier. Car il reste bien entendu que l'amputation du col bien faite doit être considérée comme une excellente opération.

M. P. Segond. — L'instrument spécial dont parle M. Pozzi a été essayé et mon maître le professeur Trélat a eu, l'un des premiers, je crois, la pensée de recourir à cet artifice opératoire. Mais si séduisante que paraisse la manœuvre conseillée par M. Pozzi, je la crois défectueuse et même dangereuse. Au moment des tractions, tout contrôle fait en effet défaut, et pour peu que le tissu soit friable, il est clair qu'avec des griffes ainsi plantées de dedans en dehors, on s'expose à déchirer la matrice et à blesser les organes voisins. J'en ai fait moi-même deux ou trois fois l'expérience sur des utérus cancéreux en essayant de les fixer avec une pince de Museux à mors décroisés. Chaque traction me donnait la sensation d'une déchirure impossible à mesurer et bien vite, j'ai dû changer de tactique.

Lecture.

M. Delbet lit un travail intitulé : *Un cas de cholécysto-entérostomie. Résultats éloignés* (M. Chaput, rapporteur).

Présentation de malades.

Péritonite purulente d'origine appendiculaire.

M. Monod présente la malade dont il a donné l'observation au cours de la séance, opérée, presque *in extremis*, de péritonite suppurée d'origine appendiculaire par laparotomie médiane et double contre-ouverture, l'une vaginale, l'autre dans la fosse iliaque droite.

La séance est levée à 5 heures 15 minutes.

Le Secrétaire annuel,
Paul Segond.

Digitized by Google

Séance du 17 juillet 1895.

Présidence de M. Th. Anger.

Le procès-verbal de la précédente séance est lu et adopté.

Correspondance.

La correspondance comprend :

1° Les journaux et publications périodiques de la semaine;

2° Une lettre de M. Michaux qui demande un congé ;

3° Un travail de M. Berthier, intitulé : *Étude histologique et expérimentale des ostéomes musculaires* (Renvoyé à la commission pour le prix Ricord) ;

4° Un travail de M. Moty, membre correspondant, intitulé : *Sur un cas de plaie pénétrante de la cavité crânienne par balle de revolver.*

Communication.

De l'uréthrectomie dans certains rétrécissements de l'urèthre pénien[1],

Par le Dr A. POUSSON (de Bordeaux), membre correspondant.

Il a été publié jusqu'à ce jour, un nombre assez grand d'observations d'uréthrectomie périnéale, pour que la valeur de cette opération, dans la cure dite radicale de certains rétrécissements de la partie profonde de l'urèthre, ne puisse être contestée. L'opinion des chirurgiens est moins fixée sur ce qu'on est en droit d'attendre de la résection des rétrécissements péniens, car on n'en trouve qu'un très petit nombre de cas dans la littérature médicale.

Je n'ai pu en relever que 7 observations, dont l'une qui m'est personnelle remonte à 1889[2]. Les autres appartiennent à Dugas[3],

[1] Travail lu par M. le Secrétaire général.
[2] *Annales de la Policlinique de Bordeaux*, t. I, fasc. II, p. 85; juillet 1889.
[3] *Gazette médicale de Paris*, 1837, p. 299.

Digitized by Google

à J. Roux[1], à Voillemier[2], à Guermonprez[3], à Quénu[4], et à M. le professeur Guyon[5].

Ayant eu occasion, il y a quelques mois, de pratiquer pour la seconde fois cette opération, j'ai pensé que la Société pourrait peut-être prendre quelque intérêt à la relation de ce fait, que je ferai suivre d'une analyse succinte des observations déjà publiées, principalement au point de vue des résultats éloignés de l'intervention.

Observation. — M. X..., 39 ans, a eu plusieurs uréthrites blennorrhagiques, dont une cordée, à la suite desquelles s'est developpé un rétrécissement pénien scléro-cicatriciel traité successivement, en 1884, par l'uréthrotomie interne d'arrière en avant; en 1889, par l'électrolyse linéaire; en 1890, par l'uréthrotomie interne de Maisonneuve. En dépit de toutes ces opérations et malgré le passage régulier de bougies dilatatrices, la sténose s'est reconstituée au point que depuis plus d'un an, le malade ne peut plus passer qu'un n° 8.

En palpant extérieurement l'urèthre, on sent, à 2 centimètres environ de l'angle péno-scrotal, un nodule cicatriciel d'une longueur de près d'un centimètre, entourant complètement le canal et paraissant faire corps avec les cylindres caverneux de la verge. Etat général excellent; urines claires et limpides.

Opération. — Le 18 février 1895, je pratique l'uréthrectomie. Le malade étant chloroformé et le champ opératoire désinfecté, j'applique à la racine de la verge, immédiatement en avant des bourses, un lien élastique destiné à faire l'hémostase. Cette précaution prise, je conduis au contact du rétrécissement une sonde à boule n° 12, pour marquer le point où il commence et j'incise les téguments de la verge longitudinalement sur le raphé, dans une étendue de 2 centimètres et demi environ. Le corps spongieux ainsi mis à nu est également fendu dans le sens de la longueur, de manière à découvrir le nodule cicatriciel. Celui-ci, disséqué à l'aide du bistouri sur ses parties latérales, est séparé d'un coup de ciseaux transversal des segments antérieur et postérieur du canal et enfin détaché de la cloison des corps caverneux où il adhère, au moyen de petits coups de ciseaux courbes. Au cours de cette manœuvre, j'ouvre les aréoles d'un des corps caverneux, mais grâce au lien hémostatique, il ne s'écoule pas de sang et je ferme de suite les aréoles ouvertes en suturant au catgut l'enveloppe fibreuse du corps caverneux. Je rapproche les deux bouts de l'urèthre et les suture l'un à l'autre au moyen de cinq points séparés de catgut n° 0, ne pénétrant pas dans la la lumière du canal. J'ai préalablement mis dans le canal une sonde en caoutchouc n° 14.

[1] *Gazette des hôpitaux*, 1859.
[2] *Traité des maladies des voies urinaires*, t. I, p. 337; 1868.
[3] *Thèse inaugurale de Wartel*. Paris, 1892, p. 58.
[4] *Bull. et Mém. de la Société de chirurgie*; mai 1892, p. 335.
[5] *Annales des maladies des organes génito-urinaires*; avril 1894, p. 270.

Digitized by Google

La suture de l'urèthre achevée, comme je n'ai plus besoin d'y voir aussi clairement pour reconnaître les tissus, je désserre le lien hémostatique. Un écoulement de sang en nappe se produit, qu'une irrigation d'eau très chaude arrête en quelques instants. Je suture au catgut le corps spongieux et, par-dessus, la peau au crin de Florence, en solidarisant le plan des sutures superficielles avec celui des sutures profondes. La ligne de suture est saupoudrée d'iodoforme, la verge est entourée d'une compresse de gaze salicylée et tous les organes génitaux sont recouverts d'une couche d'ouate, laissant seulement passer la sonde à demeure.

Suites opératoires. — Pendant trois jours, tout alla bien, le thermomètre ne dépassa pas 37°, la sonde fonctionna parfaitement. Dans la nuit du troisième au quatrième jour, le malade eut un violent accès de fièvre, et le lendemain, je constatai de la lymphangite de la verge et l'écoulement par l'angle antérieur de la plaie d'un liquide séropurulent. Cet accident, dû très probablement à l'infection par l'un des fils de catgut qui s'élimina en entier quelques jours après, n'eut pas de retentissement sur la santé générale, mais il s'opposa à la réunion par première intention.

Pendant une dizaine de jours, il sortit une petite quantité de pus par l'angle antérieur de la suture, qui tint parfaitement dans le reste de son étendue. Durant tout ce temps et même après, je crus devoir laisser la sonde à demeure, d'autant plus que le malade, très pusillanime, me déclara ne pas vouloir se soumettre aux sondages répétés. Je l'enlevai seulement le vingt-cinquième jour. A ce moment, il existait au point, où s'était fait la suppuration, une petite fistulette qui me fit conseiller à M. X... de se sonder toutes les fois qu'il voudrait uriner. Grâce à cette précaution et à quelques cautérisations au nitrate d'argent, la fistulette s'oblitéra complètement en moins de trois semaines.

Résultats. — Au 18 avril, c'est-à-dire deux mois après l'opération, M. X... présente l'état suivant : cicatrice linéaire sur le raphé à peine perceptible; noyau d'induration assez volumineux à gauche, mais le canal paraît souple à droite et sur sa paroi inférieure. Un explorateur à boule éprouve un léger ressaut, mais une bougie passe sans difficulté. Pendant l'érection, la verge est très légèrement arquée, mais le malade déclare que ce phénomène, qu'il a déjà observé à un degré plus prononcé pendant quelque temps après l'électrolyse qu'il a subie, est en voie de décroissance.

Il est deux points de la technique suivie dans l'opération, que je viens de rapporter, sur lesquels je désire tout d'abord appeler l'attention de la Société.

Le premier est relatif à l'emploi d'un lien hémostatique enserrant la racine de la verge. Cette application de la méthode d'Esmarch à la chirurgie du pénis facilite la reconnaissance des tissus au cours de la dissection et rend particulièrement aisé le passage des fils pour l'uréthrorrhaphie, qui doit être faite avec un certain soin ; je

Digitized by Google

crois donc devoir la recommander. J'y ai eu recours non seulement pour l'uréthrectomie, mais aussi plusieurs fois pour l'amputation de la verge et j'ai pu me rendre compte qu'elle ne présente aucun inconvénient pour la réunion *per primam* des tissus.

Le second point concerne la suture de l'enveloppe albuginée des corps caverneux au-dessus des aréoles ouvertes pendant le dissection du nodule cicatriciel. Grâce à cette suture, éventuelle dans l'uréthrectomie, mais que je pratique toujours dans l'amputation du pénis, il n'y a pas d'hémorrhagie secondaire à redouter et la continuité de l'enveloppe du tissu caverneux se trouve promptement rétablie.

A la vérité, mon observation est trop récente pour servir à l'appréciation des résultats éloignés de l'uréthrectomie dans le traitement des strictures de l'urèthre pénien. Comme je l'ai dit, le malade passe aisément un n° 20, mais son canal présente un certain degré d'induration le long de sa paroi latérale gauche. Comme la première intention n'a pas eu lieu sur toute la ligne opératoire, il est à craindre que, si les sondages dilatateurs ne sont pas régulièrement pratiqués, la sténose se reproduise ; mais la suppuration ne s'étant produite que du côté de la paroi inférieure, on peut aussi espérer que les sondages préviendront la récidive, grâce à la persistance de l'élasticité du plafond uréthral qui s'est réuni par première intention.

En définitive, les résultats immédiats, que j'ai obtenus chez mon opéré et qui ne le cèdent en rien, on va le voir, à ceux obtenus chez les malades, dont j'ai relevé les observations, me donnent à penser que les résultats consécutifs ne leur seront pas non plus inférieurs.

Au point de vue des résultats immédiats, la série des sept observations d'uréthrectomie pénienne publiées avant celle que je viens de rapporter, comporte un cas de mort. C'est celui du malade de Voillemier, qui succomba aux suites d'un érysipèle à une époque bien antérieure à l'avènement de la chirurgie antiseptique. Les opérés de Dugas (1837) et de J. Roux (1859) ne présentèrent aucun accident d'infection générale. Bien que les cinq autres malades aient été opérés sous le couvert de l'antisepsie la plus rigoureuse, la réunion aseptique totale, de la muqueuse de l'urèthre aux téguments de la verge, ne fut réalisée chez aucun d'eux.

M. le professeur Guyon obtint bien en trois jours la réunion des parois du canal, mais la suture cutanée manqua à l'une de ses extrémités ; chez notre premier opéré, l'urèthre se réunit également par première intention, mais les tissus sus-jacents suppurèrent. Dans les cas de Guermomprez, de Quénu et le second de ceux qui me sont personnels, une petite fistule se forma, qui s'oblitéra

Digitized by Google

en quelques semaines, soit spontanément, soit à l'aide de quelques légères cautérisations.

Pour juger à leur juste valeur les résultats éloignés de la résection de l'urèthre pénien rétréci, il convient de grouper en deux catégories les sept observations que nous possédons comme éléments d'appréciation : la première comprend les observations des malades qui ont été suivis trop peu de temps pour que les résultats définitifs puissent être constatés ; la seconde se compose des observations dans lesquelles les malades, ayant été revus plusieurs années après, l'état de perméabilité de leur canal a pu être vérifié.

A la première catégorie, appartiennent les faits de Dugas, de Quénu et les deux miens. Dans l'observation de Dugas, il est simplement dit que le malade, examiné pour la dernière fois trois mois après l'intervention, urinait librement et à plein jet. Le canal de l'opéré de Quénu, revu six mois après, ne pouvait admettre qu'un Béniqué, n° 30, et celui de mon premier opéré, examiné également au bout de six mois, ne pouvait recevoir qu'un n° 14 de la filière Charrière. J'ai dit précédemment que mon second opéré passait aisément un n° 20, mais qu'il existait une induration sur le côté gauche de l'urèthre.

Dans la seconde catégorie, se rangent les faits de J. Roux, de Guermomprez, de M. le professeur Guyon. Le malade de Roux, chez lequel la récidive commença à se produire deux mois après l'opération, ne pouvait plus admettre dans son canal, après trois ans, qu'un n° 9, mais, fait des plus intéressants à noter, une uréthrotomie d'arrière en avant, eut un effet tel que dix-sept mois après, l'urèthre laissait passer un n° 15. Le malade de Guermomprez, examiné trois ans après l'uréthrectomie, bien qu'il ne se fût pas sondé depuis deux ans, urinait bien, une bougie n° 15 passait aisément, le n° 20 lui-même pouvait être introduit, mais avec un peu de frottement ; léger anneau cicatriciel, souple, indolore et très étroit. L'opéré de M. le professeur Guyon, revu plus de deux ans après, recevait dans son canal un Béniqué n° 50 ; l'urèthre, palpé sur la bougie métallique, était souple et sans induration ; la miction s'accomplissait dans des conditions absolument normales ; enfin l'érection, qui dans les premiers temps ne parvenait pas à donner à la verge sa rectitude habituelle, se faisait correctement, et le malade pouvait avoir des rapports sexuels.

Tels sont les résultats immédiats et éloignés fournis par la résection des rétrécissements péniens, ils sont des plus encourageants et ouvrent une voie nouvelle au traitement de toute une classe de sténoses contre lesquelles la médecine opératoire était naguère désarmée.

Il serait assurément intéressant de donner ici quelques détails

Digitized by Google

touchant le manuel opératoire suivi par les chirurgiens dans l'uréthrectomie pénienne, mais je craindrais d'abuser des instants de la Société. Qu'il me suffise de dire que la résection a été partielle trois fois et totale cinq fois ; que chez les cinq malades opérés depuis l'avènement de la chirurgie antiseptique, l'urétrorrhaphie a été pratiquée au catgut, les fils restant sous-muqueux et ne pénétrant pas dans la lumière du canal ; que la sonde à demeure a toujours été employée et qu'elle n'a été laissée qu'un temps très court, sauf indications contraires.

Discussion.

M. Routier. — Dans son travail, M. Pousson ne fait pas mention d'un cas d'uréthrectomie publié par Horteloup et qui est, je crois bien, le premier exemple de résection uréthrale pour rétrécissement pénien. J'assistais à cette opération, j'ai revu souvent l'opéré et je puis attester qu'il est, à cette heure, en parfait état.

M. Quénu. — Dans son travail, M. Pousson semble donner comme sien un procédé qui m'appartient et qui est déjà décrit dans la thèse inaugurale de mon ancien élève M. Garnier. Je veux parler de l'artifice opératoire qui consiste à suturer isolément l'enveloppe des corps caverneux dans le but de mieux assurer l'hémostase. Et puisqu'il est question de l'hémostase dans les interventions péniennes, je tiens à faire observer que sa bonne réalisation n'a que faire de la mise en place préalable d'un tube de caoutchouc à la racine de la verge. Cette complication opératoire est parfaitement inutile.

M. Tuffier. — Le fait le plus intéressant qui se dégage de la communication de M. Pousson, c'est la possibilité d'obtenir par la résection, une guérison durable des rétrécissements péniens. On sait, en effet, qu'au point de vue du pronostic, il existe une différence considérable entre les rétrécissements péniens et les rétrécissements périnéaux. Ceux-ci se guérissent aisément, tandis que pour ceux-là, la récidive est la règle. Le succès obtenu par M. Pousson a donc un intérêt particulier.

M. Schwartz. — J'ai eu l'occasion de traiter par résection partielle de la paroi uréthrale inférieure, un rétrécissement pénien qui avait résisté à plusieurs uréthrotomies antérieures. Le résultat a été excellent, car l'intervention date maintenant d'un an et le calibre du canal ne s'est pas modifié depuis.

Digitized by Google

Suite de la discussion sur l'appendicite.

M. Tuffier. — Depuis ma dernière communication (3 janvier 1894), j'ai observé 17 cas d'appendicite, ce qui porte à 38 le nombre des malades que j'ai suivis. Je suis intervenu 35 fois, mais je n'ai que 32 observations suffisamment explicites pour entrer en ligne de compte. Il est certain que, depuis notre dernière discussion, l'histoire de l'appendicite a été peu modifiée, et la présente discussion me paraîtrait inutile si, entre temps, les médecins n'avaient fait une nouvelle tentative de réaction contre le traitement chirurgical. J'envisagerai donc quatre points : *le danger de la temporisation ; les indications et les limites de l'intervention ; l'appendicite chez les vieillards ;* enfin, je voudrais vous exposer quelques particularités anatomiques sur *les abcès à distance dans l'appendicite.*

I

Je crois que dans tous les cas où les signes physiques et fonctionnels indiquent la présence du pus dans la fosse iliaque, il y a lieu d'intervenir et je rapprocherai volontiers la conduite chirurgicale en pareil cas, de celle que nous suivons dans les cas d'étranglement herniaire. L'intervention s'impose pour les mêmes raisons et avec le même résultat.

En somme, c'est une règle de chirurgie générale d'aller au-devant du pus partout où il se trouve, et je ne vois pas bien pourquoi la fosse iliaque ferait exception. Sans doute, on nous objecte que l'abcès peut s'ouvrir et s'ouvre en effet quelquefois dans le cæcum. Mais les dangers qui menacent le malade pendant toute la durée de cette migration, me paraissent autrement graves et autrement incertains dans leur issue que ceux qui résultent de l'incision iliaque. Ce point ne me paraît vraiment pas mériter discussion sérieuse. Je suppose, bien entendu, qu'on a fait le diagnostic entre une typhlite et une appendicite et, pour ma part, sur mes 32 opérés, 32 fois j'ai trouvé du pus. Dans un seul cas, ce liquide était sanieux, ressemblant à du bouillon trouble, il s'agissait d'une de ces formes particulièrement infectieuses à laquelle, d'ailleurs, ma malade a succombé dans les douze heures. Admettant ainsi, en principe, l'intervention, je crois que *la temporisation est dangereuse* et je pourrais vous citer plusieurs faits de mort rapide que la chirurgie eût peut-être pu éviter.

En voici deux cas qui m'ont bien vivement frappé :

Dans le premier, il s'agissait d'une petite fille de 10 ans qui, depuis deux jours, à la suite d'un repas trop copieux, se plaignait de

Digitized by Google

douleurs abdominales. Un premier purgatif administré resta sans résultat ; on porta le diagnostic de typhlite par coprostase. Le surlendemain, apparaissent des vomissements verdâtres, une nouvelle purgation est donnée, sans aucun résultat d'ailleurs, les vomissements augmentent. Le diagnostic de péritonite est posé et on décide une intervention qui ne peut être pratiquée, car l'enfant meurt dans la nuit. Les accidents avaient évolué en quarante-huit heures et jamais la température n'avait dépassé la normale.

Le deuxième cas que j'ai observé ressemble de tous points au premier, mais le dénouement a été encore plus rapide. Le malade était un homme de 42 ans, de bonne santé habituelle, mais qui dans le courant de l'année 1894, avait présenté des accidents d'appendicite subaiguë, dont il paraissait bien guéri. L'intervention chirurgicale proposée à ce moment avait été refusée par le malade. Le 16 mai 1895, vers 6 heures du soir, il fut pris de douleurs violentes dans le côté droit de l'abdomen. Je suis appelé près de ce malade dans la matinée, je l'examine à midi et décide une intervention immédiate. Rendez-vous est pris pour 6 heures, le soir, mais lorsque j'arrivai, le malade venait d'expirer.

II

Les indications de l'intervention ont été bien étudiées par mes collègues, et je ne parlerai pas des cas d'appendicite subaiguë avec foyer local que j'ai opérés. Sur 13 cas, j'ai eu 13 guérisons. Je ne veux insister ici que sur les limites extrêmes dans lesquelles on peut intervenir. J'avoue que ma conduite s'est modifiée quelque peu sur ce point, et qu'après avoir regardé pendant quelque temps la péritonite aiguë généralisée comme une contre-indication, j'ai eu dans ces derniers temps l'occasion d'intervenir, en désespoir de cause, dans des cas qui me paraissaient vraiment au-dessus de nos ressources. Les trois nouveaux succès que j'ai obtenus, ajoutés à ceux que je vous ai déjà communiqués, m'engagent à continuer dans cette voie. Voici ces trois observations rapportées en détail.

Obs. I. — L..., 8 ans, enfant d'apparence chétive, a été pris plusieurs semaines avant notre visite d'accidents péritonéaux subaigus qu'une série de médecins consultés ont été unanimes à attribuer à une péritonite tuberculeuse généralisée. Depuis quelques jours, les accidents s'étaient aggravés à un point tel que je trouvai le malade dans la situation suivante : les muscles émaciés, la face pâle, amaigrie et grippée, avec un abdomen énorme, régulièrement distendu comme dans la péritonite la plus intense. Le pouls à peine perceptible, les extrémités refroidies. La percussion donne une sonorité générale, mais il existe

Digitized by Google

dans la fosse iliaque droite un empâtement avec douleur localisée. En présence de ces accidents, je porte le diagnostic de péritonite généralisée d'origine appendiculaire et le petit malade, paraissait dans un état tellement précaire, que je le déclare incapable de supporter l'intervention.

Sur la demande expresse des parents, dont il est l'enfant unique, et sur les insistances de mon confrère, le Dr Jean, je consentis à intervenir et le 28 septembre 1894, à 5 heures du soir, je pratiquai rapidement *in extremis*, après inhalation de quelques gouttes de chloroforme, une incision latérale. J'arrive directement sur le péritoine, je l'incise et il s'en écoule environ 3 litres de pus fécaloïde infect. J'introduis un doigt dans l'abdomen sans trouver aucune limite du foyer, et je pus ainsi avec une longue pince remonter en haut de la région de l'appendice au diaphragme, descendre en bas dans le cul-de-sac recto-vésical et latéralement, d'une fosse iliaque à l'autre. Cette simple intervention, si rapide qu'elle fût, avait fait disparaître complètement le pouls, si bien que je m'empressai de faire un tamponnement avec plusieurs paquets de gaze iodoformée. Je fis un pansement rapide et remis le malade dans son lit, convaincu qu'il ne survivrait que quelques instants à l'intervention.

Malgré cela, je lui fis, séance tenante, des injections de caféine, d'éther et de sérum artificiel, je l'entourai de boules d'eau chaude, et j'avoue que ma surprise fut grande quand, le lendemain matin, je reçus un télégramme me disant que le pansement était traversé et me priant de venir le refaire. Le petit malade était encore dans le collapsus, cependant le pouls était perceptible. Au troisième jour, survinrent des pétéchies et une hématurie qui persista pendant cinq jours, puis un œdème double des membres inférieurs sans phlébite. Des matières stercorales s'écoulèrent pendant quelques jours par la plaie abdominale. Cependant, deux mois après, l'enfant était complètement guéri sans fistule. Aujourd'hui, il est en parfaite santé.

Obs. II. — Charles W..., 14 ans, est pris le 7 mai, d'accidents douloureux du côté droit qui sont attribués à des coliques néphrétiques. Trois jours après, les symptômes douloureux s'étaient brusquement accompagnés de tous les signes d'une péritonite aiguë. Le 10 mai 1894, à 5 heures du soir, j'examinai le malade chez les frères de Passy et j'appris alors qu'en janvier dernier, cet enfant avait déjà présenté des phénomènes d'entérite. Je trouvai un maximum de douleur dans la fosse iliaque droite avec empâtement et tous les signes d'une péritonite aiguë : vomissements verts, obstruction absolue, face rouge comme dans la période asphyxique. Le pouls était incomptable. Je déclarai qu'il s'agissait d'une appendicite avec péritonite aiguë généralisée, et encouragé par mon premier succès et surtout par l'âge du malade, je regardai une intervention comme indiquée, nécessaire et urgente. Malheureusement, elle ne pouvait être pratiquée que le lendemain, par suite de circonstances indépendantes de ma volonté; et je n'espérais guère trouver le lendemain mon malade encore vivant. Cependant le lende-

Digitized by Google

main, l'état était le même, et après inhalation de quelques grammes d'éther et après injections sous-cutanées de sérum et de caféine. j'incisai au niveau de la fosse iliaque droite. Je trouvai un premier foyer localisé et l'appendice nageant au milieu du pus fut réséqué et son extrémité cœcale liée en masse ; un second foyer que je croyais limité me conduisit sur l'intestin dont les anses étaient agglutinées et entourées de fausses membranes, et qui, en haut, baignait dans le pus répandu dans la grande séreuse sans qu'il fût possible de fixer les limites de la poche. Drainage à la gaze iodoformée. Dans le milieu de juillet, l'enfant était complètement guéri sans fistule.

Ma troisième observation est plus curieuse encore et je crois vraiment qu'avec mon premier malade, ce sont les deux cas les plus graves que j'ai vus et auxquels la chirurgie ait pu porter remède.

Obs. III. — Il s'agissait d'un homme de 28 ans, Clif..., qui fut amené dans mon service à la Maison municipale de santé, le 15 mai 1895. Étant sur le paquebot qui l'amenait de New-York au Havre, il fut pris de violentes douleurs dans la fosse iliaque droite avec vomissements. Débarqué dans cet état en France, il put encore arriver jusqu'à Paris et me fut amené dès son arrivée. Au moment de son entrée, les phénomènes d'occlusion intestinale, le ballonnement du ventre et l'état général étaient si graves que le chirurgien de garde fut demandé d'urgence. Cependant, ce dernier voyant l'état de collapsus dans lequel se trouvait cet homme, jugea l'affection au-dessus de tout moyen d'action. Le 16 mai au matin, je vis le malade. Il avait un abdomen énorme, également météorisé en tous points ; le faciès grippé ; le pouls incomptable ; l'obstruction absolue. La palpation du ventre ne révélait aucun point douloureux, tant le collapsus était complet, cependant il existait à droite, un point un peu sensible ; toutefois, les symptômes de péritonite généralisée me paraissaient tellement évidents que, vu l'état stationnaire, je crus une intervention possible. Après plusieurs injections de sérum et de caféine, je pratiquai sous l'éthérisation, avec l'aide de MM. Pouquet et Desfosses, internes du service, une incision médiane sus-pubienne d'environ 12 centimètres. Une inondation de pus et de matières stercorales s'écoula du péritoine et je vis les anses intestinales rouges non agglutinées au milieu du pus dont je pus évaluer la quantité à plusieurs litres.

J'introduisis la main du côté du cœcum et je sentis des adhérences et un appendice dur que je ne pris pas la peine de réséquer. Je fis un lavage chaud avec le sublimé à 1/3000 et je plaçai dans toutes les directions des mèches de gaze iodoformée. Après des accidents graves d'adynamie, le malade finit par guérir. Il est reparti le 28 juillet pour New-York.

III

A côté de ces faits, dans lesquels la gravité même des symptômes pouvait contre-indiquer l'intervention, je pourrais signaler

Digitized by Google

des faits dans lesquels le début indécis aurait pu faire admettre la temporisation et dans lesquels j'ai toujours reconnu des collections purulentes. Mais je ne veux parler ici que des cas d'*appendicite survenus chez des vieillards*. Ces faits sont au nombre de 4, et vraiment j'hésitai dans deux cas entre un néoplasme et une suppuration. J'avoue même que je penchais plutôt vers l'hypothèse d'une tumeur du cœcum. Ces quatre malades étaient âgés : deux de 58 ans, les autres de plus de 60 ans. Je les ai opérés le 8 mai 1893, le 27 janvier 1894, le 10 décembre 1894 et le 28 janvier 1895.

Dans ces quatre cas, j'ai observé les symptômes suivants : développement lent et progressif dans la fosse iliaque d'une tuméfaction à peu près indolente, sans aucune fièvre ni aucune réaction. Après plusieurs semaines de troubles gastro-intestinaux caractérisés par l'état saburral de la langue, l'inappétence, quelquefois un peu de diarrhée, on examine le malade, on sent une tumeur résistante faisant corps avec la fosse iliaque, indolente, à peu près régulière, immobile, mais ne présentant ni la forme arrondie des typhlites, ni leur mobilité transversale, ni leur ballottement. L'incision de la paroi conduit d'emblée sur un foyer rétro ou péri-cœcal contenant du pus avec ou sans matières stercorales. Si j'insiste sur cette appendicite des vieillards, c'est que la chirurgie peut atténuer le pronostic en général si sombre des tuméfactions siégeant dans la fosse iliaque chez les malades âgés. J'ajoute que dans aucun de ces cas il ne peut être question de tuberculose. Mes quatre opérés sont d'ailleurs restés guéris.

IV

Les suppurations péri-cœcales ont été fort bien étudiées et les abcès circonvoisins tenant soit à une migration du pus dans le tissu cellulaire sous-péritonéal, soit au siège particulier du cœcum, sont bien connus. Il ne s'agit pas ici de ces suppurations, mais de ce que j'appellerai les abcès à distance que j'ai eu deux fois l'occasion d'observer. Ils se présentent sous la forme de véritables suppurations métastatiques n'ayant aucune connexion anatomique avec le cœcum. Ils s'accompagnent souvent d'une infection générale grave. Leur seule relation avec l'appendice est démontrée par ce fait que les accidents ont débuté par une douleur dans la fosse iliaque droite, quelquefois une tuméfaction et des signes de phlegmasie gastro-intestinale.

En voici deux exemples :

Le 25 janvier 1895, je fus appelé par M. le Dr Chevassus pour voir un enfant de 12 ans 1/2 qui, depuis le 1er janvier, après des alternatives de diarrhée et de constipation, avait été pris de dou-

Digitized by Google

leurs dans la fosse iliaque droite. Trois jours avant ma visite, son médecin avait constaté un empâtement dans la région sus-ombilicale. Je trouvai dans la fosse iliaque droite une légère rénitence douloureuse, sans tuméfaction scrotale; mais au niveau de la région sus-ombilicale, un vaste empâtement indiquait une suppuration sous-aponévrotique occupant la région comprise entre l'ombilic et l'appendice xyphoïde. Le petit malade est amené à la maison de santé de la rue Bizet, je pratique une incision au centre de la tumeur sus-ombilicale qui donne issue à un flot de pus infect d'odeur fécaloïde. (Le pus recueilli contenait du coli-bacille.) En examinant l'abdomen, je trouve une deuxième tuméfaction siégeant au-dessous de l'ombilic, également dans la gaine aponévrotique. Incision et évacuation de cette deuxième collection. Les deux cavités sont bourrées de gaze iodoformée. Les jours suivants, la température, qui n'avait pas dépassé 38° pendant tout le cours de la maladie, s'élève à 39°; les foyers anciens restent fétides, le pouls devient rapide, avec tendances à la syncope. Je prie mon collègue Merklen d'examiner cet enfant. Son diagnostic est endo-péricardite avec myocardite infectieuse. Pendant 15 jours, le petit malade reste dans l'état le plus grave par suite de cette complication. Enfin les foyers purulents se cicatrisent et le petit malade était complètement guéri au bout de six semaines. Je l'ai vu au mois de juillet 1895, il est en parfaite santé.

Je rapprocherai de ce fait l'histoire d'un malade qui m'a été envoyé à l'hôpital Beaujon par mon confrère, le Dr Gallois. C'était un homme d'une quarantaine d'années, dont les accidents avaient débuté par une typhlite et une périty phlite bien nette qui avaient été suivies, soignées et guéries par le Dr Gallois.

Dans la convalescence de son affection cœcale, se développa, au niveau des fausses côtes du côté droit, une tuméfaction à marche subaiguë pour laquelle le malade entre à l'hôpital. Je constatai à l'examen la présence d'un vaste abcès siégeant au niveau du muscle grand oblique. Je debridai cet abcès, il s'en écoula un pus fétide et malgré toutes mes recherches, il me fut impossible de trouver une communication du foyer avec le tissu cellulaire sous-péritonéal.

M. Brun. — J'ai eu, depuis un an environ, l'occasion d'observer dix-neuf cas d'appendicite et si je me permets de les mentionner, c'est qu'ils me paraissent plaider nettement en faveur de l'intervention chirurgicale aussi précoce que possible.

Sur ces dix-neuf cas, sept, en effet, mettent clairement en évidence les dangers de la temporisation; ce sont sept exemples d'accidents péritonéaux généralisés d'origine appendiculaire qui se sont terminés par la mort. Deux fois, je ne suis pas intervenu parce

Digitized by Google

que je me suis trouvé en présence d'enfants agonisants qui ont succombé quelques heures après le moment où j'avais été, pour la première fois, appelé à les examiner. Chez les cinq autres malades, j'ai fait la laparotomie, pratiqué le lavage soigneux et prolongé du péritoine, réséqué l'appendice, drainé par l'une ou les deux fosses iliaques et malgré tous mes efforts, le résultat n'en a pas moins été fatal.

Il s'agissait, il est vrai, de cette forme spéciale d'accidents péritonéaux qui ressortissent bien plus de la septicémie péritonéale que de la péritonite vraie et qui se manifestent, cliniquement, moins par des symptômes abdominaux très marqués que par des signes de collapsus cardiaque. Chez la plupart de ces enfants, la température était basse, le pouls incomptable et la mort semblait si proche que j'ai souvent eu peur de la voir survenir avant la fin de mon opération. Une fois seulement j'ai cru que mon intervention allait être suivie de succès. Une amélioration très considérable s'était en effet montrée et prolongée pendant quarante-huit heures, mais bientôt les accidents réapparurent et malgré la réouverture du ventre et un nouveau lavage, mon opéré succomba. Après la mention de ces faits, il me paraît difficile de mettre en doute la gravité excessive de l'appendicite et si quelques médecins se refusent encore à l'admettre, il est permis de supposer qu'ils ont dû passer et passent encore à côté des accidents qu'elle provoque sans en reconnaître l'origine. Je dois ajouter que dans tous les cas que je viens de rappeler, les accidents péritonéaux n'ont fait leur apparition qu'après avoir été précédés, pendant plusieurs jours, de symptômes locaux (douleur iliaque droite, fièvre, etc.) établissant nettement l'existence d'une phase de la maladie pendant laquelle l'intervention aurait pu être pratiquée avec chance de succès.

En opposition avec les faits décourageants que j'ai tenu à mentionner tout d'abord, car ils me paraissent les plus instructifs, je puis citer huit cas d'appendicites enkystées qui, tous les huit, ont guéri après intervention. Six fois, l'appendice a pu être réséqué; deux fois, je n'ai pu le découvrir et les malades n'en ont pas moins guéri normalement, sans présenter de fistule stercorale. Je n'insiste pas sur ces faits qui ne diffèrent en rien de ceux qui ont été déjà souvent rapportés. Je dirai cependant que dans quatre cas, à côté du foyer principal péri ou rétro-cœcal et indépendants de lui, j'ai trouvé des foyers secondaires isolés entre les anses intestinales agglutinées, foyers que je n'ai pu découvrir que grâce aux manipulations auxquelles je me livrais dans le désir de trouver l'appendice. Un siège de prédilection de ces foyers secondaires me paraît être la partie la plus interne et la plus inférieure de la région

Digitized by Google

cœcale, en arrière du muscle droit, au voisinage de la vessie et je crois que, dans toute opération d'appendicite enkystée, il est prudent de se préoccuper de l'existence de ce foyer, si l'on ne veut pas s'exposer à faire une opération incomplète.

Je ne mentionne que pour mémoire deux cas d'appendicites à rechutes, opérées et guéries par la résection de l'appendice pratiquée en dehors des crises. Dans l'un de ces cas, l'appendice était, par son extrémité, fixé à la paroi abdominale et à une masse épiploïque par des adhérences solides. Au centre de la petite tumeur qui se trouvait ainsi constituée, je trouvai une petite quantité de pus, reliquat évident des crises antérieures. Chez le second, l'appendice flottait librement dans la cavité péritonéale. Oblitéré à sa base, il était dilaté dans toute son étendue et contenait un liquide puriforme. Les parois étaient amincies surtout au voisinage de son extrémité et il est facile de comprendre à quels accidents aurait donné lieu sa rupture.

Deux fois enfin, je me suis trouvé en présence de crises appendiculaires qui ont cédé à une application de sangsues et au repos. Si je ne suis pas intervenu dans ces cas, c'est que pendant les vingt-quatre heures qu'il m'a fallu attendre l'autorisation des parents à une opération éventuelle, tous les accidents avaient disparu. En dehors de ces cas, dont la nature du reste ne me paraît pas clairement élucidée, je suis absolument décidé à intervenir aussi promptement qu'il me sera possible et à ne pas me laisser influencer par les améliorations trompeuses qui succèdent quelquefois au traitement médical. La chute de la fièvre n'est nullement synonyme d'absence de suppuration; de nombreuses observations le démontrent. L'absence ou l'existence d'une tumeur dans la région cœcale ne constituent qu'une indication souvent très précaire et j'ai noté bien souvent qu'une tuméfaction, même notable, qui avait passé inaperçue par suite de la contraction de la paroi, devenait très manifeste pendant l'anesthésie. L'existence de la douleur en un point déterminé et sa persistance me paraissent en réalité constituer une indication suffisante à l'intervention.

Je n'ai pas un instant l'intention de mettre en doute la possibilité de la guérison par le seul traitement médical, mais je crois fermement qu'en présence d'un cas déterminé, il est presque toujours, sinon toujours, impossible de poser un pronostic certain, et de dire si oui ou non le malade que l'on observe est à l'abri des accidents péritonéaux rapidement mortels. Attendre, dans ces conditions, pour se décider à agir, qu'une alerte vienne à se produire, ce sera souvent, pour ne pas dire toujours, s'exposer à n'opérer que lorsque la péritonite sera déjà généralisée, c'est-à-dire dans les plus mauvaises conditions. Dans cet ordre d'idée, je puis ajouter à

Digitized by Google

différentes observations déjà publiées, la mention d'un fait qui m'a paru des plus démonstratifs.

J'opérais, il y a une quinzaine de jours, un malheureux enfant atteint de péritonite généralisée d'origine appendiculaire et je faisais observer aux élèves combien la situation se trouvait aggravée de ce fait que l'opération n'avait pas été pratiquée au début des accidents qui remontaient à six jours. Mon collègue et ami Moizard, qui assistait à mon opération et qui peut être considéré comme un des médecins les plus disposés, en matière d'appendicite, à recourir à l'intervention, me fit remarquer que bien des fois, cependant, le traitement médical lui avait permis d'obtenir la guérison et il me cita l'exemple d'un garçon entré quelques jours auparavant dans son service et chez lequel, à la suite d'une application de sangsues, la fièvre était tombée et la douleur et l'empâtement avaient presque complètement disparu. Or, dans l'après-midi même, apparurent chez cet enfant des signes manifestes de péritonite, un chirurgien, notre collègue Albarran, fut appelé et pratiqua l'opération, à 8 heures du soir; après une amélioration passagère, la mort survenait trente-six heures environ après l'intervention. Il ne me paraît pas douteux qu'on fût arrivé à un tout autre résultat par une intervention précoce.

M. Routier. — Comme M. Monod, je trouve qu'il a été dit et écrit sur l'appendicite tellement de choses, qu'il est difficile de redire rien de bien neuf, cependant, comme lui, je crois utile de revenir sur certains détails, ne serait-ce que pour essayer de convaincre les médecins encore trop nombreux qui traitent les appendicites par les sangsues, les vésicatoires ou les purgatifs. Je sais bien qu'aux nombreux cas d'appendicite que nous citons comme graves, et trop souvent mortels, ils nous opposent la fameuse typhlite qui guérit toujours, disent-ils, par les moyens purement médicaux, de telle sorte que je finis par croire que nous ne parlons pas de la même maladie.

L'appendicite peut et doit se reconnaître, elle est certainement très fréquente, si j'en juge par le nombre des cas qui me sont passés par les mains. Je compte 28 cas dans ma pratique, et, pour ma part, toutes les fois que j'ai eu à intervenir, c'est toujours l'appendice malade qui était ou la cause de l'abcès, ou celle de la péritonite que j'attaquais par la laparotomie; toujours le cœcum m'a paru sain.

La gravité des symptômes me paraît surtout être en corrélation directe avec la rapidité de la marche des lésions de l'appendice, j'entends parler de sa perforation. Il me semble qu'on peut grouper ces cas sous quatre têtes de chapitres.

Digitized by Google

Dans les cas de perforation rapide, on a la péritonite généralisée sans adhérences entre les anses intestinales, avec, dans le péritoine, cet épanchement séreux, d'aspect roux sale, âcre, éminemment septique, cas dans lesquels le malade est déjà intoxiqué quand nous sommes appelés à intervenir. La septicémie suraiguë ne donne pas à l'organisme le temps de réagir par la suppuration, par la formation d'un abcès.

Quand les lésions vont moins vite, deux cas se présentent : tantôt il existe toujours cette péritonite séreuse généralisée, mais avec, au niveau de l'appendice, un abcès phlegmoneux; tantôt, outre cet abcès phlegmoneux localisé, la péritonite se caractérise par un épanchement purulent, mais particulier, le pus est d'aspect blanchâtre, laiteux. Ce pus, je le connais bien maintenant et suis heureux de le rencontrer, car alors on peut espérer guérir les malades; mais je fus bien étonné de trouver ce pus d'aspect laiteux, blanchâtre, la première fois que je le rencontrai ; c'était en 1890, quand je guéris ma première laparotomie, pour appendicite perforée, que je présentai à l'Académie. Ce pus blanchâtre contraste avec le pus vert phlegmoneux qui se trouve en même temps autour du foyer appendiculaire. C'est dans ces cas qu'il faut, outre l'évacuation et le lavage soigné de l'abcès, bien nettoyer le reste du péritoine. Il est probable que les abcès secondaires qu'on voit quelquefois se développer dans la suite, sont dus à des lavages restés incomplets, malgré tous les soins qu'on a pu apporter à cette opération.

Quand l'évolution des lésions appendiculaires est moins brusque, il se fait de la péritonite circonscrite et on a alors affaire à l'abcès péritonéal, dans lequel il est fréquent de rencontrer un ou plusieurs noyaux de fèces sortis de l'appendice par sa perforation; ces abcès, ouverts et drainés, guérissent le plus souvent, mais comme l'appendice reste, qu'il est impossible ou imprudent de le rechercher ou de l'enlever, les récidives sont à craindre.

Enfin, on observe des cas à début brusque et à symptômes menaçants, qui évoluent cependant, sans causer ni péritonites septiques, ni abcès; ces cas, dans lesquels l'appendice a résisté, ne s'est pas perforé, et où une péritonite adhésive l'englobe, nous fournissent les sujets qu'on peut opérer à froid, c'est-à-dire en dehors des périodes d'accidents, c'est alors qu'on rencontre ces appendices quelquefois si difficiles à trouver, soit parce qu'ils sont appliqués contre la paroi du pelvis, soit parce qu'ils se confondent avec le cœcum ou l'intestin grêle.

Dans un de ces cas, je n'ai pu découvrir l'appendice qu'en explorant toute la circonférence du cœcum par pincement. J'avais amené au dehors le cœcum et la terminaison de l'intestin grêle, il était

Digitized by Google

impossible, sur quelque face qu'on les retournât, de voir l'appendice. C'est en pinçant successivement tous les pourtours de la paroi cœcale que je finis par le découvrir, le long d'une des bandes musculaires longitudinales, comme une sorte de cordon, gros du reste comme le doigt, que je dus disséquer à la pince et au bistouri. La lame péritonéale enlevée, l'appendice que voici apparut et vous voyez qu'il a encore, après une longue immersion dans l'alcool, 10 centimètres de long et 1 centimètre de diamètre, plein qu'il est de matière fécale.

Cet appendice siégeait sur la face profonde du cœcum, inutile de vous dire qu'on ne le sentait pas à la palpation; on n'avait de sensation de dureté anormale dans la fosse iliaque que lorsqu'il y avait de la constipation et de l'accumulation de matières dans le cœcum. Du reste, au point de vue des sensations qu'on peut avoir par la palpation de la fosse iliaque, j'affirme qu'on ne sent jamais l'appendice, les indurations qu'on perçoit à ce niveau sont dues uniquement à la contraction des muscles de la paroi qui défendent la région.

Tout au plus, dans les cas d'abcès, a-t-on des signes plus nets, dus aux adhérences épiploïques surtout. J'ai pu, pour ma part, une seule fois, constater et faire constater à mes assistants l'existence du bruit hydro-aérique, pathognomonique d'une perforation et d'un abcès, chez un malade que j'opérai séance tenante et qui guérit.

Dans bien des cas, j'ai dû diagnostiquer l'abcès, non point par la tumeur qui n'existait pas, mais par la contraction du droit et par l'existence d'un point douloureux exquis, et aussi parce qu'il y avait eu un ou plusieurs frissons et quelquefois une légère ascension du thermomètre. Du reste, lorsqu'on se trouve en face d'une péritonite généralisée, qu'on ne sait à quoi l'attribuer, qu'on ne trouve pas la raison nette de cette affection, on peut sans crainte affirmer l'appendicite pour peu qu'on trouve un peu plus de douleur à droite, un peu plus de contraction musculaire de ce côté. Je ne puis cependant passer sous silence et ne pas rappeler ce fait, que j'ai publié autrefois, et dans lequel la douleur, très nettement localisée à gauche me trompa, me fit temporiser et où il s'agissait bien cependant d'une appendicite suraiguë perforée, siégeant bien à sa place, à droite, ainsi que le démontra l'autopsie.

Est-il possible, cliniquement, de reconnaitre d'avance la forme à laquelle on a affaire? Oui, dans certains cas, mais ce n'est pas toujours commode. J'insiste : sur la douleur à la pression dans la région appendiculaire; non pas sur la tuméfaction, mais sur la contraction du droit antérieur surtout ou de la sangle abdominale, toujours plus marquée en avant des lésions; sur l'état général; sur l'étude attentive du pouls et de la température, en rappelant qu'on

Digitized by Google

peut faire des litres de pus sans avoir plus de 38°; rarement, mais quelquefois aussi cependant avec un pouls au-dessous de 100. Le plus souvent, température et pouls sont dissociés. Celui-ci, petit, filiforme, très rapide, au-dessus de 116, quelquefois à 140, avec une température de 37°,5 à 38°,5, rien n'est plus mauvais. Les vomissements ont aussi leur importance, ils deviennent vite porracés, noirs, fécaloïdes, tout espoir n'est cependant pas perdu.

Il m'a été assez souvent donné d'observer comme une accalmie, comme une sédation des phénomènes au cours de cette affection, je ne sais rien de si trompeur, de si dangereux. Je m'y suis laissé prendre au début, j'ai ajourné des interventions à cause de ce mieux trompeur, je me reprocherai toujours, notamment, le cas d'un enfant de 7 ans 1/2, auprès duquel je fus appelé le troisième jour après le début des accidents qui avaient consisté dans la douleur, les vomissements, l'absence de selles et de gaz et la rapidité du pouls sans température. Quand je le vis, il semblait mieux; le lendemain, une forte débâcle intestinale faisait croire que tout allait bien se terminer, lorsque le sixième jour, les phénomènes reprirent avec une intensité telle que je fus rappelé et dus pratiquer une laparotomie *in extremis*.

Le ventre était plein de pus et de fausses membranes qui le collectaient par foyers mal limités, au nombre de 5 ou 6. L'appendice plaqué contre les parois du petit bassin, qui était plein de pus, était perforé et contenait, entre cette perforation et son insertion cœcale, un noyau de fèces. Malgré tous mes soins, l'enfant succombait dans la nuit; je suis convaincu que si le troisième jour, au moment de ma première visite et malgré l'accalmie des phénomènes, je l'avais opéré, il serait guéri; permettez-moi d'appuyer cette assertion d'un exemple topique et tout récent, mais fort heureusement en sens inverse.

Le samedi 6 juillet, mon excellent confrère, le Dr Billet, me présentait un jeune étudiant en pharmacie de 23 ans qui, au moment où je le vis, avait 38°, 80 pulsations, la langue humide, le faciès bon et le ventre souple partout, sauf au niveau de l'appendice; là, le muscle grand droit se contractait dès qu'on touchait à la peau; il y avait eu une selle dans la nuit et même une émission gazeuse. Mais, en même temps, voici ce que j'apprenais : dans la nuit du mardi 2 au mercredi 3 juillet, il avait été pris subitement de douleurs abdominales et de vomissements.

Je vous ai dit qu'il était étudiant en pharmacie, à la source des remèdes, vous allez voir qu'ils ne lui ont pas manqué : le mercredi matin il prit 30 grammes de sulfate de soude, qu'il vomit du reste. Mais, dans la journée de mercredi, il but une dose d'eau-de-vie allemande et de sirop de Nerprun; le soir, à 10 heures, il avait

Digitized by Google

gardé cette purgation; on lui administra du café par cuillerées et il eut une selle abondante. Le jeudi, on lui donnait du lait avec de la magnésie, la douleur abdominale était violente, le moindre mouvement impossible, le soir, il avait de violents frissons avec claquements de dents, mais il allait à la selle deux fois. On lui fit prendre dans la nuit du benzonaphtol avec salicylate de magnésie, il eut quelques hoquets mais plus de vomissements.

Le vendredi, la journée n'était pas trop mauvaise, encore deux selles, puis la douleur revint le soir, avec un nouveau frisson, de nouveaux vomissements, c'est cette dernière crise qui me le conduisit. Je vous ai dit que le samedi matin tout paraissait calmé, il ne restait en somme que la contraction du droit en avant de l'appendice. Ce symptôme me suffit, étant donné l'histoire précédente, pour conseiller la laparotomie.

Je l'ai faite, et je dois m'applaudir d'avoir pris cette décision; il y avait en effet le long de la paroi du petit bassin, en dessous du détroit supérieur, un foyer de péritonite avec fausses membranes vertes tapissant les anses, sans pus et sans liquide, et, dans ce foyer *mal limité*, l'appendice que voici, en imminence de perforation sur deux endroits, avec la cavité pleine de liquide sale et de boulettes fécales. Evidemment cet appendice allait se perforer, que serait-il arrivé? le malade est guéri.

Ceci m'amène à faire une réflexion à propos d'une manière d'opérer dont nous a parlé M. Monod; j'avoue que je ne saurais accepter la manière de faire de mon excellent collègue : M. Monod nous a dit, en effet, que lorsqu'il ouvrait le ventre, et qu'il tombait sur des anses intestinales saines, il n'allait pas chercher l'abcès, mais se contentait de mettre un drain, une mèche et attendait : il a eu la chance de voir son drain ou sa mèche conduire le lendemain le pus à l'extérieur, mais c'est de la chance; que redoutait-il pour aller jusqu'à l'abcès? Rien n'est plus simple que d'écarter les anses saines, et en se portant en dedans du cœcum, et plongeant dans le petit bassin, on trouve toujours le pus, et quelquefois on peut enlever l'appendice, quand il se présente facilement.

Je crois n'avoir jamais ouvert un abcès d'appendicite autrement; une fois peut-être j'ai trouvé le foyer purulent derrière la paroi, mais toujours, dans les autres cas, j'ai dû aller le chercher, et on n'a jamais de péritonite généralisée à la suite de ces manœuvres. Je dois dire que jamais je n'aurais osé quitter un de mes malades en laissant un drain ou des mèches dans la région cœcale sans avoir au préalable ouvert l'abcès. Ma conduite tient sans doute à ce que j'ai beaucoup plus souvent opéré sans avoir une vraie tumeur dans la région appendiculaire. Comme mes collègues, j'ai remarqué que dans les cas où la palpation ne donne rien à l'état de veille,

Digitized by Google

on peut sentir quelque chose sous le chloroforme; mais ce qu'on sent surtout, ou du moins ce que j'ai senti, moi, et j'y reviens à dessein, c'est la contracture du muscle droit que le chloroforme ne fait presque jamais disparaître.

Reste un point sur lequel je désire attirer votre attention, car il ne me paraît pas avoir été mis suffisamment en lumière : c'est la formation tardive d'abcès secondaires au cours de l'évolution des appendicites qui avaient déterminé de la péritonite traitée par la laparotomie et le lavage. Tantôt les abcès se développent franchement et sont accompagnés de symptômes qui permettent de les reconnaître, tantôt au contraire ils évoluent sourdement, et il est quelquefois impossible de les diagnostiquer, ou si on en fait le diagnostic, de les localiser.

Sur les 4 cas que j'ai observés : deux fois, j'ai pu reconnaître l'abcès, le localiser et l'inciser. Une fois, je l'ai diagnostiqué, sans savoir où le placer, et l'autopsie a malheureusement montré que j'avais raison. Enfin, une fois, j'ai cru à de la granulie, à de la méningite, et tout a été jugé par l'issue d'une quantité notable de pus par le rectum.

Dans les deux premiers cas, c'est quatorze et seize jours après la laparotomie faite en pleine péritonite lactescente avec abcès péri-appendiculaire, cas dans lesquels j'avais pu réséquer l'appendice parce qu'il se présentait bien dans le foyer de l'abcès principal, que survinrent des frissons, un point douloureux à gauche, exactement sur la région homologue à celle de l'appendice; dans ces deux cas, j'ai ouvert ces abcès qui étaient franchement abdominaux, et qui contenaient l'un une demi-tasse, l'autre une tasse de pus vert phlegmoneux, pareil à celui que j'avais trouvé autour de l'appendice. Ces deux malades ont bien guéri.

Dans mon troisième cas, il s'agissait encore d'un garçon de 16 ans qui en était aussi à sa première crise d'appendicite; je le vis huit jours après le début des accidents, son ventre était ballonné, souvent très douloureux, avec excès de douleur à droite. Je fis une laparotomie latérale, et donnai issue à une assez grande quantité de sérosité louche et de pus mal ou pas enkysté, si bien que je fis un lavage général du ventre. Je ne vis et ne cherchai pas l'appendice.

Tout alla d'abord pour le mieux, les vomissements cessèrent, la langue, le pouls redevinrent bons, le ventre souple, nous eûmes plusieurs selles. En somme on pouvait croire qu'il allait guérir, lorsque vers le neuvième jour, sans frissons, sans fièvre, sans élévation du pouls, il accusa du ténesme rectal, de la diarrhée, et le ventre se ballonna. Je pensai à un abcès, mais où?

Je cherchai sans succès dans le voisinage de la région opérée;

Digitized by Google

je fis mettre de la glace sur le ventre, je fis des lavages à l'estomac, de l'antisepsie intestinale ; malgré tout, le ventre se ballonna à un degré extrême, et vingt-un jours après mon opération, il succombait, et nous trouvions à l'autopsie un abcès en arrière du côlon transverse et de l'estomac, sans trace de péritonite ailleurs. Le côlon descendant, comprimé par l'abcès, causait cet énorme ballonnement des derniers jours. Je ne sais si une laparotomie secondaire m'aurait permis de découvrir cet abcès et de le laver, j'en doute.

Dans le dernier cas, je dois dire que pas un moment je n'ai soupçonné la présence d'un abcès, que ce diagnostic m'a même paru impossible à rétablir après coup, lorsque l'issue du pus par le rectum fut suivie, à notre grand étonnement, d'un prompt rétablissement de la malade que j'avais cru perdue.

Il s'agissait d'une jeune fille de 18 ans, très névropathe depuis une fièvre typhoïde qu'elle avait eue à 15 ans et demi et qui avait toujours, depuis lors, souffert du ventre à droite. Elle en était à sa quatrième attaque d'appendicite quand je l'opérai ; je fis une laparotomie latérale, et je pus réséquer l'appendice ; plusieurs fois, je crus la perdre dans les quelques jours qui suivirent, car elle fit toutes sortes de folies ; elle passa trois jours à pousser des cris sans discontinuer, se levant de son lit, se jetant par terre.

Opérée le 4 avril, elle était à peu près bien, quand le 29, elle tomba dans un état de prostration complet, avec de très hautes températures, de fortes oscillations et une douleur de tête extraordinaire, si bien que je crus à de la méningite. Mais au bout de quelques jours, et alors que je la croyais irrémédiablement perdue, le 3 mai, elle rendit une assez grande quantité de pus par le rectum et bientôt elle allait parfaitement.

Dans ces quatre cas, il s'est donc produit avec des allures diverses des abcès dus, sans doute, à des inoculations secondaires.

J'ai observé un autre cas bien curieux avec mon ami le Dr Leval ; il s'agissait d'un homme jeune qui fut pris d'appendicite et pour lequel j'avais été averti de me tenir prêt à intervenir ; puis les symptômes abdominaux s'amendèrent, je fus décommandé sans avoir vu le malade, on le crut guéri, mais une semaine après, j'étais rappelé pour lui ouvrir une parotidite suppurée, et un mois après, il rejetait par un vomique une quantité de pus fétide à odeur intestinale venue certainement de la fosse iliaque droite. Malgré toutes ces complications, il est guéri.

Enfin, une fois seulement, j'ai observé un cas qui évolua d'abord comme une typhlite avec abcès dans la fosse iliaque et dans la région lombaire, mais il y eut récidive trois mois plus tard. Enfin, huit mois après, j'ai dû l'opérer à froid, et je lui ai enlevé son appendice qui

Digitized by Google

contenait 2 noyaux de fèces et qui était sur le point de se perforer; j'ai présenté cet appendice ici, en 1892.

S'il reste, certes, une question importante à traiter, c'est celle du moment où on doit intervenir; eh bien, je crois, avec M. Monod, qu'on n'agit jamais trop tôt; je sais qu'on cite des cas fort rares où des chirurgiens ont pu temporiser et cependant obtenir le succès. Mais, pour ma part, ma statistique personnelle me prouve qu'on a de plus beaux résultats en intervenant tôt. Je vous ai cité ce cas frappant d'un enfant chez lequel j'aurais pu intervenir le troisième jour et que j'ai perdu en ne l'opérant que le sixième; je n'ai jamais eu à me repentir au contraire pour être intervenu trop tôt. Malheureusement nous n'avons pas souvent le choix, car je ne saurais trop le répéter, j'estime que nos collègues en médecine nous appellent le plus souvent trop tard.

Voici à quelle époque j'ai pu intervenir :

2e jour	1 fois
3e —	4 —
4e —	3 —
5e —	4 —
6e —	2 —
7e —	1 —
8e —	5 —
9e —	1 —
12e —	1 —
13e —	1 —
14e —	1 —
15e —	1 —
35e —	1 —
67e —	1 —

C'est à dessein que je ne mets pas le résultat en face, car il faut surtout tenir compte de la forme de la maladie; je préfère vous dire que sur les 27 cas que je ne veux pas détailler plus longtemps, j'ai observé :

	Morts.	Guérisons.
3 cas de péritonites septiques généralisées	3	»
6 cas d'abcès et de péritonites septiques généralisées.	6	»
4 cas d'abcès avec péritonites lactescentes	»	4
8 cas d'abcès péritonéal avec un peu de péritonite	1	7
6 cas opérés à froid	»	6
27	10	17

M. Quénu. — Je viens, à mon tour, vous donner les résultats de mon expérience personnelle sur les indications thérapeutiques et le traitement opératoire de l'appendicite aiguë. Je n'ai en vue que

Digitized by Google

les vraies appendicites, j'écarte de parti pris ces phlegmons du gros intestin qu'on observe chez les gens d'un certain âge, chez les constipés, et spécialement chez ces obèses à intestin paresseux que les anciens caractérisaient en les disant atteints de pléthore abdominale. Ainsi restreintes, mes observations d'appendicite aiguë, depuis trois ans, époque de notre dernière discussion, sont au nombre de 18. Voici comment, à mon avis, il convient d'établir les cadres de l'appendicite, afin de ne comparer que les cas comparables et de pouvoir donner de justes indications thérapeutiques.

J'établis une première grande division en :

1° Appendicites avec infection générale du péritoine ;

2° Appendicites sans infection générale.

1° *Appendicites avec infection générale.* — Cette première classe comporte des subdivisions.

Certains malades sont pris en pleine santé, avec ou sans antécédents appendiculaires, de coliques violentes ou d'une douleur vive dans le ventre, avec vomissements, sans fièvre. On croit parfois à une simple indigestion ; rapidement la situation s'aggrave et, en moins de trente-six heures, elle est devenue telle que tout espoir doit être abandonné ; tel est le tableau clinique qui se déroula devant moi en novembre dernier.

Un de mes externes, élève instruit, au courant de cette question, fut subitement pris de vomissements, un samedi soir, au sortir d'un dîner chez des amis. Les douleurs se calmèrent sous l'influence d'une injection de morphine, et je ne fus prévenu que le lundi après midi, quarante-quatre heures après le début des accidents. Quand j'arrivai, la situation était désespérée ; aucune élévation de température, très peu de ballonnement, le ventre était seulement dur, tendu, douloureux, le pouls affolé, le faciès hippocratique ; à 8 heures, notre élève mourut, en présence de mes collègues Schwartz et Faisans, sans qu'il fût possible de songer à une intervention chirurgicale.

Ces formes foudroyantes répondent évidemment à une perforation brusque de l'appendice, l'étendue et l'intensité de l'inoculation livrent le péritoine sans défense. Les malades succombent, non à de la péritonite, mais à de la septicémie péritonéale suraiguë. Il faut avouer que devant de pareils cas, nous serons toujours à peu près désarmés. Le succès n'est admissible qu'avec une intervention suivant de très près la perforation ; rares seront les circonstances permettant d'emblée d'établir nettement et la réalité de la lésion, et la nécessité d'une laparotomie immédiate. Assurément les difficultés seraient moindres si la perforation survenait au cours d'une appendicite déjà déclarée et observée.

Digitized by Google

Dans une autre forme, soit qu'il n'y ait pas eu de perforation, soit que celle-ci ait été progressive, le péritoine est atteint dans toute son étendue, il existe de la péritonite généralisée et du pus ; mais précisément ces lésions matérielles de la séreuse et cette diapédèse des globules blancs nous démontrent qu'il y a déjà résistance à l'élément infectieux ; la marche de l'infection est infiniment moins rapide, la guérison est possible si l'intervention n'est pas trop différée.

J'ai été appelé, il y a environ trois ans, par mon ami Chantemesse, auprès d'un jeune étudiant russe, malade depuis plusieurs jours et que je trouvai dans l'état suivant : Les extrémités et le nez refroidis, le faciès abdominal ; ce pauvre garçon ne cessait de rendre, par une série de petites régurgitations, des matières porracées ; le ventre était ballonné, mat à sa partie inférieure, particulièrement douloureux, surtout au niveau de la fosse iliaque droite. Aucune élévation de température depuis une semaine.

Cette observation avait lieu un vendredi, à midi. Malgré la gravité de cet état, le pouls ayant gardé une certaine force, et le malade me donnant encore de tels témoignages d'énergie, je conseillai son transport dans mon service, à l'hôpital Cochin et, à 1 heure de l'après-midi, je retirai, par une double incision, l'une faite dans la fosse iliaque, l'autre sur la ligne médiane, plus de 2 litres de pus de la cavité abdominale. Le ventre fut lavé et drainé.

Le samedi, l'opéré put supporter un peu de cognac ; le dimanche matin, l'état s'était encore amélioré et je pus nourrir quelque espoir en le trouvant assis sur son lit, souriant et en train de fumer une cigarette ; mais, dans la nuit du dimanche au lundi, il y eut une aggravation et la mort survint. Nul doute pour moi qu'une intervention plus précoce eut été suivie de succès.

Dans une troisième forme clinique, le péritoine a encore été touché dans toute son étendue, mais la suppuration ne s'est pas généralisée. Suppurée, autour du foyer appendiculaire, la péritonite n'est qu'adhésive à distance. Les anses intestinales agglutinées limitent l'abcès qui, parfois, s'étend assez loin de la fosse iliaque droite.

Ces formes s'accompagnent généralement de fièvre et guérissent si l'on a soin de ne pas tergiverser, d'ouvrir et de bien drainer. Un malade m'a été apporté à Cochin dans ces conditions, il y a trois ans, à la salle Bichat. Je pratiquai une incision le long du bord externe du droit de l'abdomen, et tombai sur des anses intestinales agglutinées, entre lesquelles siégeait un vaste abcès. Le malade guérit.

Digitized by Google

Ainsi donc, je reconnais à l'appendicite, avec infection générale du péritoine, trois types cliniques :

Un premier type, forme perforante ou foudroyante, avec septicémie péritonéale, sans lésions de péritonite.

Un deuxième type, avec péritonite suppurée, non enkystée.

Un troisième type, avec péritonite généralisée, mais avec enkystement de la suppuration.

Le pronostic de ces trois formes est tout différent, le traitement opératoire est la laparotomie avec lavage et drainage ; médiane, pour les deux premières formes; au centre du magma perçu, pour le troisième type; c'est-à-dire, en général, le long du bord externe du grand droit.

2° *Appendicite sans infection généralisée du péritoine.* — L'appendicite avec péritonite partielle, peut être aiguë, subaiguë ou chronique. Cette dernière peut l'être d'emblée, tuberculeuse ou non, ou succéder à une forme aiguë. Je n'ai pas, du reste, à m'en occuper. Restent les deux formes aiguë et subaiguë : cette distinction me paraît mériter quelque intérêt.

L'appendicite aiguë a le plus fréquemment un début brusque, elle est prise pour une indigestion dans un grand nombre de cas et ne s'accompagne d'aucune élévation thermique. Chez les femmes, elle éclate de préférence au moment d'une époque.

Y a-t-il, de par la menstruation, exaltation de la virulence du coli-bacille, ou affaiblissement de la résistance, ou de simples phénomènes congestifs hâtant l'évolution des lésions appendiculaires? Je ne sais, mais j'ai noté trop souvent ce mode de début pour accepter qu'il n'y ait là qu'une simple coïncidence. Ce début, au moment d'une époque, peut dérouter l'observateur.

J'ai examiné, il y a deux ans, à Levallois, appelé par le Dr Dumouly, une jeune femme de 23 ou 24 ans, qui avait dû s'aliter dans les circonstances suivantes : cinq à six jours auparavant, ses époques commençant à paraître, elle avait dû suivre un enterrement à pied, par une pluie froide de novembre. Au retour, elle souffrait du ventre et elle constata que ses règles s'étaient arrêtées; aucune fièvre, aucun trouble digestif. Je crus d'abord à un accident de menstruation, peut-être à un peu d'hématocèle retro-utérine. Je constatai par le toucher vaginal que les culs-de-sac étaient absolument libres ; la fosse iliaque, au contraire, était empâtée et dure. Dès le soir, une incision fut pratiquée, qui donna issue à du pus fétide. Trois jours après, un pépin d'orange fut éliminé par la plaie. La guérison survint sans fistule.

Quel que soit le mode de début, l'appendicite se révèle surtout par de la douleur dans le ventre, localisée du côté droit après avoir

Digitized by Google

été générale, et surtout par de la douleur à la pression et par une induration et une tension douloureuse de la paroi abdominale et de la constipation. Voilà les signes essentiels; les autres varient d'un cas à l'autre; la fièvre manque souvent, alors qu'il y a du pus, et sans que nous puissions savoir pourquoi; le pouls reste à 80, 90. Ailleurs, les phénomènes gastro-intestinaux sont plus accentués, le ventre est ballonné, l'état général est plus touché, les traits sont altérés, l'émission des gaz plus ou moins supprimée; on peut craindre l'extension et la généralisation de la péritonite péri-appendiculaire. Il ne faut pas se hâter de conclure à cette péritonite, sous peine d'avoir le triomphe opératoire par trop facile. L'exploration minutieuse de tout le ventre, du creux épigastrique, du flanc gauche, des culs-de-sac, par le toucher, nous démontrera parfois qu'il y a plutôt du péritonisme que de la péritonite générale.

J'ai fait ces remarques au lit d'une malade gravement atteinte et adressée à Cochin, il y a quelques mois, le 9 mai, par le Dr Barth; malgré l'état du pouls qui s'élevait à 120 et un certain degré de fièvre, je portai un pronostic relativement favorable et ne pratiquai qu'une incision latérale de la fosse iliaque droite. Il sortit du pus en assez grande abondance; quelques jours après, une nouvelle collection s'ouvrit dans le trajet des drains et la guérison complète fut obtenue après quarante jours.

Dans les formes subaiguës assez communes, les phénomènes locaux prédominent : c'est encore la tuméfaction dure de la fosse iliaque droite, plus ou moins élevée, tantôt proche du petit bassin, tantôt remontée vers le rein, plus rarement reportée vers le centre ou le côté gauche du centre.

La tuméfaction qui s'accompagne d'un certain degré de météorisme peut être très accentuée; je suis d'accord avec M. Monod pour reconnaître une bénignité relative à ces cas à grosse tuméfaction; les symptômes généraux consistent surtout en un état dyspeptique, du dégoût pour les aliments, de l'insomnie, de l'amaigrissement; il s'y joint parfois des troubles réflexes du côté du cœur qui présente des intermittences dans ses battements (un cas observé avec le Dr Guyot) et un état névropathique pouvant aller, chez un sujet prédisposé, jusqu'à faire éclore des accidents vésaniques (cas observé avec le Dr A. Mathieu).

Ces formes évoluent en trois, quatre ou cinq semaines, avant d'aboutir à l'évidence d'une suppuration ou à la résolution.

Quelles sont les indications opératoires dans ces deux types d'appendicite aiguë et subaiguë?

J'envisage d'abord cette dernière. Il est bien certain que, plus que les autres, les appendicites subaiguës laissent au médecin une certaine latitude. Lorsqu'une tuméfaction iliaque dure depuis plus

Digitized by Google

de huit jours, ou lorsque, plus récente, elle s'est développée sans aucune réaction générale et sans grande réaction locale, qu'elle est peu ou pas douloureuse spontanément, on est en droit de temporiser, à la condition de surveiller étroitement son malade, de le condamner au repos au lit, à la diète lactée, d'éviter les purgatifs, d'user plutôt de l'opium, de faciliter le nettoyage du gros intestin, à l'aide de simples lavements boriqués ou naphtolés, et de faire des applications continues de glace sur la région empâtée. L'évolution guidera la conduite ultérieure ; les signes locaux doivent rapidement décroître ; s'ils augmentent ou si même ils restent seulement stationnaires, je suis d'avis d'intervenir.

Lorsqu'il s'agit d'appendicites franchement aiguës, ma conduite est tout autre ; je ne m'inquiète pas de savoir s'il y a ou s'il n'y a pas de pus, je m'inquiète de prévenir une perforation, d'éviter un accident contre lequel je serais à peu près désarmé, et comme l'enkystement de la lésion par les adhérences est d'autant moins solide que nous sommes plus rapprochés du début de l'attaque, je suis d'autant plus interventionniste que je suis appelé plus tôt. Mais pour recommander avec tant d'insistance aux médecins l'intervention dans tous les cas d'appendicites vraiment aiguës, il faut que nous puissions leur démontrer que notre mode d'intervention possède au moins pour lui cet avantage : c'est d'être absolument innocent, c'est de ne pas aggraver la situation du malade.

Je repousse de toutes mes forces, comme je l'ai déjà fait dans cette Société il y a trois ans, la pratique qui consiste à aller à la recherche de l'appendice pour le réséquer ; je condamne aussi bien celle qui se propose d'ouvrir à tout prix le foyer abcédé. En écartant les anses intestinales pour aller ouvrir un foyer non adhérent à la paroi, vous courez le risque d'inoculer le péritoine, quelques soins que vous preniez ; vous avez beau protéger les anses, vous êtes à la merci d'un effort ou d'un mouvement du malade ; ce ne sont pas là des craintes chimériques, les aveux de plusieurs de mes collègues et ma propre expérience me le prouvent.

L'intervention doit consister à prendre une assurance contre la perforation de l'appendice et l'inoculation du péritoine ; pour cela il suffit d'adopter la pratique que j'ai préconisée il y a trois ans, le premier, je crois : elle consiste à inciser de la manière classique la paroi abdominale au lieu d'élection, y compris le péritoine pariétal. Une fois le péritoine pariétal incisé, deux cas peuvent se présenter : ou bien le foyer adhère à cette paroi abdominale, et alors, protégé par ces adhérences, vous pouvez aller plus loin, pousser avec prudence jusqu'au foyer et réséquer l'appendice s'il se montre à vous.

Mais fréquemment la masse phlegmoneuse est libre d'adhé-

Digitized by Google

rences du côté de la paroi : celle-ci ouverte, vous voyez s'écouler un peu de liquide péritonéal transparent dont j'ai reconnu la stérilité dans un cas, puis vous apercevez la masse formée par la péritonite partielle péri-appendiculaire : dans ces conditions, ne touchez pas à cette masse, gardez-vous bien d'écarter les anses intestinales pour y pénétrer ; contentez-vous d'appliquer contre elle une large mèche de gaze iodoformée que vous ferez ressortir par la plaie abdominale : il est sans exemple qu'un abcès ne se dirige pas du côté où il rencontre le moins de résistance, du côté où d'avance est établi un drainage.

Voici alors ce qui se passe. Parfois la résolution de l'induration s'opère, et les phénomènes généraux tombent soudainement sans qu'à aucun moment la plaie suppure. Nous avons observé deux fois ce mode de terminaison, entre autres chez une jeune fille âgée de 18 ans, observée en février 1894 avec le Dr Guéneau, de Levallois. Cette jeune fille avait été subitement prise, le 27 février, de douleurs vives dans le ventre, bientôt, mais secondairement localisées au côté droit et accompagnées de vomissements qui durèrent toute la journée. Le 3 mars, frissons, température à 38°,5. La fosse iliaque droite est le siège d'une tuméfaction dure ; les douleurs irradient vers la cuisse. Le thermomètre monte à 39°,7. Le 9 mars, l'empâtement s'est étendu vers l'ombilic. Le 12 mars, 39°,2. J'estime l'opération urgente. A 5 heures et demie du soir, incision classique, ouverture du ventre ; on rencontre une masse contre laquelle nous appliquons de la gaze iodoformée. A 8 heures du soir, la température tombe à 38°,5. Le 13, elle est à 36°,7 et ne remonte plus désormais. Peu à peu l'empâtement diminue, et la résolution complète est obtenue en vingt-cinq ou trente jours. Nous avons eu des nouvelles récentes : aucune récidive.

Le plus souvent on retire, au bout de trois ou quatre jours, une mèche souillée de pus ; l'évacuation de l'abcès se fait secondairement par le chemin qui lui a été tracé d'avance. Cela s'est en particulier produit chez un jeune malade adressé le 29 mars 1895 par le Dr Faisans.

Ce jeune homme avait été pris, le 18 mars, pendant son travail et sans aucun motif, de vives coliques dans tout le ventre : les jours suivants, les douleurs se localisèrent dans la fosse iliaque droite. Le 21 mars, des vomissements verdâtres apparurent, et la température s'éleva à 40°. Le 30 mars, la température est à 38°,8. Le faciès est grippé, la langue saburrale. Constipation. Ventre légèrement ballonné. Dans la fosse iliaque droite, on sent une induration profonde très douloureuse. Incision de la paroi abdominale ; les différentes couches de cette paroi sont œdématiées. Une partie du cœcum se présente à la plaie. Aucune adhérence : le doigt,

Digitized by Google

introduit doucement dans l'abdomen, perçoit une tuméfaction dure et profondément située. Mèche de gaze iodoformée. Le soir, la température s'élève encore à 39°,6, mais elle descend le 31 au matin à 38°,4, le 31 au soir à 31°,7, pour demeurer ensuite définitivement entre 36°,8 et 37°3. Le 4 avril, la suppuration apparaît dans le pansement. La guérison s'obtient sans fistule dans les premiers jours de mai.

Sur nos 15 malades atteints d'appendicite aiguë ou subaiguë, 2 n'ont pas été opérés et ont guéri (appendicite subaiguë), 13 ont été opérés et ont tous guéri, une seule malade opérée par M. Sebileau a gardé une fistule stercorale qui a nécessité une intervention ultérieure. Je me réservais de suivre les autres au point de vue d'une cure radicale par l'extirpation de l'appendice. Je n'ai observé chez aucun d'eux de récidive; il est vrai que, pour la plupart, la crise pour laquelle je suis intervenu est relativement récente, mais quelques-uns ont été opérés il y a deux et trois ans et n'ont présenté depuis aucun accident. En résumé, sur 18 cas d'appendicite aiguë, 3 présentaient de l'infection généralisée du péritoine. Deux ont été opérés, 1 a guéri; 15 étaient atteints d'appendicite aiguë ou subaiguë sans infection générale du péritoine, 13 ont été opérés, tous ont guéri.

Je conclus en disant :

1° Dans tous les cas d'appendicite avec infection généralisée du péritoine, l'intervention de rigueur est la laparotomie : la seule contre-indication est l'état de faiblesse extrême du sujet;

2° Les appendicites subaiguës et les appendicites à début aigu datant de douze à quinze jours peuvent être traités par les moyens médicaux, sauf à recourir à la chirurgie à la moindre alerte ou si seulement l'état reste stationnaire ;

3° Les appendicites vraiment aiguës doivent être incisées dès les premiers jours, dès qu'un empâtement certain de la fosse iliaque indique la péritonite péri-appendiculaire. L'opération est absolument inoffensive et n'aggrave jamais l'état du sujet, pourvu qu'elle se réduise à l'incision de la paroi abdominale au point empâté, avec drainage à l'aide de la gaze iodoformée, sans aucune recherche de l'appendice ni du pus ; elle a pour but d'empêcher l'issue du pus dans le péritoine, elle en assure l'écoulement au dehors soit primitivement, soit dans les jours qui suivent.

Digitized by Google

Présentation de malades.

Rhinoplastie.

M. Ch. Nélaton. — J'ai opéré la jeune femme que je vous présente par le procédé de Tagliacozzi modifié. Il s'agissait d'une destruction de la face dorsale du nez par lupus et, malgré l'étendue des lésions, vous pouvez constater que le résultat est aussi parfait que possible.

Présentation d'instruments.

Ecarteur-laveur des paupières.

M. Kirmisson. — Il existe déjà un bon nombre de laveurs oculaires. Dans la construction de celui-ci, qui me sert pour le traitement de l'ophtalmie purulente, dans mon service des Enfants-Assistés, je me suis occupé de laisser à nu la plus grande étendue possible de la surface conjonctivale. J'ai donc fait un écarteur

composé d'un petit tube contourné sur lui-même et pourvu de plusieurs orifices par lesquels s'échappe le liquide. La partie centrale est tout à fait vide, et, dans ce point, la conjonctive mise à nu est facilement lavée par le liquide injecté, comme le montre la figure ci-jointe qu'à bien voulu nous donner M. Mathieu.

Discussion.

M. Brun. — J'ai fait construire, il y a deux ans, des écarteurs remplissant le même office que ceux de M. Kirmisson. La seule différence entre nos instruments porte sur ce fait que le bord convexe des écarteurs de M. Kirmisson est percé de trous, tandis que, dans mon instrument, le bord convexe porte une seule et longue fente qui permet, sauf obstruction possible, le passage d'une grande quantité d'eau.

Digitized by Google

Présentation de pièces.

Contusion cérébrale.

M. Routier. — Le cerveau que j'ai l'honneur de présenter à la Société de chirurgie provient d'un homme de 54 ans qui, dans les premiers jours de mai, tomba dans une maison en construction de telle façon que la région zygomato-temporale droite porta sur une solive en fer. A aucun moment il n'avait perdu connaissance, mais il fut relevé hémiplégique par ses camarades.

Bientôt porté à Necker, dans le service de M. le Dr Rendu, il y séjourna un certain temps ; après de multiples examens, M. Rendu conclut à des lésions hystéro-traumatiques; mais bientôt les symptômes s'accentuèrent, il survint de l'aphasie, outre son hémiplégie droite complète, et il eut une attaque d'épilepsie jacksonnienne. M. Rendu pensa alors à une lésion en foyer au niveau des centres moteurs du côté gauche [1].

Dans ces conditions, M. Rendu me pria d'intervenir; je pratiquai la trépanation le 23 mai 1895, au niveau des centres moteurs à gauche. Je tombai sur un foyer de lésions du cerveau qui avait la grosseur d'une noix, il y avait des caillots noirs comme ceux d'une vieille hématocèle, et la substance cérébrale était réduite en bouillie; j'enlevai avec beaucoup de ménagements cette partie contuse, et comme la substance saignait, je fis sous la suture du cuir chevelu un léger tamponnement avec la gaze iodoformée. Un phénomène remarquable se produisit au cours de l'opération : le malade remua ses quatre membres ; dans la journée encore, il remua les membres supérieurs droits, primitivement paralysés ; mais dès le lendemain, l'hémiplégie se reproduisait complète, et la parole était embarrassée comme avant.

Le malade traîna ainsi jusqu'au 14 juin; à cette époque, il s'était produit une hernie de la cicatrice, avec une fistule purulente due à ce que ce malade très indocile se grattait la tête en passant sous son pansement. Le 9 juillet, j'ai essayé de nettoyer cette fistule ; il y avait une sorte d'abcès infiltré dans la substance cérébrale ; tout a été gratté, passé à l'eau phéniquée forte, et un pansement propre a recouvert le tout. Mais, en peu de jours, le malade a décliné et est mort. C'est son cerveau que j'apporte aujourd'hui.

A l'autopsie, on reconnaît que tous les viscères sont sains. Le cerveau présente, au niveau de la partie moyenne de la circonvolution pariétale ascendante, un ramollissement purulent intéressant

[1] Voir la communication de M. Rendu à la Société médicale des hôpitaux, séance du 24 mai 1895.

Digitized by Google

la substance grise et la substance blanche. Ce ramollissement occupe le pied de la 2e et de la 3e pariétale. Il n'y a aucune autre lésion à gauche. A droite, à la face inférieure du cerveau, on trouve de gros hématomes rougeâtres non suppurés, ils occupent l'épaisseur des circonvolutions et sont disposés de la façon suivante : deux assez volumineux de la grosseur d'une noix, l'un à la partie antérieure du lobe sphénoïdal, l'autre au niveau du bord externe du lobe occipital. Deux autres beaucoup plus petits : l'un, à la partie médiane du lobe sphénoïdal, et l'autre, en avant du lobe frontal, près de la scissure inter-hémispérique. Au centre de la tumeur, on trouve un magma blanchâtre non purulent.

La séance est levée à 5 heures 30 minutes.

Le Secrétaire annuel,
PAUL SEGOND.

Séance du 24 juillet 1895.

Présidence de M. TH. ANGER.

Le procès-verbal de la précédente séance est lu et adopté.

Correspondance.

La correspondance comprend :

1° Les journaux et publications périodiques de la semaine ;

2° Un travail de M. ESTOR, intitulé : *Plaie pénétrante de l'abdomen par coup de couteau. Laparotomie. Oblitération d'une plaie du côlon descendant. Hémorrhagie due à la section d'une artère épiploïque. Hémostase. Guérison* (M. Picqué, rapporteur) ;

3° Un travail de M. Et. ROLLET, intitulé : *De l'adhérence du péritoine à la symphyse constatée dans trois cas de cystostomie sus-pubienne* (M. Picqué, rapporteur).

A propos de la correspondance.

M. P. BERGER offre, au nom de l'auteur, un livre intitulé : *Traitement de la coxalgie*, par le Dr CALOT, chirurgien du dispensaire de Berck.

Digitized by Google

Suite de la discussion sur la résection des rétrécissements péniens.

M. Pousson adresse la lettre suivante dont lecture est donnée par M. le Secrétaire général :

« A propos de ma communication sur l'uréthrectomie pénienne, opération qui, soit dit en passant, serait plus correctement intitulée *stricturectomie*, si je ne craignais d'introduire un mot nouveau dans le langage chirurgical, mon ami M. Quénu, tout en reconnaissant la valeur de l'hémostase préventive dans les opérations sur la verge, rejette l'emploi du lien élastique circulaire et préfère, pour l'obtenir, les doigts d'un aide. Je crois qu'étant donnée la stucture du pénis dépourvu de squelette et essentiellement vasculaire, le lien remplit mieux le but poursuivi, et il a cet énorme avantage de ne pas encombrer le champ opératoire comme le font toujours les doigts de l'aide le plus habile.

« Relativement à la suture de l'enveloppe fibreuse des corps caverneux pour arrêter l'écoulement sanguin, lorsque ses aréoles ont été ouvertes, M. Quénu dit y avoir eu recours et ignorer si cela a jamais été fait. Je répondrai que je n'ai pas eu la prétention d'avoir imaginé ce mode d'hémostase, qui, dans l'amputation du pénis, m'a rendu déjà de grands services. J'en ai emprunté l'idée à Assaky (de Bucharest), ainsi que je l'ai dit dans une communication à la Société de médecine de Bordeaux, dans le courant de l'année dernière.

« Je sais tout ce qui revient à Horteloup dans le traitement des rétrécissements par la résection de l'urèthre. Il en a rapporté un certain nombre de cas soit à l'Académie de médecine, soit à la Société de chirurgie ; mais je ne crois pas qu'aucun de ces faits de résection concerne la portion pénienne du canal, que j'ai seule eu en vue dans ma note. »

Communication.

Anus contre nature siégeant sur le cœcum. Résection intestinale. Réunion bout à bout avec le bouton de Murphy. Difficultés de la technique. Hémorrhagie. Mort [1],

Par M. FORGUE (de Montpellier), membre correspondant.

Observation. — Bas..., pensionnaire de l'hôpital général de Montpellier, est atteint depuis sept mois d'un anus contre nature, de la région

[1] Travail lu par M. le Secrétaire général.

Digitized by Google

inguinale droite, d'origine herniaire. L'anus siège au niveau du cœcum et se complique d'un prolapsus énorme des deux bouts : le tronçon colique s'éverse en un boudin de 10 à 12 centimètres ; le segment grêle fait issue de 15 centimètres et, lorsque le malade pousse, tousse ou crie, le boudin d'invagination atteint 25 à 30 centimètres. Une résection des bouts prolabés a été suivie de récidive. En dépit des soins les plus attentifs, la région abdomino-scrotale, souillée et irritée, rougit, s'excorie. La déperdition des forces va croissant depuis trois semaines. Le malade, qui est un dément, se nourrit peu, maigrit, a pris un teint cachectique : les parents qui, jusqu'à présent, ont refusé une intervention l'acceptent.

L'opération est pratiquée le 10 février 1895. Je suis assisté de M. Morer, médecin-major de 1re classe au 2e génie, et de M. Trifaud, médecin-major de 1re classe au 100e de ligne. Tous les soins d'asepsie préalable ont été pris, de même que toutes les précautions contre le shock : la salle opératoire est convenablement chauffée ; la poitrine et les membres inférieurs du malade sont enveloppés d'ouate.

Les deux bouts, après réduction du prolapsus et aseptisation complémentaire, sont clos par un tampon de gaze iodoformée autoclavée. Je mène perpendiculairement à l'arcade crurale une incision de 12 centimètres qui ouvre prestement la paroi ; elle se continue, à son extrémité inférieure, avec une incision circulaire conduite autour de l'anus, à un demi-centimètre environ de ses bords. Cela constitue une sorte de raquette, dont la queue est sur le flanc, en dehors du bord externe du droit. Pendant que des compresses ferment en haut la cavité abdominale, je procède à la dissection rapide des deux bouts : mon index gauche, coiffé d'une épaisse compresse stérile, est engagé successivement dans chacun d'eux ; cette manœuvre guide et facilite singulièrement leur dégagement, à coups de bistouri. A mesure que progresse leur libération, des compresses les cernent et protègent le péritoine. Les voici dégagés et isolés, côte à côte, sur un lit de compresses : ils sont épaissis considérablement, surtout le bout colique, qui mesure près de 1 centimètre d'épaisseur. Je résèque sur chacun d'eux une tranche de 2 centimètres de largeur environ ; j'excise la portion mésentérique correspondante, forcipresse et lie les vaisseaux qui donnent. Deux pinces de Chaput, placées à 8 centimètres de la section, font la coprostase ; un jet de solution physiologique de chlorure de sodium chaude passe dans chacun des bouts ; de petits tampons montés en essuient la paroi interne. Tout est prêt pour la réunion : cette entérectomie a été menée très promptement et n'a pas demandé en tout plus de vingt minutes.

C'est à partir de ce moment que commencent les difficultés et les lenteurs. J'ai fait le projet d'employer le bouton de Murphy à la réunion circulaire des deux bouts : j'y ai été décidé par les excellents résultats que j'ai obtenus dans mes recherches expérimentales. La technique m'en est familière et mes aides — d'adroite assistance — en connaissent bien les détails. Il me semblait donc que tout marcherait promptement et simplement. Suivant la règle, je place sur chaque bout une suture

Digitized by Google

en bourse que j'ai soin de rapprocher le plus près possible du bord libre : car je suis frappé de l'épaisseur de l'intestin, travaillé par l'inflammation chronique, et je cherche à obtenir la plus mince collerette possible. Précaution impuissante : quand sur chaque demi-bouton, l'intestin est fixé, froncé par les points en bourse, chacune des tiges creuses est débordée par la collerette et il est impossible de procéder à leur emboîtement.

Je change de procédé. Je laisse sur le demi-bouton femelle, le bout colique, plus large et de froncement plus difficile, ramassé par la suture en bourse. Je sectionne les points qui froncent le bout grêle sur le demi-bouton mâle; je dégage ce dernier et l'introduis dans le bouton femelle, au premier cran, me contentant d'amorcer la pénétration. Aidé de M. Trifaud, je tente alors d'insinuer, avec des pinces fines, avec le bout de la sonde cannelée la tranche du bout grêle dans la rainure étroite qui sépare les deux moitiés du bouton, de façon à l'opposer méthodiquement par sa face séreuse à la collerette du bout colique. L'épaisseur de l'intestin me gêne dans cette manœuvre : je procède à une abrasion de la muqueuse, sur une hauteur d'un centimètre environ ; j'amincis ainsi le bout, mais perds quelque temps à l'hémostase. Au moment où je crois cette insinuation parfaite, sur toute la circonférence, je serre à fond... et constate que sur trois points la manchette du bout grêle est sortie de la rainure et que l'application est très incomplète. J'essaie alors de dévisser le bouton pour réitérer l'application : il a été hermétiquement serré; il m'est impossible, à travers la paroi intestinale — et sans exercer sur cette paroi une pression dangereuse à sa vitalité — de faire jouer le pas de vis; le bouton roule en totalité. D'un autre côté, le malade présente des signes de shock : nous avons perdu trente-cinq minutes à ces essais et il s'agit d'un patient sans résistance, dont le cœur faiblit de façon inquiétante. Je me décide alors à faire une suture circulaire des deux bouts sur le bouton laissé en place : la chose est facile et lestement menée. En moins d'un quart d'heure, j'ai fait une entérorrhaphie hermétique, suturé la paroi, pansé le malade. Mais ce dernier ne se relève point du shock opératoire ; il meurt dans la nuit, au milieu d'un collapsus dont ne le peuvent point tirer les transfusions de sérum artificiel.

Certes, le cas était peu favorable : l'homme était dans en tel état de dénutrition et de dépression nerveuse qu'il ne pouvait supporter une action opératoire de quelque durée. C'est précisément en raison de cette fragilité que j'avais compté sur les avantages de vitesse que nous donne le bouton de Murphy, et m'étais décidé à une entérorrhaphie secondaire. Dans ce cas particulier, l'appareil n'a point montré cette supériorité. Sans doute, un semblable échec ne saurait autoriser aucune conclusion systématiquement défavorable à cet ingénieux outil. L'invention de Murphy a été un progrès instrumental de premier ordre. Il est incontestable que la solution de plusieurs questions majeures, encore en discussion dans la chi-

Digitized by Google

rurgie abdominale, dépend uniquement de la création d'un procédé de réunion intestinale rapide et sûre. C'est le cas surtout de la gangrène herniaire : l'anus contre nature doit s'exclure de la pratique s'il devient possible de faire prestement, après la résection large de l'intestin emportant tous les tissus malades ou suspects, l'abouchement solide et total des deux tranches de section. Le même progrès devient, du coup, applicable au traitement par l'entérrorrhaphie secondaire, des anus contre nature, subis par nécessité ; aux perforations traumatiques occupant des parties voisines, qu'on traitera carrément par l'excision de la longueur d'anse atteinte ; aux tumeurs obstruantes de l'intestin ; aux diverses formes de l'entérite ulcéreuse ; aux anastomoses intestinales, gastro-entériques et entéro-biliaires.

Mais il importe de juger, à la pratique, cet ingénieux outil : il peut rencontrer, dans les conditions pathologiques où se trouve l'intestin, des difficultés d'application qui, sans motiver son exclusion, nécessitent son perfectionnement. Les variations de calibre et surtout d'épaisseur peuvent, à cet égard, créer des mécomptes. Au point de vue du calibre, l'abouchement iléo-colique, surtout quand le côlon est dilaté, nécessitera souvent un bouton de plus volumineuses dimensions que le gros modèle de la série actuelle, à trois numéros : ce type, d'ailleurs, vient d'être créé. Une difficulté plus gênante, et notre observation le prouve, résulte de l'épaississement des parois intestinales dans le cas d'un vieil anus contre nature, irrité et travaillé par la phlegmasie chronique. On peut assurément, en pareille occurrence, reporter au-delà du segment hyperplasique la résection ; nous y avons, un instant, songé dans notre cas ; mais il eût fallu, sur le tronçon colique, atteindre presque l'angle hépatique ; le temps nous pressait et, avec le temps, le shock. Une solution est possible, qui dépend d'une amélioration de l'appareil : il suffit de donner aux cylindres d'emboîtement une plus grande longueur. Voilà, ce nous semble, deux modifications nécessaires à l'engin de Murphy : création de modèles plus volumineux et de modèles à tiges plus longues.

Un point nous a encore frappé : c'est l'extrême commodité de la suture circulaire que nous avons dû faire par-dessus le bouton de Murphy, servant de tuteur interne. Il y a là peut-être un moyen d'accélérer et d'améliorer l'entérorrhaphie circulaire : nous en faisons actuellement l'essai expérimental en utilisant des bagues de caoutchouc ; un anneau est poussé dans chaque tronçon, dont les parois sont rabattues sur lui ; les deux anneaux ainsi chargés sont adossés l'un à l'autre, face séreuse contre face séreuse ; deux petites pinces érignes les maintiennent en cette position ; rien

Digitized by Google

n'est simple comme de faufiler un surjet circulaire de l'un à l'autre bout ainsi étalés et fixés.

DISCUSSION.

Valeur du bouton de Murphy.

M. CHAPUT. — J'ai exécuté récemment une gastro-entérostomie et une suture circulaire par le procédé de Murphy ; je rapporterai d'abord ces deux observations. Nous passerons ensuite en revue toute une série d'accidents dus au bouton de Murphy, que j'ai recueillis dans la littérature anglo-américaine, allemande et française.

OBS. I. — *Rétrécissement cancéreux du pylore. Gastro-entérostomie avec le bouton de Murphy. Guérison*, par MM. MATHIEU, médecin des hôpitaux, et CHAPUT.

A. M..., 54 ans, serrurier. Entré le 20 mars 1895, salle Trousseau, hôpital Tenon.

La maladie a débuté il y a trois mois par des coliques avec vomissements qui survenaient par accès, trois heures après les repas. Les vomissements étaient alimentaires avec liquide noir marc de café. L'appétit est diminué, la constipation habituelle, l'amaigrissement considérable, le malade a maigri de 38 livres depuis cinq mois et ne pèse plus que 52 kilogrammes. L'estomac, très dilaté, descend à quatre doigts du pubis ; il y a du clapotage et du flot à la succussion. Pas de tumeur appréciable, ni de ganglions inguinaux ni sus-claviculaires. Pas de phlegmatia.

Traitement par le chlorate de soude, les lavages gastriques et le gavage au lait et à la poudre de viande. Pas d'amélioration sensible.

Opération le 29 juin 1895, avec le concours de MM. Delamare, Planque, Descazals, internes de service, en présence de M. Mathieu et de ses élèves. Ethérisation avec le masque de Wanscher.

Laparotomie médiane. Je trouve l'estomac très distendu. Dans la région pylorique, je constate l'existence d'un épaississement probablement néoplasique qui se prolonge de deux travers de doigt sur la petite courbure. Je constate que la paroi stomacale antérieure n'est pas trop épaisse et qu'elle permettra l'emploi du bouton de Murphy.

Après avoir soulevé l'épiploon et le côlon transverse, je trouve la première anse grêle, je la dévide pour arriver, après 40 ou 50 centimètres, à une anse ayant un mésentère suffisamment long. L'anse est amenée au contact de la face antérieure de l'estomac sans lui faire subir la torsion de Rockwitz.

Pour éviter l'effusion des liquides, la paroi antérieure de l'estomac est soulevée autant qu'on le peut, au moyen de deux pinces de Kocher (mieux vaudraient des fils). Incision horizontale de l'estomac entre les

Digitized by Google

pinces de Kocher. Cette incision siège assez haut (sur le milieu de la face antérieure de l'estomac), elle mesure environ 3 centimètres. Grâce au soulèvement des deux lèvres par les pinces de Kocher, il ne tombe pas de liquide dans le péritoine. Hémostase temporaire de la paroi stomacale avec des pinces en cœur de mon modèle.

La muqueuse, très exubérante, dépasse de 1 centimètre la tranche de la musculeuse. L'exécution du surjet montre que la muqueuse produit une éversion et un bourrelet saillant; j'enlève le fil et je résèque la muqueuse sur toute l'étendue des deux lèvres. Je refais alors mon surjet dans les meilleures conditions.

J'introduis dans l'estomac la pièce femelle du gros bouton de Murphy (D. 26^{mm}); suivant la pratique de Quénu, un bouchon en obture le cylindre central; ce bouchon est traversé d'une épingle anglaise destinée à empêcher le bouton de tomber dans l'estomac.

La suture en bourse est serrée à fond, on a de la peine à bien adapter l'estomac autour du cylindre du bouton, l'estomac forme des plis saillants et disgracieux, on en réduit une partie avec la sonde cannelée, en un point, un pli très saillant, gêne la coaptation, je le résèque aux ciseaux et je place trois points de suture pour l'hémostase et la réunion.

Sur l'intestin grêle, placement de la pièce mâle munie de son ressort sans aucune difficulté. Les deux pièces sont articulées et serrées avec force; pas de suture complémentaire.

Les suites opératoires furent des plus simples; le malade fut alimenté dès le 2e jour avec des liquides; au 15e jour, on commença l'alimentation solide. Il eut dans les premiers jours une bronchite purulente intense due à l'éthérisation, mais cet accident disparut rapidement.

Nous devons noter le bon état du malade après l'opération et l'absence de shock. Le bouton n'a pas été rendu jusqu'ici.

Cette observation montre que la méthode de Murphy n'est pas toujours aussi simple qu'on pourrait le croire; pour éviter des accidents de perforation, je me suis d'abord assuré que la paroi stomacale n'était pas trop épaisse, j'ai dû ensuite réséquer la muqueuse exubérante qui aurait empêché l'articulation du bouton. Pendant et après la fermeture de la suture en bourse, j'ai pris soin de faire rentrer, à la sonde cannelée, la collerette stomacale dans la rainure du bouton. Ayant constaté que, malgré ces précautions, il existait encore un pli dangereux, je l'ai excisé.

Grâce à ces précautions, mon malade a guéri, mais je suis convaincu que, sans elles, j'aurais eu un échec. On voit donc que, malgré la simplicité apparente du procédé, il faut cependant l'exécuter avec beaucoup de soin pour obtenir de bons résultats.

Les précautions que j'ai été obligé de prendre ont fait durer l'application du bouton de vingt à vingt-cinq minutes; si j'avais fait, en outre, la suture complémentaire que je crois très utile, l'opération aurait duré trente ou trente-cinq minutes; qu'il me soit

Digitized by Google

permis de remarquer que j'avais fait, quelques semaines auparavant, une entéro-anastomose par la suture, qui n'avait pas duré trente minutes et qui a parfaitement guéri.

Obs. II. — *Hernie étranglée et non gangrénée. Intestin très aminci au niveau du collet. Résection intestinale. Réunion bout à bout avec le bouton de Murphy. Mort.*

J'ai opéré dernièrement un vieillard, âgé de 70 ans, qui portait depuis plusieurs années une hernie crurale qu'il ne prenait pas la peine de maintenir par un bandage. Quand je l'examinai, la hernie était tendue et douloureuse ; depuis trois jours, les selles et les gaz étaient supprimés ; il y avait depuis vingt-quatre heures des vomissements fécaloïdes. Je fis, séance tenante, la kélotomie ; la hernie était sèche ; je pratiquai le débridement interne. L'anse était saine, sauf au niveau du collet, sur le bout supérieur. En ce point, l'intestin était aminci, sur toute sa circonférence, sur une hauteur de 5 millimètres environ. La tunique péritonéale était seule intacte.

Considérant que cette lésion devait être suivie d'une perforation ultérieure à peu près fatale, je me décidai pour une résection avec réunion bout à bout, au lieu de faire la kélotomie sans réduction. En effet, nous étions en province, il était difficile, à moi de revenir, au malade de faire le voyage de Paris ; en outre, cet homme, très âgé et très affaibli, n'aurait pas supporté l'anus contre nature.

Pour aborder plus facilement l'intestin, j'incisai la paroi abdominale parallèlement à l'arcade crurale et j'amenai l'intestin dans cette nouvelle plaie. Je fis la résection avec mes compresseurs et il n'y eut pas d'effusion de matières dans le champ opératoire. Je plaçai alors les deux moitiés d'un bouton de Murphy, de 23 millimètres de diamètre, dans les deux bouts. Ce fut un peu difficile dans le bout inférieur, qui était très étroit. L'articulation eut lieu sans difficulté. Je fis par-dessus le bouton un étage séro-séreux complémentaire. L'intestin fut réduit et le ventre suturé sans drainage.

Le malade survécut deux jours ; les gaz reprirent leur cours, mais il n'y eut pas de selles ; le ventre ne fut ni sensible ni ballonné ; deux vomissements fécaloïdes se produisirent quelques heures avant la mort.

En l'absence d'autopsie, il est impossible de dire si le malade a succombé à une perforation ou à une occlusion du bouton par les matières très épaisses de l'intestin grêle. Aussi bien, les symptômes ne sont-ils pas caractéristiques.

Retenons seulement un point important : l'extrême facilité et rapidité avec lesquelles j'ai pu faire, sans aide, cette réunion d'intestin bout à bout. Il est certain que, dans ces conditions très spéciales, la suture circulaire aurait été très difficile, très longue et très dangereuse.

Digitized by Google

Inconvénients du bouton de Murphy.

Nous passerons en revue les sténoses consécutives, l'occlusion par le bouton, son séjour prolongé dans le tube digestif, les accidents de sphacèle et de perforation, les causes de perforation, les défauts de construction, les difficultés de la technique.

1° *Sténose.* — Je n'insisterai pas sur les accidents de sténose, qui sont très rares ; je n'en ai trouvé que trois observations, dont l'une contestable. J'ai dit, dans mon mémoire de 1894, à la Société de Chirurgie, que le bouton de Murphy ne produisait pas de rétrécissement chez le chien, ni immédiatement, ni plus tard. Cependant, avec des parois très épaisses (estomac), cet accident serait à redouter, en raison de la rigidité des bords de l'orifice et de l'absence de bordure muqueuse.

Nous avons trouvé un fait de Keen (*Bull. Acad. New-York,* 1893) d'entéro-anastomose avec un bouton mesurant 1 pouce de diamètre. Au bout de quarante-sept jours, le malade étant mort d'une affection intercurrente, on trouva l'orifice diminué de moitié. Il est probable que les parois intestinales devaient être très épaisses, car le rétrécissement ne s'observe guère que dans ces conditions, mais ce point n'a pas été spécifié par Keen.

Une observation de Abbe (*Annals of Surgery*, 1895, p. 485) est moins démonstrative ; il s'agissait d'une cholécystentérostomie pour cancer du pancréas ; au bout de dix mois, le malade mourut ; on trouva l'orifice oblitéré. Le cancer avait envahi le canal cystique et s'arrêtait à une faible distance de l'anastomose. Je pense que le travail de prolifération embryonnaire qui se produit à la périphérie des tumeurs cancéreuses a probablement déterminé un épaississement considérable des parois de la vésicule, épaississement qui aura abouti à la sténose.

M. Bazy (sera communiqué prochainement) a observé un cas de gastro-entérostomie par le bouton. Mort après quatre mois. L'orifice, qui était primitivement de 25 millimètres de diamètre, tomba à 18 ou 20 millimètres. L'estomac était très épais.

2° *Occlusion par le bouton.* — Nous avons recueilli quatre observations de ce genre ; la première appartient à Abbe (*Soc. de chir. de New-York*, 1894) ; il s'agit d'une résection du cæcum pour tumeur ; on fit une réunion bout à bout de l'intestin grêle et du côlon ; le malade mourut d'occlusion le 6e jour, malgré une entérostomie ; on trouva à l'autopsie le bouton obturé par des matières fécales.

Wiggins (*Mém. de Murphy,* 1895) rapporte un fait de double

Digitized by Google

perforation traumatique de l'intestin ; résection, Murphy. Mort soixante heures après l'opération, d'obstruction par adhérences intestinales fixant l'intestin à angle aigu au point opéré.

Donald (*British med. journal,* 1895). Péritonite suppurée avec rétrécissement de l'intestin. Résection intestinale, Murphy. Le bouton n'a été évacué que le 66e jour ; il a occasionné des accidents bénins d'occlusion.

Villard (*Mercredi médical,* 1895) rapporte un fait de gastro-entérostomie dans lequel le malade mourut d'inanition, le bouton ayant été obturé par des pépins de raisins.

A ce propos, remarquons qu'il est très difficile d'éviter cet accident dans la gastro-entérostomie, car les débris de légumes et de fruits ne peuvent être évacués par le lavage de l'estomac avant l'opération, ni par l'évacuation de cet organe à travers l'incision de l'anastomose.

Meyer, Murphy ont déclaré que l'occlusion par les matières n'était possible que dans le gros intestin, où les matières sont solides ; ils indiquent comme remède de purger le malade tous les jours.

Je ferai remarquer que, dans le cas d'Abbe, il ne s'agissait pas de la fin du gros intestin, où les matières sont ordinairement épaisses, mais de la région iléo-cœcale, où elles sont ordinairement très liquides.

Je doute aussi de l'efficacité du purgatif répété qui laisse persister dans les selles de gros fragments de scybales non dissoutes.

3° *Séjour prolongé du bouton dans le tube digestif.* — Le séjour prolongé du bouton a été observé dans le rectum, dans l'estomac et dans l'intestin.

Meyer rapporte dans le *Centralblat f. Chir.*, 1894 (n° 37), un cas de séjour prolongé (145 jours) d'un bouton de Murphy dans le rectum ; on fut obligé de l'extraire avec le doigt.

La chute du bouton dans l'estomac a été observée dans deux cas de Meyer (*Soc. chir. New-York*, 1894) et diagnostiquée sur le vivant ; les malades avaient eu la sensation d'un poids anormal dans l'estomac, avec douleurs abdominales violentes et vomissements répétés ; ces accidents cessèrent au bout de deux ou trois jours. Ces boutons restèrent ensuite plusieurs mois dans l'estomac et furent bien tolérés jusqu'à la mort.

Il est probable que, dans les deux cas, les boutons se sont d'abord engagés dans l'intestin, mais comme ils étaient trop volumineux, ils n'ont pu passer, ils ont provoqué une occlusion commençante et ont été ensuite refoulés dans l'estomac par les vomissements. Ces

Digitized by Google

deux exemples prouvent qu'on ne saurait employer trop de précautions pour éviter les boutons trop volumineux.

W. Meyer a attribué la chute du bouton dans l'estomac au procédé antérieur de Wölfler, la pesanteur devant fatalement précipiter le bouton dans l'estomac dans la station couchée; aussi le chirurgien recommandait-il d'employer le procédé postérieur de Hacker.

Une observation ultérieure de Arsdale (*Soc. chir. New-York*, 14 nov. 1894) est venue démentir l'hypothèse de Meyer; Arsdale, en effet, avait employé le procédé postérieur, et cependant le bouton fut trouvé dans l'estomac après la mort qui survint au dixième jour, d'épuisement.

Murphy, dans son dernier mémoire (*Chicago clinical Review*, 1895), cite quatre cas de boutons tombés dans l'estomac; ces quatre cas font probablement double emploi avec ceux que je viens de citer.

On a encore trouvé le bouton arrêté dans l'intestin grêle ou le gros intestin. Dans une observation d'Abbe (*New-York, Surgical Society*, novembre 1894), on fit d'abord une anastomose latérale pour un carcinome du gros intestin; six semaines après; on résèque la tumeur et on trouve le premier bouton dans l'intestin. La résection fut suivie d'une suture bout à bout, mais le deuxième bouton provoqua du sphacèle, une perforation et la mort.

Kammerer (*Soc. chir.*, *New-York*, 1894) rapporte un fait de fistule stercorale traitée par l'anastomose latérale par Murphy lui-même. On extirpa le bouton par la fistule au bout de douze semaines. La malade mourut de péritonite.

Bressler (*Murphy Chicago clinical, Review*, 1895) rapporte une gastro-entérostomie suivie de mort au bout de quatre semaines, par épuisement. On trouva le bouton arrêté à l'angle splénique du côlon, par une bride péritonéale. La mort par épuisement n'a-t-elle pas été dans une certaine mesure favorisée par l'arrêt du bouton?

On ne paraît pas avoir observé d'occlusion grave par l'arrêt d'un bouton trop volumineux, au-delà de l'anastomose, mais on peut-être certain qu'on l'observera. Nous avons cité plus haut le fait d'Abbe qui prouve qu'un bouton peut être obturé par les matières; si le bouton est en outre arrêté par son volume, l'occlusion sera fatale.

4° *Sphacèle et perforation par le bouton.* — Ces accidents sont de beaucoup les plus graves et les plus nombreux. On les a observés neuf fois dans la gastro-entérostomie et seize fois dans les opérations sur l'intestin.

Je rappellerai d'abord le fait de Zielewicz et les deux de Demons

Digitized by Google

que j'avais cités dans mon premier mémoire et dans lesquels l'estomac s'était échappé du bouton.

M. Quénu, à la Société de Chirurgie (octobre 1894), a rapporté un cas de mort par perforation; le bouton, disait-il, n'avait pas été assez serré.

Mynter (*Murphy Chicago clinical Review*, 1895) a employé pour la gastro-entérostomie le petit modèle de Murphy; la suture en bourse n'a pu être bien appliquée sur le bouton; péritonite par perforation, mort.

Griffith (*Murphy*, 1895). Gastro-entérostomie, mort. L'estomac s'est dégagé du bouton, qui n'était pas assez serré.

Delagénière (du Mans) (sera publié prochainement). Gastro-entérostomie, perforation. Mort.

M. Delorme (sera communiqué prochainement). Gastro-entérostomie, mort le septième jour. L'intestin a été perforé comme à l'emporte-pièce, sur toute la circonférence du bouton et l'a abandonné. L'application du bouton a été très difficile à cause de l'épaississement des parois gastriques.

Voici maintenant la mention succincte des accidents observés après les opérations sur l'intestin.

W. Meyer (*Centralblatt*, 1894, n° 37). Résection du rectum. Réunion des deux bouts avec le Murphy. Le bouton est éliminé après onze jours; fistule stercorale, péritonite, mort. On trouve le bout supérieur rétracté; l'auteur attribue l'accident à la brièveté du mésocôlon qui a tiré en haut le bout supérieur.

Jones (*Murphy*, 1895). Résection d'une tumeur de l'S iliaque. Murphy. Mort de péritonite; l'auteur ajoute : « L'infection a empêché la réunion des séreuses ». Faute de détails suffisants, on peut se demander si cette non réunion n'était pas une perforation.

Schwartz (sera communiqué prochainement). Résection de 47 centimètres de gros intestin dans une hernie irréductible. Murphy. Mort. « Un des deux bouts a été coupé sur la convexité du bouton par un véritable sphacèle; le bout de l'intestin pend à côté du bouton qui est resté fixé sur l'autre bout ».

M. Picqué (sera communiqué prochainement). Entéro-anastomose iléo-colique pour une tumeur comprimant le cœcum; mort de perforation; on constate que le bouton a coupé le cœcum comme à l'emporte-pièce.

M. Richelot (sera communiqué prochainement). Résection pour un anus contre nature; fistule stercorale consécutive qui prouve que la réunion a manqué.

Kammerer-Murphy (*Soc. chir. New-York*, 1894) (déjà citée). Fistule stercorale. Anastomose latérale avec le bouton. Au bout de douze semaines, Kammerer extirpe le bouton par la fistule qui a

Digitized by Google

persisté ; six jours après, mort de péritonite. A l'autopsie, les deux bouts ne sont pas réunis.

Bell (*Murphy,* 1895). Résection d'un cancer de l'S iliaque; réunion bout à bout avec le bouton de Murphy. Mort. Autopsie. « Les bouts sont gangrenés sur toute la circonférence ; une perforation a eu lieu juste au-dessus du bouton ».

Murphy attribue le sphacèle qui s'est produit à la compression de l'intestin par un lien de caoutchouc pendant l'opération. Je pense que cette cause n'est pas la vraie, puisque j'ai vu sur le chien le sphacèle se produire avec le bouton, sans qu'on eût employé le caoutchouc.

Murphy (*Mémoire* de 1895). Hernie gangrenée, résection, bouton, mort. Autopsie : intestin gangrené, perforé.

Dennis (*Mayo Annals of Surgery,* 1895). Hernie gangrenée, résection, réunion bout à bout, fistule stercorale consécutive.

Abbe (*Murphy*, 1895). Observation déjà citée. Carcinome de l'intestin, entéro-anastomose. Six semaines après, on résèque la tumeur et on trouve le premier bouton dans l'intestin. La résection fut suivie d'une réunion bout à bout. Mort de péritonite ; on avait employé un bouton spécial d'un pouce et demi de diamètre, qui était trop gros et trop serré dans l'intestin et qui produisit une escharre au niveau du bouton, d'où perforation.

Shepherd (*Annals of Surgery*, mai 1895, p. 581). Il s'agit d'un cas de tumeur maligne du pancréas avec rétention biliaire, pour laquelle on fit d'abord une cholécystostomie. Quelques mois après, on exécute une cholécystentérostomie avec le bouton de Murphy. La vésicule est très épaisse, on est obligé de serrer très fort le bouton et de mettre en outre quelques sutures de Lembert complémentaires. Le quatrième jour, hémorrhagie grave par la fistule cutanée qu'on avait laissé persister. Réouverture du ventre ; on constate que le bouton avait coupé la vésicule épaisse et friable; l'hémorrhagie provenait de la tranche coupée. On incisa pour enlever le bouton et on sutura isolément le côlon et la vésicule. Mort.

Mac Burney (*Murphy*, 1894). Tumeur du cœcum. Iléo-colostomie, abcès, fistule stercorale consécutive; le bouton fut évacué par la fistule.

Forgue (*Soc. de chir.*, 1895). Anus contre nature sur le cœcum. Résection intestinale. Bouton de Murphy de 25 millimètres de diamètre. Les deux bouts d'intestin sont très épais; il en résulte que, après les avoir liés sur le cylindre central par une section en bourse, la collerette déborde tellement que l'articulation du bouton est impossible. On enlève la suture en bourse du bout grêle, on articule le bouton au premier cran et on fait par-dessus une suture séro-séreuse circulaire. Mort le soir d'hémorrhagie par la tranche

Digitized by Google

de l'intestin qui n'a pas été comprimée par le bouton. Ce cas mérite de figurer à côté des perforations à cause de l'impossibilité d'obtenir une fermeture hermétique avec le bouton. Sans la suture complémentaire, le malade serait certainement mort de perforation.

Donald (*British Med. Journ.*, 1895, n° 1790). Péritonite suppurée avec rétrécissement de l'intestin. Résection intestinale. Murphy. Evacuation du bouton le soixante-sixième jour, par l'anus, une fistule stercorale qui s'est guérie spontanément a eu lieu, et le bouton a occasionné des accidents bénins d'occlusion.

Banko (*British med. Journal*, 1895, n° 1782). Présentation d'un rétrécissement de l'intestin grêle. Difficultés pour réunir avec le Murphy le bout supérieur hypertrophié et dilaté avec le bout inférieur atrophié. Mort après trente heures. A l'autopsie, on trouve que les matières se sont épanchées dans le péritoine par une petite perforation au niveau du bouton.

Delagénière (sera communiqué prochainement). Hernie gangrénée, résection. Murphy. Gangrène, perforation. Mort.

Perforations sur le chien. — Je rappelle mes expériences (*Soc. de chir.*, 1894) dans lesquelles, sur 8 animaux, j'eus 3 morts par perforations aiguës et 1 mort par dégagement de l'intestin hors du bouton.

Marwedel (*Beiträge*, 1895) rapporte une mort par perforation après une entéro-anastomose. L'orifice fait à l'intestin était trop grand ; la suture en bourse ne traversait pas toute l'épaisseur de l'intestin et le bouton n'était pas assez serré.

Mécanisme des perforations.

Les perforations se produisent par les procédés suivants : 1° par sphacèle ; 2° par emporte-pièce ; 3° par application défectueuse du bouton.

1° *Sphacèle.* — Dans un certain nombre de cas, le bouton provoque une gangrène rapide, limitée à son voisinage immédiat, comme dans les cas de Schwartz, Bell, Murphy, Abbe, Delagénière. Dans le cas de Schwartz, il est noté que le bouton était peu serré et que le sphacèle n'a pas été produit par un excès de pression.

Dans les cas de Murphy et Delagénière, le sphacèle paraît avoir été favorisé par la gangrène herniaire. Dans celui de Bell, la gangrène massive des deux bouts est attribuée par Murphy à la compression coprostatique du caoutchouc ; c'est là une simple hypothèse que rien ne justifie. Enfin dans celui de Abbe, elle paraît

Digitized by Google

avoir été produite par la distension de l'intestin par un bouton trop gros.

2° *Emporte-pièce.* — La perforation s'est produite par emporte-pièce dans les observations de Shepherd et Picqué où l'on a constaté la perforation sans gangrène.

Dans les faits de Jones, Kammerer, la non-réunion a été attribuée par les auteurs à l'occlusion ou à la péritonite concomitante. Il y a lieu de se demander si la non-réunion signalée par Jones n'est qu'un euphémisme pour indiquer une perforation. Le cas de Kammerer-Murphy est plus complexe; on a fait d'abord une anastomose latérale pour une fistule stercorale ; au bout de douze semaines, Kammerer extirpe le bouton par la fistule. Quelques jours après cette extraction, le malade meurt de péritonite. A l'autopsie, on trouve que les deux bouts sont complètement désunis. L'auteur incline à penser que la désunion est le résultat de la péritonite ; c'est possible, mais il est extrêmement probable aussi que cette péritonite a été causée par une perforation due au bouton ; à moins d'admettre que l'extraction du bouton par la fistule n'ait été faite avec une brutalité telle que l'intestin en ait été déchiré, ce qui est bien invraisemblable.

Pour ma part, je pense que la première opération avait été suivie d'une perforation, laquelle avait provoqué une infection limitée par des adhérences. Les manœuvres ultérieures d'extraction du bouton auront fait crever le foyer dans le péritoine, d'où péritonite et désunion complète des deux bouts.

3° *Application défectueuse du bouton.* — La perforation peut-elle être attribuée au serrage insuffisant du bouton, comme l'a pensé M. Quénu à propos de l'observation qui lui est personnelle ? Je ne le crois pas. Il faudrait, pour que l'opinion de M. Quénu fût fondée, il faudrait, dis-je, démontrer que la réunion des séreuses n'est possible que par l'intermédiaire de l'irritation provoquée par une pression considérable. Or, je pense que la gêne circulatoire produite par une pression même légère suffit pour amener l'irritation provocatrice des adhérences. Cette notion est d'autant plus importante que la pression exagérée est susceptible de provoquer la gangrène ou la perforation aiguë.

Les cas dans lesquels l'intestin ou l'estomac se sont dégagés du bouton, en partie ou en totalité, peuvent s'expliquer soit par une perforation très large avant la production d'adhérences, soit par le mécanisme suivant : Supposons que l'estomac soit très épais, et qu'on ait beaucoup de peine à le pelotonner sur le cylindre central au moyen d'une suture en bourse. Il pourra arriver que la suture en bourse déchire les tissus, de telle sorte que si les parois gas-

Digitized by Google

triques ne sont pas retenues par la pression du bouton, elles s'échappent. Or, quand les parois gastriques sont très épaisses, elles se laissent amincir par la pression du bouton qui, dès lors, ne les retient plus, aussi s'échappent-elles. C'est ainsi que les choses se sont passées dans les observations de Zielewicz, Demons et dans une de mes expériences sur le chien.

Il est très dangereux d'employer le bouton avec un estomac ou un intestin à parois très épaisses, à cause de la saillie de la collerette formée par la suture en bourse; cette saillie peut être telle que l'articulation du bouton en devienne impossible, comme dans l'observation de Forgue. Remarquons encore qu'avec une paroi gastrique très épaisse, il se forme des plis volumineux, séparés par des sillons qui peuvent laisser fuser les matières jusque dans le péritoine.

En résumé, les accidents de perforation sont fréquents avec le bouton de Murphy. Les 24 cas que nous avons recueillis correspondent à 150 ou 200 observations que nous avons pu consulter. Comme on le voit, la proportion est assez élevée pour qu'on en tienne compte.

Défauts de construction du bouton.

Actuellement, nous n'avons pas de bouton de Murphy complètement satisfaisant. Le bouton américain est bien fait dans son ensemble, mais la soudure des crochets à l'étain est des plus défectueuse. M. Quénu a déploré l'altération d'un bouton qu'on avait nettoyé à l'acide nitrique. M. Delagénière a constaté la séparation des deux moitiés de son bouton, les crochets ayant dérapé; heureusement une suture complémentaire avait remédié à cet inconvénient.

Le bouton de Villard, de Lyon, a de bons crochets, mais la rainure qui entoure le cylindre est trop étroite; de plus, les bords du bouton ne sont pas suffisamment arrondis, ce qui expose à la perforation.

Quelques mots sur la technique.

Lorsqu'on fait une gastro-entérostomie ou une entéro-anastomose, la meilleure manière d'ouvrir l'estomac ou l'intestin consiste à faire une simple incision linéaire plutôt que les incisions cruciales, qui ont été recommandées par M. Quénu.

La suture en bourse est plus facile à serrer lorsque les deux chefs du fil émergent, non pas à l'une des extrémités de l'incision, mais au milieu d'une des lèvres.

Il est indispensable, pour éviter les accidents graves, de ne pas

Digitized by Google

employer le bouton de Murphy lorsque les parois stomacales ou intestinales sont trop épaisses.

Pour que l'opération soit faite dans de bonnes conditions, il est indispensable que l'épaisseur des parois ne soit pas plus considérable que la rainure du bouton.

Avec une paroi aussi épaisse que la rainure, il est bon dans certains cas de réséquer la muqueuse exubérante.

Après avoir serré la suture en bourse, il faut avoir soin d'enfoncer la collerette dans la rainure avec la pointe d'une sonde cannelée. Si la collerette est volumineuse et ne peut être réduite, il vaut mieux renoncer à employer le bouton. Il me paraît inutile de serrer très fort si le bouton a été bien appliqué, car c'est fort dangereux (menaces de perforation).

Je conseille aussi d'ajouter, par-dessus le bouton, un étage de sutures séro-séreuses; la fréquence des perforations que nous avons signalées rend cette précaution indispensable.

La pratique recommandée par M. Quénu d'obturer le bouton avec un bouchon traversé d'une épingle anglaise, me paraît excellente surtout pour la gastro-entérostomie.

Les scarifications des surfaces peuvent rendre des services, mais je préfère cautériser ces mêmes surfaces avec une solution phéniquée forte.

Indications et contre-indications du bouton de Murphy.

La méthode de Murphy est très avantageuse dans deux conditions :

1° Lorsqu'il s'agit de terminer rapidement une opération qui a déjà duré longtemps ;

2° Lorsqu'il existe de la rétention stercorale qui rend difficile les opérations de sutures intestinales.

En un mot, la méthode de Murphy est indiquée lorsque la suture est dangereuse, elle remplace alors avantageusement l'anus contre nature. Les risques très réels qu'elle présente sont alors largement compensés par la rapidité opératoire et par la suppression de cette infirmité dégoûtante de l'anus artificiel.

Ainsi donc, le bouton de Murphy trouvera son emploi dans tous les cas où une suture intestinale deviendrait dangereuse en raison des manœuvres opératoires graves et compliquées qui auraient précédé cette même suture.

Ces conditions se présentent dans les résections intestinales graves, dans les cas de blessure de l'intestin au cours de l'ablation d'une tumeur abdominale, dans les plaies de l'abdomen. Plutôt que

Digitized by Google

de faire une suture longue et difficile, plutôt que de faire l'anus contre nature, on fera usage du bouton de Murphy.

Dans les cas d'occlusion aiguë ou chronique, les sutures sont particulièrement difficiles ou dangereuses ; elles sont difficiles à cause de la minceur et de la friabilité de l'intestin et en raison de la grande inégalité du calibre des deux bouts. Elles sont dangereuses parce qu'il est très difficile de faire une coprostase convenable pendant l'opération, et, d'autre part, que la distension de l'intestin peut déchirer quelques sutures. Ici encore, le bouton de Murphy, qui s'applique facilement et rapidement et qui ferme hermétiquement l'intestin, est bien préférable et à la suture et à l'anus contre nature dont vous connaissez les inconvénients.

En dehors de ces conditions d'urgence, le bouton me paraît inférieur aux sutures bien faites.

J'ai montré plus haut que son emploi était contre-indiqué avec des parois trop épaisses. J'ajouterai que je le crois inférieur aux sutures lorsqu'on opère sur un intestin vide comme c'est le cas, toutes les fois qu'il s'agit d'un anus contre nature ou d'un rétrécissement encore perméable qui permet de vider l'intestin par un purgatif et le régime lacté. C'est encore le cas dans la gastro-entérostomie, où l'inondation par les liquides gastriques est relativement facile à éviter.

Dans ces conditions spéciales d'intestin vide, les sutures intestinales sont faciles et bénignes, un peu moins rapides sans doute que la méthode de Murphy, mais beaucoup plus sûres, en ce sens qu'elles n'exposent ni à l'occlusion ni à la perforation. Je ne me rappelle pas avoir perdu, de perforation, un seul malade auquel j'ai fait une suture à trois étages.

Autrefois, nous n'avions que deux procédés pour traiter les larges plaies d'intestin, la suture et l'anus contre nature. La méthode de Murphy nous permettra, espérons-le, de ne plus jamais faire d'anus contre nature de propos délibéré. Elle est plutôt la rivale de l'anus artificiel que de la suture intestinale, car nous ne faisions guère de sutures dans les occlusions et les hernies gangrenées et nous traitions souvent les blessures de l'intestin au cours d'une laparotomie par un anus contre nature.

Faut-il se féliciter que le bouton de Murphy mette les opérations intestinales à la portée de tout le monde. La question est bien difficile à résoudre. Si les praticiens ne devaient employer le bouton que dans les hernies gangrenées, ce serait, à coup sûr, tout bénéfice pour les malades ; il est à craindre, malheureusement, qu'ils ne se laissent entraîner à des opérations plus complexes, qui réclament une expérience et une habileté n'appartenant guère qu'aux chirurgiens de profession.

Digitized by Google

Conclusions. — 1° Les boutons actuels sont défectueux et il importe de les modifier.

2° Le bouton de Murphy présente des inconvénients multiples : sténose, occlusions multiples, perforations fréquentes.

3° Dans les cas difficiles, il n'abrège pas toujours la durée de l'opération quand on l'applique avec tout le soin désirable. Entre les mains d'un chirurgien expérimenté, la suture continue à trois étages, ne demande que quelques minutes de plus, et elle n'expose pas autant aux accidents de perforation.

4° Son emploi est formellement contre-indiqué lorsque les parois stomacales ou intestinales sont trop épaisses.

5° Avec un intestin vide, les sutures intestinales paraissent plus sûres que la méthode de Murphy.

6° Le bouton de Murphy est particulièrement indiqué dans les cas d'occlusion ou de hernie gangrenée, et toutes les fois qu'on a besoin de terminer rapidement une opération qui n'a déjà que trop duré (plaies d'abdomen, blessure de l'intestin au cours d'une laparotomie).

M. Terrier. — En dépit du réquisitoire de M. Chaput, je reste partisan du bouton de Murphy, je l'emploie couramment dans mes gastro-entérostomies, j'en ai obtenu de bons résultats au point de vue du libre passage des aliments et, grâce aux précautions que je prends pour faire la suture, je n'ai jamais observé de péritonite consécutive. Les pièces que je vais vous présenter témoignent de ce que j'avance. Elles proviennent d'un malade de mon service mort d'un volumineux cancer du foie, cinq mois après une gastro-entérostomie pratiquée avec l'aide du bouton américain. La netteté de la bouche gastro-intestinale est remarquable et prouve que le passage des aliments avait été assuré dans les meilleures conditions possibles. Quant au bouton, il a dû être rendu avec les selles, car nous ne l'avons pas retrouvé à l'autopsie.

Au point de vue de la technique opératoire, je pense que le mode de suture préconisé par Murphy n'est pas le plus sûr. Avec M. Chaput, je trouve qu'il faut placer le nœud non pas à l'une des extrémités de l'incision, mais au milieu de l'une de ses lèvres. De plus, il faut prendre le soin d'ébarber les portions de muqueuse qui dépassent et de suturer par-dessus. Quant au conseil donné par Quénu, d'oblitérer avec un bouchon les deux pièces du bouton, avant leur coaptation, je le crois inutile. Pour mon compte, je m'en tiens à l'oblitération première avec des pinces que j'enlève dès que le bouton est ajusté.

Digitized by Google

Suite de la discussion sur l'appendicite.

M. Ch. Nélaton. — Comme quelques-uns de mes confrères j'ai observé une forme de péritonite consécutive à l'appendicite et intermédiaire à la péritonite enkystée et à la péritonite généralisée. Ce qui caractérise anatomiquement cette forme de péritonite, c'est la présence d'un foyer cœcal complètement séparé d'autres foyers : pelvien, lombaire, etc... également circonscrits par des adhérences. J'appellerais volontiers cette variété de péritonite « péritonite enkystée à foyers péritonéaux multiples ». J'ai eu l'occasion de constater l'existence de cette forme anatomique de péritonite au cours de plusieurs opérations et dans deux autopsies. Je ne parlerai ici que des résultats de deux autopsies qui présentent les garanties d'une constatation précise.

Le premier exemple que j'ai observé est celui d'un homme qui, après avoir été traité, pendant cinq jours, pour une occlusion intestinale, fut envoyé dans mon service à Saint-Louis. Cet homme qui, depuis cinq jours, n'avait pas eu d'évacuation de matières stercorales, avait cependant rendu quelques gaz par l'anus. Depuis trois jours, il vomissait; les vomissements, alimentaires d'abord, étaient devenus fécaloïdes. En l'examinant, on constatait une altération légère des traits, un météorisme médiocre, aucune dissociation du pouls et de la température, puisque la température était à 37°,8 et le pouls à 100, et, en même temps, on était frappé par la présence d'un empâtement résistant de la région iliaque droite.

Ces symptômes me firent penser qu'il s'agissait là de la forme enkystée de l'appendicite ; par une incision iliaque, j'ouvris et évacuai un large foyer purulent qui me parut fermé de tous côtés ; je l'abstergeai soigneusement avec des éponges, je réséquai l'appendice, que je trouvai perforé et nageant au milieu du pus. Je crus, après cette intervention, que le malade allait facilement guérir. Il n'en fut rien ; l'intervention avait lieu à 11 heures du matin. Le soir, vers minuit, le malade succombait.

A l'autopsie, je constatai que le foyer évacué était parfaitement vide et nettoyé, mais en même temps, je reconnus la présence de deux autres foyers parfaitement indépendants et éloignés du précédent; l'un siégeait dans l'excavation pelvienne; l'autre, dans la fosse iliaque gauche ; ils étaient circonscrits par les anses de l'intestin grêle. Le reste de la muqueuse péritonéale était sain.

Le deuxième exemple est celui qui m'a été fourni par l'autopsie d'une jeune femme entrée dans mon service, salle Denonvilliers, n° 35, au mois de mai dernier. Cette jeune femme, elle aussi, avait été traitée, en ville, pour des accidents d'occlusion, pendant huit

Digitized by Google

jours. A son entrée, il me fut facile de reconnaître que les accidents appartenaient à la péritonite généralisée. J'intervins immédiatement et évacuai un foyer cœcal et un foyer pelvien. Ce n'étaient point les seuls, malheureusement, car la malade ayant succombé dans la nuit, je constatai à l'autopsie l'existence d'une vaste collection circonscrite par les anses grêles et remontant jusqu'au niveau du rein gauche.

Je crois donc à l'existence d'*abcès péritonéaux enkystés à localisations multiples*, véritables abcès septiques, disséminés dans le péritoine, loin du foyer d'origine. Cette distinction anatomique a-t-elle une portée clinique? Je ne le crois pas. Certes, au point de vue du pronostic, ces abcès enkystés à foyers multiples, me paraissent très différents de l'inondation péritonéale, car j'en ai vu guérir et j'en ai guéri moi-même deux cas, tandis que j'ai toujours vu périr les malheureux atteints de péritonite diffuse avec inondation purulente du péritoine.

Mais au point de vue du diagnostic, je ne pense pas qu'il soit possible de différencier les deux formes : péritonite à foyers multiples, ou péritonite généralisée diffuse. Et au point de vue de l'indication opératoire, j'irai plus loin, je ne pense pas que cette distinction doive être recherchée. La laparotomie d'urgence s'impose dans les deux cas. Si l'on a affaire à la forme enkystée à foyers multiples, tant mieux; on peut avoir un espoir de guérison et si on est en présence de la forme diffuse généralisée, quelque nulles que paraissent, à l'heure actuelle, les chances de réussite, je ne pense pas que l'on soit en droit de s'abstenir d'une opération qui laisse une lueur d'espoir.

De telle sorte que, reconnaissant avec mes collègues la multiplicité réelle des formes anatomiques de l'appendicite, je crois qu'il est bon, au point de vue clinique, de ne pas multiplier les subdivisions et de laisser opposées l'une à l'autre la forme enkystée, bénigne, et la forme généralisée, terrible (cette dernière forme généralisée terrible englobant les péritonites enkystées à foyers multiples et la péritonite diffuse). Je crois d'autant plus qu'il est bon de ne pas transporter, en clinique, les subdivisions anatomiques, que le fond du débat porte, en somme, sur le diagnostic entre la forme enkystée et la forme généralisée.

Si ce diagnostic pouvait être sûr et précis, il ne saurait y avoir de discussion sur la conduite à tenir. Car, pour la première forme dûment constatée, l'intervention indiquée est l'incision iliaque, l'évacuation du pus pure et simple, avec recherche très courte de l'appendice perforé, sans aucune manœuvre pouvant détruire l'enkystement, ainsi que l'indique M. Quénu. Pour la seconde, au contraire, la laparotomie immédiate, sur l'heure, avec lavage

Digitized by Google

complet du péritoine, est la seule chance de salut et s'impose. C'est donc, et j'y insiste, parce que le diagnostic entre la forme bénigne enkystée à foyer unique, dans la région cœcale, et les autres formes graves de péritonites, est quelquefois difficile, que nous discutons ici.

Je sais très bien que dans *la très grande majorité* des cas, ce diagnostic entre les deux formes sera possible, facile même. Nous avons tous vu des malades atteints d'appendicite avec douleur très vive dans la fosse iliaque droite, s'irradiant parfois dans la fosse iliaque gauche, accompagnée de constipation, de vomissements abondants pendant des heures, d'une élévation de température de 38 à 39°, et chez lesquels la palpation iliaque révélait un empâtement plus ou moins étendu, sans altération des traits, sans faciès péritonéal. Pour ces malades, nous n'avons pas été bien inquiets, et, ouvrant le foyer iliaque au point empâté et douloureux, nous avons évacué vers le 5e ou 6e jour, souvent plus tard, un foyer purulent, et nous avons ainsi obtenu une guérison facile avec ou sans résection de l'appendice.

Mais la forme enkystée n'est pas toujours d'un diagnostic aussi facile. Je vous rappellerai le cas, dont je vous parlais tout à l'heure, de ce malade qui me fut adressé par M. Jalaguier, chez lequel je constatai un empâtement étendu dans la fosse iliaque droite, l'absence de la dissociation du pouls et de la température, la conservation d'un état général relativement bon, sans signe d'enkystement, et vous m'excuserez peut-être d'avoir cru à une péritonite enkystée, alors que la présence de foyers multiples faisait rentrer ce cas dans la forme clinique des péritonites généralisées et commandait une autre intervention que celle que j'ai exécutée.

Je crois, à tort peut-être, que quelques cas de volumineux foyers enkystés ayant leur point de départ dans la région cœcale et s'étendant plus ou moins loin dans l'abdomen, ont pu être pris pour des cas de péritonites généralisées. Ces foyers, incisés, ont guéri et grossissent peut-être la statistique des guérisons des péritonites généralisées. En tout cas, je ne connais pas de symptômes cliniques qui permettent d'affirmer, dans tous les cas, le diagnostic différentiel.

Du reste, pourquoi insister? Votre conviction est tellement faite à cet égard, que vous conseillez tous, dans tous les cas, l'intervention rapide. Ce n'est pas toujours, je crois, parce que vous craignez qu'un foyer maintenant enkysté ne se rompe et ne provoque une inondation péritonéale, mais aussi parce que le diagnostic est un peu oscillant et que vous craignez de laisser passer inaperçue une péritonite généralisée.

Dans le diagnostic de l'appendicite, je pense donc qu'il n'est au-

Digitized by Google

cun symptôme auquel on puisse se fier, puisque l'empâtement très net de la fosse iliaque, que l'on considère en général, et, je crois, avec juste raison, comme correspondant à la forme localisée, peut exister alors qu'il y a une péritonite généralisée et que, d'autre part, la dissociation du pouls et de la température, regardée comme un signe de péritonite généralisée, peut manquer *surtout chez l'adulte.*

Mais ce qui acquiert pour moi une importance énorme, comme témoignant d'une péritonite généralisée, c'est un ensemble de symptômes insidieux qui font croire à une pseudo-occlusion intestinale. J'ai vu si souvent ces symptômes de pseudo-occlusion ou d'occlusion vraie dans l'appendicite, que je veux vous en rapporter quelques exemples destinés à montrer combien l'erreur est facile.

Voici le cas d'une dame de 60 ans, qui, dans la nuit du 5 au 6 juin 1890, fut prise de fausses envies d'aller à la garde-robe. Les tentatives faites pour aller à la selle n'aboutissent à l'expulsion d'aucune matière ni d'aucun gaz. Mais les douleurs de l'abdomen sont très vives et, le lendemain matin, le médecin qui voit cette malade trouve le ventre météorisé, il prescrit un purgatif. Aucune selle n'est obtenue, mais le purgatif est vomi et les vomissements persistent. Les jours suivants, la malade continue à souffrir du ventre, à vomir, mais elle croit avoir rendu quelques gaz par l'anus. Le 8 juin, elle est purgée à nouveau, sans aucun résultat, le ventre est météorisé, les vomissements persistent et il n'est plus rendu aucun gaz.

Le 10 juin, cinquième jour de la maladie, M. Bouilly voit la malade, diagnostique une occlusion intestinale et me l'adresse à la maison Dubois. Moi aussi, je fais le diagnostic d'occlusion intestinale, et comme il y avait un maximum de douleur à droite, je me disposai à faire un anus contre nature en ce point. A peine la paroi fut-elle incisée, qu'une abondante quantité de pus s'écoula. J'étais dans un foyer péri-cæcal.

Chez une deuxième malade, les symptômes d'occlusion étaient encore plus insidieux. Cette femme, âgée de 57 ans, entre à Tenon le 2 août 1894. Elle est envoyée comme atteinte de hernie ombilicale étranglée. C'est une femme grosse, qui porte depuis dix ans une hernie ombilicale réductible qui ne la gênait nullement. Depuis deux jours, sa hernie n'a pu rentrer et est devenue douloureuse. Le cours des matières et des gaz s'est arrêté, elle s'est mise à vomir et, le soir de son entrée, elle a des vomissements alimentaires et porracés.

Le lendemain matin, la malade a rendu un gaz par l'anus, mais les vomissements continuent, il y a du météorisme. On porte le diagnostic d'étranglement par péritonite herniaire et on opère. La

Digitized by Google

hernie est épiploïque, nullement enflammée. On résèque l'épiploon et, au moment où on rentre le pédicule, un flot de pus s'échappe. On agrandit l'incision abdominale et on vide un deuxième foyer au niveau de la région cœcale. L'appendice ne put être découvert. On draina. Quinze jours plus tard, une tuméfaction douloureuse de la fosse iliaque droite se produisit, puis se vida par les drains ombilicaux, et, au bout de deux mois, la malade sortait guérie.

Une troisième malade entra à Saint-Louis, salle Denonvilliers, lit n° 37, cette année même. Cette femme, âgée de 23 ans, fut prise brusquement de douleur abdominale avec météorisme et impossibilité d'aller à la garde-robe. Le 25 avril, elle appela un médecin qui la purgea, elle se mit à vomir immédiatement après. Du 25 avril au 5 mai, elle prit des lavements chaque jour et fut purgée. En même temps, elle continua à vomir.

A son entrée à l'hôpital, nous trouvons une femme dans un état grave. Il n'y a point de dissociation du pouls et de la température, le ventre est météorisé, le faciès abdominal; mais la malade a rendu ,la veille, un gaz par l'anus et souffre surtout par la pression de la fosse iliaque droite.

J'allais porter le diagnostic d'appendicite, lorsque je fis le tou cher rectal, et je reconnus une tumeur ulcérée ayant la forme du col utérin, je diagnostiquai une occlusion par invagination et je fis un anus à gauche.

La malade mourut le lendemain et, à l'autopsie, je trouvai une ulcération perforante de la base de l'appendice, avec péritonite généralisée. De plus, ayant fendu l'intestin, pour reconnaître quelle était cette tumeur que j'avais sentie, je trouvai une large ulcération du rectum et une multitude d'ulcérations de l'intestin grêle ressemblant aux ulcérations de la fièvre typhoïde. Rien dans la marche de la maladie n'autorise à penser que cette fille fût atteinte de fièvre typhoïde.

Voilà des cas où l'occlusion paraissait bien nette, et où, cependant, il s'agissait d'appendicite. Je pense donc qu'un des meilleurs éléments de diagnostic de la forme généralisée est un ensemble de symptômes comprenant : l'arrêt du cours des matières fécales; la dissociation du pouls et de la température, lorsqu'elle existe; le météorisme habituellement léger; le passage de quelques gaz; la douleur circonscrite, non généralisée; des vomissements et le faciès péritonéal.

J'attache donc, pour le diagnostic de la forme généralisée, une importance considérable à cet ensemble de symptômes donnant l'idée d'une pseudo-occlusion, et, sur leur présence, laissant résolument de côté les moyens médicaux, tels que les lavements gazeux, le massage, l'électrisation, je n'hésiterais pas à pratiquer une inci-

Digitized by Google

sion à droite, à découvrir le cœcum, et si je trouve une appendicite, je ferai le traitement qui lui convient. S'il s'agit, au contraire, d'une occlusion véritable, j'établirai un anus contre nature, ce qui est le vrai traitement de l'occlusion.

M. G. Marchant. — Les conditions dans lesquelles nous sommes appelés à intervenir pour des appendicites ne se ressemblent, ni au point de vue clinique, ni au point de vue de la gravité opératoire, et il faut distinguer : 1° *les appendicites à répétition;* 2° *les abcès appendiculaires;* 3° *les formes péritonéales de l'appendicite*, qu'il s'agisse de la *péritonite par perforation*, ou de la *péritonite par propagation*, qui se présente le plus souvent avec le *masque* clinique de l'*occlusion intestinale.*

Ma statistique porte sur 11 cas, ainsi répartis :

Appendicites à répétition	3 cas.
Abcès appendiculaires	5 —
Péritonite par perforation	1 —
Péritonite par propagation	2 —

J'ai eu 10 guérisons et 1 mort.

I. *Appendicites à répétition.* — Médecins et chirurgiens sont d'accord sur la conduite à tenir en présence d'une appendicite compliquée de péritonite ou d'abcès. Mais la règle de conduite est autrement difficile à établir lorsqu'il s'agit des *appendicites à répétition*, et nous avons pu nous convaincre de ces divergences, lors de la dernière discussion à la Société médicale des hôpitaux.

J'ai eu l'occasion d'observer un très grand nombre de malades atteints de typhlite et, avec beaucoup de médecins, je considère que la guérison spontanée des typhlites est la règle, mais je voudrais voir une distinction clinique s'établir : entre la typhlite caractérisée par le boudin, la *tuméfaction cæcale*, en ne prenant que les phénomènes objectifs; et l'*appendicite* proprement dite.

Les rechutes se font sous la même forme et sont suivies de cette *distension gazeuse*, de cette *dilatation*, de cette *paresse cœcale*, sur lesquelles j'ai appelé, il y a bien longtemps, l'attention. Cette variété, dont j'ignore d'ailleurs le processus pathologique, n'est pas *menaçante*, n'est pas *perforante*, est plutôt *plastique;* et, intervenir dans des conditions pareilles, ne me semble pas justifié.

L'appendicite proprement dite est autrement grave, et il nous serait facile de citer des cas de sujets jeunes, succombant brusquement de péritonite à une première ou seconde attaque d'appendicite.

Ces appendices *turgescents*, en *érection* pour ainsi dire, remplis de *pépins* de *fruits*, de matières fécales, nageant dans un liquide

Digitized by Google

éminemment septique, pour ne parler que des lésions macroscopiques, sont une menace constante soit qu'il y ait *perforation*, ou *péritonite* par *propagation*.

Dans l'appendicite proprement dite, la physionomie clinique est différente : il n'y a plus de *tumeur appréciable*, plus de *cylindre*. Dans un point, *toujours le même*, très limité, la pression *douce, progressive,* réveille une *douleur excessive*, et c'est tout. Mais, à côté de cette douleur *provoquée*, il y a la douleur *spontanée*, qui a quelque chose de spécial : elle est *pendulaire*, pour ainsi dire, revenant à des intervalles *presque* réguliers, toutes les *cinq*, *huit*, *dix minutes*. La réaction péritonéale est plus ou moins intense.

Je crois que, dans ces cas, le chirurgien doit surveiller de très près son malade, intervenir sur l'heure si *les accidents s'exagèrent*, ou choisir *son moment*, si crises et réaction péritonéale entrent franchement en rémission.

Trois fois, je suis intervenu dans ces conditions, *à froid*, et je m'en suis félicité.

Dans le premier cas, il s'agissait d'une jeune fille de 17 ans, qui avait eu trois atteintes d'appendicite, et chez laquelle je trouvai l'appendice rempli de pépins de raisins, appendice non encore altéré dans toute sa longueur, mais turgide, hyperhémié dans les trois quarts de sa longueur.

Dans le deuxième cas, j'ai opéré un jeune homme de 18 ans, qui était à sa première atteinte d'appendicite. L'appendice était, dans ce cas, rempli de matières fécales, nageant dans un liquide fétide.

Voici, d'ailleurs, l'examen histologique de ces cas, tel qu'il m'a été remis par M. Weinberg (Michel), attaché au laboratoire de M. Brault.

Examen d'un appendice enlevé par M. G. Marchant le 8 juillet 1895 à un malade atteint de colique appendiculaire.

Les dimensions de l'appendice tel qu'il nous a été donné, c'est-à-dire durci dans l'alcool, étaient les suivantes : longueur, $4^{cm},5$; épaisseur de sa paroi, $1^{mm},5$ à 2 millimètres. Sa surface interne est inégale, boursouflée sur toute son étendue et recouverte d'une bouillie brunâtre. A l'examen microscopique, on est tout d'abord frappé de l'épaisseur considérable qu'a pris la tunique musculaire. Elle est uniformément hypertrophiée et doublée d'épaisseur. Les fibres lisses des deux plans musculaires sont absolument normales. L'appendice est fortement congestionné. Les vaisseaux de toutes les tuniques sont dilatés et gorgés de sang. Par places, on constate des foyers hémorrhagiques, surtout dans l'intérieur même des follicules clos. Ces derniers sont excessivement hypertrophiés et souvent distendus par le sang épanché dans leur intérieur. Sur une série de coupes, on trouve quelques follicules ulcérés au niveau desquels la muqueuse a disparu. Les vaisseaux

Digitized by Google

de ces follicules s'étant rompus, le sang, ne trouvant plus d'obstacle au niveau de la muqueuse, envahit la lumière de l'appendice et s'est coagulé pour former une couche par place assez épaisse de substance amorphe et transparente appliquée contre la portion de la muqueuse restée encore normale [1].

Remarquons enfin une particularité que présente la sous-muqueuse. Dans sa partie interne, elle est fenêtrée. En examinant ces points avec un fort grossissement, on constate qu'il s'agit là d'une dilatation énorme des travées conjonctives souvent tapissées par des cellules endothéliales.

En résumé il s'agit :

1° D'une appendicite avec la prédominance des lésions au niveau des follicules clos, lesquels sont hypertrophiés, hémorrhagiques et, par place, ulcérés.

2° D'une hypertrophie considérable de la tunique musculaire, laquelle hypertrophie n'a probablement absolument rien de commun avec le processus inflammatoire qui envahit cet appendice. Le méso-appendice est fortement congestionné et présente plusieurs points hémorrhagiques.

Au point de vue opératoire très simple, dans ces cas-là, j'ai fait une laparotomie latérale ; l'incision à un pouce en dedans de l'épine iliaque antérieure et supérieure , se dirigeant vers la partie moyenne de l'arcade de Fallope, plus ou moins longue, suivant l'état d'embonpoint des sujets, mène rapidement sur la partie malade. Ce n'est pas qu'il soit facile de saisir un *appendice, libre, flottant,* dans la cavité abdominale ; le doigt tombe généralement sur l'artère iliaque externe, qui crée une seconde d'hésitation. Aussi ai-je l'habitude de saisir délicatement le cœcum, toujours reconnaissable, d'attirer la partie inférieure, qui porte l'appendice, et de découvrir ainsi la partie malade, qui est coupée entre deux ligatures.

Pour aseptiser la partie adhérente, qui ne doit pas avoir plus d'un demi-centimètre, on peut toucher la tumeur, rendue saillante et béante par la striction, avec une pointe de thermo-cautère ou avec une éponge trempée dans de l'eau phéniquée forte. Il est prudent de fermer cet orifice désinfecté avec un revêtement, un capuchon péritonéal, manœuvre simple, supérieure comme facilité d'exécution au refoulement, dans le cœcum, de la portion réséquée, ou à son emprisonnement dans une gouttière sinueuse, créée aux dépens de la paroi cœcale. Il est bon de lier l'appendice à part, c'est-à-dire débarrassé de son méso, souvent infiltré de

Les veinules disposées autour des follicules clos sont souvent entourées d'une couronne plus ou moins épaisse de leucocytes. Ces leucocytes ne restent pas toujours autour des vaisseaux, mais ont infiltré les axes conjonctifs interglandulaires. L'épithélium cylindrique des glandes de Luberkühn est absolument intact dans les points où la muqueuse persiste.

Digitized by Google

graisse, contenant parfois un ganglion que nous avons vu une fois et qu'il est bon de supprimer.

A cette période, l'opération est simple, mais si on intervient après *plusieurs crises,* on peut se trouver en présence d'adhérences au cœcum, à l'iléon, qui nécessitent des manœuvres pénibles et dangereuses. C'est ainsi que, dans le cas suivant, dont suit l'observation détaillée, chez une femme de 51 ans, j'ai déchiré le cœcum pour séparer l'appendice, et dû faire une suture de 3 centimètres environ pour réparer cette brèche. Cet accident opératoire n'a eu, dans le cas particulier, grâce aux précautions prises (triple étage de suture et drainage iodoformé), aucun résultat fâcheux.

Appendicite. Adhérences péritonéales. Résection de l'appendice. Blessure du cœcum. Guérison.

La nommée M... (Lauvergnat), âgée de 51 ans, ménagère, demeurant à Ivry, entrée le 5 octobre 1894, salle Cruveilhier, n° 17. La malade a fait, au mois de juillet, un premier séjour dans le service d'où elle est sortie légèrement améliorée. Depuis sa sortie de l'hôpital, elle est revenue à la consultation, tous les dix jours, pour se faire mettre des pointes de feu sur la région malade; elle a continué également, depuis sa sortie, à se purger régulièrement et à éviter toute fatigue.

Malgré ces soins, depuis le mois de septembre, ses souffrances ont augmenté progressivement; elle a passé par plusieurs crises très douloureuses de un ou deux jours, sans fièvre, dit-elle, mais accompagnées de vomissements; de plus, elle ne cesse pas d'éprouver dans la fosse iliaque droite une sensation de pesanteur pénible qui s'accompagne, au moindre effort, d'irradiations douloureuses à la région lombaire et dans la région antérieure de la cuisse droite. A ces symptômes douloureux, s'ajoutent une constipation opiniâtre, une inappétence complète, un grand abattement moral. Tout effort est impossible et, dans la crainte de la douleur, la malade a renoncé à toute occupation active, reste au lit ou sur une chaise.

A son entrée à l'hôpital, on constate qu'elle a légèrement maigri; sa température est à peu près normale, oscille entre 37 et 38° (température vaginale); son pouls est normal; il n'y a aucune lésion appréciable du cœur, des poumons, de l'estomac, du foie, des reins, peu d'albumine dans l'urine. Tout semble se borner à un état local. A la vue on constate que l'abdomen n'est pas notablement augmenté de volume. A la palpation le ventre est souple, la pression est indolore partout sauf dans la fosse iliaque droite; il n'y a pas de tympanisme.

Dans la fosse iliaque droite, on constate immédiatement une tuméfaction volumineuse que la laxité des parois permet d'explorer en détail. On sent d'abord une tuméfaction allongée de bas en haut en boudin, occupant presque toute la fosse iliaque; cette tuméfaction donne une sensation pâteuse, elle est plus ou moins tendue suivant le moment de l'exploration; à côté d'elle, sur son côté externe, on délimite facilement

Digitized by Google

une autre masse, allongée dans le même sens, de la grosseur et de la longueur du médius environ, de consistance dure, beaucoup plus douloureuse à la pression que la masse principale et semblant fixée solidement aux plans profonds; les plans superficiels étant nettement indépendants de toute la masse. La percussion donne, au niveau de cette tumeur, tantôt de la sonorité, tantôt une matité plus ou moins accentuée.

Le toucher vaginal et le toucher rectal ne donnent aucune espèce de renseignement.

Le diagnostic porté est celui de typhlite et appendicite. Les soins médicaux ayant suffi lors de la première atteinte, la malade est soumise à la révulsion ignée répétée, aux applications glacées, aux purgatifs. Malgré ces soins, la tuméfaction augmente avec la douleur pendant les huit premiers jours, puis diminue lentement; le boudin cœcal s'efface progressivement et il ne reste plus que la tuméfaction allongée, cylindrique, douloureuse, constatée dans sa partie externe; mais les souffrances de la malade persistent et son état reste absolument le même.

Dans l'incertitude de l'étendue et de la nature précise des lésions, en raison de la marche lente, prolongée, sans accidents aigus, M. Marchant hésite à pratiquer une intervention; il veut laisser à la marche du mal le soin de le renseigner sur les points qui restent litigieux dans cette appendicite à forme torpide qui pourrait cacher un néoplasme ou la tuberculose. La malade reste pendant cinq à six semaines dans l'expectative, mais son état général ne s'aggrave pas, nulle part on ne peut constater d'engorgement ganglionnaire, son poids reste constant et, localement, les lésions n'ont tendance ni vers la régression ni vers l'envahissement.

Opération le 8 décembre, faite sous chloroforme. — Laparotomie latérale, incision longitudinale de 7 à 8 centimètres au niveau de la fosse iliaque droite : le péritoine étant ouvert, on tombe sur la masse intestinale, le cœcum se présente d'abord, il est d'aspect normal, mais des adhérences nombreuses, glutineuses, persistantes, le fixent de toutes parts. L'exploration de l'organe permet d'atteindre facilement l'appendice; celui-ci n'est pas très long, mais il est beaucoup plus gros que normalement, bosselé, moniliforme, de consistance dure et adhérent par des brides néoformées au cœcum et à l'iléon.

Malgré ses adhérences, l'appendice est assez facilement isolé de l'iléon; mais au moment de le pédiculiser et de le séparer de son attache cœcale, la paroi du cœcum cède au point d'insertion et une plaie assez étendue de 2 à 3 centimètres environ, dans le sens transversal, se montre sur cet intestin, laissant couler le contenu intestinal.

Après avoir rapidement épongé les matières effusées et enlevé l'appendice, M. Marchant pose sur la plaie intestinale deux rangs de sutures à la soie très fine (muco-muqueuses et séro-séreuses), puis reprend dans un point la séreuse viscérale et la fixe au péritoine pariétal, de façon à isoler en quelque sorte le cœcum de la grande cavité.

Suture sur trois plans de la plaie abdominale, en laissant un orifice

Digitized by Google

par où est introduit un tampon de gaze iodoformée à la Mickulicz. Pansement à l'iodoforme; opium, 15 centigrammes; boissons glacées.

Le soir, la malade va bien, elle a eu quelques vomissements chloroformiques, mais la température et le pouls sont bons; le ventre non ballonné.

9 décembre. — La malade présente un ensemble de signes rassurants, mais est dans une grande prostration, ne pouvant ouvrir les yeux, répondant à peine aux questions qu'on lui pose. Cet état paraît devoir être attribué à un excès d'opium.

10 décembre. — La malade va beaucoup mieux.

11 décembre. — Enlèvement du Mickulicz; bon état de la plaie.

16 décembre. — Le pansement est souillé par un suintement qui vient de la portion ouverte de la plaie, du trou du Mickulicz; mais ce suintement n'a aucune odeur fécale. Le pansement est refait à plat.

22 décembre. — Les fils sont enlevés. Il reste à peine une petite fistule par où sort un liquide séro-purulent sans aucune odeur intestinale. Les fonctions intestinales sont absolument normales. La malade va tous les jours à la selle.

II. *Abcès péri-appendiculaires extra-péritonéaux.* — Cinq fois, j'ai eu à intervenir pour des abcès de cette variété :

Une fois, l'abcès était *retro-cœcal.*

Une fois, l'abcès était *pré-cœcal.*

Trois fois, l'abcès occupait la fosse iliaque proprement dite.

Tous ces abcès étaient *sous-péritonéaux,* aussi convient-il de les appeler abcès *péri-appendiculaires sous-péritonéaux;* ainsi, le chirurgien est bien prévenu que, pour les atteindre, il ne doit pas *faire de laparotomie.*

Ces abcès, qui sont une des *terminaisons de l'appendicite,* s'observent dans les *quelques jours,* le *plus souvent* dans *les semaines,* quelquefois dans *les années* qui suivent l'appendicite, car quelques-uns *sont à répétition.*

Le diagnostic en est *difficile* à la *période de début,* qu'on pourrait appeler *latente,* car la fièvre *peut manquer,* et l'abcès être si profond et si réduit, que la palpation attentive ne révèle rien. Il y a bien *des douleurs,* mais elles sont sans siège précis, et la réaction péritonéale *est modérée.*

Ce diagnostic peut être d'ailleurs masqué par des phénomènes généraux qui donnent le change. C'est ainsi que chez un malade que j'ai soigné avec mon collègue et ami, le Dr Ballet, la douleur *cœcale,* accompagnée d'un état typhoïde, fit d'abord songer à une *fièvre typhoïde,* puis apparurent des douleurs dans les articulations, qui rappelaient un *rhumatisme infectieux.* Dix-huit jours après le début de ces accidents, une incision parallèle à l'arcade de Fallope donna issue à une grande quantité de pus.

Digitized by Google

La migration de la collection du pus est souvent trompeuse. La tuméfaction, la douleur, après s'être montrée pendant un ou deux jours dans la fosse iliaque, peut tourner court, apparaître dans une région voisine, la *région rénale,* le plus souvent. Il faut connaître ces faits, dont j'ai été deux fois témoin, car leur ignorance conduit à une thérapeutique défectueuse.

En octobre 1894, j'étais appelé en consultation par mon collègue, le Dr Iscovesco, auprès d'un jeune homme de 27 ans dont voici l'histoire résumée :

En 1887, malade en province *pendant trois mois ;* après beaucoup d'hésitation, le diagnostic porté fut : abcès *périnéphrénétique droit ;* l'intervention faite par un chirurgien, professeur à l'école d'Amiens, donna issue à une grande quantité de pus. La douleur dont se plaignait le malade était lombaire, et l'abcès proéminait nettement dans la région rénale.

En 1891, rechute ; *douleurs lombaires.* Trois de nos collègues des hôpitaux, deux médecins et un chirurgien, examinèrent le malade et conclurent à une névralgie lombaire. Quinze jours après cette consultation, un médecin de Berck constatait un abcès dans la région rénale et rien dans la fosse iliaque.

En 1892, troisième rechute en tout calquée sur les deux premières.

En octobre 1894, M. de B... est repris de ses douleurs ; il entre chez les frères de Saint-Jean-de-Dieu. Il est examiné du 17 au 19 octobre, pendant la période où il n'avait pas de fièvre, par un de nos maîtres les plus réputés. Il soupçonne une lésion de la colonne vertébrale, mais ne trouve pas d'abcès.

Huit jours après, je suis appelé auprès de ce malade ; je l'examine longuement et il me semble sentir de l'*empâtement dans la fosse iliaque.* Cet empâtement est plus sensible les jours suivants ; il y a de la fièvre le soir, 38°-38°,4. Ne tenant aucun compte du passé, frappé surtout de la douleur *autour du cœcum,* de l'empâtement de la région en dedans de l'épine iliaque antérieure et supérieure, je hasarde le diagnostic de périty phlite, lorsque, du jour au lendemain, l'empâtement cœcal disparaissait pour faire place à de la douleur lombaire et à de la tuméfaction de la région rénale.

Je ne me laissai pas dépister par ce changement de décor. L'incision fut faite au niveau de la fosse iliaque, dans le lieu d'élection. L'appendice fut trouvé (et examiné histologiquement) appendu au plafond de cet abcès, véritable stalactite, nageant dans le pus. Au-dessus de la crête iliaque, dans la partie postérieure, l'aponévrose *était perforée,* laissait passer le bout du doigt et, par cet orifice, on pénétrait dans une *seconde poche,* se dirigeant vers la région rénale ; on put pratiquer un double drainage.

Digitized by Google

Guérison définitive, radicale, en quelques jours.

Des faits aussi saisissants sont instructifs, et dernièrement à Tenon, dans mon service, chez une femme atteinte d'un abcès de la fosse iliaque, j'assistai aux mêmes phénomènes, et pus indiquer à l'avance la migration du pus à travers une perforation de l'aponévrose.

Il est indispensable de connaître le siège extra-péritonéal de ces abcès, pour ne pas se livrer à des interventions compliquées, alors qu'elles doivent rester simples.

En 1893, j'opérai un garçon de 17 ans, à Boissy Saint-Léger, pour une appendicite datant de 18 jours, avec empâtement de la fosse iliaque et réaction péritonéale modérée; il vomissait, mais son ventre était plutôt rétracté. Une laparotomie latérale permit d'arriver sur le cœcum; pendant les manœuvres pour la recherche de l'appendice, une coulée de pus se fait le long et en dehors du péritoine; je me hâtai de refermer le péritoine, et donnai issue à du pus qui était retro-cœcal; un drainage de la région mit promptement fin aux accidents. Dans ce cas je ne trouvai pas et ne cherchai pas longtemps l'appendice.

La conclusion thérapeutique est facile à tirer de ces faits; c'est par la voie extra-péritonéale qu'il faut ouvrir ces abcès, chercher l'appendice, sans se livrer à aucune manœuvre dangereuse. Enlever l'épine c'est supprimer les abcès à répétition; nous savons de plus qu'il faut les ouvrir en bon lieu, c'est-à-dire par la partie antérieure. L'épine enlevée, on peut supprimer rapidement drainage et lavage; on laisse la porte plus longtemps ouverte, si l'appendice a échappé à des recherches prudentes.

III. *Péritonite par perforation.* — Je suis intervenu trop tard, chez une fillette de 13 ans atteinte de péritonite par perforation de l'appendice. J'ai été trompé par l'apparente bénignité des symptômes. Si j'avais tenu compte de la dissociation entre le pouls et la température, plutôt que de me bercer d'illusions, en constatant la *rareté des vomissements*, le *ballonnement modéré du ventre*, la *quantité normale des urines*, les *alternatives du mieux et du mal*, l'*aspect normal* du faciès, je serais intervenu trois jours plutôt, et au lieu de trouver des abcès collectés dans différents points de la cavité abdominale, entre les anses intestinales, nous aurions pu peut-être rencontrer des lésions *curables*. Aussi je crois que, bien pénétré de la gravité de ces perforations, il faut intervenir au premier symptôme, et se rappeler que ces péritonites sont insidieuses, comme les observations de mes collègues Brun et Routier l'ont déjà bien démontré.

Digitized by Google

IV. *Péritonites par propagation* revêtant le masque clinique de l'*occlusion intestinale.* — J'ai observé cette année à l'hôpital Tenon deux hommes, l'un de 26 ans, l'autre de 34, qui sont entrés dans le service, avec des phénomènes d'obstruction intestinale caractérisés par des *vomissements fécaloïdes,* la *distension des anses intestinales*, l'*absence de garde-robes.*

L'appendice était dans les deux cas le point de départ des *accidents;* chez l'un d'eux, l'appendice était entouré de *fausses membranes* qui avaient *déterminé l'étranglement de l'intestin grêle;* chez l'autre atteint de péritonite, l'appendice examiné histologiquement était le siège d'une *congestion intense.*

Or ni l'un ni l'autre de ces appendices n'était perforé, et la péritonite, jusqu'à plus ample informé, ne peut être expliquée ainsi que par *propagation.* Ce sont les deux faits qui se rapprochent de ceux que nous a signalés M. Monod et sur lesquels j'appelle toute l'*attention de mes collègues.*

Les deux hommes opérés dans un état des plus graves ont guéri tous les deux grâce à la *laparotomie.*

Obs. I. — *Obstruction intestinale.*

B... (Désiré), journalier, âgé de 26 ans, entré le 19 janvier 1895, salle Lisfranc, n° 17.

Antécédents héréditaires. — Père mort tuberculeux; mère et trois frères bien portants.

Antécédents personnels. — Pas d'antécédents personnels.

Le début de la maladie actuelle remonte au 10 janvier; ce jour-là, au milieu de son travail, le malade est pris de coliques assez fortes avec envie d'aller à la selle; il essaye à plusieurs reprises d'aller à la selle, mais dès ce jour, il ne peut rendre ni gaz ni matières. Dans la soirée, tout rentre dans l'ordre, il dîne, se couche et retourne le lendemain à son travail. Cependant, au bout de quelques heures, il est repris d'accès de coliques d'abord peu intenses, mais devenant bientôt d'une grande violence; on le ramène chez lui, il essaye de manger, mais il est pris presque aussitôt de vomissements. A partir de ce moment, les vomissements reviennent à chaque instant et les douleurs abdominales dont le maximum est dans la fosse iliaque droite sont continuelles; la soif est vive, le ventre est ballonné. Le malade est mis au régime lacté, avec purgatifs et lavements journaliers. Le 14 janvier, les vomissements deviennent fécaloïdes. Ces symptômes restent stationnaires jusqu'au 17 janvier, où il entre dans le service de M. Talamon. On pense à une appendicite; lavages de l'estomac, lavements d'huile, application de sangsues dans la fosse iliaque droite; aucune amélioration ne se produisant, il passe en chirurgie le 19 janvier.

État du malade avant l'opération. — État de prostration très marquée; les traits sont tirés et amaigris, les yeux enfoncés, le pouls est petit

Digitized by Google

et rapide. Le ventre est uniformément ballonné, sans ascite et également douloureux partout, les vomissements fécaloïdes sont fréquents et le malade n'a rien rendu par l'anus.

Opération le 19 janvier. — Le malade chloroformé et la peau aseptisée, on fait une laparotomie médiane. L'incision commence à 2 centimètres au-dessous de l'ombilic et mesure 11 centimètres. Le péritoine ouvert, on aperçoit la masse intestinale formée d'anses fortement congestionnées, rouges, dépolies et distendues par les gaz. Ces anses, bien protégées par des compresses aseptiques chaudes, le chirurgien passe méthodiquement en revue l'intestin grêle qu'il dévide en se portant vers la fosse iliaque droite. Cette manœuvre montre qu'en un point de l'iléon, l'intestin change brusquement de calibre et d'aspect : au lieu d'être distendu par les gaz, il est retracté, totalement vide et à peine gros comme le petit doigt. A sa surface, on voit des fausses membranes opalescentes et jaunâtres ayant déterminé l'étranglement et cela, sur une longueur de 50 centimètres environ, jusqu'à la valvule iléo-cœcale. Ceci vu, le chirurgien explore le cœcum, et l'appendice, étant entouré de fausses membranes, est lié et reséqué (l'examen ultérieur de cet appendice est resté négatif). Le chirurgien fait des attouchements à la gaze iodoformée sur toute la longueur d'intestin recouverte de fausses membranes et, par cette manœuvre, on voit aussitôt le cours des gaz se rétablir et passer dans la portion de l'iléon jusque là rétractée. Mickulicz dans le fond de la fosse iliaque droite; sutures à la soie des différents plans. L'opération a duré une heure.

Suites opératoires (20 janvier). — T. soir 36°,8, matin 35°,9. La journée de l'opération a été calme, mais la nuit a été agitée. Vomissements abondants, le faciès est assez bon; caféine, thé, champagne, glace.

21 janvier. — T. soir 35°,9, matin 36°. Même état que la veille. Vomissements, agitation; on ajoute au traitement de l'extrait d'opium.

22 janvier. — T. soir 36°,6, matin 36°,2. Nuit meilleure. Quelques gaz sont rendus spontanément. On retire le Mickulicz, la plaie a bon aspect, pansement à l'iodoforme; on continue l'extrait thébaïque.

23 janvier. — T. soir 36°,9, matin 37°,3. Amélioration un peu plus accentuée que la veille. Pas de vomissements; même traitement.

24 janvier. — T. soir 37°,6, matin 39°. Le malade a de la congestion des bases, ventouses. L'extrait thébaïque est remplacé par 25 grammes d'huile de ricin.

25 janvier. — T. soir 38°,4, matin 37°,8. Nuit agitée. Vomissements bilieux fréquents; le matin le malade va pour la première fois à la selle, matières liquides.

26 janvier. — Les vomissements continuent; garde-robe de matières bien formées.

27-28-29 janvier. — Température normale. L'amélioration s'accentue; le malade commence à bien s'alimenter, il va à la selle, mais il a encore quelques vomissements.

4 février. — On retire les fils qui ont un peu suppuré. Le ventre est

Digitized by Google

ballonné, sans ascite et un peu douloureux, encore quelques vomissements et alternative de diarrhée et de constipation.

10 février. — La plaie est cicatrisée, le ventre n'est presque plus ballonné; plus de vomissements; état général très satisfaisant.

18 février. — L'état général est très bon; le malade commence à se lever; les vomissements n'ont plus reparu; selles régulières et bien formées; encore quelques coliques et léger ballonnement abdominal.

6 mars. — Le malade va à Vincennes dans un excellent état général, le ventre n'est plus ballonné et plus douloureux.

Obs. II. — *Appendicite non perforante avec péritonite généralisée chez un malade ayant eu déjà des poussées répétées de périty phlite.*

Hubert (Léonard), 34 ans, coupeur, entre, le 11 juin 1895, à l'hôpital Tenon, salle Nélaton, n° 5. Rien d'intéressant dans ses antécédents héréditaires. Son père, de constitution robuste, est mort à 76 ans. Sa mère, plus délicate, paraît avoir succombé à 54 ans, à une affection pulmonaire, peut-être la tuberculose. Personnellement, le malade, qui a trois frères et deux sœurs bien portants, a à son passif une bronchite, datant de quatorze ans et reparaissant tous les hivers et des troubles gastro-intestinaux très marqués paraissant liés à des habitudes d'éthylisme avouées.

C'est du jour où il a cessé de boire, il y a six ans, que le malade a commencé à se plaindre de maux d'estomac. Ce furent, au début, de la pesanteur après les repas, des digestions lentes et difficiles, puis des douleurs survenant trois à quatre heures après les repas.

Un an et demi plus tard, les vomissements alimentaires surviennent, mais le plus souvent provoqués par le malade, qui se débarrassait de ses aliments et de ses douleurs intolérables (brûlures, sensation de torsion, d'arrachement). Ces troubles gastro-intestinaux et ces douleurs sont allés croissant, en même temps que l'état général devenait précaire. Jamais de vomissements de sang, ni de mœléna.

Dans ces deux dernières années, le malade a été pris à quatre ou cinq reprises différentes de *crises douloureuses* avec ballonnement du ventre, vomissements, constipation opiniâtre, puis tout cela cédait au deuxième ou troisième jour à un lavement. C'est pour la dernière crise, plus longue et plus grave, que le malade entre à Tenon.

A l'entrée. — Depuis six jours, douleurs vives dans tout l'abdomen, mais surtout marquées dans la fosse iliaque droite où elles paraissent avoir été localisées au début, malgré les purgatifs (huile de ricin) et les lavements; vomissements répétés et constipation opiniâtre. Suppression complète des gaz. Le ventre est ballonné, mais les anses intestinales ne se dessinent pas sous la paroi modérément distendue; sonorité à la percussion et submatité dans la fosse iliaque droite; palpation douloureuse; hyperesthésie. L'état général est franchement mauvais; faciès grippé, anxieux; respiration rapide; langue sèche, presque rôtie; température 36°,5; pouls petit, rapide, à 120. Diagnostic : on hésite

Digitized by Google

entre une obstruction intestinale et une péritonite consécutive à une perforation appendiculaire.

Laparotomie séance tenante. — Après ouverture de la cavité péritonéale, on tombe sur un intestin congestionné, violacé, mais nullement distendu; en même temps, sort de la cavité une certaine quantité de pus séreux, vert pâle. M. Marchant se propose alors de rechercher la perforation, soit du côté de l'appendice, soit du côté de l'estomac. Les probabilités étant pour l'appendice, c'est sur la fosse iliaque droite qu'il va d'abord. Il tombe presque immédiatement sur l'appendice, qui lui échappe une première fois et qui est aussitôt ressaisi. Pas de perforation nette, mais l'extrémité de l'appendice est fortement congestionnée, violacée, turgescente; à la base, il semble que les tissus soient sains; résection de l'appendice; cautérisation au thermo du moignon que l'on ferme au moyen de deux fils; capuchon péritonéal; tamponnement de la cavité péritonéale à la gaze iodoformée. Sutures par plans, sans drainage; le soir 37°; les suites opératoires sont des plus simples et le malade n'accuse que la gêne apportée par l'impossibilité d'émettre les gaz; lavement au troisième jour; depuis soulagement, calme.

21 juin. — On enlève les fils; alimentation; guérison.

Examen macroscopique. — L'appendice est rouge, mais cette coloration est plus intense à son centre; il ne donne insertion à aucune adhérence récente ou ancienne. Coupé en long, il laisse voir dans son intérieur un magma teinté par le sang en rouge sale. La muqueuse ne présente pas le même aspect dans toute son étendue. Au centre de l'appendice, elle est rouge, boursouflée et parcourue par plusieurs sillons inégaux de longueur et de profondeur. A un centimètre de la jonction de l'appendice avec le cœcum, aussi bien qu'à un centimètre de son extrémité libre, a muqueuse est d'un blanc grisâtre et absolument lisse.

Examen microscopique. — Nous avons examiné à part la portion de l'appendice malade et celle qui nous paraissait saine à l'œil nu.

Dans la portion centrale de l'appendice, on constate une congestion intense; les vaisseaux de toutes les tuniques sont très dilatés et gorgés de sang. Plusieurs vaisseaux, surtout ceux situés près de la muqueuse se sont rompus et ont donné lieu à des points hémorrhagiques, qu'on trouve aussi dans l'intérieur des follicules clos qui paraissent hypertrophiés. Le sang a envahi les espaces interglandulaires et même franchi la muqueuse pour se mêler à la masse qui remplissait la lumière de l'appendice.

La muqueuse est absolument intacte. La sous-muqueuse est un peu plus épaisse qu'on ne la trouve ordinairement, mais nous ne croyons pas qu'il s'agisse ici d'une altération pathologique, puisque nous constatons la même chose à la périphérie de la portion malade ou l'appendice est absolument normal.

Recherche des microbes. — Nous avons cherché : 1° le bacille de Koch; 2° les microbes qui tiennent le Gram par la méthode de Weigert; 3° les microbes qui ne tiennent pas le Gram par la méthode de Nicolle

Digitized by Google

et nous n'avons pu constater la présence d'aucune espèce microbienne.

Le méso-appendice a été coupé et examiné à part ; pas de lésions histologiques ; on ne trouve qu'une simple hypérémie.

En résumé, il s'agit d'une congestion intense de l'appendice, congestion accompagnée de points hémorrhagiques et sortie du sang dans la lumière de cet organe.

Enfin, messieurs, puisque ma communication a porté sur les bizarreries de l'appendicite, je demande en terminant à vous signaler un cas de kyste hydatique péri-appendiculaire pris pour une typhlite tuberculeuse et opéré avec succès.

OBSERVATION. — *Kyste hydatique péri-cœcal.*

Le nommé L... (François), âgé de 20 ans, frappeur de métaux, entré le 25 juin 1895, salle Lisfranc, n° 20.

Antécédents héréditaires. — Néant.

Antécédents personnels. — Blépharite ciliaire dans son enfance, otorrhée à l'âge de 8 ans. Le malade n'a aucune tare. En 1893, il est pris comme bon pour le service. En février 1894, il perd l'appétit, maigrit, a des douleurs dans le bas ventre, il urine du sang, entre à l'hôpital militaire d'où il sort avec un congé de réforme, le 7 juin, pour tuberculose vésicale, peri-cœcale et pulmonaire. Il entre à l'hôpital Tenon le 25 juin, se plaignant d'une tumeur dans la fosse iliaque droite.

État actuel. — Poumons, caverne dans le sommet droit, râles sous-crépitants, diminution du murmure vésiculaire dans le sommet gauche.

État général. — Cachectique, pas d'hémoptysies. Urines légèrement albumineuses, non purulentes, douleurs à la miction; le sang dans les urines a disparu.

Localement. — Tumeur arrondie, mobile, au niveau de la région cœcale. Cette tumeur paraît superficielle, la peau est soulevée. La palpation lui donne une forme sphérique, lisse, dure, on ne sent pas de fluctuation. La percussion donne de la matité. La tumeur semble si superficielle qu'on la croirait en dehors de l'abdomen, mais si l'on fait agir les muscles de la paroi abdominale, on se rend compte qu'elle est bien profonde. Aucun symptôme net ne peut être noté du côté du tube digestif. En raison de la situation et de l'état du sujet, de son poumon, de sa vessie, le diagnostic de périty phlite tuberculeuse est porté avec des réserves cependant.

La laparotomie exploratrice sans ponction préalable est faite le 5 juillet. Après l'incision de la paroi et du péritoine, on tombe sur une poche lisse à parois épaisses semblant adhérente, une poche de kyste; en procédant à l'ablation, la poche se crève, il en sort du liquide clair avec des membranes d'hydatides. Cette poche adhérait en haut à l'épiploon, en bas à la vessie, à droite à l'appendice iléo-cœcal. Les adhérences sont supprimées et l'appendice réséqué, quoiqu'il parût sain.

Digitized by Google

Lorsque la poche eut disparu, le péritoine se trouva décollé de la paroi et la place de la poche se montra nettement en dehors du péritoine, entre cette membrane et la paroi latérale de l'abdomen, de sorte que l'on pouvait se demander si la poche hydatique n'était pas extra-péritonéale, cependant elle adhérait à l'épiploon et à l'appendice iléo-cœcal. On peut donc croire qu'elle était intra-péritonéale par une portion, extra-péritonéale par la partie externe. Le péritoine fut suturé, un drainage à la gaze iodoformée placé dans la poche décollée qui était du reste très profonde. Ce Mickulicz retiré le troisième jour, fut remplacé par un drainage. Les suites de l'intervention furent des plus simples.

Présentation de malade.

Ablation du ganglion de Gasser par résection de l'os maxillaire supérieur.

M. Pennetier présente un malade auquel il a pratiqué cette opération et remet son observation. (M. G. Marchant, rapporteur).

Présentation de pièces.

Gastro-entérostomie à l'aide du bouton de Murphy.

M. Terrier présente les pièces du malade dont il a parlé à propos de la communication de M. Forgue.

Présentation d'instrument.

Gouttière de Bonnet articulée pour le traitement des luxations congénitales de la hanche.

M. Kirmisson. — L'accord semble se faire aujourd'hui entre les différents chirurgiens pour admettre que, dans le traitement des luxations congénitales de la hanche, avant d'en venir aux opérations sanglantes, il faut faire usage de l'immobilisation prolongée jointe à l'extension continue. Cela est surtout vrai chez les très jeunes enfants de deux à quatre ans par exemple.

Dans ce but, Mikulicz a fait construire un appareil qu'il a présenté au Congrès international de Rome en 1894, et dont le dessin

Digitized by Google

est reproduit dans les *Archives de Langenbeck*[1]. Il se compose d'une planchette divisée en deux moitiés qui sont articulées, l'une avec l'autre, de façon à pouvoir se rapprocher ou s'écarter à volonté. Sur chaque planchette est fixée une gouttière mobile autour de son grand axe, de façon à permettre des mouvements de rotation, soit en dedans, soit en dehors. Grâce à cet appareil, le membre peut être immobilisé dans une attitude d'abduction favorable au contact entre les surfaces osseuses du fémur et du bassin et à la formation d'une néarthrose solide. Mais le reproche qu'on peut lui faire, c'est que les membres seuls sont immobilisés dans





l'appareil; le bassin et la partie supérieure du tronc restent libres et peuvent se déplacer sur les membres inférieurs. En outre, l'appareil est difficilement transportable d'un point à un autre, pour exposer l'enfant à l'air et lui faire faire les promenades nécessaires.

Il m'a semblé qu'une gouttière de Bonnet articulée au niveau de la hanche donnerait un résultat meilleur à tous les points de vue. Cette gouttière, je l'ai fait construire par M. Mathieu, et je vous en présente ici le modèle. Mobile autour de son axe longitudinal, grâce au mode d'articulation, la gouttière peut prendre tous les degrés voulus d'abduction et de rotation en dehors. Il nous semble que, même dans le traitement de la coxalgie, cette gouttière pourrait rendre de grands services, en permettant de placer le membre

[1] Mikulicz, *Archiv. für klin. Chir.*, Bd XLIX, Heft 2, S. 368.

Digitized by Google

dans une attitude d'abduction modérée, favorable pour combattre la tendance aux luxations iliaques, en permettant également des soins de propreté faciles et l'examen de la jointure. Pour cela, il suffirait de dévisser la partie de l'appareil répondant au membre malade, tout en laissant l'enfant dans la gouttière de Bonnet.

La séance est levée à 5 heures 15 minutes.

Le Secrétaire annuel,
PAUL SEGOND.

Séance du 31 juillet 1895.

Présidence de M. TH. ANGER.

Le procès-verbal de la précédente séance est lu et adopté.

Correspondance.

La correspondance comprend :

1° Les journaux et publications périodiques de la semaine ;

2° Un travail de M. BOPPE, médecin en chef de l'hôpital militaire d'Alger, intitulé : *Corps étranger dans la vessie, taille hypogastrique, adhérence du péritoine aux parois vésicales.* (M. Chauvel, rapporteur).

Communication.

Contusion de l'abdomen chez un enfant de 12 ans; hématurie et hémorrhagie intestinale. Laparotomie. Rupture incomplète du cœcum. Guérison [1].

Par M. GUELLIOT (de Rennes).

L'observation suivante est surtout intéressante par la lésion constatée par la laparotomie : une rupture incomplète du cœcum. Le gros intestin est peu souvent atteint dans les contusions de l'ab-

[1] Travail lu par M. le Secrétaire général.

Digitized by Google

domen; quant aux ruptures incomplètes, ce sont des raretés dont la clinique offre à peine quelques exemples, mais que MM. Février et Adam ont pu reproduire expérimentalement chez le chien. (*Congrès de chirurgie*, 1894).

Observation. — *Contusion de l'abdomen chez un enfant de 12 ans; hématurie et hémorrhagie intestinale. Laparotomie; Rupture incomplète du cœcum. Guérison.*

Le 2 septembre 1894, on amène à l'Hôtel-Dieu de Reims un enfant de 12 ans, Arthur J..., qui, quelques heures avant, a fait une chute grave. Il était debout sur une chaise quand, celle-ci basculant, il tomba de telle sorte que le flanc droit porta sur le dossier de la chaise. Un moment après, il urina du sang et, un peu plus tard, il rendit par l'anus des caillots et du sang liquide. L'hématurie se reproduit pendant la nuit, et, le 3, nous constatons que le malade a uriné 300 grammes d'urine d'un rouge foncé; la miction est du reste normale comme fréquence et comme force, la vessie n'est certainement pas atteinte; le diagnostic de contusion ou de rupture du rein s'impose. Il n'y a pas de tuméfaction lombaire, mais toute la moitié droite du ventre est douloureuse et, en dedans de l'épine iliaque antéro-supérieure, on constate de l'empâtement et une légère diminution de la sonorité. La langue est un peu sèche; l'enfant a eu après l'accident des vomissements non sanguinolents qui ne se sont pas reproduits. T. 38°. Traitement: immobilité absolue et 15 gouttes de laudanum. Soir: T. 39°.

Le 4, l'enfant ne va pas plus mal; la température est de 38°,6 et 39°; il a émis 500 grammes d'urine épaisse, trouble, mais *sans traces de sang;* l'empâtement n'est pas étendu.

Le 5, la température atteint 39° le matin; l'urine est rose et trouble. La douleur a considérablement augmenté; le ventre est ballonné et douloureux, même à la simple pression des couvertures; l'enfant est plié sur le côté droit; la matité dans la région du cœcum est plus nette. Nous ne nous croyons plus le droit d'attendre et nous pratiquons immédiatement une laparotomie latérale.

Une large incision, faite en dedans de l'épine iliaque, permet, après ouverture du péritoine, qui est jaunâtre, de tomber sur une masse d'un rouge foncé: le cœcum. En examinant celui-ci, on voit que cette coloration rouge ne s'étend que sur sa demi-circonférence postéro-externe et sur le péritoine adjacent; au contraire, toute la partie interne, c'est-à-dire celle qui regarde la cavité abdominale, a sa coloration grise normale. L'infiltration sanguine remonte sous le péritoine pariétal jusqu'au delà de l'incision.

A trois travers de doigt de l'extrémité du cœcum, un épanchement de sang noir forme une bosselure transversale qui soulève le péritoine; il semble que les tuniques profondes n'existent plus à ce niveau; une suture de Lembert, au catgut, réunit du haut en bas les parties saines et soutient la paroi intestinale. Plus bas, on trouve une lésion plus importante. Au niveau de l'ampoule, en dehors et en arrière de

Digitized by Google

l'appendice qui est immobilisé, et sur une surface de 2 centimètres environ, ovalaire, à grand axe vertical, la paroi cœcale se trouve uniquement constituée par la séreuse; en déprimant celle-ci, on enfonce le doigt dans l'ampoule. Sans sectionner le péritoine, on fait une suture de Lembert en utilisant l'appendice pour reconstituer la paroi intestinale et en invaginant longitudinalement toute la partie lésée. Après un lavage boriqué, le ventre est refermé par une triple suture. Bien que les hématuries aient cessé, nous pensons utile de continuer l'incision cutanée, en arrière et en haut, pour explorer la région du rein : la loge rénale est intacte; en avant bombe le péritoine, d'une couleur rouge foncé presque noir; à ce niveau, on laisse un petit drain.

Le lendemain 6, l'urine est beaucoup plus abondante, près d'un litre, et tout à fait claire; le pouls est un peu faible. Temp. 38°,4 et 39°,3.

Le 7, la température ne dépasse pas 38°,6; l'enfant demande à manger; ni douleurs, ni vomissements; un litre d'urine.

Le 8, le ventre est un peu douloureux; un lavement huileux provoque une selle abondante, de coloration normale.

Le 10, la quantité d'urine atteint un litre et demi; l'enfant prend des potages.

Le 12, l'enfant mange une pâtisserie apportée par ses parents, et le soir, la température monte à 39°, pour baisser progressivement les jours suivants. Phénomène intéressant, la diurèse augmente, et pendant plusieurs jours, il est rendu deux litres et demi d'urine.

Le malade commence à se lever le 25 septembre, le seul incident de la convalescence est un œdème peu considérable de la jambe droite, qui ne disparaît complètement qu'au commencement de novembre.

Suite de la discussion sur l'appendicite.

M. Reynier. — Je ne veux pas prolonger cette discussion qui dure depuis longtemps. Je serai bref, n'ayant d'ailleurs rien de bien nouveau à dire, mes opinions n'ayant pas changé depuis la dernière discussion, bien que le nombre de mes observations personnelles se soit accru. Je continue toujours à partager la manière de voir de M. Quénu, et vis-à-vis de ces accidents, ma conduite, à peu de chose près, est la même.

J'ai observé 22 appendicites. 16 fois je suis intervenu, avec quatre décès, dont un est survenu trois mois après ma première intervention. J'ai déjà d'ailleurs parlé de cette observation dans cette Société. Il s'agissait d'un tuberculeux, chez lequel un abcès secondaire se forma, qui s'ouvrit dans les bronches et précipita le dénouement final. Sur ces 16 observations, trois fois, j'eus affaire à des lésions d'origine tuberculeuse, et quatre fois, étant donné les antécédents et les autres symptômes que présentaient les

Digitized by Google

malades, je me crus en droit d'admettre l'origine bacillaire de la lésion.

Dans ces 16 observations, j'ai trouvé toujours une lésion, soit du cœcum, 1 fois, soit de l'appendice, 15 fois, et un foyer purulent. Devant cette constatation, qui est celle qu'ont faite tous mes collègues quand ils sont intervenus, il semble que l'intervention chirurgicale, en cas d'appendicite, doit toujours s'imposer. Il vaut mieux ouvrir un foyer purulent que de le laisser s'ouvrir seul, soit dans l'intestin, soit dans le péritoine.

Cependant on ne peut, d'autre part, nier que les appendicites, soignées médicalement, ne guérissent le plus souvent bien et définitivement. Nous aurions mauvaise grâce à douter, dans cette enceinte, de ces guérisons médicales dont plusieurs de mes collègues à ma connaissance, et même parmi ceux qui ont pris part à cette discussion, peuvent fournir des exemples personnels. Ayant eu des appendicites, ils les ont vues évoluer sans intervention et n'ont pas eu de récidive.

Moi-même, à l'âge de 16 ans, j'eus une appendicite débutant par des phénomènes de péritonisme généralisé très accentués, ballonnement du ventre, douleur généralisée, impossibilité de supporter le contact du drap sur le ventre, pseudo-occlusion intestinale, vomissements bilieux, etc. Quelques jours après une accalmie, la température s'élevait, puis l'abcès, probablement s'ouvrant dans l'intestin, tout rentrait dans l'ordre. Depuis 29 ans, je n'ai plus rien ressenti du côté de mon appendice. De pareilles observations sont, bien qu'on en dise, nombreuses. Elles sont de nature à faire hésiter dans l'intervention. Si nous voulons la faire accepter, il faut donc, comme le disait M. Quénu, que nous puissions affirmer que notre intervention est peu dangereuse et n'aggrave pas l'état du malade.

Or, cette intervention sera peu dangereuse si on limite cette intervention à la simple ouverture de l'abcès, en se contentant de l'évacuer, de le drainer sans chercher à trouver quand même l'appendice. Si on le trouve facilement, il vaut mieux, certes, l'enlever. Mais si, pour le trouver, il faut faire des recherches dans lesquelles on risque de détruire des adhérences et de contaminer le reste de la cavité péritonéale, il vaut mieux s'abstenir, laissant tout amour-propre d'opérateur de côté et faisant ainsi une opération moins grave pour le malade.

Opérant avec ces idées, l'incision la meilleure est celle qui conduit directement sur l'abcès. C'est donc la douleur, ou mieux l'empâtement, qui doit faire choisir le tracé de l'incision. Dans la majorité des cas, le foyer purulent étant dans la fosse iliaque, l'incision la meilleure pour l'aborder, sera l'incision parallèle à l'arcade

Digitized by Google

crurale partant un peu au-dessous de l'épine iliaque antérieure et supérieure. Mais dans quelques cas, cette incision devra être reportée plus près de la ligne médiane. Il m'est arrivé, dans un cas, d'ouvrir par une incision parallèle au muscle droit. Dans ces cas, l'appendice est déplacé et, par suite, le siège du foyer purulent, auquel sa perforation a donné naissance.

C'est ainsi que j'explique ces abcès voisins de la vessie, dont a parlé M. Brun et dont, dernièrement, j'ai observé, dans mon service de Lariboisière, un exemple. Dans ce cas, mon incision avait été parallèle à l'arcade crurale, et son extrémité interne arrivait jusqu'à l'orifice inguinal externe. Quant à l'incision médiane, qui au début avait été préconisée par quelques auteurs, elle doit devenir de plus en plus exceptionnelle et être réservée aux péritonites purulentes généralisées et faite consécutivement à l'incision iliaque, car elle expose plus à la contamination du péritoine, ne permettant pas d'arriver directement sur l'appendice.

Il nous reste maintenant à parler du moment opportun d'intervenir; je n'ai en vue que les appendicites aiguës. Dans ces cas, si le début est marqué le plus souvent par des symptômes de péritonisme généralisé, ballonnement du ventre, douleur irradiée sur plusieurs points, petitesse du pouls, dépression cardiaque, généralement, ces phénomènes, après quelques heures, se calment, une accalmie, très souvent trompeuse, se produit, comme l'a fait remarquer M. Routier.

C'est ce moment dont il faut profiter pour intervenir, c'est-à-dire vers le quatrième jour. Si je peux, c'est-à-dire si l'état général et l'état local me le permettent, je temporise encore quelques jours, pour permettre aux adhérences de mieux se former. Je sais bien qu'en agissant ainsi, on peut me dire que je risque de laisser mourir dans les quarante-huit heures, ou dans les trois jours après le début des accidents, des malades qu'une intervention précoce aurait pu sauver. J'avoue que cette objection ne m'arrête pas beaucoup.

Dans ces cas, il s'agit d'une infection péritonéale suraiguë, dans laquelle, qu'on intervienne ou qu'on n'intervienne pas, ma conviction est faite à ce sujet, le résultat final est toujours le même. D'ailleurs, ces cas sont exceptionnels. Chez l'adulte, je ne parle pas des enfants, où la péritonite généralisée primitive paraît plus fréquente, mais dont je n'ai pas, comme mon ami Jalaguier, la pratique, le péritoine se défend généralement mieux. Dans la grande majorité des appendicites, il y a tendance naturelle à la localisation de la lésion, et les malades que l'on guérit, en intervenant de bonne heure, sont des malades où la localisation péritonéale devait se faire; ce sont des malades qui ont plus de péritonisme généralisé

Digitized by Google

que de péritonite. C'est peut-être moins glorieux pour le chirurgien, mais plus heureux pour le malade.

Aussi ma règle de conduite, quand je suis appelé au début d'une appendicite, est celle de combattre cette réaction péritonéale primitive et de favoriser la localisation par des applications de glace, puis de relever le cœur par des injections de caféine, de sérum artificiel. Quand le shock a diminué, quand le pouls s'est remonté, alors j'interviens, ne risquant pas une opération où le shock chloroformique et opératoire vient aggraver l'état de dépression du malade.

M. Schwartz. — Je tiens à joindre mes observations à celles de mes collègues, apportées sur l'appendicite et son traitement. Je ne parlerai qu'incidemment de l'appendicite à répétitions que notre collègue Jalaguier a laissée de côté dans son rapport. Je cite cependant la forme d'appendicite qui, au point de vue de la détermination à prendre, est peut-être la plus scabreuse. Toutes les fois qu'après une ou deux poussées je constate soit de la tuméfaction, soit de la douleur à la pression en un point de la fosse iliaque, je suis d'avis d'aller à la recherche du corps du délit et, sur les treize cas que j'ai opérés de la sorte, jamais je n'ai eu à me repentir. Tout récemment encore, j'ai opéré le fils d'un de nos confrères qui avait eu quatre poussées en l'espace de trois ans, dont les deux premières très violentes. L'opération, faite sur mes instances et les conseils de mon maître et ami le Dr Rendu, nous a montré un appendice adhérent au cœcum renflé en massue, contenant un calcul fécal entouré de pus et dont l'ulcération était en voie de perforer les tuniques de l'organe et de fuser dans le péritoine. A ce propos, j'ajouterai que presque toujours, dans tous ces cas, il m'a été possible de sentir l'appendice tuméfié ou douloureux.

Si on ne le sent pas, lors d'une appendicite aiguë ou subaiguë, il n'en est plus de même, à mon avis, quand on examine le malade pendant une période de rémission ; j'ai pu facilement, dans le cas que je viens de rapporter, faire sentir l'appendice au père de l'enfant après l'avoir palpé moi-même. Je reviendrai plus longuement dans un travail ultérieur sur les observations d'appendicite à rechutes qui, toutes, après l'excision de l'appendice, se sont terminées par la guérison.

J'ai eu l'occasion d'observer 15 cas d'appendicites aiguës ou subaiguës. Comme mes collègues, j'en admets, au point de vue clinique, deux formes bien tranchées, l'une s'installant avec toutes les allures d'une péritonite généralisée, se manifestant souvent, comme nous l'a dit si judicieusement notre collègue et ami Nélaton, avec tous les symptômes d'un étranglement interne ; l'autre, moins

Digitized by Google

brutale, se traduisant par des symptômes localisés à la fosse iliaque droite ou à tel point voisin de l'abdomen.

J'ai observé en tout cinq faits de la première catégorie. Dans le premier en date, je pensais à un étranglement interne ; il s'agissait d'une appendicite perforante avec septicémie péritonéale suraiguë ; le malade fut emporté en vingt-quatre heures, malgré la large ouverture médiane et latérale, malgré le lavage du péritoine et son drainage. Dans trois autres faits, il s'agissait de péritonites généralisées, mais d'allures moins suraiguës ; des trois malades, deux ont succombé, au bout de quatre à cinq jours, à la forme péritonitique avec abcès multiples ; j'espérais sauver la troisième, à laquelle j'avais retiré, par une large incision, près de 2 litres de pus horriblement fétide sans ouvrir l'appendice, quand, au bout de douze jours, elle fut enlevée par une pleurésie suraiguë avec myocardite infectieuse.

Dans un dernier cas, il s'agissait d'une appendicite survenue chez une femme de 47 ans, dont le début a coïncidé avec le moment des règles. Il se forma rapidement une énorme collection à droite dans la fosse iliaque, et des phénomènes graves de péritonite généralisée existaient au moment de son entrée à l'hôpital. J'intervins aussitôt en incisant la fosse iliaque droite et je constatai que la grande cavité péritonéale communiquait largement avec le foyer de l'abcès qui entourait l'appendice que je ne voulus pas réséquer, mais qui était manifestement altéré. Il s'écoula du péritoine un litre environ de pus crémeux, jaune pâle, analogue à celui que nous a si bien décrit notre collègue Routier ; je fis un grand lavage de toute la cavité péritonéale ; je drainai largement à la gaze iodoformée et le péritoine, et l'abcès limité en haut par des adhérences très fragiles contre les anses grêles. La malade guérit parfaitement.

Neuf fois, j'ai eu à intervenir pour des appendicites enkystées qui, toutes, se sont terminées par la guérison après incision aussi précoce que possible. Il est évident qu'à ce point de vue, nous ne sommes pas les maitres de la situation ; les malades nous arrivent à des époques variables de l'évolution de leur affection ; quand il y a de la fréquence du pouls surtout en discordance avec la température, de la contracture de la paroi sous l'influence de la pression et de la palpation, un peu de ballonnement, je suis d'avis d'aller à la recherche du pus que l'on trouvera presque toujours. Si on ne le trouve pas, je pense, comme mes collègues Monod et Quénu, qu'il y aura tout avantage à laisser la brêche largement ouverte par un tamponnement iodoformé qui sera comme un appel à l'abcès profond. Certainement, ce n'est pas là une façon de faire idéale ; mais je crois que l'on fera courir moins de risque à son opéré que

Digitized by Google

de vouloir quand même, par des délabrements multiples, ouvrir des poches purulentes profondes et difficilement accessibles.

Une de mes observations d'appendicite subaiguë s'est présentée avec les caractères un peu spéciaux sur lesquels je vous demande la permission d'insister. Il s'agit d'un homme de 51 ans, qui avait eu en septembre, puis en février, des crises de coliques, avec nausées et constipation opiniâtre ; sa fosse iliaque était devenue douloureuse, puis tout était rentré dans l'ordre. Le 8 mars de la même année 1894, il fut pris des mêmes symptômes avec tuméfaction dans la fosse iliaque droite. A son entrée, nous trouvons dans la fosse iliaque et le flanc droits une tuméfaction dure, bosselée, de la grosseur du poing, formant nettement une tumeur douloureuse à la pression ; la tumeur, saisie à pleines mains à travers la paroi, paraît un peu mobile ; elle est mate à la percussion ; il n'y a pas de fièvre.

Pensant à une appendicite chronique, j'incise dans la fosse iliaque, on trouve le côlon ascendant et les anses d'intestin grêle agglutinées et formant ensemble une grosse masse adhérente à la fosse iliaque ; de ci de là, on tombe sur de véritables masses fibrineuses tendant vers la suppuration ; à mesure qu'on avance vers le centre de la tumeur, le décollement des anses devient de plus en plus scabreux, et nous nous arrêtons, craignant d'en léser quelqu'une, pour prendre le parti que nous avons indiqué plus haut : drainage à la gaze iodoformée, suture partielle du péritoine et des plans de la paroi. Nous n'avons pu découvrir l'appendice qui, certes, formait le centre de la masse. Il ne s'évacue ni pus ni corps étranger quelconque, et toute cette masse avait totalement disparu, lorsque nous avons revu notre opéré six mois après, avec un peu d'éventration au niveau du point qui était resté ouvert ; depuis il n'a plus souffert et se porte à merveille.

Une de nos appendicites aiguës avec collection postérieure s'est terminée par une fistule qui a mis deux ans à se fermer. Dans une autre, la fistule stercorale avec issue d'un calcul fécal a duré quinze jours au plus et s'est fermée spontanément ; comme on n'avait pas trouvé l'appendice, elle a démontré la réalité de la lésion appendiculaire. Pour terminer, je citerai un dernier fait qui m'a permis de constater, par l'examen direct, la guérison d'une appendicite. Une jeune femme avait eu une poussée d'appendicite très nette le 21 décembre 1894. Comme les phénomènes locaux et généraux étaient peu accentués, je ne l'opérai pas, la laissai au repos, lui prescrivis quelques purgatifs doux et des compresses humides sur le ventre : elle guérit. Je l'opérai trois semaines après d'une hernie inguinale et, par le trajet herniaire, je pus trouver l'appendice absolument atrophié, adhérant intérieurement à la fosse

Digitized by Google

iliaque, si bien que je me refusai à l'enlever. Quelques adhérences unissaient l'extrémité inférieure du cœcum à la paroi abdominale.

Voici mes résultats :

Sur 13 cas d'appendicite à rechutes opérés à froid, 13 succès.

Sur 5 cas d'appendicite avec péritonite généralisée, 4 morts, 1 guérison.

Sur 9 cas d'appendicite circonscrite opérés, 9 guérisons.

Voici maintenant mes conclusions :

Il est assez souvent difficile de dépister l'appendicite perforante suraiguë, on devra y songer toutes les fois qu'on sera en présence de signes de pseudo-étranglement et, après la laparotomie médiane, chercher dans la fosse iliaque droite si véritablement l'appendice est en cause. Cette catégorie de cas est presque toujours mortelle, quoi que nous fassions. Le pronostic sera moins grave dans les cas de suppurations péritonéales étendues que dans ceux où il existera des abcès multiples.

Il faut intervenir le plus rapidement possible et par la laparotomie, et par l'incision iliaque et ouvrir largement la cavité péritonéale. Les appendicites enkystées devront être ouvertes le plus tôt possible, dès que la présence du pus pourra être soupçonnée ; dans le doute, il ne faut pas s'abstenir. Si on ne trouve pas le pus, laisser le péritoine ouvert et tamponner à la gaze iodoformée. En tout cas, ne pas chercher quand même l'appendice, quand on ne le trouve pas facilement, dans les cas d'appendicites à rechutes. Du moment que l'on sent l'appendice à la palpation, qu'il reste gros ou douloureux, le réséquer à froid pour prévenir l'explosion des accidents que peut déterminer une nouvelle rechute.

M. P. Reclus. — Il eut mieux valu s'en tenir aux termes mêmes de la discussion, tels que le rapporteur, M. Jalaguier, les avait posés ; mais, puisqu'on s'est écarté du point en litige, je vais, comme tous les orateurs précédents, faire une incursion à travers les divers formes de l'appendicite, tout en regrettant que rien de nouveau n'ait été versé aux débats, depuis les communications des années précédentes.

J'ai, depuis cette époque, pratiqué l'ablation à froid de quatre appendices, et je dois dire que je n'y ai point trouvé cette facilité particulière que tous nous avons semblé admettre dans nos premières discussions. Dans trois de mes cas, je n'ai trouvé le processus vermiculaire qu'après de longues recherches, et j'ai dû le sculpter dans une gangue épaisse de néo-membranes. Que les chirurgiens en soient bien avertis. Réséquer l'appendice dans ces conditions est souvent une entreprise laborieuse et semée de nombreux écueils. Une quatrième fois, l'appendice était libre, sans

Digitized by Google

adhérences; il paraissait même absolument sain, et j'aurais hésité à en pratiquer l'ablation si, à plusieurs reprises, le diagnostic de « crise appendiculaire » grave n'avait été porté par plusieurs de nos collègues des hôpitaux. D'ailleurs, l'examen anatomique en fut fait par M. Pilliet, qui constata une inflammation folliculaire des plus nettes. Cette résection à froid me paraît très recommandable, malgré ses difficultés : d'abord, on ne sait pas quelle serait la gravité de la prochaine crise; elle pourrait être mortelle. Et puis, dans les opérations faites pendant l'intervalle des crises, il n'y a pas de foyer purulent à ouvrir ; la plaie n'est pas infectée ; on peut fermer la paroi abdominale par des sutures solides et éviter les éventrations consécutives, très fréquentes après l'ouverture des abcès péri-cœcaux.

Je ne parlerai pas des appendicites suraiguës, de celles qui provoquent une péritonite généralisée. Je n'en ai observé qu'un cas, justement celui qui a été la base des premières discussions de la Société de chirurgie. Je crois, en effet, avoir, en France, enlevé le premier appendice de propos délibéré; en tout cas, c'est mon observation qui a provoqué ici les premiers débats sur ce sujet. Eh bien, je n'ai pas observé depuis de cas semblables de péritonite généralisée. M. Tuffier, lui, en a rapporté plusieurs faits avec un nombre de guérisons relativement considérable. S'agissait-il bien de péritonite généralisée et non pas de péritonite localisée, mais à foyer très étendu? Je ne saurais le dire et je rappellerai que je considère avec Roux cette affection comme particulièrement dangereuse. Ne disait-il pas, dans un mémoire célèbre, qu'elle ressortit plutôt aux pompes funèbres qu'à la chirurgie ?

Depuis nos dernières discussions, j'ai pratiqué 27 opérations pour appendicites localisées : 26 de mes malades ont survécu ; un seul est mort au troisième mois, et les hémoptysies fréquentes qui survinrent tout à coup, l'amaigrissement progressif, les sueurs nocturnes, les signes stéthoscopiques prouvent qu'il s'agissait d'une granulie pulmonaire ; l'appendicite elle-même devait être aussi d'origine tuberculeuse. Dans les 26 autres cas, la guérison s'est faite sans encombre et je n'ai rien de particulier à noter. Je crois que ces abcès à distance, signalés par nos confrères, sont connus depuis longtemps.

Dans ma première communication, je disais que je cherchais toujours peu ou prou à trouver l'appendice, non pas pour le réséquer toujours ; il y a des cas où cette résection serait dangereuse; on pourrait, en voulant la faire à tout prix, déchirer des adhérences protectrices et inoculer la grande séreuse péritonéale ; mais, disais-je, si je cherche cet appendice, c'est que, très souvent, à son pourtour, on ouvre des abcès secondaires, portes voisines des

Digitized by Google

portes principales, et qui échapperaient peut-être au chirurgien sans cet examen de l'appendice. Comment n'y aurait-il pas de ces collections purulentes éloignées? Qu'on se rappelle que, dans certains cas, l'appendice peut mesurer 14 centimètres, et, il y a trois jours, j'en ai réséqué un de cette longueur. On voit à quelle distance, en avant, en arrière, dans le petit bassin, vers le rein, vers la masse intestinale, il peut inoculer les germes d'un abcès. J'ai signalé, d'après quelques auteurs, des abcès périphériques et péri-hépatiques et jusqu'à des pleurésies purulentes. Les abcès à distance dont nous ont parlé nos collègues ne me paraissent donc pas une nouveauté.

Quant à la question du traitement, je n'ai pas varié depuis mon premier mémoire, et je suis heureux de constater que les objections que l'on me faisait ne se sont pas fait jour dans la discussion actuelle. Je suis interventionniste convaincu, et je répète que si les médecins nous rapportent tant de cas de guérisons, c'est que l'appendicite, à côté de guérisons réelles, compte nombre de fausses guérisons. J'ai cité un cas où trois médecins différents avaient noté trois fois une guérison obtenue par la glace et l'opium, et cet individu était si peu guéri qu'il devait succomber à une quatrième crise. Ce déplorable exemple d'abstention n'en grossissait pas moins les statistiques de trois unités de fausse prévision! Pour ma part, j'opère toutes les fois que je constate un empâtement dans la fosse iliaque, car, toutes les fois que cet empâtement existe, on trouve une collection purulente. Mais j'ai trop longuement insisté sur tous ces faits dans les discussions des années précédentes pour avoir besoin d'y revenir aujourd'hui.

M. Tuffier. — Je ne répondrai que quelques mots aux objections qui viennent de m'être faites. En premier lieu, j'affirme qu'il n'y a pas la moindre équivoque possible à propos des cas de guérison que j'ai publiés avec l'étiquette : péritonite généralisée. Quand, après ouverture d'une péritonite purulente, je tombe dans un foyer assez vaste pour que je puisse me mouvoir librement de la fosse iliaque à l'estomac, je m'étonne qu'on puisse mettre en doute la généralisation de la péritonite.

En deuxième lieu, je maintiens intégralement mon opinion sur la netteté des indications de l'intervention dès que l'existence d'un foyer purulent est assurée. Ce n'est là que l'application d'une loi chirurgicale qui ne souffre pas d'exceptions. Enfin, comme troisième réflexion, je ferai observer à M. Reclus que je n'ai jamais eu la pensée de confondre les abcès de généralisation en connexion plus ou moins directe avec le foyer appendiculaire primitif et les abcès à distance, véritables abcès pyohémiques. Il y a

Digitized by Google

là deux variétés d'abcès que tout sépare et qui veulent être envisagés isolément.

M. P. Reclus. — Je souhaite bien vivement que M. Tuffier soit dans le vrai en considérant comme appendicites avec péritonite généralisée tous les cas dont il nous a parlé. Si les faits similaires devenaient plus nombreux, nous pourrions alors revenir un peu sur nos préventions premières, mais j'avoue que je demeure encore assez incrédule. Quant aux affirmations de M. Tuffier sur la nécessité d'intervenir dès qu'il y a du pus, et sur les distinctions fondamentales qu'il convient d'établir entre les abcès à distance et les abcès par diffusion, j'y souscris d'autant plus volontiers qu'elles sont exactement conformes aux idées que j'ai toujours défendues.

M. Jalaguier. — Je suis heureux que mon rapport à propos de l'observation de M. Rigal ait été le point de départ de cette discussion sur l'appendicite. Parmi les observations qui nous ont été communiquées par nos collègues, les unes, qui concernent des péritonites plus ou moins généralisées, se rattachent à la catégorie de faits que j'ai exclusivement visés dans mon rapport ; les autres s'en éloignent beaucoup, tant au point de vue des indications opératoires que du pronostic ; ce sont les observations d'appendicite circonscrite et d'appendicite à rechute. Comme je suis loin de partager la manière de voir de la plupart de mes collègues relativement au traitement des appendicites circonscrites, et comme la discussion de cette question si importante demanderait des développements dans lesquels je ne puis entrer aujourd'hui, je vous demande la permission de ne pas l'aborder. Je désire m'en tenir aux péritonites généralisées et vous apporter simplement, comme complément de mon rapport, un exposé aussi succinct que possible de mon expérience personnelle sur ces formes redoutables de l'appendicite.

J'ai observé, à l'heure actuelle, 71 cas d'appendicite ou de typhlite (j'admets encore la typhlite, mais je la considère comme fort rare). Sur ce nombre, j'ai vu 33 fois la *péritonite généralisée*, 28 observations me sont personnelles ; les 5 autres appartiennent à MM. G. Marchant (1 obs.), Nélaton (3 obs.), Ch. Monod (1 obs.) ; elles ont trait à des malades que j'ai observés avec ces collègues, ou à des opérations auxquelles j'ai participé. Je les mentionne pour mémoire et parce qu'elles ont contribué à mon instruction, mais je les laisse dès maintenant de côté.

Sur mes 28 malades, qui étaient tous des enfants, je tiens à le spécifier, j'en ai laparotomisé 22, et je n'ai obtenu que 4 guérisons opératoires. Je dis guérisons opératoires, car ma dernière opérée, chez laquelle j'ai trouvé une vaste péritonite suppurée, consécutive

Digitized by Google

sans doute à une appendicite tuberculeuse, ne tardera vraisemblablement pas à succomber à la tuberculose pulmonaire ; la laparotomie a été pratiquée le 22 mai dernier.

Les six enfants que je n'ai pas opérés sont morts ; je me suis abstenu quatre fois, parce que les malades étaient agonisants et deux fois, parce qu'ils m'ont paru trop profondément intoxiqués par l'infection péritonale pour qu'une laparotomie pût être tentée avec quelque chance de succès. On pourra me dire que j'aurais dû opérer quand même ; je répondrai que tous les enfants, sans exception, que j'ai laparotomisés pour cette forme terrible de la péritonite ont succombé, soit presque aussitôt après l'ouverture du ventre, soit dans les douze heures. Bien plus, je suis persuadé que l'intervention a sensiblement précipité la terminaison. Dans les deux cas en question, je n'ai pas voulu opérer quoique les enfants pussent, à la rigueur, paraître en état de supporter l'opération, parce que je suis intimement convaincu de l'impuissance de la laparotomie dans la forme d'infection péritonéale présentée par ces enfants. Je ne fais d'exception que pour les cas bien rares où l'on pourrait intervenir tout à fait au début des accidents. J'essaierai tout à l'heure d'indiquer les caractères cliniques de cette forme.

M. Quénu vous a dit qu'il fallait distinguer, au point de vue du pronostic, l'infection péritonéale diffuse de la péritonite purulente proprement dite ; c'est une opinion que je partage absolument ; plus j'opère de péritonites, plus cette distinction me paraît fondée. Dans mes 22 laparotomies pour péritonites généralisées d'origine appendiculaire, j'ai rencontré douze fois la forme septique diffuse, sans réaction inflammatoire du péritoine. Mes douze opérés ont succombé. Dix fois, j'ai eu affaire à la forme purulente avec exsudats inflammatoires, agglutinant plus ou moins les anses intestinales. C'est dans cette série que je compte mes 4 cas de guérison.

Dans la *forme septique diffuse*, on donne issue à un liquide infect, louche, ressemblant à du bouillon sale. Les anses intestinales, parfois à peine rouges, sans adhérences, baignent dans ce liquide que l'on trouve en grande abondance dans le bassin, dans les flancs, jusque sous le diaphragme ; il en vient de partout, et nulle part on ne rencontre de collections nettement circonscrites. La production de cet exsudat peut être extrêmement rapide ; sur une petite fille de huit ans que j'ai opérée le 8 mai dernier, avec l'aide de mon ami Nélaton, vingt-deux heures après le début des accidents, le liquide septique était déjà répandu dans tout l'abdomen. Il s'agit, dans ces cas. d'une véritable inondation. Parfois, on rencontre bien ça et là quelques adhérences mollasses entre les anses intestinales, ou entre celles-ci et l'épiploon, comme si le péritoine avait fait effort pour endiguer ; mais nulle part la barrière

Digitized by Google

n'a pu être établie d'une manière efficace. On conçoit l'impossibilité de venir à bout, par des lavages aussi abondants et par une toilette péritonéale aussi minutieuse qu'on voudra, d'une infection diffusant ainsi dans tous les méandres et tous les recoins de la cavité abdominale. Je crois pouvoir affirmer que cette forme est à peu près incurable, et je dirais volontiers qu'il faut s'abstenir de toute intervention quand on la diagnostique avec certitude et quand on n'est pas appelé très peu d'heures après le début.

Dans l'autre forme, celle dont j'ai observé dix exemples, le péritoine irrité a réagi ; la formation d'adhérences s'est opposée à l'irrigation septique de toute la cavité abdominale ; on a alors affaire à de *grandes péritonites enkystées*. Le pus, toujours plus ou moins séreux et fétide, s'accumule dans le petit bassin, dans les fosses iliaques, et remonte souvent dans les flancs, de manière à occuper un quart, un tiers, ou même la moitié de la cavité abdominale. Les anses intestinales réunies en paquet par des adhérences, couvertes de fausses membranes d'un jaune verdâtre, enveloppées en partie par l'épiploon, forment la paroi de la cavité purulente et le liquide septique ne s'insinue pas entre elles. C'est le cas le plus favorable.

Dans quelques circonstances, il y a plusieurs cavités purulentes plus ou moins bien isolées les unes des autres. J'ai souvent rencontré la disposition suivante : un gros foyer situé derrière le cœcum et remontant plus ou moins haut le long du côlon ascendant ; un autre foyer plus considérable encore dans l'excavation pelvienne ; enfin, très souvent, une troisième collection dans la fosse iliaque gauche. Quelquefois, et il semble s'agir là de cas intermédiaires aux grands épanchements enkystés et à la forme diffuse, on évacue outre les cavités purulentes pelviennes et iliaques, trois ou quatre foyers indépendants, bien limités et développés à une certaine distance entre les anses intestinales.

L'intervention chirurgicale peut être efficace dans les différents types de cette forme ; en effet, sur mes 4 cas de guérison, j'ai rencontré : deux fois, une vaste cavité purulente, occupant l'excavation pelvienne et les fosses iliaques ; une fois, un grand foyer pelvien, et, à côté, une vaste collection remontant le long de l'S iliaque ; enfin, une fois, j'ai vu une grande cavité pelvienne, et, à distance, quatre ou cinq abcès enkystés au milieu des anses intestinales.

J'arrive maintenant au point le plus délicat : Peut-on distinguer cliniquement les deux formes ? M. Nélaton nous a dit, dans la dernière séance, qu'il ne croyait pas ce diagnostic possible. Je suis loin de partager cette opinion et je crois que, dans beaucoup de cas, la *péritonite septique diffuse*, qui serait mieux nommée

Digitized by Google

intoxication péritonéale, et la *péritonite purulente à grands enkystements*, se traduisent par des manifestations symptomatiques très sensiblement différentes ; je crois qu'on peut arriver à les distinguer l'une de l'autre, sinon avec une certitude absolue, car il peut exister des cas mixtes ; du moins avec une précision suffisante pour qu'il soit permis de tenir compte de ce diagnostic dans l'appréciation des indications opératoires.

La *péritonite septique diffuse* débute fréquemment comme une vulgaire indigestion ; la douleur abdominale n'est ordinairement pas très vive et il faut penser à explorer la fosse iliaque droite pour la réveiller. Il n'est pas rare que les malades accusent une simple douleur épigastrique. Les vomissements manquent rarement au début ; mais ils peuvent être réduits à une ou deux évacuations alimentaires ou bilieuses. Quelquefois il y a de la constipation, mais la diarrhée est bien plus fréquente ; aussi, cette forme est-elle rarement prise pour une occlusion intestinale. Le météorisme, peu marqué au début, manque parfois presque absolument ; lorsqu'il existe, il occupe surtout la région ombilicale et l'épigastre. La température qui s'élève vers 39° pendant les premières vingt-quatre ou trente-six heures s'abaisse d'ordinaire, à partir du deuxième ou du troisième jour, à 37°, 37°,5 dans le rectum ; pendant que la fréquence du pouls augmente, en même temps que sa force diminue. Souvent le pouls est irrégulier ; le nombre et la force des pulsations varient d'une heure à l'autre. La respiration est accélérée, mais, cependant presque toujours régulière et abdominale, car l'abaissement du diaphragme est peu ou pas douloureux. La langue est habituellement humide, saburrale, rouge à la pointe et sur les bords. Le faciès du malade est caractéristique ; non seulement il a l'aspect péritonéal, mais il est terreux ou plombé ; souvent les sclérotiques prennent une vague coloration jaunâtre, ocreuse. On a l'impression que l'organisme est très profondément touché. La palpation du ventre est, souvent, presque indolore et les muscles ne sont même pas contracturés. Ce sont les cas les plus graves. La percussion la plus minutieuse ne revèle aucune matité, au moins à une époque rapprochée du début ; plus tard, on peut trouver de la submatité ou même de la matité en divers points, notamment au-dessus des arcades crurales. Le toucher rectal qu'on doit toujours pratiquer peut donner d'utiles renseignements en faisant connaître la réplétion des culs-de-sacs péritonéaux ; mais, tout à fait au début, on ne trouve rien.

En somme, ce qui caractérisc cette forme, c'est l'absence presque complète de retentissement péritonéal. Aussi, bien souvent, des observateurs même prévenus, peuvent-ils penser pendant trois ou quatre jours, soit à un simple embarras gastrique, soit à

Digitized by Google

une grippe avec manifestations gastro-intestinales (j'ai vu deux enfants chez lesquels, outre des symptômes légers d'indigestion, il n'y avait qu'une douleur à la nuque), soit à une fièvre typhoïde au début, soit, enfin, à une obstruction intestinale ; mais, je le répète, cette dernière erreur de diagnostic n'est pas ici très commune, car, le plus ordinairement, il existe de la diarrhée.

La *péritonite purulente* proprement dite débute, en général, d'une manière plus bruyante : les douleurs spontanées sont plus vives, plus nettes; leur maximum siège dans l'une ou l'autre fosse iliaque, le plus souvent à droite, mais assez fréquemment aussi à gauche. Les vomissements répétés, tenaces sont la règle ; d'abord alimentaires, ils deviennent bientôt bilieux, puis porracés. Les selles sont le plus souvent supprimées au point qu'on diagnostique couramment une *occlusion intestinale*. Dans quelques cas cependant, on note la diarrhée, mais c'est un fait très rare. Pendant les premières périodes, les muscles abdominaux sont contracturés ; mais, bientôt, survient un météorisme qui m'a paru plus général et plus marqué que dans la forme septique diffuse. La température et le pouls, bien que présentant presque toujours une certaine discordance sont cependant, moins nettement dissociés ; la respiration est plus anxieuse, plus courte, moins abdominale, parce que l'abaissement du diaphragme est plus douloureux. Le faciès toujours très altéré, n'a cependant pas, au même degré que dans la forme précédente, l'aspect plombé. La palpation du ventre est douloureuse, surtout dans les fosses iliaques et au-dessus du pubis, souvent on note, sinon des douleurs de cystite, du moins des envies fréquentes d'uriner. La percussion donne presque toujours de la sonorité, car le pus est accumulé profondément au-dessous des anses intestinales agglutinées. Jamais ou presque jamais on ne trouve cette plaque d'induration iliaque qui est si caractéristique de l'appendicite circonscrite. En revanche, le doigt introduit dans le rectum reconnaît très souvent une accumulation de liquide dans l'excavation. J'ajoute que, très fréquemment, j'ai observé dans cette forme la dilatation des veines sous-cutanées abdominales au-dessus des arcades de Fallope, et quelquefois, un œdème très léger, une sorte de boursouflure du tissu cellulaire sous-cutané, je n'ai jamais constaté ces deux signes avec la même netteté dans les cas de péritonite septique diffuse,

En résumé, on peut dire que, dans la forme diffuse, les symptômes de réaction inflammatoire sont tellement atténués qu'ils peuvent presque passer inaperçus, tandis que dans l'autre forme, on a véritablement affaire à des symptômes de péritonite.

Sans doute il y a des cas intermédiaires, et les deux types n'existent pas toujours aussi tranchés, aussi schématiques que je viens

Digitized by Google

d'essayer de vous les montrer ; enfin il arrive que, à un moment donné de son évolution, une péritonite à grand enkystement se complique d'une irrigation diffuse des parties du péritoine respectées jusque-là. Néanmoins, je me crois autorisé à affirmer que, dans la majorité des cas, à un moment donné, le diagnostic de ces deux formes est possible.

J'ajoute que, en toute conscience, je ne me comporte plus aujourd'hui de la même manière lorsque je crois avoir affaire à une infection diffuse et à une vraie péritonite. Dans le cas d'infection diffuse, je n'interviens que si je suis appelé à une époque très rapprochée du début ; je n'interviens plus après le deuxième ou le troisième jour. J'ai opéré trois fois, avant le troisième jour ; mes trois opérés sont morts, il est vrai ; cependant j'opérerai encore dans les mêmes conditions, car il y a, peut-être, une chance de salut, quelque minime qu'elle soit. Dans les cas de péritonite nettement caractérisée, et aussi dans les cas où j'ai le moindre doute, où j'hésite tant soit peu entre la péritonite vraie et la forme septique diffuse, j'interviens toujours, et le plus tôt possible. Excepté bien entendu, lorsque les malades sont à l'agonie.

Communication.

Le gaïacol comme anesthésique local.

Par M. J.-L. CHAMPIONNIÈRE.

La découverte d'un anesthésique local sûr et inoffensif, sans avoir l'importance qu'aurait la découverte d'un anesthésique général remplissant les mêmes conditions, mérite d'appeler l'attention.

M. André, pharmacien à Paris, un de mes anciens élèves, est venu nous annoncer qu'il avait découvert que le gaïacol en injections sous-cutanées et intra-dermiques était un anesthésique local d'une grande puissance, d'une longue durée et très probablement d'une parfaite innocuité. M. André, atteint, au cours d'une expérience, d'une brûlure très douloureuse, eut l'idée de se panser avec une pommade contenant du gaïacol. Il savait que le gaïacol, comme tous les phénols, est doué de propriétés anesthésiantes, lorsqu'on l'emploie en application sur le derme ; et, comme il faisait des recherches sur l'emploi du gaïacol, il en avait précisément à sa portée. Le résultat dépassa ses espérances et il fut tellement soulagé que, réfléchissant à la puissance du gaïacol, il se demanda si, en l'injectant dans les tissus et sous les tissus sensibles, on

Digitized by Google

n'obtiendrait pas une anesthésie complète. La suite devait lui montrer la réalité de ces propriétés très parfaites du gaïacol.

On remarquera que M. André avait là l'avantage d'utiliser une substance bien connue et parfaitement inoffensive. Le gaïacol a été donné à l'intérieur à doses élevées. Il a été utilisé en applications sur le derme à doses élevées également. M. Ferrand nous faisait remarquer à l'Académie que des applications de un centimètre cube sur la peau avaient déterminé des malaises sérieux et que le gaïacol abaissait la température. Mais il s'agit là de doses très considérables et il y a entre les doses ainsi employées et notre dose utile une marge bien grande.

Il y a beaucoup mieux; on a l'expérience parfaitement suffisante des *injections sous-cutanées* de gaïacol au point de vue de leur innocuité. Le gaïacol en injections hypodermiques a été substitué à la créosote dans le traitement de la tuberculose et on connait ses propriétés. Bien que le gaïacol soit très facilement absorbé, on a pu en injecter des doses très élevées.

Dans la thèse du Dr Charles de Mahis, qui remonte déjà à cinq années, consacrée aux injections de gaïacol iodoformé, faite dans le service de M. Ferrand, on peut constater que des injections de gaïacol sur des animaux ont montré que ceux-ci supportaient des doses énormes de gaïacol. On a pratiqué des injections sur des tuberculeux en commençant par des doses de cinq centigrammes, en répétant les injections quotidiennement; on a fait souvent d'une façon régulière des injections quotidiennes de 25 centigrammes. M. Burlureaux, qui avait conseillé de substituer le gaïacol à la créosote dans les injections, avait pratiqué, sans accident local et sans accidents généraux, l'injection de solution dans l'huile faite, à un pour quinze, à un pour dix, à un pour cinq et même à un pour trois. Il l'avait toujours trouvée parfaitement tolérée par les tissus.

En rappelant ce qui est déjà le passé connu du gaïacol, on peut se demander pourquoi dans la séance où j'ai présenté à l'Académie de médecine les observations de M. André, M. Magitot réclamait des expériences sur les animaux. En ce qui concerne l'action générale du gaïacol, les expériences sont faites depuis bien longtemps non seulement sur les animaux, mais sur l'homme. En ce qui concerne l'anesthésie, on sait combien les animaux sont de mauvais réactifs mal comparables à l'homme. Les résultats diffèrent absolument pour les phénomènes les plus grossiers et pour les faits si délicats de l'analgésie, nous avons réellement besoin que le sujet nous fasse part de ses sensations. On ne voit pas bien ce que des expériences sur les animaux auraient ajouté aux faits très curieux et très probants sur lesquels nous allons revenir.

C'est en chirurgie dentaire que M. André a fait sur l'anesthésie

Digitized by Google

locale ses premières expérimentations et c'est encore en chirurgie dentaire que l'expérience est la plus complète, ce qui se conçoit aisément, puisqu'on peut faire naître à chaque instant les circonstances favorables à son emploi. M. de Marion, dentiste à Paris, a fait les premières expériences dans sa clinique particulière, et M. Ferrier, dentiste de l'hôpital de Lariboisière, a fait ensuite de très nombreux essais.

La substance employée a été une solution huileuse de gaïacol. La première solution employée était au dixième; une seringue de la solution contenait dix centigrammes de gaïacol. Très vite il a été reconnu que cette concentration de la solution était inutile. La solution courante aujourd'hui contient cinq centigrammes de gaïacol par seringue et il est probable qu'on pourra encore abaisser le titre de cette solution actuellement au vingtième.

L'injection a été faite sous la muqueuse gingivale soit sur deux points opposés, soit en quatre points à la base de la dent, comme on le fait le plus souvent avec la cocaïne. Une demi-seringue, puis une seringue ont été employées. Avec une seringue contenant cinq centigrammes utilisée pour les quatre piqûres, l'anesthésie est parfaite. Pour qu'elle se produise, il faut attendre un temps nécessaire pour l'imprégnation. Pour arriver aux résultats les plus satisfaisants, il faut attendre de six à sept minutes. Si l'on attend un peu plus, les résultats sont plus complets encore; huit à dix minutes sont un très bon terme.

MM. de Marion et Ferrier ont observé nombre de fois que l'anesthésie était complète même pour les cas où la région était enflammée (cas de kystes radiculaires, de périostites ou d'abcès dentaires). Anesthésie est même un mauvais mot, car il s'agit plutôt d'analgésie. Le sujet conserve la sensation des contacts, il a la notion des mouvements accomplis par l'instrument. Mais toute sensation douloureuse a disparu. On a pu procéder à l'ablation de séries de chicots, de débris dentaires, opérations longues et douloureuses sans que le sujet manifestât de douleur.

Le seul inconvénient qui ait été noté à la suite de quelques injections a été la formation de très petites eschares au point d'entrée de l'aiguille. Encore ces cas, très rarement observés, paraissent pouvoir être rapportés au mode de la solution; et les faits ne se sont pas renouvelés avec une solution faite dans des conditions un peu différentes. Aucun phénomène gênant n'a été observé, et l'odeur seule du liquide a frappé les sujets.

Déjà beaucoup de dentistes ont suivi l'exemple donné et j'ai reçu tout récemment d'un de mes amis, dentiste à Senlis, M. Audy, l'observation d'une série de seize opérations faites avec l'anesthésie par le gaïacol et lui ayant donné la satisfaction la plus com-

Digitized by Google

plète. Je noterai en passant que toutes ses opérations ont été faites avec la solution au vingtième, avec une seule seringue contenant cinq centigrammes. Le Dr Paulin, dentiste à Paris, m'a rapporté que dès sa première expérience sur un sujet pusillanime, il avait eu un très bon succès.

Il était bien probable que l'anesthésie observée en chirurgie dentaire pourrait être observée en toute région, car s'il y a des sujets de grande irrégularité dans l'observation de la sensibilité des gens auxquels on fait des opérations dentaires, il faut bien compter ces interventions parmi les plus douloureuses. Lorsque l'observation de l'anesthésie est constante dans tous les cas, il y a toute chance pour qu'on n'ait été le sujet d'aucune illusion. J'ai fait faire dans mon service un certain nombre de petites opérations, ablation de loupes, ouvertures d'abcès, qui nous ont donné des résultats absolument comparables. Deux, trois ou quatre injections faites sous le derme ont déterminé une anesthésie complète. Cette anesthésie s'est établie parfaite après huit et dix minutes. Elle est réellement de très longue durée.

Pour l'ablation d'un hygroma pré-rotulien faite par mon interne, M. Durieux, après quatre piqûres faites autour de la tumeur, l'anesthésie a été si parfaite que la malade a regardé et suivi les phases de son opération sans éprouver de douleur. Mais, en outre, M. Durieux a pu constater la continuation des phénomènes d'analgésie, pendant une durée de trente-cinq minutes. Ce ne fut qu'au bout de trente-cinq minutes que des excitations dans la région redevenaient douloureuses. L'opération faite sur une femme très intelligente, avait permis de bien suivre les détails de l'opération. Sur un sujet très pusillanime, j'ai pratiqué l'ouverture d'un abcès de la cuisse entre deux piqûres. Le malade suivit du regard le bistouri et affirma n'avoir éprouvé aucune douleur, alors qu'il avait parfaitement senti et vu le couteau qui pénétrait.

Il ne faut pas chercher à abaisser trop loin les doses à employer. La solution au vingtième me paraît actuellement celle qui donne les bons résultats et je m'en tiendrai là, jusqu'à ce que j'aie pu obtenir un bon nombre d'expériences sérieuses. Avec cette dose, l'analgésie se diffuse assez loin de la piqûre, car mon interne, M. Durieux, dans une de ses expériences, a fait une opération de fistule à l'anus après avoir injecté deux seringues complètes au voisinage de l'anus et les résultats pour l'anesthésie ont été très satisfaisants. Dans tous nos essais, les piqûres n'ont donné lieu non seulement à aucune eschare, mais à aucune irritation appréciable.

Ces faits m'ont paru assez nombreux et assez probants pour mériter d'être communiqués à l'Académie de médecine et à la Société

Digitized by Google

de chirurgie et les applications vont se multiplier chaque jour.

Les dangers seront évidemment très restreints. Faut-il admettre qu'il n'y aura pas d'inconvénients? Ne faut-il pas tenir compte de ce fait signalé par le Dr de Mahis, dans sa thèse, que les sujets injectés ont un peu de tendance à la congestion pulmonaire. Je ferai remarquer que cette tendance ne paraît avoir suivi que des injections faites plusieurs jours de suite chez des sujets gravement atteints par la tuberculose pulmonaire. Du reste, dans le liquide pour l'injection des phtisiques, au gaïacol, était ajoutée une certaine quantité d'iodoforme. Les doses utiles pour l'anesthésie étant très petites, on a toute la faculté de conserver une action inoffensive, même s'il était démontré que le gaïacol peut amener des inconvénients.

Reste l'accident local, la petite eschare autour de la piqûre. D'abord il a été observé très rarement et n'a plus été observé depuis qu'une modification a été apportée dans la solution. Enfin, pour la petite chirurgie, en dehors des opérations dentaires, il n'a pas été observé du tout. Il est probable que là, comme pour toutes les injections dermiques ou sous-cutanées, la question de l'excipient et de la préparation de la solution doit être importante. M. André avait d'abord fait ses solutions dans l'huile d'amandes douces portée à deux cent cinquante degrés, lavée à l'alcool et stérilisée. Depuis, il a substitué l'huile d'olive comme excipient, parce que, d'une part, il est plus facile de se procurer de l'huile d'olives non frelatée, et, d'autre part, parce que l'huile d'olives paraît mieux tolérée par les tissus.

Pour avoir un liquide bien inoffensif, il faut prendre de réelles précautions. M. André pratique et recommande le procédé suivant: il traite d'abord l'huile d'olives aussi pure qu'il peut se la procurer par le chlorure de zinc pour la débarrasser des matières résineuses colorantes ou albuminoïdes qu'elle contient. Il la lave ensuite à l'alcool pour la débarrasser des acides gras formés. L'huile ainsi traitée est maintenue ensuite pendant quelque temps à cent degrés. Après ces opérations assez minutieuses, l'huile obtenue est parfaitement pure et non irritante. Aucun des essais faits avec ce véhicule pour des solutions soit au dixième, soit au vingtième, n'a donné d'eschares. Bien entendu, nous ne pouvons donner ici les détails des opérations que nous venons d'indiquer et qui sont nécessaires au pharmacien pour obtenir une huile parfaitement stérilisée et bien pure. Nous rappellerons cependant que la question a été regardée comme très importante par tous ceux qui se sont occupés d'injections huileuses sous-dermiques. Les conditions d'intolérance de ces injections n'appartiennent pas à la substance elle-même, mais aux impuretés dont elle peut être encombrée.

Digitized by Google

Discussion.

M. Bazy. — Depuis deux mois environ, je me suis en maintes circonstances, servi de l'huile gaïacolée comme anesthésique local et, bien que je n'aie pas compté avec les doses, je n'ai eu qu'à m'en louer. L'insensibilité obtenue avec cet agent m'a paru au moins aussi parfaite que celle donnée par la cocaïne, et le grand avantage de la nouvelle méthode me paraît résider dans ce fait que les malades n'ont pas besoin, comme avec la cocaïne, de rester couchés pour éviter la syncope. J'ajouterai que le gaïacol me paraît réaliser mieux que la cocaïne l'anesthésie des couches musculaires. Je m'en suis convaincu dans un cas récent de gastro-entérostomie.

M. Delorme. — Puisqu'il est question du gaïacol, je crois utile de vous dire que depuis longtemps déjà, j'emploie les injections de gaïacol dans le traitement des abcès froids. Dans un cas seulement, j'ai observé quelques vomissements consécutifs. Il s'agissait d'un adulte dont les reins étaient en fort mauvais état. Mais chez mes autres malades, je n'ai eu qu'à me louer de cette méthode de traitement et je n'ai pas eu le moindre accident.

M. P. Reclus. — Je ne manquerai pas d'étudier moi-même les effets anesthésiques des injections de gaïacol et je serai trop heureux d'abandonner la cocaïne à leur profit, si j'y trouve les avantages dont on nous parle. Mais je crois qu'il faut attendre encore avant de nous prononcer et nous méfier des affirmations trop hâtives. J'estime en outre qu'il y aurait danger à ne pas étudier d'abord avec beaucoup de prudence la question de la dose. La plus grande rapidité d'action dont on paraît doter le gaïacol vient peut-être de ce qu'on n'a guère compté jusqu'ici avec la dose. Or, je le répète, c'est cette dose qu'il convient de déterminer et pour que l'anesthésie plus rapide du gaïacol lui soit une supériorité sur la cocaïne, il faut d'abord prouver qu'à la dose voulue, pour aller vite, le gaïacol n'est pas plus dangereux que la cocaïne. Quant aux syncopes consécutives à la cocaïnisation, je les nie d'autant moins que j'ai été le premier à les signaler, et s'il est bien prouvé que le gaïacol n'en donne jamais, le progrès réalisé sera très réel. Mais des faits plus nombreux pourront seuls nous édifier sur ce point.

Digitized by Google

Présentation de malade.

Tumeur érectile veineuse de la face.

M. Peyrot. — Je serais heureux d'avoir votre avis sur la conduite à suivre chez le jeune homme de 24 ans que j'ai l'honneur de vous présenter. Il s'agit, vous le voyez, d'une énorme tumeur érectile veineuse d'origine congénitale occupant la langue, la joue gauche et toute la région sus-hyoïdienne du même côté. A mon sens, c'est à l'électrolyse que je puis seulement songer.

Discussion.

M. J.-L. Championnière. — J'ai enlevé une tumeur de ce genre par le bistouri, et les difficultés d'hémostase que j'ai rencontrées, sont telles que j'adopte absolument l'idée de M. Peyrot. En présence d'une tumeur veineuse aussi étendue, l'ablation présenterait de trop gros périls et c'est à l'électrolyse qu'il faut recourir.

M. Th. Anger. — Dans les cas de ce genre, je préfère à l'électrolyse les injections interstitielles de liqueur Piazza.

M. P. Berger. — Sans rien préjuger de la conduite à suivre dans le cas particulier qui nous est présenté par M. Peyrot et qui me paraît à moi aussi, justiciable de l'électrolyse, je tiens à rappeler les bons effets que donne le perchlorure de fer dans les cas similaires. Récemment encore, cette méthode m'a donné un résultat excellent dans un cas de volumineux angiôme veineux de la verge.

Présentations d'instruments.

1° *Nouvelle pince pour l'opération du varicocèle.*

M. Peyrot présente au nom de M. le Dr J. Dardignac, membre correspondant, un instrument spécial imaginé pour simplifier et rendre pour ainsi dire anodine l'opération de la cure du varicocèle par la résection uni ou bilatérale du scrotum.

Cet instrument, sorte de clamp avec protecteur mobile et sans aucune articulation, ce qui en rend l'asepsie facile, n'est autre qu'une longue pince dont les mors plus développés que d'ordinaire mesurent une longueur de 12 à 15 centimètres, à laquelle M. Dardignac a fait ajouter par M. Favre, fabricant d'instruments de chirurgie, une pièce métallique absolument indépendante et pouvant à volonté, grâce à la seule élasticité de l'acier, se monter

Digitized by Google

alternativement selon les cas sur l'une ou l'autre branche du clamp, qui d'ailleurs existe sous trois formes différentes (droites et courbes).

Cette pièce appelée *protecteur mobile* est montée sur le clamp : d'une part, à l'aide d'une entablure ménagée à l'extrémité antérieure du clamp qui se loge exactement dans un orifice de forme spéciale (semblable à la coupe de l'entablure), creusé à l'extrémité correspondante du protecteur sur un petit retour coudé à angle droit qui le termine ; d'autre part, à l'aide d'une pièce à mortaise, sorte de chevalet fixé sur chacune des branches près de son articulation, destiné à recevoir à frottement l'extrémité postérieure du protecteur sur lequel on a ménagé dans ce but deux encoches latérales. Quand l'instrument est armé, les branches du clamp et le protecteur solidement maintenu sont solidaires, sensiblement parallèles sur toute leur longueur, laissant entre elles un espace de 4 à 5 millimètres.

L'opération s'exécute facilement : le scrotum préalablement étalé par un aide est saisi entre les mors du clamp ; puis, les fils sont passés entre le protecteur et le clamp qui protège ainsi contre toute offense les testicules et les veines du cordon ; enfin, en glissant un bistouri sur le bord externe du protecteur servant de conducteur, l'opérateur coupe le superflu du scrotum.

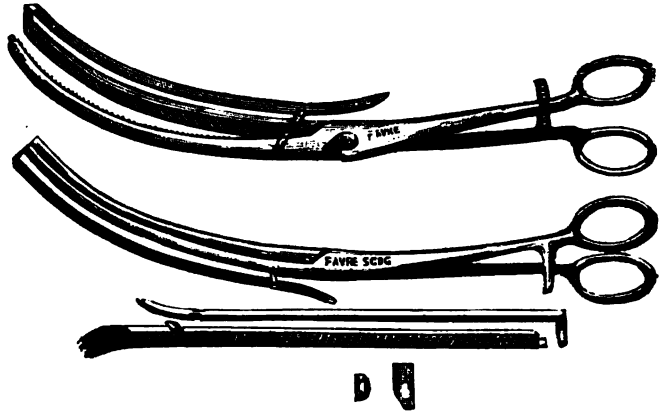

Pour mobiliser, c'est-à-dire enlever brusquement le protecteu après qu'il a rempli son rôle, il suffit de glisser l'extrémité dur pouce de la main qui tient le clamp au-dessous de l'extrémité spatulée du protecteur : le doigt remplissant l'office d'un levier du second genre, libère la lame mobile qui se détache naturellement du clamp et laisse ainsi toute facilité, avant l'enlèvement du clamp, pour pratiquer les points de sutures et terminer l'opération qui, d'ordinaire se fait absolument à blanc.

Digitized by Google

2° *Canule de verre pour lavage de l'urèthre.*

M. Tuffier. — L'instrument que je vous présente a pour but de faire des lavages de l'urèthre sans sonde. Il est facile à aseptiser et, grâce à la cuvette qu'il porte et dont la concavité regarde le

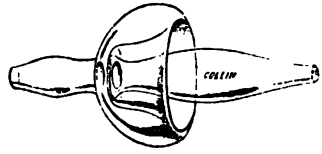

méat, le malade n'est pas éclaboussé par le jet du liquide qui sort du canal. Je me sers de cet instrument depuis plusieurs années et je me permets de vous le recommander.

3° *Pince œsophagienne.*

M. Berger présente de la part de M. Collin une pince pour l'extraction des corps étrangers de l'œsophage. Cette pince diffère de celle qui est dans l'usage courant, par le volume plus grand de son extrémité qui, quand la pince est fermée, a les dimensions d'une petite olive œsophagienne; par sa puissance de préhension qui est due tant à la force des branches, qu'à la disposition particulière des mors de la pince; enfin par un dispositif permettant de

s'assurer que le corps étranger est pris par la pince et de mesurer ses dimensions. Ce dispositif consiste en une tige graduée qui permet de mesurer, d'après l'écartement des anneaux, le degré d'écartement des mors de la pince.

Présentations de pièces.

1° *Gastro-entérostomie avec l'aide du bouton de Murphy.*

M. Delorme présente les pièces d'un soldat chez lequel, huit jours auparavant, il a pratiqué une gastro-entérostomie pour un cancer du pylore, en se servant du bouton de Murphy

Digitized by Google

L'estomac était très réduit de volume; ses parois étaient épaissies, altérées au point que M. Delorme se demandait, après avoir fait cette constatation, s'il continuerait son opération. Songeant que son malade qui, depuis plusieurs semaines, vomissait aliments et boissons était, à bref délai, voué à la mort s'il n'intervenait pas, il rechercha l'anse jéjunale, la trouva aisément, fixa non moins facilement la moitié du bouton de Murphy dans l'intestin, mais il éprouva de réelles difficultés à assujettir la portion stomacale. Le fil de suture en bourse déchira la muqueuse, il en fut de même d'autres fils à suture entrecoupée. Enfin le jéjunum put être fixé à l'estomac.

Le malade succomba le huitième jour, après avoir présenté une température moyenne de 38°,5 et d'autres signes de péritonite septique. Pas de douleurs abdominales, rétraction pariétale. A l'autopsie, épanchement noir abondant, sans traces d'adhérences et sans congestion intestinale notable. Le bouton était adhérent à l'estomac; il s'était échappé de l'intestin et le liquide noir contenu dans le ventre était du café noir que le malade avait ingurgité depuis trois jours.

2° *Cancer de l'estomac. — Gastro-entérostomie avec le bouton de Murphy.*

M. Bazy donne l'observation de son opéré et la description des pièces recueillies à l'autopsie.

Observation. — Le nommé H..., âgé de 49 ans, garçon brasseur, entre dans mon service, salle Desprès, n° 24 (hospice de Bicêtre).

Antécédents héréditaires. — Mère morte d'accidents puerpéraux consécutifs à une fausse couche. Père mort à 70 ans. Enfants : huit, tous bien portants.

Antécédents personnels. Congestion pulmonaire à l'âge de 18 ans; a toussé quatre à cinq mois; n'a jamais craché de sang. Il y a trois ans, en 1892, douleurs dans la tête, les membres, le ventre, les reins. Ces douleurs étaient très fortes, revenaient presque tous les jours sans prédominance nocturne. Elles n'étaient pas continuelles, coïncidaient avec les variations de la température; revenaient surtout lorsque le temps était humide. Elles duraient une ou plusieurs heures. C'était des douleurs sourdes avec élancements de temps à autre. Depuis dix-huit mois, ces douleurs avaient disparu, et jusqu'à il y a six mois, le malade était bien portant.

Début de la maladie actuelle, il y a six mois, par du *malaise*, de l'*affaiblissement*, *pertes des forces*, surtout dans les jambes. L'appétit persiste, mais le malade maigrit. Il cesse de travailler, il y a trois mois, à cause de l'affaiblissement et de ses douleurs qui ont repris dans les bras, les jambes, les lombes. Il y a un mois, début de la *diarrhée*, très abondante, le malade allait six à sept fois par jour à la garde-

Digitized by Google

robe. Les matières n'étaient pas et n'ont jamais été noires, mais semblables à de l'eau de riz ou du blanc d'œuf délayé.

Au bout de quinze jours, la *diarrhée* cesse complètement. A ce moment, affaiblissement considérable. Inappétence, amaigrissement, coloration jaune paille du teint. *Jamais de vomissements.* Le malade ne s'alimentait qu'avec du lait et du pain trempé dans ce lait. Le malade entre alors à l'hôpital. A ce moment, à la diarrhée avait fait suite une *constipation* opiniâtre. L'état général s'était amélioré légèrement, mais les douleurs dans le ventre et les reins persistent.

Signes négatifs. — Pas de mélæna, pas d'hématémèse, pas de syphilis, d'impaludisme, d'alcoolisme, d'ictère.

Examen du malade. — Affaiblissement, maigreur considérable. Teint jaunâtre plutôt cireux que jaune paille

Examen des organes. — Abdomen. — Douloureux, le malade se plaint de douleurs sourdes continuelles dans le ventre. Celui-ci est souvent ballonné.

Palpation. — On sent dans l'hypochondre droit, au-dessous du foie et en dehors du muscle droit, une *tumeur* difficile à délimiter. Cette tumeur paraît cependant arrondie, et en appliquant la main à plat sur l'hypogastre, on la perçoit assez bien dans son ensemble. Résistance médiocre, pas de fluctuation appréciable. Battements qui paraissent transmis par l'aorte située au-dessous. Cette tumeur paraît séparée du foie par un sillon, et au niveau de ce sillon, la sonorité reparaît à la percussion. La palpation de la tumeur est douloureuse et le malade se contracte quand on la palpe. L'*estomac* est le siège d'un clapotement manifeste descendant jusqu'à l'ombilic. Le *cœcum* n'est pas distendu.

Troubles fonctionnels. — Ils se bornent, à l'inappétence sans dégoût pour la viande; à de la constipation; à des douleurs continuelles dans le ventre qui est légèrement ballonné.

Matières fécales. — Bien moulées, sans éléments étrangers : pus, sang, glaires.

Vomissements. — N'existent que depuis l'entrée du malade à l'hôpital, ils sont abondants, brunâtres sans être caractéristiques, et contiennent des fragments d'aliments. Après les injections d'aliments, même de lait, les douleurs sont plus fortes, mais elles n'affectent pas le caractère douloureux des crises gastriques, de l'hyperchlorhydrie. Les jours suivants, les vomissements sont très abondants (1 cuvette), même caractère avec quelques petits débris noirs.

Ganglions. — Il y a de petits ganglions non caractéristiques dans le creux sus-claviculaire et dans les aînes.

Circulation abdominale. — Les veines abdominales sont dilatées dans la région inguinale, mais cette dilatation est bilatérale. Ni gonflement de jambes, ni varices, ni hémorrhoïdes.

Foie. — Le rebord se perçoit à la percussion à la droite de la tumeur : il est à peu près normal, et au niveau de la tumeur il existe un sillon

Digitized by Google

de séparation entre elle et le foie. Épreuve de la glycosurie alimentaire négative.

Cœur, poumons, rate normaux. — Rien à l'auscultation.

Voies urinaires, toucher rectal. — Caractère normal.

Urines. — Ni albumine, ni sucre.

Diognostic. — Cancer de l'estomac, localisé à la région pylorique. Gastro-entérostomie, décidée et pratiquée par M. Bazy, le 24 avril 1895.

Opération. — Anesthésie au bromure d'éthyle et au chloroforme. Incision médiane de 10 centimètres environ, de l'appendice xiphoïde à 2 centimètres au-dessus de l'ombilic. L'abdomen ouvert, on voit le foie recouvert d'une membrane constituée par la capsule de Glisson épaissie. L'estomac est extrêmement dilaté et plein de liquide, de sorte qu'on est obligé de plonger profondément les doigts au-dessus de l'ombilic pour pouvoir l'attirer au dehors. On cherche ensuite la première partie du jéjunum que l'on trouve très facilement, et on prend une anse de 8 à 10 centimètres que l'on maintient au dehors par deux fils passés à travers le mésentère.

Cela fait, on passe circulairement un fil à travers les parois de l'estomac, on sectionne en croix dans l'intérieur du cercle. En faisant cette section on coupe le fil et on est obligé de le replacer. L'une des parties du bouton de Murphy est placée dans l'estomac, l'autre partie est placée sur l'anse jéjunale dans les mêmes conditions. On réunit alors les deux portions du bouton. On met ensuite deux points de sûreté sur la partie du circuit qui paraît déborder en dehors du bouton. Surjet de la paroi, et suture au crin de Florence.

Suites opératoires. — Les *suites immédiates* de l'opération ont été normales, le malade ne paraissait que peu affaibli dans les jours qui ont suivi l'opération. Le 27 avril, il commençait à prendre quelques aliments liquides. Au 1er mai, le malade se nourrissait avec des œufs, du bouillon, du vin; il sentait ses forces renaître. Les vomissements avaient cessé. Dans tout le cours du mois de mai, amélioration progressive; le malade continuant à s'alimenter davantage, et ayant véritablement l'illusion de la guérison. Il demandait à se lever et à s'asseoir sur un fauteuil.

Expulsion du bouton de Murphy. — Dix-sept jours après l'opération, soit le 11 mai 1895. Aucun phénomène n'avait accompagné l'issue au-dehors de cette pièce, que l'on a retrouvée le matin au milieu des selles.

Au début du mois de juin, aucun symptôme de déchéance fonctionnelle chez le malade, ni vomissements, ni mélæna. L'alimentation était devenue plus copieuse, et le malade demandait des suppléments de nourriture (œufs, côtelette), qui lui étaient accordés et qui n'ont jamais été régurgités. Ses forces étaient devenues plus considérables.

Vers le 15 juin, on observait après les repas quelques petites hémorrhagies sous forme de mélæna, mais jamais d'hématémèses. Cependant à la fin du mois de juin, le malade se plaint de nouvelles douleurs dans

Digitized by Google

la région épigastrique : la palpation de l'abdomen les réveille. On observe de l'œdème d'abord des membres inférieurs, où le doigt forme facilement un godet. Puis bientôt la paroi abdominale est soulevée par une ascite abondante, qui empêche la palpation dans les organes sous-jacents.

Au début du mois de juillet, ces symptômes s'étaient accentués, le malade se sentait plus faible ; il éprouvait un certain dégoût pour les aliments, notamment pour les viandes. Ses gardes-robes étaient devenues sanglantes ; et le mélæna se présentait sous forme de selles noirâtres, semi-liquides et d'odeur infecte.

Vers le milieu de juillet, la cachexie commence. On observe alors et seulement pour la première fois depuis l'opération, quelques vomissements de la valeur d'une demi-cuvette, qui offrent une coloration marc de café. Jamais on n'y a trouvé de sang rouge. Ces vomissements ne se sont d'ailleurs reproduits que trois ou quatre fois avant la mort.

L'œdème est devenu très considérable, et la palpation donne nettement la sensation de flot. La période terminale commence ; le malade se cachéctise, ne répond plus aux questions qu'on lui pose, tombe dans un état de somnolence continuel, et meurt, le 24 juillet 1893, exactement trois mois après son opération.

Autopsie. — La famille du malade ayant fait opposition à l'autopsie, il n'a été possible de pratiquer une ouverture dans l'abdomen, que suivant le trajet de l'ancienne cicatrice. Sur la plaie s'est écoulé un liquide ascitique séreux, très abondant. L'exploration a montré en outre que le bord tranchant du foie et le grand épiploon avaient subi la dégénérescence cancéreuse.

L'estomac et l'intestin sont enlevés en totalité. On constate sur les faces antérieure et postérieure de l'estomac, au voisinage de l'abouchement, des adhérences nombreuses entre ces deux organes et l'épiploon. Les adhérences sont détachées, néanmoins pas avec assez de précision pour qu'on ne détermine une perforation, au niveau même de l'abouchement.

L'abouchement a été fait à 35 où 40 centimètres au delà de l'orifice pylorique à 15 centimètres environ de l'extrémité du duodénum. L'orifice examiné par l'intérieur de l'estomac est exactement arrondi et circulaire. Il mesure $1^{cm},5$ de diamètre. La communication se fait largement entre le bout inférieur qui est dilaté tandis que le bout supérieur est rétracté ; ce dernier ne représentant guère que les deux tiers du bout inférieur. Les parois stomacales sont très épaisses, surtout à la grande courbure et au voisinage de l'abouchement, et minces au contraire dans le grand cul-de-sac et au voisinage du cardia. La dilatation de l'estomac paraissait diminuée d'un tiers environ depuis le jour ou l'abouchement avait été pratiqué.

La séance est levée à 5 heures 30 minutes.

Le Secrétaire annuel,

Paul Segond.

Digitized by Google

Séance du 2 octobre 1895.

Présidence de M. Th. Anger.

Le procès-verbal de la précédente séance est lu et adopté.

Correspondance.

La correspondance comprend :

1° Les journaux et publications périodiques de la semaine ;

2° Des demandes de congé adressées par MM. Chaput, Jalaguier, Championnière et Quénu ;

3° Un travail de M. Donnadieu, intitulé : *Anurie calculeuse* (Thèse pour le concours du prix Duval).

A propos de la correspondance.

M. le Président fait savoir qu'une place de membre titulaire de la Société de chirurgie est déclarée vacante. Les candidats ont un mois pour envoyer leurs titres.

Mort de Pasteur.

M. le Président, annonçant à la Société la mort de Pasteur, s'exprime en ces termes :

Messieurs, vous savez tous quelle part revient à Pasteur dans les progrès réalisés par la chirurgie depuis vingt ans. Ses premiers travaux eurent pour objet la génération spontanée : sans doute, on l'avait niée avant lui ; mais il eut l'honneur de démontrer par des expériences célèbres qu'elle n'existait pas. C'est sur cette base solide qu'il fonda une science toute nouvelle, la microbiologie, qui, sous son impulsion, prit en quelques années des développements grandioses.

Digitized by Google

La chirurgie, en particulier, a été renouvelée par les découvertes de Pasteur : des travaux de cet illustre savant sont nées nos méthodes opératoires actuelles et les succès dont nous nous glorifions. Quoique Pasteur n'ait pas fait partie de notre Société, je crois, mes chers collègues, qu'il est de notre devoir de rendre un hommage solennel à ce grand bienfaiteur et, je vous propose de lever la séance en signe de deuil.

La séance est levée à 4 heures.

Le Secrétaire annuel,
PAUL SEGOND.

Séance du 9 octobre 1895.

Présidence de M. TH. ANGER.

Le procès-verbal de la précédente séance est lu et adopté.

Correspondance.

La correspondance comprend :

1° Les journaux et publications périodiques de la semaine;

2° Une lettre de M. BROCA, qui demande son inscription comme candidat à la place vacante de membre titulaire;

3° Une lettre de M. PEREIRA GUINICRAES, savant étranger, qui nous envoie un mémoire *sur la Hernie traumatique du pancréas; réduction deux jours après; guérison;*

4° Une lettre de M. Gabriel ROUX (de Brignolles), qui communique un long mémoire *sur le traitement d'une fracture de l'olécrâne par la suture sous-périostée;*

5° Une lettre de M. TRONCHET (de la Rochelle), qui nous envoie un mémoire *sur le traitement des abcès fistuleux par les injections et bougies-crayon d'iodol.* (Ce mémoire est renvoyé à la commission du prix Ricord.)

Digitized by Google

Mort du baron Larrey.

M. le Président annonce à la Société la mort du baron Larrey, membre fondateur et ancien président de la Société de chirurgie. Suivant l'usage, M. Th. Anger propose de lever la séance en signe de deuil.

La séance est levée à 4 heures.

Le Secrétaire annuel,
PAUL SEGOND.

Séance du 16 octobre 1895.

Présidence de M. TH. ANGER.

Le procès-verbal de la précédente séance est lu et adopté.

Correspondance.

La correspondance comprend :

1° Les journaux et publications périodiques de la semaine ;

2° Un mémoire pour le prix Laborie intitulé : *Du pincement latéral de l'intestin ;*

3° Les *Mémoires et Bulletins de la Société de médecine et de chirurgie de Bordeaux.*

A propos de la correspondance

M. PICQUÉ, au nom de M. le Dr Chevassu, dépose sur le bureau de la Société deux mémoires intitulés comme il suit : 1° *Suture de l'urèthre pour une rupture traumatique. Réunion avec conservation du calibre normal du canal ; — 2° Péritonite suppurée enkystée consécutive à une appendicite perforante survenue pendant la convalescence d'une scarlatine. Laparotomie. Incision de Roux. Résection de l'appendice. Guérison* (M. Picqué, rapporteur).

Digitized by Google

A propos du procès-verbal.

Appendicites. Examen bactériologique du pus.

M. Ch. Monod. — Je tiens à joindre à la communication que j'ai faite sur les appendicites, avant les vacances, le résultat fourni par l'examen bactériologique du pus chez mes opérés. Cet examen a été fait par M. Macaigne, chef de mon laboratoire à l'hôpital Saint-Antoine, qui m'a remis la note suivante :

1° *Examen sur lamelles.* — Cet examen, fait aussitôt après l'opération, montre souvent une richesse microbienne extrême, comparable à une préparation de culture. De plus, les espèces microbiennes révélées par la coloration simple sont si nombreuses qu'on croit se trouver en présence de toute la flore microbienne intestinale. Souvent une espèce prédomine. La méthode de coloration dite « méthode de Gram » permet un classement immédiat de ces microbes en deux groupes :

A. Ceux qui restent colorés par cette méthode :

Le streptocoque en chaînettes plus ou moins longues;

Des microcoques, diplocoques, parfois en agglomérations zoogléiques;

Des bacilles minces et longs un peu arqués, isolés ou unis en filaments ou en faisceaux;

Des bacilles courts, plus ou moins épais, indéterminés.

B. Ceux qui se décolorent avec la méthode de Gram :

Des microcoques isolés ou agglomérés, représentant peut-être des cadavres de streptocoques ou de staphylocoques ne se colorant plus nettement;

Des bacilles répondant au type assez polymorphe du bacterium coli.

2° *Examen par les cultures.* — Nous avons toujours ensemencé le pus des appendicites sur agar et dans le bouillon, en faisant dans le bouillon un ensemencement très copieux, et en faisant sur une série de tubes d'agar des ensemencements de plus en plus pauvres pour obtenir des colonies séparées.

Malgré la richesse extrême des formes microbiennes sur les lamelles, il est arrivé plusieurs fois que les milieux de culture sont restés absolument stériles.

Parfois l'agar seul restait stérile, et le bouillon était fertile.

D'une manière générale les cultures positives ont donné les résultats suivants :

Deux microbes poussent d'une manière presque constante : le streptocoque et le bacterium coli; et le bouillon, alors même qu'il est seul à pousser, montre toujours l'existence de ces deux espèces microbiennes, et parfois d'autres espèces, de culture difficile, que nous n'avons pas déterminées.

Quant aux tubes d'agar, tantôt ils donnent simultanément le streptocoque et le bacterium coli; tantôt le B. coli pousse seul et on aurait

Digitized by Google

pu ignorer la présence du streptocoque si celle-ci n'était pas révélée par les lamelles ou par la culture du bouillon; tantôt enfin le streptocoque pousse en quantité innombrable de colonies et le B. coli n'existe pas ou bien n'est représenté que par quelques rares colonies.

Parmi les autres espèces rencontrées plus rarement en cultures, il faut signaler : le staphylocoque blanc, liquéfiant la gélatine ; le bacille pyocyanique (3 fois) ; un bacille mince coloré au Gram et donnant sur agar des colonies analogues à celles du streptocoque ; un très petit diplocoque ovoïde se colorant difficilement par le violet de gentiane et fournissant de très petites colonies sur agar ; un bacille assimilable au bacillus vulgaris.

En raison de cette multiplicité d'espèces microbiennes, rappelant ce qu'on obtient en semant des matières fécales, et dans l'impossibilité où nous étions de fixer à chacune d'elle la part qui lui revenait dans le processus morbide, nous avons cru qu'il était sans intérêt de poursuivre jusqu'au bout l'étude de chaque microbe.

En résumé, l'étude bactériologique des appendicites suppurées révèle l'existence presque constante d'un microbe pathogène, agent habituel de suppuration : le *streptocoque*, et d'un autre microbe qui n'est qu'accidentellement pyogène, le *bacterium coli*. Souvent la prédominance du B. coli dans les cultures sur agar feraient croire qu'il est le seul agent de la lésion observée : mais l'examen des lamelles et de la culture en bouillon montrent que le streptocoque était présent; et il est probable que le streptocoque est en réalité le principal agent des appendicites.

Il résulte donc de cette note :

1° Que le pus des appendicites est bien rarement stérile, qu'il est au contraire en général d'une extrême richesse microbienne ;

2° Que, dans certains cas, le pus serait considéré comme stérile, si l'on se contentait d'un ensemencement sur agar ; un ensemencement sur bouillon donnant au contraire un résultat positif;

3° Que les deux espèces microbiennes qui se rencontrent le plus communément sont le *bacterium coli* et le *streptocoque*, celui-ci étant le principal agent de la lésion.

Suite de la discussion sur l'appendicite.

Appendicite aiguë ; volumineux abcès pelvien ; laparotomie ; guérison.

M. E. Kirmisson. — Je dois m'excuser tout d'abord de rapporter à cette tribune la question de l'appendicite, qui y a été déjà si souvent et si bien traitée. Aussi bien n'ai-je pas l'intention de raviver la discussion, mais seulement de signaler un fait qui, par ses particularités cliniques, m'a vivement frappé.

Digitized by Google

Le lundi 19 août dernier, mon collègue et ami le Dr Hutinel me signalait la présence dans son service d'une appendicite aiguë chez un phtisique, présentant des excavations tuberculeuses étendues. Le cas était si grave, ajoutait-il, qu'il osait à peine me demander d'intervenir. J'allai immédiatement voir le malade et me trouvai en présence d'un grand garçon de 20 ans, fortement émacié, qui, le samedi soir, trente-six heures environ auparavant, avait été pris subitement d'une violente douleur dans l'abdomen, bientôt suivie de deux vomissements alimentaires auxquels avaient fait place des vomissements bilieux incessants. Le ventre était uniformément ballonné, les muscles de la paroi abdominale contracturés ; tous les points de l'abdomen étaient sensibles, mais il y avait un maximum de douleur évident dans la fosse iliaque droite ; à noter aussi un point particulièrement douloureux dans la fosse iliaque gauche. Le pouls était petit, filiforme à 140, la température oscillait aux environs de 39°, les vomissements étaient incessants.

A ce tableau, il était impossible de méconnaître une péritonite aiguë dont le point de départ était dans une lésion de l'appendice. Je proposai donc au malade une intervention qui fut acceptée et pratiquée sur-le-champ. Une incision fut pratiquée dans la fosse iliaque droite, parallèlement à l'arcade de Fallope et immédiatement au-dessus d'elle. Les muscles sectionnés, le péritoine fut décollé de la fosse iliaque dans une certaine étendue, nous ne trouvâmes pas de pus à la face externe, mais seulement de la sérosité et une infiltration du tissu graisseux sous-péritonéal. Le péritoine incisé, des anses intestinales apparurent, agglutinées entre elles par des fausses membranes infiltrées de pus ; de l'angle supérieur de la plaie s'échappa une petite quantité de pus liquide ; mais nulle part, il ne fut possible de reconnaître l'appendice, point de départ des accidents. Nous résolûmes donc de nous en tenir là et de laisser la plaie ouverte, avec un tamponnement à la gaze iodoformée.

Toutefois, poursuivant un peu nos recherches, nous décollâmes les fausses membranes unissant entre elles deux anses intestinales et, nous souvenant du point douloureux accusé par le malade dans la fosse iliaque gauche, nous exerçâmes des pressions dans ce point. Bien nous en prit, car nous vîmes immédiatement sourdre dans l'angle inférieur de la plaie un flot de pus ; plongeant le doigt entre les anses intestinales dans le point où s'écoulait le pus, nous pénétrâmes ainsi jusqu'au fond du petit bassin ; il nous fut dès lors possible de glisser sur notre doigt indicateur laissé en place des tampons montés sur une pince. Nous donnâmes ainsi issue à une quantité considérable de pus ; après quoi, nous fîmes le lavage de la cavité à l'aide d'eau boriquée tiède, préalablement stérilisée.

Digitized by Google

A la fin de l'opération, le liquide ressortit parfaitement propre, ce qui nous permit d'espérer que nous avions complètement évacué le foyer purulent, que peut-être le pus ne se reproduirait pas et que le malade pourrait arriver à la guérison. Nous laissâmes dans le petit bassin deux gros drains adossés en canon de fusil double et nous fîmes un pansement à la gaze iodoformée.

Immédiatement après l'opération, le malade fut assez affaissé ; la première nuit fut très agitée, mais les vomissements et les douleurs de ventre cessèrent. Le mercredi matin, 21 août, premier pansement ; la suppuration de la plaie est très minime ; une injection d'eau boriquée stérilisée, poussée dans les drains, ressort propre, donc la suppuration ne s'est pas reproduite dans le petit bassin. Le samedi matin, 24 août, nous apprenons que, depuis la veille, le malade a eu plusieurs garde-robes diarrhéiques ; le pansement est légèrement taché par les matières fécales ; il y a donc eu une petite perforation intestinale ; en même temps, plusieurs vomissements bilieux se sont produits, mais la température est à 37°, et l'état général reste satisfaisant.

A partir de ce moment, le malade présente une diarrhée colliquative très abondante que nous combattons par le nitrate d'argent à l'intérieur ; de temps en temps, des vomissements ; la dénutrition est extrême et, bien que du côté de la plaie tout marche à souhait, nous craignons de voir succomber notre opéré à la gravité des accidents intestinaux.

Cependant, à partir du 15 septembre, la diarrhée cesse complètement, le malade commence à se nourrir. Les drains avaient été supprimés dès le 2 septembre. Aujourd'hui la plaie est réduite à quelques bourgeons charnus superficiels ; le malade peut être considéré comme complètement guéri de son opération.

L'examen bactériologique du pus pratiqué par M. Küss, l'interne de M. Hutinel, a démontré la présence, en très grande abondance, du *bacterium coli commune*. D'autre part, l'existence de lésions tuberculeuses évidentes du côté du poumon, aussi bien que les accidents de diarrhée profuse qui se sont montrés après l'opération, nous font penser qu'il faut attribuer à des ulcérations tuberculeuses de l'intestin l'origine des accidents. Mais le point sur lequel nous désirons surtout insister ici, c'est la présence de cette collection purulente remplissant le petit bassin, que nous avons failli méconnaître. Cela montre une fois de plus la nécessité d'explorer très soigneusement l'abdomen, surtout quand des douleurs irradiées à distance, dans la fosse iliaque gauche, par exemple, comme chez notre malade, prouvent que déjà la péritonite s'est propagée loin de son point de départ. A ce point de vue, notre observation nous

Digitized by Google

paraît renfermer un enseignement précieux ; aussi ai-je cru utile de vous la communiquer.

M. P. Berger. — M. Kirmisson est dans le vrai en insistant sur les fusées pelviennes des suppurations péri-appendiculaires. Pour ma part, j'ai si souvent noté cette propagation que je n'opère jamais une appendicite sans explorer le petit bassin et sans m'assurer que son drainage n'est point nécessaire.

M. Tuffier. — Je rappellerai que le seul moyen de bien reconnaître les localisations pelviennes de la suppuration, c'est de pratiquer le toucher rectal. Maintes fois déjà, j'ai fait le diagnostic de cette façon et reconnu des foyers pelviens qui m'auraient sans doute échappé sans ce moyen de diagnostic si précieux.

M. Quénu. — Je m'élève énergiquement contre la pratique conseillée par M. Tuffier. La plupart du temps, quand nous sommes appelés auprès d'un malade atteint d'appendicite suppurée, l'indication d'une intervention immédiate s'impose et, par conséquent, les lois les plus élémentaires de la prudence exigent que nous évitions absolument toute manœuvre susceptible de nous infecter les doigts. J'estime donc que le toucher rectal ne doit jamais être pratiqué en pareil cas. Sans doute on pourrait y procéder en se coiffant l'index d'une baudruche et se garantir contre le péril que je signale, mais je ne vois pas ce que nous y pourrions gagner.

Quant au fait relaté par M. Kirmisson, il me paraît fort instructif et je puis en rapprocher le cas d'une fillette de 11 ans que j'ai opérée la nuit dernière. Elle était malade depuis onze jours ; son état était grave, et l'examen clinique ne m'a guère permis de savoir exactement si la péritonite était oui ou non localisée. J'ai donc renoncé à la laparotomie médiane, laquelle est l'intervention de choix en cas de péritonite généralisée certaine, et j'ai pratiqué l'incision *in situ*. J'ai pu, de la sorte, évacuer un vaste foyer qui fusait vers le petit bassin et, même après cette incision, il m'a été tout à fait impossible de savoir si la péritonite était localisée ou généralisée. Or, et j'insiste beaucoup sur ce point, en dépit de mes doutes sur la localisation de la suppuration, je me suis contenté de mettre un gros drain dans la plaie sans compliquer autrement mes investigations. Depuis longtemps, vous le savez, je soutiens que cette manière de faire est la plus sage et la plus sûre.

M. Ch. Monod. — J'ai récemment observé un fait qui peut être rapproché de celui de M. Kirmisson et qui vient à l'appui de la pratique conseillée par M. Quénu. Il s'agit d'une jeune fille qui m'a été confiée par mon collègue M. Faisans, avec le diagnostic de périityphlite tuberculeuse. Or, chez cette malade, dont l'affection

Digitized by Google

datait de deux mois, l'incision faite *in situ* est restée blanche et je n'ai pas trouvé une goutte de pus. Il a donc fallu me contenter d'établir un drainage à la gaze iodoformée, et bien m'en a pris, car, au cinquième jour, la collection purulente s'est vidée d'elle-même et la guérison s'en est suivie.

M. Michaux. — Contrairement à M. Quénu, j'estime, avec M. Tuffier, que le toucher rectal peut rendre de très grands services et, grâce aux moyens de désinfection dont nous disposons, je ne vois pas du tout comment ce moyen de diagnostic, précieux entre tous, peut être considéré comme périlleux. A l'appui de cette manière de voir, je puis vous citer un cas d'appendicite suppurée que j'ai opérée comme chirurgien de garde à l'hôpital Trousseau. Les symptômes simulaient absolument ceux de l'occlusion intestinale, et c'est le toucher rectal qui seul m'a permis d'éviter l'erreur de diagnostic, de découvrir un foyer pelvien et de guérir le malade.

Quant à la règle opératoire proposée par M. Quénu pour les cas dans lesquels l'incision ne conduit pas d'emblée sur un foyer purulent, j'en conteste absolument la valeur. Sans doute, il ne faut rien exagérer et se garder de dégâts inutiles. Mais, en présence d'une appendicite, il faut toujours chercher le pus et le très bien chercher. On le trouve, du reste, presque toujours, si l'on veut bien se souvenir que les foyers qui ne s'offrent pas d'emblée au bistouri ont le plus souvent une localisation rétro-cœcale, et j'estime qu'il est beaucoup plus sûr de les déloger soi-même que d'attendre leur évacuation spontanée et de s'en fier au simple drainage.

M. P. Reclus. — Ici, comme ailleurs, les préceptes absolus me semblent difficiles à défendre. Toutefois, je suis, d'une manière générale, d'un avis tout différent de celui de M. Quénu. A mon sens, il ne convient pas de s'en fier systématiquement au drainage, et j'ai pour principe de toujours rechercher le pus avec la plus grande attention.

C'est ainsi que j'ai procédé, il y a quatre jours, sur une jeune femme de 20 ans qui en était à sa troisième poussée d'appendicite. Tout d'abord, l'incision faite au lieu d'élection ne m'a rien donné; mais, suivant ma coutume, j'ai poursuivi mes recherches, et bien m'en a pris, car, après avoir contourné le cœcum et décollé le péritoine sur une étendue de 6 centimètres, j'ai enfin trouvé un petit foyer purulent qui plongeait dans le bassin.

Quant à la recherche de l'appendice, je pense, moi aussi, qu'il faut y procéder avec réserve et prudence ; mais je ne la considère pas moins comme très utile, en ce sens que cette recherche est certainement la meilleure manière de découvrir les collections

Digitized by Google

purulentes d'accès difficile. Il est enfin non douteux que la résection de l'appendice est nettement indiquée pour peu qu'elle soit possible. Les malades guérissent mieux et le pronostic d'avenir est beaucoup moins incertain.

M. Routier. — Je n'ai, pour ainsi dire, pas opéré un cas d'appendicite suppurée, sans trouver du pus dans le petit bassin. Les faits comme ceux de M. Kirmisson doivent donc être, à mon sens, considérés comme la règle. Quant à la recherche du pus, je suis, moi aussi, d'avis qu'il ne faut jamais la négliger, et je ne partage pas du tout, à cet égard, l'opinion de M. Quénu.

M. Quénu. — Je maintiens absolument mon opinion. Dire avec M. Reclus qu'il faut chercher l'appendice ou le pus, mais les chercher avec prudence, c'est poser une règle qui, vraiment, manque par trop de précision, et je ne vois pas du tout comment on pourrait ici distinguer les recherches dangereuses de celles qui ne le sont pas.

Je ne saisis pas davantage comment la recherche systématique de l'appendice peut être, comme le pense M. Reclus, un sûr moyen de découvrir le pus. Et cela pour cette bonne raison qu'à vrai dire, on ne sait jamais exactement où est l'appendice. On le sait si peu que les chirurgiens américains sont allés jusqu'à conseiller de faire d'abord une laparotomie médiane exploratrice pour reconnaître la position de l'appendice, avant d'ouvrir la collection purulente.

Aussi bien suis-je de plus en plus convaincu que le précepte opératoire que j'ai posé est seul défendable. Ne jamais rechercher l'appendice, ne jamais ouvrir le foyer purulent quand il ne s'offre pas nettement au bistouri et se contenter alors d'établir un large drainage à la gaze iodoformée ; voilà la seule manière d'agir sûrement, sans jamais nuire. Et, dans l'espèce, cette attitude offre une valeur très particulière, car si nous voulons faire accepter aux médecins la nécessité de notre intervention chez les sujets atteints d'appendicite, il faut d'abord leur démontrer que cette intervention est toujours innocente. C'est précisément cette innocuité constante qui est la caractéristique de mon procédé. Quant à l'efficacité du drainage, elle est évidente. La contester, serait méconnaître les lois les plus élémentaires de la pathologie générale, car étant donné un foyer purulent quelconque, au voisinage duquel on établit un drainage dans les conditions voulues, il est sans exemple que le pus se fraye un passage dans une autre direction que celle dont le drainage en question lui impose le choix.

M. Tuffier. — Malgré les critiques de M. Quénu, je maintiens intégralement ce quej'ai dit sur l'utilité du toucher rectal et, pour

Digitized by Google

mieux souligner notre divergence, je dirai qu'à mon sens, en présence d'un cas d'appendicite, on doit toujours procéder à cette exploration, avant de prendre le bistouri. Comme autre précepte non moins formel, j'ajouterai que la recherche attentive du pus doit être faite toujours séance tenante et dans tous les cas. Pour l'appendice, je serai moins absolu ; mais, au point de vue des abcès, je n'admets pas d'exception.

M. Ch. Nélaton. — Je ne conteste en aucune manière les succès obtenus par la méthode de Quénu, mais il est évident qu'il serait impossible et très mauvais d'y voir un précepte formel applicable à tous les cas. Que la prudente réserve et le drainage de Quénu assurent la guérison des foyers périty phliques localisés, je veux bien l'admettre. Mais quand on se trouve en présence de foyers multiples péritonéaux et intra-pelviens, la situation est singulièrement différente. Dans ces cas-là, le fait est trop clair, il faut chercher et ouvrir tous les foyers ou ne pas s'en mêler. Je sais bien qu'on rencontre ici tous les embarras que nous créent les difficultés d'un diagnostic précis, mais la distinction que je souligne, entre les cas à foyer localisé et les cas à foyers multiples, n'en conserve pas moins sa haute valeur. Et qu'on le sache bien, en présence des cas dont le diagnostic précis reste impossible, la question se pose de la manière suivante : En suivant systématiquement la méthode de Quénu, l'intervention ne peut être suivie que par la mort, s'il y a des foyers multiples. Au contraire, pour dangereuse qu'elle puisse être, la recherche des foyers nous donne les seules chances possibles de guérison. Aussi bien la conclusion me paraît-elle s'imposer, et pour peu qu'il y ait doute sur la localisation et l'unicité d'un foyer péri-appendiculaire, il faut faire le nécessaire pour compléter son intervention et lui donner toutes les chances de succès qu'elle peut avoir.

M. P. Reclus. — Je saisis mal les critiques de M. Quénu et je ne puis accepter l'absolutisme de son argumentation. En disant que je fais de mon mieux pour trouver le pus et que je m'arrête quand mes investigations menacent de devenir trop dangereuses, je ne fais qu'appliquer au cas particulier de l'appendicite une règle de conduite qui doit nous guider en bien d'autres circonstances, et j'estime qu'il serait anti-clinique de vouloir être plus absolu. L'absolu est si peu de mise en pareille matière, qu'en me défiant de citer un cas dans lequel l'ouverture d'un foyer appendiculaire ait été suivi de la formation d'autres foyers, M. Quénu me fournit aussitôt l'occasion de lui en citer un exemple des plus probants : celui d'un malade que j'ai soigné avec le professeur Trélat et M. Brissaud. Neuf jours après l'ouverture inguinale d'un foyer, nous

Digitized by Google

avons dû inciser une fusée purulente qui tendait à se faire jour du côté des lombes. La loi de pathologie générale, dont M. Quénu proclame l'infaillibilité, était, vous le voyez, quelque peu violée dans ce cas particulier.

Quant à mes opinions sur l'utilité de rechercher l'appendice, je ne vois pas non plus ce qu'elles ont d'imparfait. Qu'on laisse l'appendice en place quand il est trop difficile de le déloger, soit. Mais, dans les conditions inverses, et notamment lorsque l'appendice est fistuleux ou très altéré, il est trop clair que sa suppression doit compter parmi les meilleures conditions de la guérison.

M. Bazy. — Je crois que M. Routier exagère la fréquence des fusées pelviennes. Elles existent sans doute et j'en ai vu dernièrement deux exemples fort nets, mais elles ne sont point la règle. Je trouve enfin que, dans la présente discussion, nous semblons trop oublier qu'à côté des appendicites il y a des cas de typhlite proprement dits dont la symptomatologie si bien décrite autrefois mérite une étude séparée.

M. Delorme. — J'ai toujours été frappé par les difficultés pratiques du traitement de l'appendicite. Dans certains cas, la recherche du pus m'a conduit à des manœuvres inutiles et dangereuses. Ailleurs, une plus grande réserve m'a fait méconnaître des foyers secondaires. Mais, tout compte fait, je suis du même avis que M. Nélaton, j'estime que, d'une manière générale, nous devons préférer les interventions larges et que l'ouverture immédiate des foyers purulents doit être toujours notre principal objectif.

M. Reynier. — La pratique de M. Quénu donne parfois d'excellents résultats, mais elle est loin d'être infaillible et plus d'une observation démontre que le drainage d'appel peut être en défaut. Lorsque la mèche repose immédiatement sur la collection purulente, l'évacuation a sans doute toute chance de se faire dans la bonne direction ; mais quand l'abcès est plus profond, nous n'avons plus de garantie, et dans un cas, par exemple, j'ai vu le pus fuir la mèche, pour se diriger vers la plèvre. Gardons-nous donc d'être trop absolus. Pour ma part, j'ai continué de toujours chercher le pus et jusqu'ici, je l'ai toujours trouvé.

M. Brun. — Je suis du même avis que M. Reclus. J'estime qu'il faut faire de son mieux pour évacuer le pus séance tenante, et jusqu'ici, j'y ai toujours réussi, que la collection fût ou non adhérente à la paroi abdominale. Quant à l'appendice, je le recherche par principe, et sauf deux fois, sur 18 ou 20 cas, je l'ai toujours trouvé. Chacun sait, du reste, la fréquence de ses altérations et les avantages de sa suppression ne me semblent pas contestables.

Digitized by Google

M. Ch. Monod. — En vous communiquant un cas de guérison par simple drainage d'appel, je n'ai pas du tout voulu dire qu'à l'exemple de M. Quénu, j'étais disposé à adopter cette manière de faire comme une règle dans tous les cas d'abcès appendiculaires ne s'offrant pas immédiatement au bistouri. Bien au contraire, le drainage d'appel doit être, à mon sens, considéré comme un artifice auquel il convient de recourir quand on ne trouve pas de pus après des recherches suffisantes. Mais toutes les fois que faire se peut, il faut chercher, débrider et vider les abcès séance tenante. Vis-à-vis de l'appendice, je me comporte de même, ne m'acharnant pas à le découvrir quand sa recherche est trop laborieuse, mais considérant comme rationnel et très utile de le réséquer le plus souvent possible.

M. Kirmisson. — Mon seul but, en prenant la parole, c'était de faire connaître un fait qui m'avait vivement frappé. Mais telles sont les difficultés que soulève dans la pratique cette affection vraiment protéique, que chaque fait particulier rallume parmi nous la discussion. Je ne crois pas toutefois que celle-ci ait des chances sérieuses d'aboutir, tant qu'on examinera en bloc la totalité des observations. On ne peut établir une assimilation entre les faits dans lesquels l'appendicite se présente sous la forme d'une inflammation phlegmoneuse limitée à la fosse iliaque droite et ceux dans lesquels l'affection revêt l'allure d'une péritonite aiguë plus ou moins généralisée. En présence des faits du premier ordre, on peut voir guérir des malades par l'expectation pure et simple, l'inflammation phlegmoneuse aboutissant à la résolution, ou le pus se vidant dans l'intestin. Dans ces cas encore, si l'on intervient par une opération chirurgicale, on peut se contenter, comme l'ont fait MM. Quénu et Monod, d'ouvrir une porte à la suppuration, sans évacuer d'emblée le foyer purulent ; on tamponne à la gaze iodoformée et l'on voit souvent le pus se faire de lui-même, pendant les jours suivants, une issue à travers la brèche ouverte par le chirurgien. Dans les cas de péritonite aiguë plus ou moins généralisée, il en va tout autrement ; il faut absolument évacuer en totalité le pus contenu dans la grande cavité péritonéale ; c'est à ce prix seulement qu'on peut obtenir la guérison. Le fait que je viens de rapporter et dans lequel j'ai failli abandonner à elle-même une collection purulente remplissant tout le petit bassin, et dont l'existence ne nous avait été révélée par aucun signe, m'a beaucoup frappé. Si, dans l'avenir, le toucher rectal que préconise M. Tuffier peut nous permettre de reconnaître, avant l'opération, l'existence de semblables collections purulentes, je n'ai aucune objection sérieuse à lui faire et suis tout prêt à l'accepter.

Digitized by Google

Présentation de malade.

Trépanation pour accidents cérébraux d'origine traumatique.

M. Chevassus lit une note et présente un malade qu'il a trépané avec succès pour des accidents cérébraux consécutifs à un traumatisme cérébral sans plaie.

Présentation de pièces.

Gastro-entérostomie avec bouton de Murphy et pylorectomie pour cancer de l'estomac. Mort 16 mois après.

M. Quénu. — Je présente les pièces enlevées chez une malade dont l'observation a été communiquée à l'Académie de médecine, en juillet 1894, et publiée dans la *Revue de chirurgie* d'octobre 1895.

La santé revenue complète après l'opération, au point d'amener un engraissement de 35 livres et une reprise du travail journalier, persista pendant une année entière; puis, à partir du milieu de mai 1895, les digestions devinrent lentes, difficiles, sans être accompagnées toutefois ou suivies de vomissements, et l'amaigrissement fit des progrès. En outre, douleurs vives au creux épigastrique. La cachexie fut rapide et, dans les derniers jours, apparut un ictère annonçant une oblitération du cholédoque. La malade succomba le 20 octobre. Je rappelle que jamais il n'avait été possible de retrouver le bouton de Murphy dans les selles.

A l'*autopsie*, aucune généralisation viscérale.

L'anastomose gastro-jéjunale siège sur la partie antéro-inférieure de l'estomac; elle est lisse, souple, régulièrement circulaire, sans aucune adhérence avec les organes voisins. Les deux bouts du jéjunum sont de calibre tout différent. Le bout inférieur a son calibre normal, le bout supérieur duodénal est, au contraire, très manifestement atrophié sur toute sa longueur; l'index n'y pénètre qu'avec peine, tandis que l'inférieur admet aisément deux doigts; le diamètre de ce dernier mesure 5 centimètres, celui de l'autre n'est que de 3 centimètres; il semble donc qu'il y ait eu là une sorte d'accommodation du segment duodénal à sa nouvelle fonction qui n'était plus que celle d'un canal excréteur pour la bile et le suc pancréatique.

Si on ouvre d'un côté l'estomac et de l'autre l'intestin, on peut

Digitized by Google

s'assurer que la communication gastro-jéjunale est restée parfaite; le diamètre de l'orifice mesure 2 centimètres; la muqueuse de l'estomac à son niveau est souple, sans ulcération, très légèrement extensible.

Dans la cavité de l'estomac, flotte librement le bouton de Murphy, un peu terni, mais non altéré. Lorsqu'on suit le bout duodénal, on est conduit à une masse englobant le pancréas, la portion vertébrale du duodénum et les ganglions vertébraux, le foie lui-même est cancéreux dans la partie contiguë à ce magma. La récidive s'est manifestement faite au point d'accolement des tranches duodénale et gastrique fermées et accolées.

Le cholédoque, libre dans sa portion sus-duodénale, est oblitéré près du duodénum. Le canal pancréatique ne peut être retrouvé.

En résumé, cette malade a succombé à la cachexie résultant de l'envahissement du pancréas et du foie; les symptômes ont été des phénomènes de dyspepsie et non des troubles mécaniques comme ceux qui avaient prédominé dans la période précédant la gastro-entérostomie.

Discussion.

M. Ch. Monod. — La pièce présentée par notre collègue est doublement instructive. Elle donne un exemple des bons effets de l'intervention au point de vue fonctionnel et elle montre que les artifices opératoires, tels que le renversement jéjunal et le refoulement épiploïque ne donnent pas, en pratique, de meilleurs résultats qu'une gastro-entérostomie faite par simple anastomose.

M. P. Reclus. — Je vous ai, moi aussi, présenté une pièce de gastro-entérostomie pratiquée sans le secours du bouton de Murphy, mais non moins démonstrative que celle de M. Quénu, au point de vue de l'inutilité du renversement de l'anse jéjunal.

M. Bazy. — Avec M. Reclus, j'estime que l'artifice opératoire en question est inutile. Comme autre réflexion, je tiens à faire observer que, dans les cas comme celui de M. Quénu, l'examen des urines peut fournir des renseignements utiles au point de vue du diagnostic de l'extension du néoplasme aux canaux pancréatiques.

M. Tuffier. — J'ai présenté à l'Académie un cas de résection du pylore suivie de guérison et la récidive qui a enlevé la malade plusieurs mois après était exclusivement péritonéale. C'était donc une récidive à distance, et je me demande si le cas de M. Quénu n'est pas un exemple de même ordre.

M. Quénu. — La distinction que M. Tuffier veut établir entre les

Digitized by Google

récidives sur place et les récidives à distance me semble plus que problématique. Les connexions lymphatiques du péritoine et de l'ancien foyer opératoire sont, en effet, bien suffisantes pour expliquer la voie de propagation, et je ne vois pas comment la localisation péritonéale d'une récidive peut être différenciée d'une récidive sur place. La seule et vraie cause de ces récidives doit être recherchée dans l'époque, toujours trop tardive, de nos interventions et, par malheur, les incertitudes habituelles d'un diagnostic précoce ne nous permettent pas d'agir au bon moment. En tous cas, chez mon malade, les caractères de la récidive ne prêtent pas à discussion. C'était une récidive sur place. Elle a débuté dans le segment intestinal opéré et s'est rapidement étendue à la tête du pancréas. Au point de vue physiologique, j'aurais donc eu profit à faire, comme le dit M. Bazy, l'analyse des urines, mais je ne vois pas ce que l'intervention aurait pu y gagner.

La séance est levée à 5 heures 30 minutes.

Le Secrétaire annuel,
PAUL SEGOND.

Séance du 30 octobre 1895.

Présidence de M. TH. ANGER.

Le procès-verbal de la séance précédente est lu et adopté.

Correspondance.

La correspondance comprend :

1° Les journaux et publications périodiques de la semaine ;

2° Une lettre de M. HERGOTT, qui nous envoie le *Traité des maladies des femmes*, de Soranus d'Éphèse ;

3° Un mémoire manuscrit et anonyme pour le prix Demarquay ;

4° Une *Thèse* de M. MAURICE JOURDAN *sur la cholédochotomie* (Prix Ricord) ;

5° Deux exemplaires de la *Thèse* de M. GLANTENAY *sur la chirurgie de l'uretère* (Renvoyé à la commission pour le prix Ricord);

Digitized by Google

6° Un mémoire manuscrit et anonyme : *Traitement de la gangrène herniaire*, 36 feuilles et un tableau résumé (Renvoyé à la commission du prix Laborie);

7° Un mémoire manuscrit et anonyme : *De l'invagination partielle ou totale des parois de l'intestin comme traitement dans la gangrène herniaire* (Renvoyé à la commission du prix Ricord).

A propos de la correspondance.

M. Pozzi dépose sur le bureau de la Société les travaux suivants :

1° Une observation de M. Berlin (de Nice) intitulée : *Infection généralisée ayant eu pour point de départ un panaris sous-épidermique. Anthrax de la nuque ; ostéomyélite de l'omoplate, puis de la tête de l'humérus, abcès multiples. Interventions opératoires successives; finalement, résection scapulo-humorale. Guérison.* (M. Pozzi, rapporteur);

2° Une deuxième observation de M. Berlin intitulée : *Accidents graves consécutifs à une hystérectomie vaginale. Injection intraveineuse de 1,400 grammes de sérum artificiel. Guérison.* (M. Pozzi, rapporteur);

3° Une série de mémoires de chirurgie de John B. Murphy à l'appui de sa candidature au titre de membre correspondant étranger;

4° Un travail de Sonnenburg intitulé : *Pathologie und Therapie der Perityphlitis.*

A propos du procès-verbal.

M. Quénu. — Je ne voudrais pas éterniser notre discussion sur le *traitement chirurgical de l'appendicite*, je ne puis cependant laisser sans riposte quelques-unes des assertions émises par MM. Reclus et Nélaton.

M. Reclus, en citant l'observation du malade qu'il a soigné de concert avec le professeur Trélat et M. Brissaud, a semblé croire que j'attribuais au drainage d'appel, le privilège d'évacuer toujours les foyers à distance plus ou moins éloignés de la collection péri-appendiculaire. Il se trompe du tout au tout et le seul point sur lequel j'ai voulu insister, c'est que le drainage d'appel assure toujours l'ouverture en bonne place des foyers contre lesquels la mèche drainante est directement appliquée. Et, sur ce point, mais sur ce point seulement, je n'admets pas la moindre contestation.

Digitized by Google

Je proteste, enfin, contre cette assertion de M. Nélaton, que dans les cas de foyers multiples et de foyers à distance, l'application de ma méthode ne saurait avoir d'autre résultat que la mort du patient. J'ai cité des faits qui démentent ce jugement vraiment trop sommaire.

Communication.

Observation de néoplasme fibreux de l'estomac pris pour un cancer et guéri par la laparotomie exploratrice[1].

Par le Dr DAYOT (de Rennes),
membre correspondant de la Société de chirurgie.

Dans la séance du 16 mai 1894, M. Terrier soumettait à la Société de chirurgie un fait très intéressant de néoplasme inflammatoire de la petite courbure de l'estomac traité par la laparotomie exploratrice. Cette intervention, qui semblait devoir être palliative, avait amené la guérison définitive de la malade. En lisant cette curieuse observation, je pensais immédiatement à une opération que j'avais pratiquée, quelques semaines auparavant, chez une femme atteinte, me semblait-il, de cancer de l'estomac et que la simple incision de la paroi abdominale, suivie de la mise au jour du néoplasme, avait considérablement améliorée. Je croyais à un arrêt passager des accidents et je me disais que l'évolution de la maladie n'en serait pas moins fatale, la malade devant avoir, d'après toutes les apparences, le même sort que deux femmes opérées par moi dans des conditions analogues. Après un répit plus ou moins prolongé, mais non définitif, elle devait comme les deux autres succomber dans la cachexie.

La malade, que j'ai pu suivre et examiner pour la dernière fois très complètement, le 30 septembre 1895, c'est-à-dire dix-sept mois après mon intervention, étant radicalement guérie, j'ai l'honneur d'adresser à la Société cette observation :

Observation. — Marie L..., de Saint-Mars-sur-Couesnon, âgée de 30 ans, est entrée dans le service de M. le Dr Perret pour des ménorrhagies symptomatiques d'une endométrite. Dans le cours du traitement utérin, une tumeur de l'abdomen fut reconnue : M. le Dr Perret me fit l'honneur de me confier la malade, qui passa dans une salle de chirurgie.

Marie L... a encore son père, âgé de 76 ans, qui jouit d'une très bonne santé. Sa mère est morte, à l'âge de 64 ans, d'une affection abdo-

[1] Travail lu par M. le Secrétaire général.

Digitized by Google

minale mal définie. La durée des accidents a été assez longue : il y avait des vomissements et de vives douleurs de ventre. Réglée à 15 ans, ayant toujours eu une menstruation régulière, Marie L... a eu deux enfants, dont le dernier a 3 ans. Suites de couches normales.

La santé de cette femme a été bonne jusqu'à l'âge de 28 ans. Depuis cette époque, les règles sont devenues plus abondantes, et dans ces derniers mois, elles ont présenté les caractères de véritables ménorrhagies. Dans l'intervalle, pertes blanches abondantes. Il y a un an, sont survenus des troubles digestifs consistant en perte d'appétit, lenteurs de digestion, éructations, renvois. Depuis quelques mois, il y a des vomissements alimentaires parfois très abondants, de la distension du ventre et une constipation opiniâtre. Il n'y a jamais eu de vomissements de sang ni de mélœna. La malade est essoufflée, marche difficilement. Elle a perdu de ses forces et de son poids. Son faciès, amaigri, est très altéré.

Tous ces symptômes réunis avaient été considérés par le médecin de la malade comme étant sous la dépendance de l'endométrite hémorrhagique. C'était le syndrôme utérin des auteurs, avec des allures un peu excessives. Dans le cours du traitement gynécologique, les symptômes gastriques continuent à s'accentuer. En effet, des vomissements abondants revenaient tous les jours, quelquefois tous les deux jours, et la malade rejetait une grande quantité d'aliments, souvent reconnaissables longtemps après leur ingestion. M. Perret procéda à l'examen du ventre et reconnut la tumeur.

L'inspection du ventre nous permet de constater une augmentation de volume notable. De forme globuleuse, saillant, l'abdomen pointe vers l'ombilic, la région des flancs demeurant aplatie. On dirait, à voir ce ventre, qu'il est occupé par une grosse tumeur médiane. La percussion démontre que l'abdomen est météorisé dans toute son étendue, à l'exception de la zône occupée par les colôns ascendant et descendant qui est moins sonore. Par la palpation, on trouve dans la région épigastrique, plus à droite qu'à gauche de la ligne médiane et descendant légèrement au-dessous de l'ombilic, une grosse tumeur, du volume du poing, arrondie, uniforme, très dure, légèrement mobile dans le sens transversal, douloureuse à une forte pression. Cette tumeur est peu sensible quand elle n'est pas comprimée.

Nous reconnaissons à ces signes classiques une énorme dilatation de l'estomac. Les urines, peu abondantes, pauvres en urée, ne contiennent ni sucre ni albumine. La malade, qui pesait à peine 100 livres à son entrée à l'Hôtel-Dieu, a encore maigri. Les symptômes éprouvés par la malade et les signes fournis par l'exploration sont parfaitement concordants et permettent d'établir le diagnostic. La tumeur est un néoplasme ayant entraîné un rétrécissement du pylore; une dilatation gastrique s'en est suivie. De là, ces vomissements alimentaires abondants, revenant à longs intervalles, lorsque le ventricule est par trop distendu.

Nous éliminons toute idée de tumeur de l'épiploon, du mesentère, de l'intestin ou de la vésicule biliaire; nous nous rattachons à l'idée de

Digitized by Google

cancer de l'estomac. Le jeune âge de la malade (30 ans) ne nous paraissait pas une raison suffisante pour rejeter l'idée d'un néoplasme malin. Nous avions fait précédemment la gastro-entéro-anastomose à une femme de 32 ans et une laparotomie à une autre malade de 36 ans, qui avaient de véritables cancers dont elles moururent. La malade demandant une opération, la laparotomie est décidée, et je m'apprête à lui pratiquer une gastro-entéro-anastomose pour supprimer les accidents dus à la sténose pylorique.

Opération le 28 avril 1894, avec l'aide de MM. les Drs Dayot père et Le Moniet. — Incision médiane sus-ombilicale de 10 centimètres. Quelques adhérences réunissent la petite courbure de l'estomac au foie. L'estomac forme une vaste poche qui descend bien au-dessous de l'ombilic. Après libération des adhérences, il est sorti de l'abdomen et déposé sur des compresses stériles. L'assistance peut en admirer les belles dimensions.

Le néoplasme occupe la face postérieure du pylore, la face postérieure de l'estomac, de la petite courbure à la grande courbure, dans le voisinage de la région pylorique, et forme une masse très volumineuse, dure, uniforme, parcourue par de gros vaisseaux. Sur la face antérieure du pylore et de l'estomac, il n'y a pas d'infiltration néoplasique. Le pylore est perméable.

En présence de cet état de choses, mes deux confrères, considérant le mauvais état général de la malade et la perméabilité de l'orifice pylorique d'une part, l'étendue des lésions néoplasiques qui semblent incompatibles avec une longue survie de l'autre, me dissuadent d'une opération de gastro-entéro-anastomose, dont la malade ne pourrait guère bénéficier.

Tout en reconnaissant la gravité plus grande de l'intervention que j'avais projetée, je me demande cependant si elle n'est pas indiquée, malgré la perméabilité du pylore, pour remédier aux accidents que nous devions rattacher à la dilatation gastrique. Je me range toutefois à l'avis de la majorité, presque à regret, et je réduis l'estomac dans l'abdomen. La paroi abdominale est fermée par une suture à trois étages, au catgut et au crin de Florence. L'opération a été de très courte durée. Les suites opératoires sont absolument bénignes. Pas de température à aucun moment.

Le premier pansement est fait au dixième jour; les fils sont enlevés. La réunion est parfaite. A notre grande stupéfaction, les vomissements disparaissent; il n'y a même pas de vomissements chloroformiques. L'appétit renaît, les digestions deviennent possibles, et cinq semaines après notre intervention, Marie L..., qui se lève depuis quinze jours, quitte l'Hôtel-Dieu, se trouvant considérablement améliorée.

2 Octobre 1894. — J'avais oublié cette malade qui me paraissait vouée à une mort certaine, malgré l'amélioration post-opératoire constatée, lorsque cinq mois après mon opération, je la vois entrer chez moi. Elle m'apprend que sa santé s'est améliorée progressivement d'une manière très sensible. Elle n'a jamais eu un seul vomissement depuis mon intervention. Elle mange avec appétit, mais a encore des digestions

Digitized by Google

difficiles : elle est toujours gonflée. Le pouls est excellent; elle a engraissé de 15 livres.

Je procède à une nouvelle exploration du ventre. La cicatrice est très solide, mais je retrouve et la tumeur et la dilatation d'estomac. La tumeur, quoique très appréciable, me paraît moins volumineuse, moins mobile. Est-ce une illusion, mais j'en prends note. J'engage mon opérée à me donner de ses nouvelles.

30 Septembre 1895. — Marie L..., que je n'ai pas vue depuis un an, vient me consulter parce qu'elle se croit enceinte. Elle est transformée au point de vue de l'état général et de l'état local. Elle a pris de l'embonpoint, retrouvé ses forces et peut se livrer à tous ses travaux de journalière. Elle a très faim, mange toute espèce d'aliments et digère convenablement. Elle est enceinte de quatre mois environ. Les bruits du cœur fœtal sont nettement perçus, ainsi que le bruit de souffle utérin. Le muscle utérin se contracte à diverses reprises pendant mon exploration. L'examen le plus minutieux, toujours très facile chez cette femme, ne révèle aucune trace de sa tumeur. Elle a encore un peu de dilatation d'estomac.

Ce fait montre une fois de plus combien grandes peuvent être les difficultés de diagnostic des tumeurs de l'estomac. Tout est réuni dans cette observation pour faire penser à un carcinome du pylore. Les probabilités se changent en certitude, car le néoplasme est mis à découvert, il est vu et touché, et la laparotomie exploratrice, qui n'a pas assez exploré, en négligeant la biopsie de l'estomac, confirme l'erreur.

En présence de ce cas analogue à ceux qu'a signalés M. Terrier, il est sage de faire quelques réserves, quand l'exploration méthodique de l'estomac révèle une tumeur. Il faut songer aux néoplasmes, évidemment rares, de nature inflammatoire. Il est prudent également de ne pas oublier ces formes très particulières, quand on se livre aux essais de sérothérapie anti-cancéreuse.

La laparotomie exploratrice a eu une action inexplicable, mais réelle. Après avoir reconnu l'absence de sténose pylorique et la grande part qui revenait à la dilatation dans la genèse des troubles fonctionnels, nous avons vu tous les symptômes disparaître comme par enchantement, sans que nous ayions rien tenté pour modifier l'état de l'estomac, si ce n'est la rupture de quelques adhérences.

L'existence de la dilatation gastrique, constatée chez ma malade, me portait à pratiquer la gastro-entéro-anastomose, et c'est à regret que je m'en suis abstenu, car elle me paraissait indiquée après l'examen direct.

J'ai obtenu, par une simple incision exploratrice, tout ce qu'aurait pu me donner l'intervention projetée. Comment l'incision de la paroi abdominale et *l'étalage au grand jour* de l'estomac ont-ils pu atténuer tout d'abord et supprimer ensuite les symptômes fonc-

Digitized by Google

tionnels de l'ectasie stomacale, les vomissements en particulier, comme si j'avais changé et dérivé par une anastomose le cours des aliments?

La connaissance de ces faits doit engager le chirurgien à étendre le domaine de la laparotomie exploratrice, qui peut à elle seule guérir, et à appliquer le traitement chirurgical à certaines affections de l'estomac. La tumeur, qui a disparu lentement et progressivement, n'était qu'un néoplasme inflammatoire, développé sans doute au pourtour de quelque ulcération simple de l'estomac. J'ai, d'ailleurs, rencontré deux autres fois des tumeurs de même nature.

Dans un premier cas, appelé près d'un homme de 54 ans, qui se trouvait exsangue et mourant à la suite d'une hématémèse considérable, suivie de mélœna abondant, je constatai une tumeur qui ne laissa subsister aucun doute dans mon esprit sur l'existence d'un carcinome de la face antérieure de l'estomac. Cette tumeur, constatée à diverses reprises, a disparu complètement, et le malade, qui devrait être mort depuis plus de trois ans s'il avait eu un cancer, continue à vivre misérablement avec des troubles digestifs persistants.

Dans une autre circonstance, je suis intervenu chirurgicalement et j'ai constaté une tumeur de nature et de siège très singuliers.

Il s'agissait d'une jeune femme de 29 ans, accouchée depuis un an, dont la santé laissait à désirer à la suite de cette grossesse. Cette malade, presque idiote, incapable de fournir le moindre renseignement sur le début, la marche et la nature des accidents qu'elle éprouvait, présentait à gauche de la ligne médiane et au-dessus de l'ombilic une tumeur grosse comme un citron, absolument incluse dans la gaîne du muscle grand droit de l'abdomen. De consistance dure comme un fibrôme, cette tumeur m'intriguait et je me demandai si j'étais en présence d'un fibrôme, d'un abcès froid ou de quelque hernie épiploïque. J'incisai donc le feuillet antérieur de la gaîne du droit et trouvai derrière lui et se confondant avec sa face profonde une masse dure, d'aspect fibroïde, non encapsulée, sur laquelle les fibres du muscle venaient se perdre. J'isolai cette masse, et, voyant qu'elle ne tenait plus qu'en un point du feuillet profond de la gaîne aponévrotique, je coupai cette sorte de pédicule. Au même instant, il s'écoulait un liquide filant à travers un orifice admettant le doigt et me montrant une muqueuse qui rappelait la muqueuse gastrique. J'étais dans une cavité close; le péritoine n'était pas ouvert. J'attendis le réveil de la malade et, lui faisant boire quelques cuillerées d'eau, je vis immédiatement s'écouler par la perforation le liquide ingéré. La malade ne voulut pas ultérieurement entendre parler d'une intervention radicale, qui aurait consisté à séparer son estomac de ses attaches pariétales, à le suturer et à le mettre en liberté dans l'abdomen. Elle conserva une fistule gastrique qui guérit spontanément et complètement en six semaines.

Digitized by Google

Dans cette observation, quoique l'histoire clinique soit défectueuse par insuffisance cérébrale de la malade, il semble qu'un ulcère simple de l'estomac a dû être le point de départ de toute la série d'altérations produites. Les tuniques du viscère ont été progressivement détruites, pendant que des adhérences péritonéales protégeaient la cavité péritonéale contre les dangers de la perforation. La paroi abdominale, attaquée à son tour dans le point où s'était formée l'adhérence gastro-pariétale, a réagi et un néoplasme inflammatoire s'est formé.

Rapports.

I. — *Plaie pénétrante de l'abdomen par coup de couteau. Laparotomie. Oblitération d'une plaie du colôn descendant. Hémorrhagie due à la section d'une artère épiploïque. Hémostase. Guérison*, par M. Estor (de Montpellier).

Rapport par M. PICQUÉ.

Messieurs, vous m'avez chargé de vous rendre compte de l'observation suivante que nous a adressée notre collègue de Montpellier.

Voici d'abord le résumé de cette intéressante observation :

Le 26 juin 1895, on apporte à l'hôpital un homme de 23 ans qui avait reçu, trois heures auparavant, un coup de couteau dans l'abdomen. Un premier pansement avait été appliqué en ville : le médecin appelé avait reséqué une portion d'épiploon hernié, mais sans prendre la précaution de placer une ligature avant la suture.

M. Estor ne voit le malade que onze heures après l'accident. L'état général est satisfaisant. Le ventre est à peine ballonné et peu douloureux. Quelques vomissements se sont produits pendant la nuit. Le pouls est à 90. La plaie mesurant 2^{mm},5 de long sur 3 millimètres de large est située au niveau de l'ombilic et à deux travers de doigt à gauche de celui-ci. Le pansement est souillé de sang.

Après désinfection de la région, la plaie est agrandie en haut et en bas, parallèlement à la ligne blanche. Elle atteint 12 centimètres. L'abdomen est rempli de caillots. L'exploration de l'intestin décèle sur le tiers supérieur du colôn descendant une plaie d'environ 1 centimètre qui est fermée par sept points de suture. Puis un jet de sang artériel est découvert, provenant d'une artère épiploïque. Ligature au catgut. L'opération a duré une heure et demie. Les suites furent très bénignes et le malade guérit rapidement.

Trois semaines auparavant, M. Estor avait été appelé près d'un homme de 20 ans, très vigoureux, qui venait de recevoir un coup de couteau à deux centimètres en dedans de l'épine iliaque antéro-supérieure, du

Digitized by Google

côté gauche. Il agrandit la plaie, explora l'intestin, ne constata aucune lésion et referma la plaie. Le malade guérit rapidement.

Quoiqu'il en soit, M. Estor conclut qu'il faut toujours intervenir dans ces conditions et nous ne saurions trop approuver cette ligne de conduite, que nous avons toujours suivie pour notre part, et qui n'est plus aujourd'hui contestée après les importantes discussions de la Société de chirurgie sur ce sujet.

A la suite de ces deux observations, M. Estor rapporte deux cas d'intervention à la suite de contusions de l'abdomen. Dans le premier cas, il s'agit d'un homme qui reçoit un coup de pied de cheval dans le ventre. Deux heures après, la laparotomie est pratiquée. Il n'existe aucune lésion viscérale ; le malade est guéri au bout de quinze jours. Dans le deuxième cas, c'est un homme de 50 ans qui tombe d'une échelle haute de 2 mètres; trois jours après, la péritonite était manifeste, et le malade qui jusqu'alors avait refusé l'opération l'accepte ; la laparotomie démontre l'existence d'une perforation de l'intestin grêle qui est facilement oblitérée. Le malade meurt dans la nuit. L'autopsie démontre qu'il n'existait pas d'autre perforation et que la suture avait bien tenu.

Ces dernières observations sont certainement intéressantes, mais on ne saurait sans inconvénient les rapprocher des précédentes. Il s'agit de faits absolument différents qu'il convient d'envisager séparément, quand on veut étudier les indications thérapeutiques auxquelles ils peuvent donner lieu.

Messieurs, je vous propose : 1° d'adresser des remerciements à l'auteur; 2° de déposer ses observations dans nos Archives.

Ces conclusions sont mises aux voix et adoptées.

II. — *Absence complète du vagin. Création d'un vagin artificiel*, par M. le Dr F. Villar (de Bordeaux).

Rapport par M. PICQUÉ.

Messieurs, vous m'avez chargé de vous rendre compte de l'observation intéressante de notre collègue de Bordeaux.

En voici d'abord le résumé :

Il s'agit d'une jeune femme âgée de 32 ans, qui ne présenta jamais aucun écoulement menstruel véritable. Elle dit avoir perdu à l'âge de 16 ans, quelques gouttes de sang très pâle, mais ce renseignement, en présence de l'absence de vagin, ne peut avoir aucune valeur. Par contre, la malade présenta des épistaxis périodiques. Elle se maria à 18 ans et demi, mais l'impossibilité des rapports sexuels ne tarda pas à amener une séparation judiciaire.

Digitized by Google

Depuis l'âge de 23 ans, elle éprouva à chaque époque menstruelle des tiraillements dans les seins et des douleurs du côté gauche du ventre. M. Villar vit pour la première fois la malade en novembre 1892, et l'admit dans son service, le 15 novembre.

La vulve semble bien conformée, mais l'orifice vaginal fait défaut et la face interne des petites lèvres, nous dit l'auteur, se continue d'un côté à l'autre. M. Villar ne nous donne pas d'autre renseignement à ce sujet. Par le palper abdominal, il est impossible de reconnaître l'existence de l'utérus ou des annexes. La vessie et le rectum sont accolés étroitement, ainsi qu'il résulte de l'examen par le toucher rectal combiné avec l'exploration de la vessie avec la sonde. Le toucher rectal d'autre part démontre qu'il existe un utérus atrophié. M. Villar ne nous dit pas s'il a pratiqué la palpation bi-manuelle.

La malade réclamant avec insistance une intervention, M. Villar pratiqua l'opération le 16 novembre, de la façon suivante :

Une incision transversale est conduite d'une petite lèvre à l'autre. Les deux lambeaux muqueux ainsi constitués sont disséqués ; le décollement de la vessie et du rectum est alors possible. M. Villar le conduisit jusqu'à 9 centimètres, en se servant du doigt et du bistouri, mais n'alla pas jusqu'à l'utérus. Il craignait d'ouvrir une des deux cavités, tellement la paroi paraissait mince, et il jugeait comme dans un cas personnel sur lequel je vais revenir dans un instant, qu'il n'y avait pas d'intérêt à aller, au risque d'une perforation, jusqu'à un utérus resté impropre à la menstruation. M. Villar doubla alors les deux parois du vagin nouvellement formé avec les deux lambeaux muqueux, comme je l'avais fait moi-même. Les suites opératoires furent naturellement très simples.

Après avoir dilaté le nouveau vagin à l'aide de bougies rectales, et essayé en vain d'appliquer un ballon en caoutchouc, il renvoya la malade le 8 septembre 1893. Mais M. Villar lui fit construire un appareil spécial destiné à s'opposer à la rétraction cicatricielle. Il se compose : 1° d'une ceinture en tissu élastique ; 2° d'un plancher périnéal en caoutchouc fixé à la ceinture par quatre tubes courroies. A son centre, se trouve fixé l'appareil dilatateur du vagin, qui se compose d'un cylindre en caoutchouc rouge à bout mousse de 7 centimètres de longueur et de 25 millimètres de diamètre. Ce cylindre s'adapte dans l'étendue de 4 centimètres sur un cylindre métallique qui lui sert de soutien. Le tout est percé d'un canal central pouvant permettre le drainage de la cavité vaginale.

Cet appareil fut porté par la malade pendant quatre à cinq mois sans difficulté. Après quatorze mois, l'état de la malade est le suivant : le nouveau vagin est tapissé d'une muqueuse normale ; il a conservé une longueur de 7 centimètres et demi, en déprimant un peu avec le doigt. Il est assez large ou du moins dilatable. M. Villar a pu facilement y introduire un spéculum. La malade, d'ailleurs, n'a eu depuis aucun rapport sexuel. Elle ne peut donc nous renseigner sur les fonctions du nouveau conduit.

Digitized by Google

L'observation intéressante de notre collègue de Bordeaux, soulève plusieurs questions que je demande la permission de discuter brièvement.

Il serait puéril, à notre époque, de discuter, comme on le pouvait jadis, sur l'opportunité ou la légitimité de la création d'un vagin artificiel. Nécessaire dès la puberté, quand il existe des phénomènes de rétention menstruelle, elle n'est pas moins indispensable à pratiquer pendant la période sexuelle de la vie, même quand il n'existe qu'un utérus infantile impropre à la fonction menstruelle, du moment que la malade la réclame avec insistance. Des raisons sociales sur lesquelles je n'ai pas à insister, en même temps que la bénignité extrême de l'intervention, justifient suffisamment l'acte chirurgical. J'ai, du reste, discuté cette question dans mon article de l'Encyclopédie internationale.

La question n'est certainement pas là. Si, en effet, le chirurgien donne à la malade un canal vaginal, il ne saurait fournir à ce dernier des parois possédant des propriétés physiologiques. Dans un cas que j'ai publié dans les *Annales de gynécologie*, l'opération réclamée avec insistance par la malade, n'avait en aucune façon satisfait ses espérances, bien que le canal vaginal eût conservé une longueur de 6 centimètres. Aussi, dans les réflexions dont j'ai fait suivre l'observation, ai-je émis l'opinion que l'opération ne devait être pratiquée que dans des cas tout à fait exceptionnels. Dans le cas de M. Villar, le nouveau conduit est resté inutilisé. Mais il y a plus. Il n'est pas toujours possible de conserver au nouveau vagin, sa longueur, et cela, pour des raisons sur lesquelles je vais revenir à propos du manuel opératoire, nouvelle raison qui doit engager le chirurgien à une grande circonspection.

Au point de vue opératoire, M. Villar a suivi point par point le procédé que j'ai décrit dans les *Annales de gynécologie :* il a adopté le procédé autoplastique que j'ai préconisé, le seul susceptible de donner un résultat durable, et cependant, dans mon cas, j'ai dû réopérer la malade sur ses instances, et détacher les lambeaux pour les reporter plus en arrière, du côté de l'utérus. Il existe en effet, même avec le procédé autoplastique, une cause d'échec contre laquelle il est difficile de lutter.

Que l'on emploie la greffe simple ou le lambeau véritable, l'angle dièdre, qui forme le fond de la cavité est le siège d'un travail cicatriciel qui a la plus grande tendance à refouler le lambeau en dehors et à combler peu à peu la cavité, même lorsque le lambeau ou la greffe sont fixés directement sur cet angle. Il est évident que le tissu cicatriciel très dense que forme cet angle doit avoir de grandes difficultés à adhérer à la face cruentée du lambeau, et

Digitized by Google

j'émettais l'opinion dans mon article que, si cette adhérence n'est pas intense, le refoulement du lambeau devait être fatal.

Dans ces conditions, j'avoue ne pas comprendre l'effet utile de l'appareil imposé à sa malade par M. Villar. Ce n'est pas la dilatation du conduit qu'il faut rechercher selon moi, mais bien le maintien, à sa position, du sommet de l'angle dièdre et j'ai dit les raisons qui me faisaient craindre son déplacement. Certes, chez sa malade, le résultat semble s'être maintenu, mais en tous cas, si l'appareil a agi, c'est en fixant les angles, bien plus qu'en dilatant le trajet.

Messieurs, je vous propose : 1° d'adresser des remerciements à l'auteur ; 2° de déposer son observation dans nos archives ; 3° de l'inscrire dans un rang très honorable, sur la liste des candidats au titre de membre correspondant national de la Société de chirurgie.

Discussion.

M. Paul Segond. — Le fait intéressant commenté par M. Picqué me fournit l'occasion de vous parler d'un cas similaire digne, lui aussi, de vous être relaté.

Il s'agit d'une jeune femme de 26 ans qui s'est adressée à moi en novembre 1893, avec un récit dont voici les traits les plus saillants : Elle n'a jamais eu ni ses règles, ni le moindre trouble relevant de cette absence. Mariée depuis le 23 mars 1892, le coït s'est montré tout d'abord absolument irréalisable. Après six mois de tentatives infructueuses, Mme X... s'est décidée à voir un médecin. Celui-ci, au dire de la malade, aurait incisé une « bride » (?), puis conseillé d'achever la guérison en dilatant la région avec un petit spéculum Ricord. Ce dernier conseil n'a jamais pu être suivi, mais après la petite incision en question, le coït est devenu possible. De ce côté, tout était donc pour le mieux, et c'était uniquement parce que Mme X... désespérait d'avoir jamais un enfant qu'elle venait me consulter.

Ainsi renseigné, je commençai par toucher sans regarder. Cette première exploration me démontra aussitôt que le coït se faisait dans l'urèthre, car une pression très légère de mon index le conduisit incontinent dans la vessie, jusqu'à la garde, sans éveiller de douleur.

Passant alors à l'examen visuel, je constatai ce qui suit : Extérieurement, rien d'anormal, poils abondants sur le mont de Vénus et bonne conformation des grandes lèvres. Clitoris en place et bien développé. Au-dessous de lui, un méat se présentant sous la forme d'une fente verticale, à bords comme frangés et très épais. Petites lèvres peu développées se perdant insensiblement sur le périnée, sans rien qui rappelle la fourchette. Enfin, au-dessous du

Digitized by Google

méat et entre les petites lèvres, simple surface lisse très peu étendue et peu dépressible.

Bref, il s'agissait d'un cas d'absence complète du vagin, et tout ce qui s'était passé depuis le mariage devenait très clair. Pendant les premiers mois du mariage, le mari avait vainement tenté de déprimer la surface lisse tendue d'une petite lèvre à l'autre, puis, dans la suite, secondé ou non par la petite incision dont j'ai parlé, et sans se douter que c'était l'urèthre qui avait cédé à ses efforts, il avait pu croire que son but était atteint.

En présence de ces constatations, j'ai mis la malade au courant de la situation et voici l'opération fort simple que je lui ai pratiquée, le 16 novembre 1893, avec l'assistance de mes internes, MM. Cazin et Malherbe : Incision transversale de la muqueuse tendue d'une petite lèvre à l'autre, puis, à l'aide de l'index et de quelques coups de ciseaux, dédoublement de la cloison recto-vésicale. Ce dédoublement, fait sans plus de difficulté et sans plus d'hémorrhagie que celui d'une cloison recto-vaginale normale, m'ayant bien vite permis l'introduction de la totalité de l'index, sans qu'il m'ait été possible d'arriver nettement sur un organe quelconque pouvant rappeler un utérus, j'ai cru prudent de borner là l'intervention.

Au fond du long conduit résultant du dédoublement, je sentais bien un petit noyau induré, mais ce noyau était si petit et si peu semblable à un utérus, même rudimentaire, que je n'ai pas voulu risquer une perforation péritonéale, pour le mieux dégager. D'autant que, de chaque côté de ce noyau, l'exploration la plus minutieuse ne m'a pas donné trace de quelque chose ressemblant aux annexes. Cet état plus que rudimentaire de l'appareil génital interne était d'ailleurs en conformité avec ce fait que Mme X..., malgré son aspect extérieur et ses penchants essentiellement féminins, n'a jamais eu, à aucune époque de sa vie, un trouble de santé, pouvant faire songer à une poussée cataméniale quelconque.

Quoi qu'il en soit, j'ai cru prudent de limiter mon intervention à la création du conduit dont je vous ai parlé. Ce conduit, creusé en plein tissu cellulaire avait, comme je l'ai dit, la longueur de l'index et sans songer à mieux, je me suis contenté de déprimer autant que possible, à son entrée, le peu de muqueuse dont je pouvais disposer. Sans doute, j'aurais de beaucoup préféré recourir au refoulement autoplastique dont parlait tout à l'heure M. Picqué. Mais, dans ce cas particulier, l'étoffe manquait absolument et j'imagine qu'il doit en être presque toujours ainsi. Comme pansement, j'ai bourré assez fortement avec de la gaze iodoformée que j'ai laissée en place pendant onze jours.

Pendant les six semaines qui ont suivi, la béance du conduit a

Digitized by Google

été assurée par une série de dilatations avec des bougies de volume convenable. Enfin, tout écoulement ayant cessé, j'ai pu laisser à la dilatation physiologique le soin de maintenir les choses en état. Tel est le fait que je désirais vous signaler, en insistant sur la simplicité de l'opération et sur la qualité du résultat.

A cette heure, il est bien certain que le vagin artificiel n'a plus la profondeur que je lui ai primitivement donnée, mais je puis, tout au moins, vous donner l'assurance que ce qu'il en reste est suffisant. J'ai eu des nouvelles toutes récentes de Mme X..., et la dilatation physiologique a fait, paraît-il, son œuvre d'une manière définitive et très satisfaisante.

M. Schwartz. — J'ai présenté, il y a trois ans, au Congrès de chirurgie, un fait de malformation des organes génitaux de la femme, consistant dans une atrésie totale du vagin, avec hernie double utéro-ovarienne, ou plutôt des canaux de Müller non soudés et des ovaires. Après avoir fait la cure radicale des deux hernies, je refis un vagin en dédoublant la cloison recto-uréthro-vésicale, sans trouver aucun vestige du col utérin.

Je doublai la cavité ainsi créée par des lambeaux cutanéo-muqueux pris sur le périnée et les grandes lèvres et les suturai en fond. La cavité fut bourrée de gaze iodoformée et maintenue dilatée. Guérison par première intention.

Ce qu'il y a d'intéressant, c'est que j'ai pu revoir mon opérée au bout de dix-huit mois et j'ai pu constater que le vagin artificiel était resté suffisant et même s'était approfondi. En somme, les résultats s'étaient bien maintenus.

M. Pozzi. — Je trouve que l'observation de M. Villar ne contient pas des détails suffisants sur l'examen anatomique précis de la vulve, surtout au point de vue de l'existence ou de l'absence de l'hymen. Ce dernier détail a sa grande importance, car la possibilité de trouver un hymen bien conformé chez des sujets qui manquent de vagin vient à l'appui de ce que j'ai soutenu relativement à l'origine de l'hymen. Contrairement à l'opinion classique, j'ai tâché de montrer que l'hymen ne provient pas des canaux de Müller, qui forment le vagin, mais bien du sinus uro-génital qui forme la vulve. J'ai communiqué autrefois à la Société de biologie un cas fort instructif où, chez une femme privée de vagin, il y avait un hymen bien conformé.

Je ferai remarquer que la dilatation de l'*urèthre* par un coït anormal, pouvant le faire prendre pour un vagin, se rencontre dans deux cas bien distincts : chez les femmes imperforées par aplasie vaginale et chez les hypospades appartenant à la classe des pseudo-hermaphrodites, qui sont en réalité des hommes, mais chez

Digitized by Google

lesquels la présence d'une fente vulviforme fait croire au sexe féminin et provoque des tentatives de coït de la part des hommes.

Il existe dans la science un assez grand nombre de faits de ce genre. En effet, la fente vulvaire se terminant généralement par un cul-de-sac très court, les tentatives de coït s'égarent en avant, vers l'orifice de l'urèthre, qui se fait, selon le type féminin, au-dessous d'une verge de type clitoridien. J'ai rappelé des observations de ce genre dans une communication que j'ai faite, il y a une douzaine d'années, à la Société de médecine légale. Dans un de ces cas, l'hypospade, qui était marié à un homme, vint se présenter au médecin pour de prétendues métrorrhagies, qui n'étaient que des hémorrhagies provenant de la vessie irritée par le coït.

M. Tuffier. — J'ai opéré le 7 juin 1892, à l'hôpital Beaujon, une jeune Italienne de 16 ans, dans les conditions suivantes : Cette jeune fille portait depuis plusieurs mois une tumeur abdominale du volume d'une tête de fœtus, siégeant entre le pubis et l'ombilic. Cette tumeur devenait douloureuse et augmentait chaque mois à époque fixe; la malade n'avait jamais été réglée. Je pense de suite à un hématomètre par imperforation du vagin.

Les organes génitaux externes paraissaient normaux et le toucher vaginal permettait l'exploration d'une cavité limitée par un anneau contractile serrant un peu le doigt et au fond de laquelle on sentait la tumeur abdominale lisse et arrondie. Je fis mettre une grosse laminaire pour dilater cette cavité avant d'opérer la malade.

Le lendemain, examinant la malade, je vis, en écartant les grandes lèvres, un large orifice dans lequel je ne retrouvai plus la laminaire; mais, introduisant mon index plus profondément au delà de l'anneau contractile et très dilatable, je retrouvai le corps étranger transversalement placé *dans la vessie*. Je reconnus alors que le prétendu vagin n'était qu'un urèthre distendu par l'usage, mais continent.

Je pratiquai alors une incision verticale au-dessous de cet urèthre et, après avoir incisé le périnée entre le rectum et la vessie, dans l'étendue de 8 à 10 centimètres, je tombai sur la poche que j'ouvris, que je vidai de ses caillots et que j'abaissai pour venir la suturer à la peau du périnée, autour de mon incision. Ce vagin de nouvelle formation se rétrécit et, malgré une seconde intervention le 8 novembre 1893, je ne suis arrivé qu'à créer un trajet pour l'écoulement du sang de la menstruation. Car ma malade continue à préférer, pour ses rapports sexuels, son ancien urèthre à mon nouveau vagin.

M. Picqué. — Comme l'a très bien dit M. Pozzi, l'observation de M. Villar est incomplète au point de vue de l'examen anatomique

Digitized by Google

de la vulve, et je ne saurais dire si, dans ce cas particulier, il y avait ou non des vestiges de l'hymen.

Je ferai observer enfin que les faits d'imperforation vaginale avec rétention menstruelle en amont, dont il vient d'être question, n'ont rien à voir avec le cas de M. Villar. Parmi les faits qui viennent d'être cités, celui de Segond est le seul qui ait des analogies réelles avec celui dont je vous ai relaté l'histoire.

Les conclusions du rapport de M. Picqué sont mises aux voix et adoptées.

Présentations de malades.

1° *Hernie du poumon à travers l'éclatement complet d'un espace intercostal. Emphysème généralisé. Intervention. Guérison.*

M. Paul Reynier. — Je fais venir devant vous un homme de 61 ans, sur lequel j'ai cru devoir intervenir chirurgicalement, pour remédier à des lésions graves dues à un traumatisme du thorax. Comme c'est la première fois qu'on est intervenu dans des conditions pareilles et que je considère que cette intervention et le succès qui l'a suivie doivent encourager à m'imiter, je vous lis l'observation de cet homme.

C'est un marchand de quatre-saisons qui, poussant sa voiture, fut tamponné sur le côté latéral gauche de la poitrine, par le timon d'une voiture à deux chevaux, et renversé par le coup. On me l'amena sur-le-champ, le 7 juillet au matin, à l'hôpital Lariboisière. A son entrée, nous sommes frappés du mauvais état général du blessé : pâleur, petitesse du pouls, dypsnée extrême. Quand on l'eut déshabillé, nous constatons à chaque inspiration un soulèvement de la paroi thoracique, ou mieux de la peau du côté gauche, au niveau du cinquième espace intercostal. En le palpant, on percevait sur une grande étendue, la crépitation caractéristique de l'emphysème, et, pensant à une fracture avec enfoncement des côtes de ce côté, nous ordonnons le bandage classique compressif et, pour remonter l'état général, des piqûres d'éther et de caféine.

Le lendemain matin, nous trouvions le malade très oppressé, violacé, dans un état de demi asphyxie marqué. L'emphysème s'était étendu, et remontait jusqu'à la clavicule, descendant, en bas, du côté de la région abdominale. Enlevant le bandage compressif, nous apercevions à chaque inspiration, la peau soulevée ; en même temps, par la pression, on réduisait en partie cette tumeur du volume d'une tête de fœtus, qui était manifestement gazeuse. Mais la réduction ne se faisait qu'incomplètement et ne se maintenait pas.

Par un hasard, comme il s'en rencontre souvent dans notre profes-

Digitized by Google

sion, vingt-quatre heures auparavant, était entré dans mon service un malade qui avait un enfoncement de côtes à la suite de tamponnements, emphysème généralisé, et pour lequel j'avais pensé à intervenir, lorsque le lendemain de l'entrée de mon second malade, le premier mourait.

Cette mort me frappa, et me demandant si en intervenant je n'aurais pu l'éviter, je résolus, pour mon second malade, de ne pas rester dans l'expectation. Je le fis transporter dans la salle d'opération, et lui faisant donner avec une grande prudence du chloroforme sans pousser toutefois l'anesthésie, j'incisai la peau intacte, seulement contusionnée, au niveau du cinquième espace intercostal.

Immédiatement, sortit une grande quantité de gaz et je me trouvai en présence d'une hernie du poumon, formée par la partie inférieure du lobe supérieur, qui, à chaque effort d'inspiration, sortait par le cinquième espace intercostal, complètement déchiré, sur une longueur d'au moins 20 centimètres. Au-dessous, la côte était fracturée, mais les fragments en contact ne chevauchaient pas, la fracture était presque sous-périostée.

Sur le poumon hernié, un point saignait, dû à une déchirure de 1 centimètre, peu profonde. C'était par là que sortait l'air. Sur cette déchirure, je mis deux points de catgut et, après avoir rentré le poumon et vidé la cavité pleurale, au moyen d'éponges, d'une certaine quantité de sang qui s'y était accumulée, je me mis en devoir de réparer la brèche intercostale. Avec une suture en surget moitié au catgut, moitié à la soie, prenant les muscles intercostaux, au ras de leur insertion costale, je réussis à fermer l'ouverture par où s'échappait le poumon. Toutefois, je laissai en arrière, dans la partie déclive, passage à un drain pénétrant dans la cavité pleurale.

Dès le jour même, l'état dyspnéique s'était amélioré. Le lendemain le malade était beaucoup mieux. Toutefois, vieux bronchitique avant l'accident, il fut pris de phénomènes de congestion pulmonaire probablement due à la contusion du poumon qui nécessitèrent des applications de ventouses répétées.

Le quatorzième jour, nous enlevions le pansement; en avant, une collection purulente soulevait les points de suture, collection superficielle, que l'ablation de trois points de suture fit écouler. Le drain pleural fut toutefois retiré, la collection étant loin du point où il pénétrait, et le malade ne présentant aucun symptôme pleurétique. A partir de l'évacuation de cet abcès, la guérison se fit lentement mais sans encombres; et quatre mois après l'accident, je vous le présente complètement guéri, ayant repris son travail depuis longtemps.

Comme je le disais en commençant, c'est la première fois qu'on intervient pour remédier à des accidents pareils. Desault et Chopart, à la fin du siècle dernier, avaient bien proposé d'intervenir dans les cas d'emphysème compliquant les fractures de côtes, mais c'était là une proposition théorique, qui fut d'ailleurs combattue par Dupuytren.

Digitized by Google

Avec l'antisepsie, je crois aujourd'hui qu'il est bon de préconiser cette intervention, qui permet de rechercher la cause de l'emphysème et d'y remédier, surtout si l'emphysème est due à une plaie du poumon, embroché et maintenu en place par une esquille osseuse. C'est le seul moyen rationnel de faire cesser immédiatement ces accidents.

Je ferai encore remarquer, à propos de cette observation, que nous voyons là un cas de contusion pulmonaire à travers l'espace intercostal, dont le plan profond a cédé, lorsque la peau était toutefois restée intacte. Dans le mécanisme des contusions du poumon sans fracture de côtes, Gosselin et les auteurs qui ont écrit sur ce sujet à sa suite, n'ont jamais pensé à expliquer la contusion par le simple enfoncement de l'espace intercostal, qui, dans un certain nombre de cas méconnus, puisqu'on n'est pas intervenu, a dû céder sous la pression de l'organe contondant et permettre à celui-ci de venir frapper le poumon.

Je ferai encore remarquer combien est encore théorique cette opinion qui veut que, lorsqu'il y a emphysème de la cavité pleurale, le poumon, forcément, se rétracte contre la colonne vertébrale. Dans le cas particulier, loin de se contracter, le poumon se dilatait, sortait de la cavité pleurale et venait plutôt à chaque inspiration s'accoler à la peau. Ceci confirmerait donc plutôt la théorie de M. Peyrot, qui dit que le poumon, par le fait du vide thoracique, est intimement accolé à la plèvre pariétale, ou mieux aux parois qui limitent sa cavité et qui, dans le cas actuel, étaient formées par la peau.

Discussion.

M. Michaux. — J'ai publié un cas très analogue à celui de M. Reynier, et les faits de cet ordre montrent qu'il y a là pour la chirurgie une voie nouvelle et très féconde.

M. Quénu. — Je me suis fait inscrire pour vous parler d'un cas de plaie thoracique par coup de couteau, dont l'histoire touche directement à cette discussion, et j'espère qu'il me sera possible de vous faire cette communication dans la séance prochaine.

M. Poirier. — J'ai eu l'occasion de voir, il y a deux ans, un matelot qui, étant tombé d'une vergue sur un baril, présentait, avec un emphysème limité à la partie droite et antérieure du thorax, une tumeur au niveau du 4e espace intercostal, dans la ligne axillaire. Le volume de cette tumeur, difficilement appréciable à cause de l'emphysème, me parut atteindre celui d'une mandarine ; à chaque inspiration, la tumeur augmentait sensiblement de volume : c'était une hernie pulmonaire. Au bout de quelques minutes

Digitized by Google

d'une compression très douce, la tumeur se réduisit ; je pus alors sentir un enfoncement dans le 4e espace intercostal et reconnaître une fracture de la cinquième côte. J'appliquai une compresse graduée le long de l'espace intercostal et la maintins en place avec un bandage de diachylon très serré.

Au bout de quelques jours, l'emphysème sous-cutané disparut ; le malade présenta pendant quatre jours une respiration accélérée et les signes d'un épanchement limité au tiers inférieur de la cavité pleurale. Après quinze jours, la respiration était devenue normale et il restait seulement un peu de matité à la base. Le bandage a été maintenu pendant trois mois. L'homme a repris son métier, n'évitant pas toujours les besognes pénibles. Je l'ai revu treize mois après l'accident : l'espace intercostal est plus étroit, très résistant, et il n'y a pas trace de hernie pulmonaire.

Je trouve intéressant et heureux le cas rapporté par mon collègue Reynier ; j'imiterais la conduite qu'il a tenue, dans les cas de grand délabrement, surtout si les signes d'hémothorax allaient en augmentant. Mais je pense que, dans nombre de cas, il est préférable d'ajourner l'intervention jusqu'au moment où on aura reconnu que la hernie pulmonaire est irréductible.

M. Reynier. — J'admets très bien que, dans nombre de cas, la simple compression soit suffisante pour obtenir la réduction d'une hernie pulmonaire. Mais, chez mon malade, j'affirme que ma conduite était bien la seule qui fût rationnelle.

2° *Résultats éloignés et absence de récidive à la suite d'une ablation de sarcome abdominal datant de deux ans.*

M. Kirmisson. — Le malade que je vous présente est, je crois, instructif au point de vue de l'appréciation du pronostic d'avenir, à la suite des ablations des sarcomes de l'abdomen. Il s'agit d'un enfant de 4 ans auquel j'ai fait cette opération il y a deux ans. Le sarcome examiné par M. Lesage, à Clamart, était sans doute ganglionnaire, et vous pourrez constater qu'à cette heure il n'y a pas trace de récidive. Comme autre détail intéressant, j'appelle votre attention sur la chéloïde que cet enfant porte au niveau de la région sous-maxillaire. Elle existait à l'époque de l'ablation du sarcome abdominal, et depuis, elle a notablement grossi.

Digitized by Google

3° *Rétraction de l'aponévrose palmaire. Autoplastie par la méthode italienne. Résultats éloignés.*

M. P. Berger. — Le malade que je vous présente est un exemple fort net des beaux résultats que fournit l'autoplastie par la méthode italienne dans le traitement de la rétraction de l'aponévrose palmaire. Le patient est venu me trouver, il y a quelques jours, pour me confier la cure de sa main droite ; mais, sur la main gauche, opérée il y a deux ans, vous pourrez constater la perfection du résultat. C'est avec un lambeau thoracique que j'ai comblé la brèche résultant de la suppression des parties rétractées, et c'est au bout de vingt jours que j'ai sectionné son pédicule d'attache.

4° *Hémophilie rénale. Taille hypogastrique exploratrice. Incision rénale. Guérison.*

M. Picqué présente une malade atteinte d'hémorrhagies rénales graves qui cédèrent immédiatement après l'incision hypogastrique. La taille sus-pubienne démontra l'absence absolue de tumeur vésicale ; mais le rein droit étant notablement augmenté de volume, M. Picqué pratiqua l'incision rénale qui ne permit de découvrir aucune lésion. L'augmentation de volume tenait à un kyste superficiel, à parois transparentes et à contenu séreux, qui put facilement être extirpé.

A ce propos, M. Picqué fait remarquer à ses collègues qu'il s'est servi pour les pansements d'un produit antiseptique utilisé depuis plusieurs années à Lariboisière, et principalement dans le service de M. Périer. Le traumatol, chimiquement appelé iodocrésine et qui résulte de l'action de l'acide crésylique sur l'iode, est un produit qui peut remplacer avantageusement l'iodoforme, car il n'a pas d'odeur et n'est pas toxique. De plus, les expériences bactériologiques, faites dans un des laboratoires de la Faculté par M. Lion, chef de clinique, tendent à démontrer que ce produit possède toutes les propriétés antiseptiques de l'iodoforme. Je l'emploie depuis un an avec succès dans mon service de l'hôpital d'Ivry.

Discussion.

M. Ch. Périer. — Le rapport de M. Picqué me fournit l'occasion de rappeler, moi aussi, que le traumatol a les mêmes propriétés antiseptiques que l'iodoforme, mais d'ajouter qu'il est à la fois moins anesthésique et moins toxique.

Digitized by Google

M. Tuffier. — J'ai opéré plusieurs malades pour des symptômes d'hémophilie, et, dans les cas de ce genre, je crois qu'il faut être très circonspect dans la détermination des indications opératoires. Une femme opérée par moi dans ces conditions est restée guérie pendant huit mois; mais, au bout de ce temps, il y a eu récidive et il faut bien savoir que les faits similaires ne sont pas rares.

M. Marchand. — Je trouve que, dans le cas cité par M. Picqué, la taille hypogastrique n'était pas indiquée. Chez la femme, rien n'est plus simple que de dilater l'urèthre et d'explorer la vessie par cette voie. Les renseignements qu'on peut ainsi recueillir ont une grande précision, et la dilatation de l'urèthre nécessaire pour mener à bien l'opération ne laisse après elle aucune conséquence fâcheuse.

M. Ricard. — Avant d'intituler *hémophilie rénale* une hématurie d'origine rénale inconnue, il faudrait éliminer la tuberculose du rein, cause fréquente mais peu reconnue d'hémorrhagie rénale.

Il y a deux ans, j'ai été appelé près d'une femme atteinte d'hématurie abondante. Le rein droit était volumineux et douloureux. Un mois après, je revis la patiente, cachectique, épuisée par des hémorrhagies persistantes. Son rein avait doublé de volume. Je pratiquai la néphrectomie, qui me montra un rein complètement envahi par la tuberculose. Son parenchyme était excavé par plusieurs cavernes remplies de pus. La patiente guérit; mais, chose curieuse, l'hématurie persista quelque temps encore et finit par disparaître. La guérison fut complète, définitive, et une santé parfaite remplace l'état précaire dans lequel j'avais trouvé la malade.

Or, l'hématurie était, dans mon cas, réellement d'origine rénale. Nous avions observé tous les signes classiques de cette hématurie, y compris les caillots vermiformes moulés dans l'uretère. Il s'agissait donc d'une hématurie tuberculeuse, sans qu'aucun signe permette d'accuser le rein gauche. Cette hématurie disparut spontanément. On aurait eu tort, dans l'espèce, d'intituler l'observation hémophilie rénale. Il est probable que nombre d'observations portant cette étiquette reconnaissaient pour cause la tuberculose du parenchyme rénal.

M. Bazy. — Il serait important que M. Ricard nous dise sur quelles raisons il s'appuie pour affirmer que les hématuries venaient de l'autre rein, parce que les causes d'erreur sont faciles.

J'ai donné mes soins l'hiver dernier à une dame âgée de 81 ans, que j'avais soignée 4 ou 5 ans auparavant, pour une pyonéphrose volumineuse qui a disparu (fait actuellement bien connu). Cette dame avait

Digitized by Google

été prise à la campagne d'hématuries d'abord intermittentes et qui étaient ensuite devenues continues. Elle avait quitté alors la province et était rentrée à Paris pour se soigner.

Appelé en consultation, j'ai pu diagnostiquer une cystite avec hématurie; les hématuries étaient tantôt terminales; tantôt elles étaient totales, mais avec augmentation de la rutilance à la fin de la miction, le tout accompagné d'envies plus ou moins fréquentes d'uriner et quelquefois de douleurs plus ou moins vives à la fin de la miction.

Nous mîmes en œuvre successivement les instillations et les lavages au nitrate d'argent, l'eau chaude, l'antipyrine, le tannin. Rien n'y faisait, l'hématurie continuait. Et cependant, la palpation bi-manuelle la plus attentive de la vessie ne révélait absolument rien : pas le plus petit épaississement, pas de douleur.

La cystoscopie avec le cystoscope de Boisseau du Rocher fut négative, de même que l'examen de l'urèthre au moyen d'un petit spéculum. Nous ne pouvions pas parvenir à voir la source de l'hémorrhagie qui n'était pas rénale, puisque l'examen du rein était négatif et que nous n'avions pas vu sourdre le sang par l'uretère.

Un événement vint nous prouver encore bien plus combien nous avions raison, en même temps qu'il détermina la cessation de l'hématurie. La malade fut prise d'anurie absolue pendant trente-six heures : cette anurie coïncida avec un prolapsus du rein droit, que nous trouvâmes, presque dans la fosse iliaque, augmenté de volume et douloureux.

Peu de temps après le début de la crise, la malade rendit à peu près deux ou trois cuillerées à café de *sang pur ;* il n'était pas tombé une seule goutte d'urine dans la vessie, puis plus rien pendant près de trente heures. Le rein se réduisit peu à peu, la diurèse se rétablit, et quand la malade urina, l'urine était claire ; l'hémorrhagie n'a pas reparu. Ce que n'avaient pu faire tous les médicaments ni la sonde à demeure que j'avais oublié de citer, le repos absolu de la vessie par anurie l'avait fait.

Cette observation prouve qu'une hémorrhagie peut être vésicale, quoique une exploration attentive ne permette pas de découvrir dans la vessie la source de cette hémorrhagie. Dans l'espèce, elle devait se faire par l'un des nombreux vaisseaux qui entourent le col, et dont les déchirures sont plus fréquentes peut-être qu'on ne pense.

M. Picqué. — J'accepte absolument les réserves qui viennent d'être formulées à propos de l'origine vraie de l'hémophilie rénale : cette expression ne peut être considérée que comme un terme d'attente que j'emploie, d'après notre collègue M. Broca, qui vient d'écrire sur ce sujet un mémoire intéressant. Il peut être, d'autre part, très difficile de déterminer le rein qui fournit le sang. Dans mon cas, j'ai été amené à ouvrir le rein droit qui était incontesta-

Digitized by Google

blement plus gros, mais qui devait son augmentation de volume à un kyste qui n'entrait pour rien dans l'origine de l'hématurie. Il est vrai qu'on a, pour se guider, l'examen cystoscopique qui permet de reconnaître l'uretère qui fournit le sang. Enfin, le fait intéressant à signaler, c'est la cessation immédiate de l'écoulement rénal après l'ouverture de la vessie.

Je répondrai à M. Marchand que, chez la femme, il est en effet le plus souvent possible d'explorer la cavité vésicale avec le doigt, mais comme nous penchions au début vers l'existence d'une tumeur vésicale, et que la masse, vue au cystoscope, siégeait près de l'embouchure uretérale, c'est-à-dire dans une région difficilement accessible, nous nous sommes décidés à l'incision exploratrice.

5° — *Décollement traumatique récent de l'épiphyse supérieure de l'humérus gauche. Résection du fragment diaphysaire. Guérison.*

M. Walther présente l'opéré et remet son observation (M. Ch. Monod, rapporteur).

6° — *Décollement traumatique ancien de l'épiphyse supérieure de l'humérus droit. Résection du fragment diaphysaire. Guérison.*

M. Walther présente ce deuxième opéré et remet son observation (M. Ch. Monod, rapporteur).

La séance est levée à 5 heures 20 minutes.

Le Secrétaire annuel,
Paul Segond.

Séance du 6 novembre 1895.

Présidence de M. Th. Anger.

Le procès-verbal de la précédente séance est lu et adopté.

Correspondance.

La correspondance comprend :

1° Les journaux et publications périodiques de la semaine;

Digitized by Google

2° Un travail de M. Mauclaire, *Des arthrites suppurées dans les principales maladies infectieuses* (Prix Ricord);

3° Un mémoire manuscrit sur la *gastro-entérostomie*, le mémoire anonyme est envoyé à la commission du prix Gerdy;

4° Un mémoire de M. Chipault, pour le prix Ricord;

5° Un mémoire manuscrit, *Des opérations pratiquées par la voie sacrée* (Renvoyé à la commission du prix Dermarquay);

6° Un autre mémoire manuscrit sur le même sujet est renvoyé à la même commission;

7° Un travail de M. Maindron sur l'*ancienne Académie des Sciences.*

Suite de la discussion sur la chirurgie du poumon.

M. Quénu. — Je devais vous présenter en juillet dernier, un jeune malade de 19 ans, chez lequel je fus amené à ouvrir le thorax afin de faire directement l'hémostase d'une plaie du poumon par coup de couteau. Le malade s'échappa et je ne pus le retrouver, je profite de la communication dernière de M. Reynier, pour vous donner lecture de son observation.

J'avais, depuis longtemps, l'idée qu'au lieu d'assister impassible aux accidents de plaies pulmonaires graves, il y avait peut-être possibilité d'intervenir efficacement. En 1893, ayant à soigner à l'hôpital Cochin un malade atteint de kyste hydatique du poumon, je pratiquai une ponction exploratrice; le malade fut pris immédiatement d'une hémoptysie inquiétante et je me préparais, en ouvrant un volet thoracique, à faire l'hémostase sur le poumon, quand le saignement diminua et finit par s'arrêter sous l'influence de la glace intus et extra. Je reprends l'histoire de mon dernier blessé par coup de couteau.

Ce jeune homme, âgé de 19 ans, avait reçu, le 8 avril, un coup de couteau dans le 7e ou 8e espace intercostal gauche en arrière, environ à 2 travers de doigt de l'angle inférieur de l'omoplate; une hémorrhagie abondante se produisit par cette plaie, large de 3 centimètres environ, elle durait encore au moment de l'entrée à l'hôpital. L'interne de garde sutura la peau, sans pratiquer aucune exploration.

Le lendemain matin 9 avril, nous fûmes frappés par la pâleur extrême de la face, l'abolition des vibrations thoraciques, la matité remontant à l'angle inférieur de l'omoplate, l'absence de respiration remplacée par un souffle aigu; tous ces signes indiquaient un épanchement pleural assez abondant.

Le 10, la température, qui était normale, s'éleva à 38°,4.

Digitized by Google

Le 12 avril, même température; dyspnée.

Le 13, augmentation de la matité et refoulement du cœur. Ponction avec l'appareil Potain : on retire 600 grammes de sang presque pur qui se prend rapidement en caillots. Le soir, 39°.

Le 16 avril, l'épanchement s'est reproduit en très grande abondance, la dyspnée s'est accrue ainsi que la faiblesse. Nouvelle ponction qui donne deux litres d'un liquide semblable au précédent.

Le 17 avril, inquiété de cette reproduction rapide du liquide, de sa richesse en globules sanguins et de l'état déprimé du malade, je pratique l'intervention suivante sous le chloroforme :

La plaie du 7e espace intercostal est débridée. Une côte, la 7e probablement, est largement reséquée; aucune hémorrhagie pariétale; je m'assure minutieusement que le sang ne vient pas d'une intercostale. Incision de la plèvre, il s'écoule au moins trois quarts de litre de liquide sanglant. Le doigt, introduit par la brèche costale constate, que le poumon s'est rétracté vers la colonne vertébrale dans toute sa portion sus-jacente à la plaie intercostale; mais immédiatement au-dessous, il adhère à la paroi thoracique, on sent qu'il est là recouvert de caillots. J'introduis de la gaze iodoformée dans la cavité pleurale contre cette portion de poumon recouverte de caillots et laisse passer la mèche par la plaie cutanée.

Les premiers jours, les pièces extérieures de pansement furent seules changées; au bout de huit jours, la gaze intra-pleurale fut enlevée ; la fièvre ne reparut plus dès l'opération ; le suintement ne se reproduisit que dans de très faibles proportions ; la cicatrisation était complète au milieu de mai, mais déjà, dès le 30 avril, toute communication avec la plaie était interceptée et la respiration s'entendait normale du haut en bas de la poitrine.

Dans ce cas particulier, j'ai été conduit à intervenir non par la fièvre, non par la dyspnée que soulageaient les ponctions, mais par l'affaiblissement qu'amenaient, selon moi, les déperditions sanguines et rapides subies par le malade. Je pense qu'en de telles circonstances on est autorisé à suivre la pratique qui m'a réussi. Il s'agit ici d'intervention pour hémorrhagies secondaires; mais je conçois, comme je le disais au début, qu'on intervienne également pour des hémorrhagies primitives; l'ouverture large du thorax aide déjà puissamment à l'hémostase, car elle provoque la rétraction du poumon; or, un poumon rétracté saigne moins, la circulation pulmonaire et l'expansion thoracique sont solidaires; supprimer celle-ci, c'est rendre celle-là moins active. En outre, il serait peut-être possible de bourrer la plaie faite au poumon, de gaze iodoformée et de faire ainsi, primitivement, une hémostase directe, que dans mon cas je n'ai pratiquée que pour des accidents consécutifs. Ai-je besoin d'ajouter que je ne réserverais cette thérapeutique active que pour des cas exceptionnels, pour ceux où

Digitized by Google

il paraît bien démontré que le malade marche à la mort si on n'intervient pas.

M. P. Berger. — Il y a longtemps déjà qu'on a proposé l'incision large d'un espace intercostal, dans le but d'évacuer les hémorrhagies intra-pleurales, de favoriser la rétraction du poumon blessé et d'obtenir l'hémostase par le tamponnement. Cette pratique est à coup sûr très rationnelle quand on en rencontre les indications, mais je ne pense pas qu'il soit possible de faire plus. Par là, j'entends dire que devant une hémorrhagie provenant d'un vaisseau bronchique profondément situé, on doit renoncer à se frayer passage jusqu'à lui pour en obtenir l'hémostase directe.

M. Delorme. — Je suis très partisan des interventions directes dans les hémorrhagies, pulmonaires graves, mais je crois que pour ces hémorrhagies il faut se conformer au précepte qui nous guide communément dans celles fournies par les vaisseaux des membres. Quand l'hémostase a été assurée spontanément, il n'y a lieu d'intervenir que si l'épanchement subit une transformation purulente ou putride.

Je ne crois pas, comme M. Berger, qu'il soit impossible d'arrêter par le tamponnement, une hémorrhagie fournie par un vaisseau accompagnant des canaux bronchiques d'assez gros volume. Au besoin, dans ce cas, comme je l'ai proposé au dernier Congrès de chirurgie, on pourrait débrider la partie extérieure de la plaie qui correspond à des portions de poumon peu vasculaires, pour pouvoir enfoncer le tampon de gaze iodoformée à bonne profondeur.

M. Quénu. — Je tiens à spécifier que je n'ai point du tout conseillé l'intervention armée dans tous les cas d'hémorrhagie intra-pleurale. Le plus souvent, en effet, il convient de temporiser. Mais il n'en faut pas moins surveiller avec beaucoup d'attention et lorsqu'on a des raisons de penser que l'hémorrhagie n'est pas maîtrisée, il ne faut pas hésiter à se comporter comme je l'ai fait dans le cas que je viens de vous communiquer.

Rapport.

Cystostomie sus-pubienne chez un prostatique infecté et calculeux, par M. le Dr Gabriel Maurange.

Rapport par M. PICQUÉ.

Messieurs, vous m'avez chargé de vous suivante un rapport sur l'observation suivante, qui vous a été présentée par M. Maurange.

Digitized by Google

Il s'agit d'un homme de 73 ans qui souffre depuis onze ans de rétention d'urine chronique d'origine prostatique. Sous l'influence de cathétérismes malpropres et à la suite d'injections froides dans la vessie, les douleurs se sont accrues notablement. L'emploi de sondes aseptiques et la désinfection méthodique du canal, par l'action combinée des lavages boriqués et des inhalations iodoformées, amenèrent rapidement l'amendement des symptômes ressentis par le malade. Pendant un an, M. Maurange ne le voit plus.

Or, il y a cinq mois, une hématurie légère se produisit et le malade revint de nouveau consulter. Il existait de plus, une douleur assez persistante au niveau du gland. L'exploration vésicale permit de reconnaître la présence d'un calcul. Le malade refusa l'intervention qui ne put être pratiquée que quatre mois plus tard. L'état général était alors des plus mauvais. La langue était habituellement sèche; l'urine exhalait une odeur ammoniacale, contenait du pus et une faible quantité d'albumine. Il y avait un peu d'anasarque.

L'indication formelle était non seulement de débarrasser le malade de son calcul, mais encore de combattre l'infection et de mettre un terme aux phénomènes douloureux. L'opération de Poncet répondait bien à ces conditions; elle fut pratiquée le 2 janvier, dans les conditions ordinaires, avec l'assistance des docteurs Maubrac et Langlois.

La prostate fut facilement explorée, elle présentait environ le volume d'une grosse orange; en arrière, dans le bas-fond, un calcul phosphatique de 5 centimètres de long sur $3^{cm},5$ de large, pesant 22 grammes et composé de phosphate de chaux. Il existait en outre 11 autres calculs dont le plus gros pesait $2^{gr},5$. L'opération a duré vingt-cinq minutes.

Les suites opératoires ont été très simples. Au 9e jour, les points de sutures furent enlevés. Le 14e jour, le malade pouvait facilement marcher. Le méat hypogastrique mesurait à peine 6 millimètres de diamètre.

Les douleurs ont absolument cessé et l'état général est devenu satisfaisant. Le malade perd toutes les urines par l'hypogastre; il n'a plus eu de mictions par l'urèthre et se trouve très satisfait de l'appareil de Collin.

Messieurs, cette observation vient à l'appui des idées exprimées ici même par notre collègue, M. Poncet. Il est certain que la cystostomie constitue chez les prostatiques infectés ou atteints des douleurs souvent atroces de la dysurie prostatique, une ressource précieuse, qu'il convient d'utiliser. C'est une opération ordinairement bénigne, le plus souvent efficace, et l'infirmité qu'elle entraîne peut être très amendée par un bon appareil.

Outre les avantages que nous venons d'indiquer, l'opération préconisée par M. Poncet, présente une précieuse ressource, c'est qu'elle permet d'explorer la vessie. L'auteur de l'observation vous a signalé la présence de calculs dans la vessie. Permettez-moi en

Digitized by Google

quelques mots, de vous résumer l'observation suivante, qui montre bien les ressources que peut offrir à ce point de vue l'opération de notre distingué collègue de Lyon.

Il s'agissait d'un homme de 60 ans, prostatique, et qui présentait des mictions fréquentes et très douloureuses. L'exploration vésicale avait été pratiquée à diverses reprises par des spécialistes distingués à l'aide de l'explorateur métallique. Toujours le résultat avait été négatif. Appelé moi-même à lui donner des soins, je constatai l'existence d'une hypertrophie considérable de la prostate. Le malade éprouvait des douleurs épouvantables à la miction, et ces mictions se renouvelaient tous les quarts d'heure. L'état général était devenu mauvais. Je considérai le malade comme atteint de dysurie prostatique, mais en présence des douleurs atroces ressenties par le malade, je proposai la taille sus-pubienne, qui fut acceptée. Quelle ne fut pas ma surprise en constatant l'existence du calcul que je vous présente et qui, en raison de l'énorme développement de la prostate, avait pu échapper à d'habiles spécialistes. Dans mon cas, les douleurs atroces ont disparu, mais l'incontinence n'est pas absolue, quelques gouttes d'urine passent par l'urèthre et produisent des douleurs peu vives, à la vérité, mais qui désolent le malade.

Je dois dire que j'ai utilisé pour ce malade l'appareil de Collin, qui m'a donné une entière satisfaction. Messieurs, la question de l'appareil joue un rôle, à mon avis, très important, et sur lequel on n'a peut être pas suffisamment insisté. L'infirmité qui résulte de cette opération est sensible pour la plupart des malades ; il faut à tout prix trouver un appareil qui ne laisse pas passer une seule goutte de liquide.

Si l'appareil est défectueux, les malades ne tardent pas à oublier les bénéfices de l'intervention, et pour peu qu'ils y soient prédisposés, leur état mental devient mauvais, et ils tombent dans un état de mélancolie anxieuse, avec tendance parfois au suicide, qui les conduit à l'internement.

Tel est le cas d'un malade, guéri par un de nos plus distingués collègues des hôpitaux, d'une cystite infectieuse consécutive à une hypertrophie prostatique, qui échoua dans un asile d'aliénés, où je fus appelé à lui donner mes soins. Après en avoir causé avec mon collègue, je laissai la fistule hypogastrique se fermer. Aussitôt, son état mental s'améliora assez pour lui permettre de quitter l'asile, après six mois d'internement.

Ce fait est intéressant et il n'est pas isolé. J'étudie depuis de longues années, avec un de mes collègues des asiles d'aliénés, l'influence des interventions chirurgicales sur les prédisposés à la folie, et je me propose d'ici peu de publier à la Société de Chirur-

Digitized by Google

gie les résultats de cette étude. J'affirme donc qu'il ne s'agit pas d'une simple coïncidence.

Messieurs, je vous propose : 1° d'adresser des remerciements à l'auteur de cette observation ; 2° de déposer son travail dans nos Archives.

Ces conclusions sont mises aux voix et adoptées.

Lectures.

I. — *Abcès sous-phrénique gazeux intra-péritonéal. Laparotomie. Guérison*, par le Dr Th. Jonnesco, de Bucharest (M. Ch. Monod, rapporteur).

II. — *Hernie ombilicale gangrenée. Résection d'une anse d'intestin grêle de 61 centimètres de long. Entérorrhaphie circulaire totale. Guérison*, par M. Lejars (M. Quénu, rapporteur).

III. — *Corps étranger du rectum. Rectotomie. Résection du coccyx. Extirpation*, par M. Pierre Delbet (M. G. Marchant, rapporteur).

La séance est levée à 5 heures.

Le Secrétaire annuel,

Paul Segond.

Séance du 13 novembre 1895.

Présidence de M. Th. Anger.

Le procès-verbal de la précédente séance est lu et adopté.

Correspondance.

La correspondance comprend :

1° Les journaux et publications périodiques de la semaine ;

2° Une lettre de M. Lejars, qui se porte candidat à la place de membre titulaire déclarée vacante ;

Digitized by Google

3° Un travail de M. Gaudier sur un *Procédé nouveau d'extirpation du rectum* ;

4° Une lettre de M. Brault, qui envoie ses titres à la place de membre correspondant ;

5° Une lettre de M. Potherat, qui se porte candidat à la place déclarée vacante de membre titulaire de la Société de Chirurgie.

A propos de la correspondance.

M. Bazy dépose sur le bureau de la Société un travail de M. Mangeot (de Chaumont), intitulé : *Hémorrhagies vésicales graves — Cystostomie.* (M. Bazy, rapporteur).

Communications.

I. — *Une observation de plaie pénétrante du crâne avec projectile perdu* [1],

Par M. MOTY.

J'ai l'honneur d'adresser à la Société de Chirurgie une nouvelle observation, à titre de document, dans la discussion sur les plaies pénétrantes du crâne avec projectile perdu.

Le nommé N... soldat d'infanterie, se tire à la tempe droite une balle de revolver du commerce de 7 millimètres et tombe immédiatement dans le coma. Il entre une heure après (28 avril, 6 h. 1/2 du soir), à l'hôpital militaire de Lille, où je constate la persistance d'un coma complet et l'existence d'une plaie circulaire à la région temporale droite, avec brûlure superficielle à son bord postérieur.

Cette plaie, produite évidemment par une arme à feu de petit calibre, siège à quatre doigts au-dessus et en avant du conduit auditif externe droit ; elle est circulaire, son bord postérieur est évidé, et son bord antérieur abrasé, ce qui indique, de même que l'emplacement de la brûlure superficielle, que l'arme était dirigée en dedans et en arrière.

En enlevant la bande et la compresse qui recouvrent la plaie, on voit s'échapper une certaine quantité de matière cérébrale en bouillie ; hémorrhagie insignifiante. Je rase les cheveux de la région et j'applique un pansement à la gaze au sublimé sans aucune exploration.

Les phénomènes généraux sont les suivants :

Paralysie faciale incomplète à gauche : coin de la bouche abaissé,

[1] Travail lu par M. le Secrétaire général.

Digitized by Google

œil gauche entr'ouvert; contracture et paralysie des membres et du tronc à gauche; la sensibilité paraît également manquer ou être fortement diminuée de ce côté, car le malade réagit très faiblement aux diverses excitations sur la moitié gauche du corps, tandis qu'il y répond assez régulièrement à droite. Les yeux sont atteints de nystagmus et de dilatation des pupilles. Le pouls varie entre 56 et 60. Comme rien ne révèle avec certitude le siège du projectile dans le crâne, je me borne à prescrire une potion au bromure de potassium (6 gr.)

29 avril. — Le coma persiste, le pouls est à 56, mais s'accélère par moments ; la température qui a régulièrement monté depuis la veille, atteint 39° ; un peu de matière cérébrale s'écoule encore pendant le pansement; gonflement considérable de la fosse temporale droite ; globes oculaires déviés vers la droite ; urines involontaires ; mêmes symptômes paralytiques que la veille, mais coma un peu moins complet; le malade serre de la main droite quand je le lui commande et il avale quand on lui met du liquide dans la bouche, aucun autre signe d'intelligence.

30 avril. — Aggravation progressive ; le pouls est à 120, la température à 40°3 ; toute trace de sensibilité a disparu, sauf pour les pincements énergiques à droite ; à 2 heures du soir, le pouls est vers 150, la température à 41°2, l'engouement pulmonaire commence à gauche. Mort à 6 heures du soir par asphyxie congestive.

Voici les résultats de l'autopsie pratiquée le lendemain soir : Ecchymose épicrânienne *très étendue à droite ;* une grosse esquille de la table interne obture l'orifice d'entrée ; la trépanation un peu en arrière du centre moteur du membre inférieur sur le côté droit du crâne ne fait reconnaître aucune lésion.

Le crâne est ouvert à la scie : ecchymoses méningées *surtout à gauche* ; substance cérébrale très ferme, un peu d'œdème sous-arachnoïdien entre le cervelet et le bulbe. La perforation du pariétal est régulière sur la table externe, beaucoup plus large et régulière sur la table interne. Il n'y a aucune fissure.

Une section horizontale du cerveau suivant le centre ovale de Vieussens met au jour tout le trajet du projectile : pied de la 3e frontale droite ; partie moyenne du ventricule latéral droit, ventricule moyen, partie postérieure du ventricule latéral gauche ; le tunnel tracé par le projectile est un cylindre de deux centimètres de diamètre rempli de bouillie cérébrale ; le projectile est dans le ventricule moyen où se trouve également un caillot dur du volume d'une noisette intriqué dans la toile choroïdienne.

La balle en plomb qui s'est aplatie sur le crâne et y a laissé quelques copeaux de sa substance a certainement rétrocédé de l'extrêmité de son trajet vers le ventricule moyen, par suite de la position que j'avais donnée à la tête pendant la vie dans le but de faciliter cette migration. Deux grosses esquilles de la dimension d'une pièce de 50 centimes sont enfoncées dans le tissu cérébral entre l'orifice d'entrée et le ventricule latéral droit. Les autres organes n'ont pas été examinés.

Digitized by Google

Bien des particularités seraient à relever dans cette observation ; je me bornerai aux suivantes :

1° On pouvait se demander si les lésions du cerveau n'étaient pas superficielles ; si la paralysie faciale gauche et les autres phénomènes observés n'indiquaient pas une lésion de la deuxième circonvolution frontale droite s'étendant au centre moteur du membre supérieur et atteignant plus faiblement celui du membre inférieur moins contracturé.

Bien qu'il n'y ait aucune règle absolument fixe, nous nous sommes basé sur la forme du trou d'entrée et la position de la brûlure pour diagnostiquer un trajet horizontal, et l'autopsie a démontré en effet que la substance grise des circonvolutions, la deuxième frontale exceptée, était parfaitement saine et que les parties centrales étaient seules intéressées.

2° La congestion méningée était plus accusée du côté sain que du côté du trou d'entrée ; c'était l'inverse pour l'ecchymose épicrânienne, il est donc vraisemblable que la commotion a surtout intéressé l'hémisphère gauche et spécialement le point diamétralement opposé au trou d'entrée.

3° L'ascension régulière de la température nous paraît d'origine nerveuse, car l'antisepsie avait été faite avec soin une heure tout au plus après la blessure et la fermeté du cerveau ainsi que l'absence d'exsudats méningés et la forme rectiligne du tracé thermique sont peu favorables à l'idée d'infection.

4° Le calibre du revolver était de 7 millimètres ; la balle extraite pèse environ quatre grammes après les pertes qu'elle a subies, et en pesait environ cinq dans son intégrité ; il s'agit donc d'une balle de revolver du commerce de moyen calibre ayant perforé le crâne en un point ou il était assez épais.

5° Le trajet du projectile étant à peu près horizontal et dirigé en dedans et en arrière, a intéressé les parties centrales de l'hémisphère droit dans l'ordre suivant : capsule externe, noyau lenticulaire interne, capsule interne, noyeau caudé.

Dans une observation que j'ai adressée à la Société de chirurgie le 14 mars 1894, l'intervention m'avait paru indiquée par la position superficielle du projectile, dans la seconde, elle était contre-indiquée par la raison opposée ; il sera très souvent possible de déterminer assez exactement le trajet intracrânien par l'examen de l'orifice d'entrée et par la position de la brûlure en cas de coup de feu tiré à bout portant.

Si le projectile a touché le crâne suivant une normale au point de contact ou dans une direction telle qu'il ait dû traverser les centres et s'y arrêter probablement, je considère l'aseptisation certaine du foyer comme impossible et l'expectation avec antisepsie de

Digitized by Google

l'orifice cutané comme la seule conduite à tenir ; il en est de même si le projectile est sorti du crâne et de ses enveloppes par un second orifice cutané.

Si le projectile est entré en contact avec le crâne suivant une ligne plus ou moins voisine de la tangente, il y a beaucoup de chances pour qu'il ait respecté les centres ; il a perdu en outre, par le fait de son obliquité, une assez grande quantité de force vive en traversant les os ; son trajet peut être assez court et l'état général relativement bon ; en ce cas l'intervention est indiquée :

1° Immédiatement, si le projectile révèle sa présence par une déformation appréciable de la suface crânienne ou par les données d'une exploration prudente.

2° Secondairement, si des signes persistants permettent de localiser le foyer en un point superficiel accessible du cerveau.

L'intervention a pour résultat soit l'extraction d'esquilles ou du projectile, soit l'ouverture d'un foyer septique, mais il faut renoncer à l'espoir d'enlever les petites esquilles perdues dans la substance cérébrale et d'aseptiser complétement le foyer ; on ne doit donc pas chercher la réunion immédiate.

Quant aux suites, elles paraissent dépendre surtout de la gravité des désordres occasionnés par le projectile dans le cerveau. Ceux-ci sont plus graves avec les balles de plomb nu qui s'aplatissent sur l'os qu'avec les balles à chemise d'acier. Bien qu'il s'agisse dans mon observation actuelle d'une balle de revolver du commerce de petit calibre, le cylindre de substance cérébrale désorganisée avait cependant plus de deux centimètres de diamètre ; avec des lésions d'un telle gravité, la blessure devient presque nécessairement fatale.

Les fissures des os, quelque étendues qu'elles soient, n'ont pas la gravité que leur attribuaient les anciens chirurgiens ; ma première observation le laisse présumer et les faits ne manquent pas à l'appui de cette opinion ; sauf le cas où elles sont infectées, ces fissures guérissent rapidement, exposant seulement le malade à des névralgies consécutives. C'est donc, selon nous, de la lésion cérébrale que dépend presque uniquement la gravité des coups de feu pénétrants du crâne, abstraction faite de l'infection.

Je ferai remarquer enfin que mon observation est un exemple de commotion cérébrale atteignant son maximum au point diamétralement opposé au trou d'entrée, ainsi que M. Tillaux l'indique dans son anatomie topographique, tandis que l'ébranlement osseux caractérisé par la suffusion épicrânienne était surtout accusé au pourtour de la perforation du crâne.

Digitized by Google

II. — *Anévrysme multilobé de l'artère fémorale. Extirpation complète du sac. Résection de 16 centimètres de l'artère et de 14 centimètres de la veine* [1].

Par M. HEURTAUX (de Nantes).

Depuis quelques années, grâce aux travaux et aux communications de MM. Delbet, Trélat, D. Mollière, Peyrot, Bazy, Cellier (de Laval), Chaput, etc., le traitement des anévrysmes des membres a subi une transformation. A la compression et à la ligature, aujourd'hui un peu délaissées, a succédé l'extirpation du sac, c'est-à-dire la dissection et l'ablation de l'anévrysme, comme s'il s'agissait d'une tumeur ordinaire, opération éminemment rationnelle et d'une efficacité absolue, puisqu'elle seule met sûrement à l'abri des récidives. Récemment, M. Quénu a fait connaître un fait des plus intéressants : on sait que ce chirurgien a présenté à l'Académie de Médecine, dans la séance du 4 novembre 1894, un malade auquel il a enlevé successivement, à seize jours d'intervalle, un anévrysme volumineux de l'iliaque droite et un anévrysme inguinal gauche.

Comme les opérations de cette nature n'ont pas encore été très nombreuses, ce qui tient en grande partie à la rareté relative de ces tumeurs, je crois intéressant de publier un fait nouveau, remarquable par l'âge de la malade et l'étendue des lésions.

Observation. — Brunellière (Mathilde), âgée de 11 ans, demeurant à Vieillevigne (Loire-Inférieure), m'est adressée par M. le docteur Alph. Gouin, le 23 décembre 1894, pour un anévrysme de l'artère crurale gauche.

Le père et la mère de cette enfant jouissaient d'une bonne santé; la petite malade a trois sœurs et quatre frères, tous bien portants. On ne trouve aucun antécédent à mentionner chez la jeune Mathilde. Elle n'a jamais été malade et ses parents ne se rappellent aucune chute, aucun coup ayant porté son action sur la cuisse gauche.

Il y a quinze mois, l'enfant s'est plainte d'un peu de douleur à la partie antérieure de la cuisse gauche. La mère s'est aperçue alors qu'il existait une petite tumeur arrondie ayant le volume de deux doigts. Depuis cette époque, la grosseur s'est accrue progressivement, et c'est seulement ces jours-ci que M. le Dr Gouin a été consulté.

A l'examen du membre, on voit une tumeur saillante, d'une forme générale ovoïde, qui occupe exactement le trajet des vaisseaux fémoraux. Son extrémité supérieure est à 5 centimètres du pli de l'aine; son extrémité inférieure s'étend un peu au delà de l'anneau du troisième adducteur. La peau qui recouvre la tumeur a sa coloration normale.

[1] Travail lu par M. le Secrétaire général.

Digitized by Google

Au palper, la tumeur paraît composée de trois lobes : un supérieur, plus volumineux; un inférieur, qui égale à peu près les deux tiers du précédent; un interne, qui s'avance en forme d'éperon mousse jusqu'au bord interne des adducteurs. La ligne de séparation des trois lobes est indiquée seulement par une dépression légère.

La longueur totale de la tumeur est de 11 centimètres; la largeur, mesurée au compas d'épaisseur, présente 8 centimètres au lobe supérieur, 6 au lobe inférieur, 9 au niveau du lobe interne. Toute cette tumeur est animée de mouvements d'expansion isochrones aux battements du pouls et très nets dans les différents lobes. Nulle part on ne sent le *thrill*. Quand on comprime l'artère crurale au pli de l'aine, les battements cessent dans la tumeur; celle-ci, comprimée dans ces conditions, ne paraît pas avoir une réductibilité appréciable.

A l'auscultation, on entend un souffle qui n'a pas partout les mêmes caractères. Dans le lobe supérieur et dans le lobe interne, le souffle est nettement intermittent. Dans le lobe inférieur, il est continu avec renforcement. A la partie supérieure de la cuisse, entre l'arcade de Fallope et le lobe supérieur, on entend sur le trajet de l'artère un souffle intermittent très fort, plus intense que dans la tumeur elle-même. Au contraire, au-dessous de la tumeur et dans le reste du membre, aucun souffle n'est perçu.

Les battements de la tibiale postérieure derrière la malléole interne et ceux de la pédieuse sont faibles et difficilement sentis.

La circonférence de la cuisse gauche est partout plus grande que celle de la cuisse droite. Au-dessus de la tumeur, la différence n'est que d'un demi-centimètre; elle est de 4 centimètres au niveau de la tumeur, d'un centimètre au-dessous. Le volume de la jambe malade est également accru : on trouve au niveau du mollet gauche, 3 centimètres de plus que du côté droit.

Les autres parties du système vasculaire de cette enfant paraissent dans un état satisfaisant : rien au cœur ni dans les vaisseaux accessibles à l'exploration.

Opération. — Le plan de l'opération est ainsi conçu :

1° Ligature de l'artère fémorale au-dessus de l'anévrysme, aussi près que possible du lobe supérieur; section de l'artère entre deux ligatures.

2° Dissection de la tumeur en dehors et en dedans; cette dissection sera poussée dans la profondeur aussi loin que possible, jusqu'aux vaisseaux fémoraux.

3° Puis, la tumeur saisie à son extrémité supérieure sera soulevée, disséquée, séparée de ses connexions profondes et rabattue de haut en bas pour qu'on puisse atteindre l'anneau du troisième adducteur où une ligature sera appliquée sur l'extrémité inférieure de la fémorale. Dans cette dissection, on s'efforcera de respecter la veine fémorale.

Ce plan a pu être régulièrement exécuté; mais il a fallu parer à des incidents sérieux : menace d'hémorrhagie grave, adhérence absolue de la veine au sac anévrysmal.

L'opération est pratiquée le 17 décembre 1894, avec l'assistance du

Digitized by Google

Professeur de Larabrie. MM. les Drs Vignard et Emile Bureau, chirurgiens des hôpitaux, ont également bien voulu me prêter leur concours.

Afin de ménager le sang du sujet, pour le cas où l'on se trouverait contraint de faire l'amputation sous-trochantérienne à lambeau externe, la bande d'Esmarch est appliquée sur la jambe jusqu'à la hauteur du genou.

Incision de 20 centimètres sur le trajet des vaisseaux fémoraux, dépassant, en haut surtout, les limites de la tumeur. Au-dessus de celle-ci, on découvre l'artère fémorale pour la lier le plus près possible de l'anévrysme; mais on y trouve, à son côté interne, un autre petit anévrysme du volume d'une noisette. On est donc contraint de remonter plus haut et de prolonger l'incision jusqu'au pli de l'aine : l'artère, reconnue saine à 3 centimètres au-dessous de l'arcade de Fallope, est coupée à ce niveau, entre deux ligatures au catgut.

On procède alors à la dissection du sac. A sa surface, passe le couturier, largement étalé et absolument adhérent. On le coupe en travers au milieu de la tumeur et ses deux bouts sont disséqués : le bout supérieur rejeté en dehors, l'inférieur en dedans. Dans cette dissection, une mince couche de tissu musculaire reste adhérente à la poche.

A son côté externe, le sac adhère intimement à tous les tissus voisins. Les branches du nerf crural qui le côtoient en haut se confondent bientôt avec la paroi et doivent être sacrifiés. A ce moment, le lobe supérieur de l'anévrysme se rompt et une hémorrhagie abondante se produit, aussitôt réprimée par la pression directe des doigts. Il est évident que la dissection du sac ne pourra être continuée que si l'on arrive à interrompre la circulation dans tout le membre. M. le Dr Vignard tente la compression de la fémorale à son origine, sur l'éminence iléo-pectinée : cela ne réprime pas l'hémorrhagie. Alors il comprime l'aorte abdominale; et cette compression, rendue assez facile par la souplesse des parois du ventre, est d'une efficacité absolue. Pendant la première moitié de l'opération, la compression de l'aorte a été faite par M. Vignard; pendant la seconde moitié, par M. le Dr Emile Bureau. Grâce à cette manœuvre, l'opération devient exsangue et la dissection du sac, quoique un peu laborieuse, est relativement facile.

Le sac est séparé de ses connexions intimes en dehors d'abord, puis en dedans. De ce dernier côté, on prend soin de ménager la veine saphène interne qui est comprise dans le lambeau cutané. Au cours de la dissection, on reconnaît à droite et à gauche un grand nombre d'artérioles qui partent du sac et sur chacune desquelles on place une pince à forcipressure. Puis le sac étant complètement libéré en dehors et en dedans, on le saisit à son extrémité supérieure et on le soulève, pour diviser les connexions de la fémorale avec les tissus profonds, notamment avec la veine. Celle-ci peut être ménagée dans une étendue de 2 à 3 centimètres; mais ensuite elle est tellement confondue avec la paroi de l'anévrysme qu'il faut la sacrifier elle-même : on la coupe entre deux ligatures. La dissection se poursuit de haut en bas sans incident nouveau et l'on arrive à l'anneau du troisième

Digitized by Google

adducteur, que l'on reconnaît surtout à sa situation, à trois travers de doigt au-dessus du tubercule du 3e adducteur (rappelons qu'il s'agissait d'un jeune sujet), et à l'existence d'une sorte de pédicule qui part de l'anévrysme pour pénétrer dans le tissu fibreux. Ce pédicule doit être constitué par l'extrémité inférieure de l'artère et de la veine fémorales : une sonde cannelée parvient à séparer doucement ces deux vaisseaux, qui sont liés au catgut et coupés au-dessus des ligatures.

Le lobe inférieur de la tumeur dépassait en bas le niveau de l'anneau ; on l'avait disséqué sur tout son pourtour, avant d'attaquer le pédicule vasculaire.

Toute cette dissection a été, je le répète, absolument exsangue. Trente-cinq pinces à forcipressure ont été appliquées et, lorsque la compression de l'aorte cessa, aucun jet ne se montra, preuve que tous les vaisseaux, développés outre mesure, avaient pu être vus et saisis.

Après ligature au catgut de toutes les artères, un drain ayant été placé au point le plus déclive, par une contre-ouverture pratiquée dans le lambeau interne, la longue plaie a été entièrement réunie au crin de Florence. Pansement antiseptique.

La bande d'Esmarch appliquée sur la jambe est enlevée. De suite, le membre prend une couleur rosée qui fait bien augurer de la circulation.

Les suites de l'opération ont été très simples. En deux points seulement, deux ou trois gouttes de pus se sont montrées. Une bouteille d'eau chaude a maintenu le membre à une bonne température. Le troisième jour, on a cru sentir faiblement les battements de la pédieuse. Les veines sous-cutanées ont paru un peu développées. Point d'œdème.

On a permis à l'enfant de se lever au bout de quatre semaines ; elle a définitivement quitté l'hôpital dans les premiers jours de février. A ce moment, il y a doute au sujet de la perception des battements de la pédieuse ; ceux de la tibiale postérieure sont au contraire manifestes, quoique très affaiblis.

Examen de la pièce. — On a enlevé seize centimètres de l'artère fémorale et environ quatorze centimètres de la veine. Comme nous l'avons dit, avant l'opération, l'anévrysme paraissait composé de trois lobes : un supérieur, un inférieur, un interne. Après son ablation, on trouve en réalité cinq bosselures ; car, au moment de la ligature de la fémorale, on avait découvert une petite poche située au côté interne de l'artère, au-dessus des limites apparentes du sac, et en outre une bosselure occupait la face profonde du lobe inférieur.

Sans doute, le nombre de ces saillies importe peu ; cependant il faut remarquer que le sac anévrysmal n'émane pas d'une trouée unique de l'artère fémorale, mais que les parois de ce vaisseau ont cédé en trois points : 1° le petit lobe supérieur est distinct ; 2° le lobe principal, le plus volumineux, répond à un autre point lésé ; 3° enfin les trois bosselures inférieures correspondent à une large destruction d'une partie du vaisseau. Cela prouve que la cause productrice de l'anévrysme a

Digitized by Google

agi sur une grande étendue de la paroi vasculaire. Dans le lobe inférieur, les parois de la poche étaient doublées d'une épaisse couche de fibrine stratifiée; toutes les autres cavités contenaient des caillots noirs, non fibrineux. En deçà et au delà de la tumeur, les parois artérielles ont paru tout à fait saines.

Remarques. — Dans l'observation qu'on vient de lire, deux points doivent attirer l'attention.

D'abord le jeune âge de la malade. Dans une statistique comprenant 505 anévrysmes, Crisp en a trouvé seulement 6 au-dessous de vingt ans. Sous ce rapport, nous sommes donc en présence d'un cas exceptionnel. Il faut noter aussi que, dans les antécédents de la jeune malade, nous ne pouvons trouver aucun renseignement qui soit de nature à expliquer le développement de la tumeur; mais il me paraît évident qu'il a dû y avoir un traumatisme ignoré, remontant sans doute au premier âge.

Un autre point sur lequel je dois revenir, c'est la nécessité où nous nous sommes trouvés de faire la compression de l'aorte abdominale pour mener à bien l'opération. Certainement les anastomoses des branches extra-pelviennes de l'iliaque interne avec les rameaux de la crurale devaient être très développées, car la ligature de la fémorale au-dessus de l'anévrysme, la compression de cette artère au-dessus de la naissance de la fémorale profonde, ne parvinrent pas à empêcher l'apport du sang dans la cavité du sac, et une hémorrhagie inquiétante se produisit, menaçant de contraindre à l'amputation rapide de la cuisse au-dessous des trochanters, avec formation d'un lambeau externe. L'habile intervention de MM. les docteurs Vignard et Emile Bureau a permis d'échapper à cette dure extrémité : avec la compression de l'aorte abdominale, la dissection du sac anévrysmal a été simplement laborieuse ; sans cette compression, elle eût été impossible.

Si, pour un anévrysme de cette importance, l'extirpation du sac a donné un aussi beau résultat, à plus forte raison il en sera de même pour d'autres tumeurs d'un volume médiocre ou petit; et l'on peut conclure, comme le pressentaient le professeur Trélat et Daniel Mollière, que, pour les anévrysmes des membres, l'extirpation du sac doit être la méthode de choix.

Discussion.

M. Quénu. — Je suis, moi aussi, très partisan de l'extirpation du sac dans le traitement des anévrysmes, mais il faut bien savoir qu'on s'exposerait à de graves mécomptes en adoptant cette pratique dans tous les cas indistinctement. Parmi les contre-indications de l'extirpation, je signalerai surtout la coexistence possible

Digitized by Google

d'autres dilatations anévrysmales au-dessus du segment vasculaire dont on projette la résection. Il est, en effet, évident qu'en pareil cas, la résection du sac expose aux ruptures vasculaires les plus graves. Une observation que j'ai eu occasion de faire, il y a 5 mois, en témoigne. Elle concerne un vieillard de 60 ans, auquel j'ai extirpé un anévrysme de la partie moyenne de la fémorale. Cette ablation, d'exécution simple, parut avoir, tout d'abord, des suites fort rassurantes, mais, au troisième jour, l'opéré mourut après quelques heures d'affaissement subit, avec les signes habituels du schock. Or, la cause de ce brusque dénouement était fort simple. L'artère iliaque et ses branches offraient toute une série de poches anévrysmales, l'une d'elles s'était rompue sous l'excès de pression provoquée par la résection du sac fémoral et l'hémorrhagie mortelle s'était aussitôt produite. Ce fait se passe de commentaires et met en pleine évidence la contre-indication sur laquelle j'appelle l'attention.

M. Kirmisson. — L'extirpation du sac est une excellente méthode de traitement des anévrysmes quand elle est indiquée, et, tout récemment, je vous ai donné la preuve que cela est bien ma pensée, en vous présentant un jeune garçon que j'ai guéri d'un anévrysme poplité par l'ablation, mais j'estime qu'il serait très mauvais de présenter l'extirpation du sac comme méthode générale applicable à tous les cas. La ligature suffit en nombre de circonstances et, bien loin de poser des règles absolues, nous devons avoir comme objectif unique de rechercher et de préciser les indications respectives des deux méthodes. L'observation de M. Heurtaux vient elle-même à l'appui des réserves que je formule, puisque chez son opéré les difficultés de l'extirpation ont été telles que la nécessité d'une amputation a failli s'imposer.

M. Schwartz. — Je partage absolument l'avis de M. Kirmisson et, comme lui, je pense que la ligature demeure une méthode excellente et susceptible de nous donner, en maintes circonstances, les meilleurs résultats. J'ai, dernièrement, obtenu deux succès très démonstratifs à ce point de vue, chez deux malades atteints d'anévrysme poplité. La ligature par la méthode d'Anel sur l'un d'eux et la ligature par la méthode de Hunter sur l'autre m'ont, en effet, donné deux guérisons parfaites. Ceci n'est point pour dire que je repousse l'extirpation du sac. J'en suis, au contraire, très partisan dans certains cas et, pour mieux préciser les divergences qui me séparent de M. Heurtaux, je dirais volontiers que le nom de méthode de choix doit être laissé à la ligature et que l'extirpation du sac, pour excellente qu'elle soit, n'en doit pas moins rester au rang des méthodes de nécessité.

Digitized by Google

M. Marchand. — Je n'accepte pas qu'on puisse mettre en doute la valeur de la ligature dans le traitement des anévrysmes. Cette méthode si simple m'a permis dernièrement, d'obtenir chez le même sujet la guérison d'un anévrysme inguinal à droite et celle d'un anévrysme poplité à gauche. Le cas échéant, c'est donc à la ligature que je m'adresserais de préférence. Voici les détails de l'observation dont je vous parle.

Anévrysme poplité diffus du membre inférieur gauche. Ligature de la fémorale. Guérison. Anévrysme ilio-inguinal droit chez le même sujet : ligature de l'iliaque externe et de la fémorale au-dessous de l'anévrysme. Guérison.

R... 49 ans, entre salle Cloquet le 7 janvier 1895, pour y être traité d'une double affection occupant : l'une, le creux poplité; l'autre, la région ilio-inguinale droite.

Rien à dire des antécédents pathologiques du malade qui semblent bons. C'est un homme sobre, qui n'a jamais eu la syphilis et a toujours joui d'une bonne santé. Vers le milieu du mois de janvier 1894, il a éprouvé des douleurs dans le membre inférieur gauche; élancements douloureux le long du trajet des gros troncs nerveux du membre, exagérés par la marche qui devient de plus en plus difficile. Le cœur ne présentait rien de particulier, nonobstant une certaine dureté des radiales.

Vers le milieu du mois de décembre 1894, apparaît, dans le creux poplité, une tumeur qui gêne l'extension de la jambe, aggrave notablement les douleurs qui deviennent presque continues et force le malade à garder le repos absolu. En même temps, se montrent de larges ecchymoses à la face postérieure et interne de la cuisse et de la jambe.

Lors de l'entrée du malade à l'hôpital le 7 janvier 1895, la jambe est en demi-flexion, le creux poplité est rempli par une vaste tumeur rénitente à la pression, très peu réductible, qui empiète sur la face interne du genou et le tiers inférieur de la cuisse; cette tumeur est animée de battements isochrones à la systole cardiaque, avec expansion. On constate un frémissement vibratoire perceptible sur toute sa surface, et, de plus, un souffle systolique très fort. A la racine du membre inférieur droit, au niveau de la région correspondant à l'artère fémorale, il existe, en outre, une tumeur du volume d'un gros œuf, divisée par l'arcade crurale en deux portions inégales; l'une inférieure plus petite empiétant sur la fosse iliaque, l'autre plus volumineuse comprenant les 2/3 de la tumeur située au-dessous de l'arcade.

Cette tumeur, à contours bien nets, recouverte par des téguments sains, présente tous les caractères classiques des anévrysmes. Je dois mentionner tout simplement qu'elle était presque complètement réductible sous l'influence d'une pression douce et lente. Elle n'apporte qu'une gêne modérée aux fonctions du membre et ne cause aucune douleur.

Le 12 janvier, je pratiquai, pour l'anévrysme poplité, la ligature à

Digitized by Google

l'anneau du 3e adducteur. J'avais été amené à cette pratique parce que je supposais que l'extirpation du sac, dans ce cas, devait se heurter à des obstacles impossibles à surmonter sans commettre des dégâts considérables, et que, dussé-je me contenter de l'ouverture de cette vaste cavité avec ligature des deux bouts, il en devait résulter, chez un malade destiné à subir du côté opposé une opération plus sérieuse encore, un affaiblissement notable, dût le tout se passer sans aucune complication. Je me contentai donc de lier la fémorale et bien m'en prit, puisque les suites furent aussi simples que possible.

La circulation collatérale se rétablit avec la plus grande facilité, je n'eus à craindre aucune menace de sphacèle. Aussi tous les accidents rétrocédèrent progressivement et vite : battements, expansion, souffle, douleurs, ecchymoses. Le 27 janvier, la plaie de la ligature était complètement guérie et il ne restait plus dans le creux poplité qu'une grosseur à contours vagues, et n'incommodant aucunement le malade. Cette tuméfaction disparut progressivement ainsi que j'ai pu le constater à diverses reprises.

Le 29 janvier, j'attaquai l'anévrysme ilio-inguinal. Je pratiquai la ligature de l'iliaque externe à peu de distance du sac, 3 centimètres environ. Pour mieux isoler ce dernier et empêcher un trop prompt retour de la circulation à son intérieur par la fémorale profonde, je liai la crurale entre l'anévrysme et l'origine de la fémorale profonde. Rien ne m'eût été plus facile, si j'en avais vu la nécessité ou même l'utilité, d'enrichir la littérature chirurgicale d'un fait d'extirpation d'anévrysme ilio-inguinal. Ne me rendant pas un compte exact d'une semblable aggravation du traumatisme opératoire, je laissai les choses en l'état.

Les suites opératoires furent aussi simples que précédemment. La plaie de la ligature de l'iliaque externe détermina seule une légère suppuration. La tumeur se durcit, diminua progressivement de volume et, lorsque le malade sortit, le 15 avril, il ne restait plus qu'un noyau induré, absolument indolent, n'apportant aucune gêne à la marche.

J'ai revu trois fois le malade depuis sa sortie de l'hôpital. Le creux proplité était encore, au mois d'août dernier, le siège d'une tuméfaction diffuse, mais diminuée des 3/4 et ne causant aucune douleur. Je n'ai pas revu le malade depuis le mois d'août.

M. Quénu. — Les cas d'anévrysmes guéris par la méthode de la ligature ne manquent pas, il y a beau temps que la valeur du procédé est démontrée et je ne vois pas que la citation des quelques observations personnelles que chacun de nous peut posséder soit capable d'apporter une vive lumière dans le débat actuel. Pour juger la question générale d'indications opératoires que nous discutons, il nous faut des statistiques autrement importantes. Toutefois, en me basant sur les faits déjà connus et me défiant, moi aussi, des règles absolues, je dois dire que mes tendances sont contraires à celles de M. Schwartz. A mes yeux, si l'une des deux

Digitized by Google

méthodes mérite le nom de méthode de choix, ce n'est pas à la ligature, mais bien à l'extirpation que revient ce privilège. A part cela, nous sommes d'accord. Et, ce qui me conduit à renverser ainsi les termes de la proposition de M. Schwartz, c'est que la supériorité de l'une ou l'autre des deux méthodes en discussion me paraît dépendre avant tout des garanties qu'elles peuvent respectivement nous donner contre la gangrène et contre la récidive. Or, à ce point de vue spécial, je crois que la supériorité de l'extirpation n'est pas discutable, car il est clair qu'elle expose beaucoup moins que la ligature à l'éventualité des embolies.

M. J.-L. Championnière. — La question que nous discutons est annuelle et périodique, mais en toute franchise il faut bien reconnaître que dans son état actuel, elle est impossible à trancher. Le seul fait positif que nous puissions enregistrer, c'est que l'extirpation est devenue, grâce à l'antisepsie, une méthode sérieuse et sûre dont nous devrons désormais discuter les indications. Quant à dire, dès maintenant, quels sont les cas dans lesquels il faut recourir soit à l'extirpation, soit à la ligature, laquelle a bénéficié de son côté des garanties que donne la chirurgie actuelle, j'estime que c'est impossible. Les conditions qui doivent nous guider ici et qui relèvent avant tout de l'âge des malades, de la circonscription ou des connexions du sac, sont même à ce point complexes et variables, que je ne crois pas m'avancer beaucoup, en affirmant que, dans l'espèce, les formules absolues ne seront jamais de mise. Gardons-nous donc avec soin des conclusions trop hâtives et contentons-nous de rechercher, suivant les cas, les indications respectives des deux méthodes que l'antisepsie nous permet d'appliquer en toute sécurité. C'est là, et là seulement, que se trouve le progrès à enregistrer.

M. Kirmisson. — C'est justement parce que je partage en tous points les réserves et l'éclectisme de M. Championnière que j'ai tenu a protester contre la conclusion qui semble se dégager de la communication de M. Heurtaux.

Suite de la discussion sur la chirurgie du poumon.

M. Tuffier. — La question de l'intervention dans l'hémothorax me paraît difficile à juger. J'ai eu l'occasion de voir à l'hôpital Beaujon un grand nombre de plaies du poumon par balles de revolver, avec épanchement sanguin dans la plèvre, et j'ai vu guérir spontanément des malades qui avaient un gros épanche-

Digitized by Google

ment. Mais le fait que je tiens à mettre en relief devant vous, c'est que l'*élévation* de la température allant aux environs de 39°, même prolongée pendant quelques jours, n'est pas un symptôme d'infection de l'épanchement et que, par conséquent, cette fièvre ne commande pas l'intervention. J'avais été très frappé par cette hyperthermie aseptique et, dans un cas, une ponction à la seringue de Roux nous a montré l'*asepsie bactériologique* du liquide épanché.

Obs. I [1]. — Lydie Dauriac, 19 ans, entre à l'hôpital Beaujon, salle Huguier, pour une tentative de suicide. Elle a avalé une certaine quantité d'extrait de Saturne et s'est tiré une balle de revolver qui a pénétré dans le 3e espace intercostal droit, au-dessus du sein. La plaie était petite, saignait peu. Elle fut lavée aussitôt l'entrée à l'hôpital, pansée avec de la gaze iodoformée et recouverte de ouate collodionnée. La malade dit avoir rendu avant son arrivée à l'hôpital une certaine quantité de sang par la bouche. On lui a fait prendre en ville un vomitif.

11 *septembre*. — T. 38° le soir. Abattement, dyspnée ; en arrière, à droite, matité remontant jusqu'à l'épine de l'omoplate. Souffle, égophonie, toux spasmodique incessante, au moindre mouvement. Pas de matité sous la ligne axillaire, ni en avant. Engourdissement douloureux de tout le bras droit. Pas de crachement de sang.

12 *septembre*. — T. 37°,4 le matin ; 37°,4 le soir. Dyspnée un peu plus vive. Matité plus prononcée, mais la zone du souffle ne s'est pas étendue.

13 *septembre*. — T. 37°,5. Etat général assez bon. La toux a diminué. La dyspnée est moins forte.

16 *septembre*. — Etat général satisfaisant ; les signes d'épanchement paraissent s'atténuer.

18 *septembre*. — La dyspnée reparaît. L'épanchement augmente. Le souffle s'entend dans toute la hauteur du poumon droit en arrière, se prolongeant vers l'aisselle. Toux brève. Respiration hésitante. T. 37°,2 hier soir ; 37°,8 ce matin.

19 *septembre*. — Mêmes signes stéthoscopiques. La température remonte.

20 *septembre*. — T. 38° le matin ; 39°,5 le soir. Souffle persistant gagnant l'aisselle. Agitation. Dyspnée.

21 *septembre*. — T. 37°,5 le matin ; 38°,5 le soir. Dyspnée moins vive.

22 *septembre*. — T. 37°,5 le matin ; 38°,5 le soir. Amélioration de l'état général.

23 *septembre*. — T. 37°,5 le matin ; 37°,4 le soir. Matité moins prononcée en arrière. Le souffle est moins fort. La dyspnée a diminué. La toux est moins fréquente. Douleur dans le côté droit et l'omoplate.

25 *septembre*. — Diminution des signes stéthoscopiques. Toux et dyspnée moindres.

[1] Observation rédigée par M. Claude, interne du service.

Digitized by Google

10 *octobre.* — Il existe encore un souffle plus limité et de la pectoriloquie.

21 *octobre.* — La respiration s'entend encore mal dans la région où l'épanchement s'est produit. Le souffle a disparu.

13 *novembre.* — Etat général parfait. Légère douleur dans la poitrine à droite, dans les fortes respirations. A l'auscultation, quelques frottements.

Obs. II. — H..., 20 ans, étudiant en droit. Tentative de suicide par balle de revolver à gauche. Plaie pénétrante de poitrine. Hémothorax abondant ayant provoqué dès le lendemain une vive dyspnée. Pendant 5 jours après l'accident, température élevée, oscillant entre 39° et 40° et ayant fait croire à la purulence de l'épanchement. Une ponction à ce moment donne issue à un liquide hématique que les cultures ont montré aseptique. A ce moment, la fièvre est brusquement tombée ; l'état général est redevenu excellent, et la température s'est depuis lors maintenue à la normale.

Obs. III. — F., 18 ans, étudiant en droit, entre à Beaujon pour une plaie du poumon gauche provoquée par une balle de revolver du commerce. Tentative de suicide.

L'accident date de quinze heures. Hémothorax remontant jusqu'à l'épine de l'omoplate, 37°. La plaie thoracique a été pansée par l'interne de garde au collodion et à la gaze iodoformée.

Les jours suivants, apyrexie, 37°-37°,8, peu de dyspnée. Le sixième jour, la température est le matin de 38°,6 et le soir de 39°. Aucun accident du côté de la plaie, pas d'augmentation de l'épanchement, respiration un peu plus fréquente. Pendant les trois jours suivants, la température oscille de 38° à 39°,4, sans qu'il soit possible de trouver une cause à cette hyperthermie. Puis la température retombe à 37° et se maintient à ce niveau jusqu'à résorption de l'hémothorax et guérison complète. Il n'y a jamais eu ni vomique, ni trouble quelconque dans la cicatrisation de la plaie.

Je voudrais maintenant élargir cette discussion et profiter de ces faits de chirurgie pulmonaire pour vous donner le compte rendu d'une opération que j'ai pratiquée il y a cinq jours.

L'obstacle principal à nos interventions sur le poumon est le pneumothorax. Il semble que le poumon soit si bien défendu anatomiquement par la plèvre, qu'il soit impossible de l'aborder et de l'explorer sans traverser la cavité pleurale. C'est à tourner cette difficulté que je me suis efforcé, depuis le début de mes études sur cette question.

En 1890, je montrai comment on pouvait profiter du décollement de la plèvre pariétale du plan thoracique pour pratiquer la cure radicale de la hernie du poumon ; je fus très étonné de voir avec quelle facilité s'opérait ce décollement anatomiquement possible.

Digitized by Google

J'avais pu ainsi isoler une grande partie du sommet du poumon et les sensations que donnait l'exploration digitale de ce viscère me paraissaient susceptibles d'applications cliniques. Le 2 juillet 1891, je pus faire une résection du sommet du poumon, après avoir décollé toute la plèvre pariétale de ses adhérences au thorax.

Aujourd'hui, je viens vous signaler des faits dont le point de départ est le même que dans les observations précédentes, mais qui sont d'une application pratique absolument différente et beaucoup plus générale. Ils ont trait à l'exploration chirurgicale des poumons.

Jusqu'à présent, dans tous les cas où l'on a attaqué le poumon, on a dû traverser la plèvre; on a bénéficié des adhérences quand elles existaient; on en a créé si elles manquaient; on a ouvert la cavité pleurale, créant un pneumothorax qui peut être de la plus haute gravité; or, je prétends que l'exploration chirurgicale d'un poumon ne nécessite pas en général l'ouverture de la plèvre, et qu'elle peut se faire avec autant de précision et beaucoup plus de sécurité, si l'on veut employer le procédé de décollement pariétal, qui crée un pneumothorax extra-pleural. Cette proposition s'appuie sur les opérations que j'ai eu l'occasion de pratiquer et sur des recherches anatomiques précises.

Pour explorer le poumon à travers la plèvre pariétale décollée, la première condition est de savoir si ce décollement est possible, dans quelle étendue, dans quelles conditions. L'anatomie normale nous enseigne depuis longtemps, et les observations cliniques m'ont prouvé, qu'au sommet du poumon et sur les faces latérales, la séparation de la plèvre pariétale d'avec les côtes et les espaces intercostaux était relativement facile. J'ai complété mes recherches cliniques par des recherches cadavériques que M. Desfosses, mon interne, a bien voulu faire. Elles ont consisté à pratiquer des décollements pleuro-pariétaux sur des sujets non injectés, adultes ou vieillards, et nous ont montré:

1° Que la plèvre pariétale, comme l'anatomie nous l'enseigne, est facile à décoller sans déchirure, pour peu que l'on y mette de la précaution et de la patience;

2° Qu'il est possible, par la résection d'une seule côte dans une étendue de 5 centimètres environ, de décoller la plèvre au pourtour de l'incision, sur une étendue au moins égale à celle de la main;

3° Que les points où la plèvre paraît la plus adhérente sont le bord supérieur et le bord inférieur des côtes; une fois détachée de ces points, la plèvre se laisse facilement décoller des muscles intercostaux internes et surtout de la face postérieure de la côte;

4° Qu'au sommet du poumon, la présence des ligaments de Sébileau ne paraît pas mettre obstacle au décollement de la plèvre. Il

Digitized by Google

est facile par une incision parallèle à la 1re côte et après résection de la 2e côte, dans une étendue de 3 centimètres environ, de décoller complètement le sommet du poumon, au point de venir toucher directement avec les doigts la face antérieure de la paroi postérieure du thorax, au niveau des 1re, 2e et 3e côtes; à la partie interne, le décollement de la plèvre est plus pénible;

5° Que le décollement est plus facile à la partie antérieure du thorax qu'à la partie postérieure, au niveau surtout de l'angle des côtes;

6° La plèvre pariétale étant décollée, le parenchyme pulmonaire est exploré sous sa couverture, *de visu* et *de tactu*, avec la plus grande facilité, et les résultats ainsi fournis sont d'une netteté qui m'ont étonné.

Ces données anatomiques bien précises venant confirmer mes faits cliniques précédents, j'ai pu mettre en pratique, avec le succès opératoire le plus complet, cette méthode dans le cas suivant.

Un homme de 60 ans entre, le 23 octobre, dans le service de mon distingué collègue à la Maison Municipale de santé, M. le Dr Roger, qui reconnaît une gangrène pulmonaire du lobe moyen du poumon droit, consécutive à une pneumonie. Après avoir judicieusement traité pendant quinze jours ce malade par des moyens médicaux, M. Roger, devant la gravité des accidents de septicémie progressivement croissants, et devant les hémoptysies successives très abondantes qui menaçaient d'emporter le malade, me pria de l'examiner le 5 novembre. Je trouvai un homme profondément anémié, ayant une température oscillant chaque jour de 37°,5 à 40°, le pouls mou, dépressible et très rapide, l'haleine d'une fétidité repoussante et tous les signes d'une infection de la plus haute gravité. L'auscultation et la percussion indiquaient la présence d'une excavation siégeant vers le 1/3 moyen du poumon droit; la fétidité de l'expectoration et l'examen bactériologique des crachats, qui révèle la présence de streptocoques, de staphylocoques, de pneumobacilles (Talamon-Friedländer) ne laissaient aucun doute sur la nature gangréneuse de l'affection. Je pensai qu'une intervention seule pouvait mettre un terme à cette infection d'origine pulmonaire.

Le 7 novembre 1895, le malade endormi et couché sur le côté gauche, un coussin sous le flanc, on pratique une incision de 10 centimètres dans le 8e espace intercostal droit, au point exact où les signes cliniques localisaient le foyer. Après avoir incisé les muscles intercostaux, je mets à nu la plèvre pariétale dans toute l'étendue de mon incision, et je la libère exactement des fibres des intercostaux qui semblent s'insérer à sa surface. On voit le poumon chevauchant normalement sous cette plèvre pariétale et présentant sa couleur habituelle. Je décollai alors la plèvre pariétale du bord inférieur de la 8e côte, puis de la face interne de son bord supérieur avec un peu plus de difficulté, au niveau des bords de la côte qu'au niveau de sa face. La plèvre pariétale s'accole sur la plèvre viscérale; je résèque

Digitized by Google

la 8e côte, pour me donner plus de jour, sur une étendue de 5 centimètres et, continuant ensuite le décollement, j'arrive à isoler une étendue de plèvre égale à la largeur entière de ma main.

Pendant tout ce temps, le poumon est facilement exploré. Entre les doigts, il est mou, souple, sans aucune inégalité de consistance. Alors, en continuant cette séparation pleuro-pariétale vers la partie supérieure de mon incision, j'ai brusquement la sensation d'une consistance ferme, dure, et complètement différente du reste de la surface pulmonaire. J'en conclus que c'est là le siège de la lésion, et réséquant le haut de la 8e côte dans une étendue de 7 centimètres, j'isole sur les parties latérales cette partie indurée qui est jaunâtre, et dont je puis facilement limiter l'étendue, la forme et les connexions. Je vois que les deux feuillets de la plèvre sont adhérents à son niveau. J'incise alors cette plaque, et après avoir traversé environ 1 centimètre de tissu pulmonaire, je tombe dans une énorme cavité, d'où s'écoule un pus brunâtre infect, de nombreux caillots et des fragments de tissu pulmonaire du volume du pouce; j'avais eu soin, au préalable, de protéger mon décollement par de la gaze iodoformée.

L'incision pulmonaire est longue de 4 cent. 1/2, elle conduit dans une cavité du volume d'une orange, légèrement anfractueuse, présentant de véritables colonnes. Cette excavation est remplie de gaze iodoformée; de même une mèche est placée dans l'espace sous-pleural décollé et le reste de la plaie est réuni. Pendant tout ce temps, le malade chloroformé n'a pas eu le moindre trouble circulatoire ou respiratoire, le poumon a continué à fonctionner sous nos yeux suivant son rythme normal, et le champ de l'hématose n'a été réduit que de la dimension de l'espace compris entre le thorax et la plèvre pariétale décollée. Les suites de l'opération n'ont rien d'intéressant, la température tombe le lendemain; elle s'est maintenue autour de 37° depuis ce moment, la toux et l'expectoration ont cessé, mais l'état général est toujours grave.

La *partie opératoire* de cette observation m'intéresse seule ici. Elle montre quel parti on peut tirer du *décollement de la plèvre* et la supériorité incontestable de ce procédé. Il est certain que je lui dois d'avoir trouvé et ouvert, sans aucun danger, cette cavité purulente.

Voici le manuel opératoire que je conseille pour la pratique de cette opération.

1er *temps*. — Le malade étant *chloroformé* et bien placé, après avoir marqué le point où les signes physiques ont permis de localiser le foyer, pratiquer une incision de l'espace intercostal et en plein milieu de cet espace, point où la plèvre pariétale est le plus facilement décollable. L'hémostase sera faite d'une façon rigoureuse, pour ne pas être gêné ultérieurement par le sang.

2e *temps*. — Arrivé sur la plèvre pariétale, on l'examine et on la libère parfaitement de toutes les fibres musculaires qui peuvent

Digitized by Google

lui adhérer. Si les lésions paraissent ne pas siéger à ce niveau, on décolle cette plèvre avec précaution au niveau des bords supérieur et inférieur des côtes sus et sous-jacentes. La côte étant bien dénudée avec l'aide de la rugine, on résèque, si besoin est, le nerf intercostal, on pince les vaisseaux, artère et veine intercostales, et on détache avec le costotome une portion plus ou moins considérable de la côte. Le décollement opéré et les deux feuillets de la plèvre venant au contact, on voit le poumon, avec ses aréoles et sa coloration grisâtre, se mouvoir dans un mouvement alternatif de montée et de descente.

Plus ce décollement est considérable, plus il est facile de palper le poumon jusque dans ses profondeurs, mais cette palpation profonde ne me paraît pas nécessaire à la découverte des foyer morbides qui sont en général périphériques. Cette zone d'exploration peut être très grande. On ne décolle pas seulement la plèvre sur la surface mise à nu par la résection costale, mais la main s'insinuant sous la voûte costale, détachant de la paroi costale la plèvre que le retrait partiel du poumon attire en dedans, peut remonter sur la hauteur de deux ou trois espaces intercostaux, ou filer très loin le long de la face profonde de la côte. Je comparerais volontiers le pneumothorax partiel ainsi créé à une chambre voûtée dont le plancher est formé par la plèvre, la voûte par le gril costal. Une ouverture pratiquée dans le plafond permet de voir et d'explorer l'intérieur; cette ouverture, c'est la brèche de la côte réséquée.

3° *temps.* — On s'arrête dans ce travail de décollement quand on a trouvé sur le poumon un point dont la consistance et l'aspect permettent de supposer que là siège le foyer que l'on cherche. Au besoin, si l'on est gêné, on peut pratiquer une résection plus considérable des côtes. Arrivé sur le foyer induré, il ne reste plus qu'à l'ouvrir et à protéger la surface décollée contre l'écoulement des liquides du foyer. Un large drainage suffit ultérieurement.

Je n'ai pas la prétention de donner ici un procédé *définitif*, mais celle d'exposer une méthode basée sur une idée directrice que j'ai suivie depuis plusieurs années, appuyée sur des recherches anatomiques et contrôlée par la clinique. La pleurotomie en un seul temps, l'ouverture large de la cavité pleurale ont leurs indications. Mais la *thoracotomie extra-pleurale* me paraît devoir entrer plus largement dans la pratique. Je crois que le décollement pleuro-pariétal qui m'a permis de pratiquer une cure radicale de hernie du poumon avec résection du sommet de cet organe est appelé à nous rendre les plus grands services dans certains cas de pneumotomie. Elle constitue *un procédé d'exploration chirurgicale du poumon* bien supérieur à tous ceux qui ont été décrits jusqu'ici ; elle permet d'explorer la surface pulmonaire, dans une large

Digitized by Google

étendue, de découvrir des lésions relativement éloignées du point où on les soupçonnait et cela, avec une sécurité qu'aucune autre méthode ne donne.

M. Michaux. — L'intervention chirurgicale en cas de plaie pénétrante de la poitrine avec hémothorax n'est pas susceptible d'une solution unique.

Il y a des cas graves qui se terminent rapidement par la mort; des cas simples qui guérissent facilement par l'occlusion ; mais à côté de ces cas, il est des plaies de moyenne gravité, à phénomènes progressivement croissants, pour lesquelles l'intervention chirurgicale soit immédiate, soit reculée donnera les meilleurs résultats.

J'ai déjà insisté dans ma communication au Congrès de chirurgie sur la gravité de bon nombre de plaies de poitrine; il y a là un argument de grande valeur qu'on ne saurait perdre de vue en étudiant la question de l'intervention chirurgicale dans les plaies du thorax avec gros épanchement sanguin.

Quand un vaisseau thoracique ou pulmonaire est lésé, il ne suffit pas de donner issue au sang épanché, il faut rechercher le vaisseau qui donne et si cela est possible, le fermer par une pince hémostatique.

Au point de vue thérapeutique, j'insiste sur la nécessité d'ouvrir largement le thorax pour voir bien clair, comme je l'ai fait chez mon malade ; c'est pour cela que je ne crois pas que le décollement de la plèvre que M. Tuffier vient de préconiser soit une méthode applicable à ces interventions exploratrices pour plaies pénétrantes de poitrine. Le procédé me semble excellent pour les cas pathologiques, mais je crois qu'il ne saurait être employé dans les pleurotomies exploratrices pour plaies pénétrantes de poitrine.

M. Delorme. — A propos d'un travail sur la chirurgie du péricarde, j'ai eu l'occasion d'étudier, sur un grand nombre de cadavres, les conditions dans lesquelles peut s'effectuer le décollement pleural et mes observations concordent avec celles de M. Tuffier. Peut-être exagère-t-il un peu la facilité de cette manœuvre, mais c'est une question de nuance. Dans la région correspondant au triangulaire du sternum, aux articulations chondro-sternales et aux bords supérieur et inférieur des côtes, le feuillet pleural contracte notamment des adhérences assez laborieuses à détruire; mais, dans tous les autres points, le décollement se fait aisément.

M. J. L. Championnière. — Sans insister autrement aujourd'hui sur la question de thérapeutique chirurgicale que nous discutons, je veux simplement relever dans les intéressantes observations de M. Tuffier, ce fait capital que dans les épanchements trauma-

Digitized by Google

tiques de la plèvre, l'élévation thermique, en tant que symptôme isolé, n'est en aucune manière un signe suffisant pour nous faire prendre le bistouri. Les observations ne se comptent pas dans lesquelles la parfaite immobilisation des blessés et l'expectation nous donnent de parfaits résultats et, je le répète, la doctrine au nom de laquelle la moindre élévation thermique exigerait toujours et quand même l'ouverture du thorax est une mauvaise doctrine. En pareil cas, ce n'est point sur un signe unique, mais sur un ensemble de symptômes, que nous devons baser les indications de l'intervention.

M. Quénu. — La discussion née avec l'observation de M. Reynier a singulièrement dévié. J'en suis, à vrai dire, un peu coupable, mais avec M. Tuffier, le déraillement est devenu complet, et, pour être fort intéressantes, les questions débattues sont devenues trop complexes pour qu'il soit possible de les résoudre en quelques mots. Je me contenterai donc d'observer que je n'ai pas dit du tout que la fièvre devait être considérée comme un symptôme commandant l'intervention dans tous les cas. S'il est un signe qui ait cette portée, ce n'est certainement pas l'élévation thermique et l'indication vraie de l'intervention réclame beaucoup plus un ensemble symptomatique qu'un signe isolé. L'affaiblissement progressif du patient s'ajoutant aux signes qui accusent la continuation de l'hémorrhagie offrent, à ce point de vue, une indéniable valeur. A son tour, l'examen bactériologique possède une signification qui se passe de commentaires et qui est bien autrement capitale que celle du symptôme fièvre.

Présentation de pièces.

Appendicite perforante.

M. Routier. — La pièce que j'ai l'honneur de vous présenter provient d'un jeune homme de 19 ans, auquel j'ai dû, en juin dernier, pratiquer une laparotomie pour appendicite aiguë avec péritonite et gros abcès ; je dus me contenter d'ouvrir et de drainer l'abcès, les suites furent simples, sauf cependant le détachement de très volumineuses eschares de tissu cellulaire provenant de cet abcès. Le jeune malade guérit, mais une fistule persista, qui durant deux ou trois mois, se ferma, s'ouvrit, laissant passer du pus ou de la sérosité. En octobre, j'ai cru devoir dilater cette fistule, et ma dernière laminaire fut tachée de matières fécales. En face de

Digitized by Google

cette preuve, j'ai refait un laparotomie, j'ai eu grand peine à sortir à l'extérieur l'angle iléo-cœcal ; cela fait, l'appendice a fini par être trouvé, perforé, comme vous le voyez, en son milieu, contenant un noyau fécal, mais à sa base, il y avait en outre une fistule du cœcum. J'ai réséqué l'appendice que voici, suturé par 3 plans de soie la brèche cœcale, et j'ai eu la satisfaction de guérir mon malade. Ceci pour bien montrer que si le cœcum est quelquefois malade et peut être perforé, l'appendice est toujours en cause ; cet appendice ne peut malheureusement pas toujours être enlevé à la première intervention, mais s'il reste une fistule, il ne faut pas hésiter à aller réséquer cet organe non seulement inutile, mais nuisible.

La séance est levée à 5 heures 20 minutes.

Le Secrétaire annuel,
PAUL SEGOND.

Séance du 20 novembre 1895.

Présidence de M. CH. MONOD, vice-président.

Le procès-verbal de la précédente séance est lu et adopté.

Correspondance.

La correspondance comprend :

1° Les journaux et publications périodiques de la semaine ;

2° Une lettre de M. GÉRARD-MARCHANT, qui s'excuse de ne pouvoir assister à la séance ;

3° Une lettre de M. NÉLATON, qui demande un congé de quatre mois ;

4° Une lettre de Mlle DODU, qui veut bien offrir à la Société des livres de la bibliothèque du baron Larrey.

Digitized by Google

A propos de la correspondance.

M. Ch. Monod, au nom de M. Laugier, dépose sur le bureau de la Société trois mémoires intitulés :

1° *Note sur deux cas de plaie par grains de plomb, suivis de gangrène et d'amputation du membre;*

2° *Sur un cas de fracture de l'humérus, produite par un guérisseur;*

3° *De la gangrène des doigts à la suite des pansements phéniqués.*

Suite de la discussion sur le traitement des anévrysmes.

M. Chaput. — J'ai soigné récemment un malade de 56 ans qui présentait dans la région du triangle de Scarpa, un énorme anévrysme mesurant 15 centimètres de long sur 8 de large. Cette tumeur qui avait commencé à apparaître en juin 1895, avait grossi très rapidement; elle augmenta rapidement sous nos yeux, à tel point que craignant de la voir se rompre, je l'opérai d'urgence le 16 septembre 1895.

Je fis d'abord une incision dans la fosse iliaque, pour aborder l'iliaque externe; je liai, puis je coupai ce vaisseau entre deux ligatures. J'abordai ensuite l'artère fémorale en dessous de l'anévrysme, je la coupai également entre deux ligatures. Je me mis alors en devoir de disséquer et d'enlever le sac. Mais il adhérait considérablement aux tissus voisins qui étaient très durs. Après avoir isolé péniblement la face antérieure du sac, je pensai que je rendrais la dissection plus facile en incisant le sac et en procédant comme dans une cure radicale de hernie.

L'incision donna lieu à un énorme jet de sang; je promenai l'index dans l'intérieur du sac afin de découvrir l'embouchure de la fémorale profonde d'où provenait le sang; mais je ne réussis pas. Je renouvelai plusieurs fois ma tentative, chaque fois inutilement; ces recherches s'accompagnaient d'une perte de sang considérable. Je dus abandonner la partie et me contenter de tamponner le sac à la gaze iodoformée. Je suturai la plaie cutanée, sauf au niveau du sac.

Malgré un délire alcoolique qui dura quinze jours et au cours duquel le malade se dépansa plusieurs fois, la guérison survint sans accidents. Le 5 novembre dernier, la plaie était presque complètement cicatrisée, l'œdème du membre avait disparu, il n'y

Digitized by Google

avait ni troubles trophiques, ni troubles de sensibilité. Permettez-moi, Messieurs, d'ajouter quelques courtes réflexions à cette intéressante observation.

Comme MM. Delbet et Quénu, je suis partisan de l'extirpation des anévrysmes, quand elle est possible et facile. Le procès de la ligature n'est plus à faire, M. Delbet vient de le refaire au Congrès de chirurgie et il semble actuellement démontré que la ligature expose davantage à la gangrène, à la rupture, à la récidive de l'anévrysme; en outre, l'adhérence du sac aux nerfs voisins provoque souvent des douleurs violentes.

A propos de douleurs, permettez-moi de vous rappeler mon observation de l'an dernier. Il s'agissait d'un anévrysme poplité; je liai la fémorale à l'anneau de Hunter. La tumeur diminua et durcit, mais le malade éprouvait de vives douleurs dans le mollet. Je dus faire l'extirpation secondaire; au cours de l'opération, je blessai le nerf sciatique poplité interne qui, aplati, lamelleux, adhérent au sac, se distinguait à peine de ses parois.

L'extirpation ne présente pas les mêmes inconvénients, mais il est juste de dire que dans certains cas, cette opération est très difficile et très dangereuse. M. Heurtaux a eu de grandes difficultés dans son cas, il n'a pas employé moins de 35 pinces hémostatiques. Un malade de Trélat est mort d'infection.

Dans l'observation que je viens de relater, vous avez vu combien la dissection du sac était difficile, et comment je n'ai pu continuer l'extirpation après l'incision du sac, à cause de l'hémorrhagie. J'aurais pu, à la rigueur, faire l'extirpation sans inciser le sac, mais il est bien probable aussi qu'au cours de la dissection, la poche aurait été ouverte, auquel cas les choses se seraient terminées exactement de la même façon.

D'une manière générale, je pense qu'on doit toujours s'efforcer de faire l'extirpation totale; je crois que la ligature et la section de l'artère en amont et en aval, simplifient l'intervention. Il vaut mieux disséquer le sac, sans l'ouvrir de parti pris. Si la poche est ouverte par mégarde et si l'hémorrhagie est incoercible, on pourra toujours terminer l'opération par le bourrage du sac qui suffira à faire l'hémostase.

L'idéal dans le traitement des anévrysmes, c'est l'extirpation; si elle est impossible, très difficile ou dangereuse, on pourra se contenter de l'incision après avoir lié l'artère au-dessus ou au-dessous.

La ligature au-dessus et au-dessous du sac, sans incision du sac, constitue encore une manœuvre plus simple.

Plus simple et plus bénigne encore est la ligature simple d'Anel.

Le chirurgien a par conséquent à sa disposition toute une gamme opératoire qui lui permet de doser l'intervention d'après

Digitized by Google

les conditions locales et générales propres à chaque cas particulier.

Je conclurai donc en disant que l'extirpation est l'opération de choix, les autres interventions n'étant que des pis-aller imposés par la nécessité.

Anévrysme fémoral du triangle de Scarpa. Section entre deux ligatures de l'artère au-dessus et au-dessous du sac. Incision du sac. Hémorrhagie. Tamponnement. Guérison.

Louis Z..., âgé de 56 ans, entre le 28 août 1895, salle Montyon, à l'hôpital Tenon. Ce malade ne présente pas d'antécédents héréditaires intéressants. Il a eu autrefois un chancre à la verge, mais rien ne permet d'établir s'il était syphilitique. En 1860, le malade a eu une attaque de rhumatisme aigu. Il raconte avoir eu des fièvres intermittentes, étant au Texas. Il est alcoolique (il boit surtout de l'absinthe).

Au commencement du mois de juin 1895, à la suite d'un violent effort, il ressent une vive douleur dans la région de l'aîne droite ; peu après, il constate en ce point la présence d'une petite tumeur.

A partir de ce moment, il souffre de tiraillements à ce niveau et de crampes dans le membre inférieur. Sa jambe enfle d'une façon régulière ; elle est plus œdématiée à la fin de la journée. Le malade ressent aussi de la pesanteur dans tout le membre.

Le 15 août 1895, le malade applique un vésicatoire sur son mollet afin de diminuer l'œdème. Il en résulte une plaie ulcéreuse qui le décide à entrer dans le service.

Etat actuel. — Le triangle de Scarpa du côté droit est soulevé par une tumeur pulsatile qui est bridée en haut par l'arcade crurale, s'étend à 12 ou 15 centimètres en bas, et mesure, environ, 8 centimètres dans le sens transversal.

La tumeur est pulsatile ; le maximum des battements se trouve près de l'arcade crurale ; à la palpation, on constate des battements artériels ; la tumeur est douloureuse à la pression ; elle est difficile à réduire. Il n'y a pas de thrill, mais un simple souffle artériel. La tumeur ne se prolonge pas dans la fosse iliaque. La jambe est le siège d'un œdème dur. Les veines superficielles du membre sont très développées ; il n'existe pas de troubles trophiques, ni de sensibilité sur le territoire du crural. Le cœur, les poumons, l'appareil génito-urinaire sont sains. Les artères sont athéromateuses. La tumeur augmentant de volume très rapidement et menaçant de se rompre, je me décide à intervenir presque d'urgence.

Opération le 16 septembre 1895, avec le concours de MM. Delamarre et Plançon, internes du service. — Je fais d'abord une incision au-dessus de l'arcade crurale et parallèle à l'arcade, par laquelle j'aborde l'artère iliaque externe. Je place sur ce vaisseau une double ligature et je le coupe complètement entre les deux fils. Je fais ensuite une incision à la pointe du triangle de Scarpa, j'isole la fémorale au-des-

Digitized by Google

sous du sac, et je la coupe entre deux ligatures à la soie. Je réunis ensuite les deux plaies précédentes en prolongeant l'incision inférieure en haut.

Je dissèque avec beaucoup de peine le sac, qui adhère de toutes parts à un tissu très dense. Après avoir isolé la face antérieure du sac, je me décide à l'inciser pour en faciliter la dissection. Un flot de sang très abondant s'élance de la plaie ; j'explore avec l'index la surface interne du sac afin de découvrir d'où vient le sang ; je répète cette manœuvre à plusieurs reprises, mais inutilement ; je suis obligé de renoncer à cette recherche à cause de la violence de l'hémorrhagie. Je tamponne donc simplement la cavité du sac à la gaze iodoformée ; je suture les parties supérieure et inférieure de l'incision crurale, laissant la partie moyenne tamponnée. L'incision iliaque est suturée et drainée avec une mèche de gaze. Le membre tout entier est enveloppé d'ouate et entouré par des boules d'eau chaude.

La guérison est maintenant presque complète ; le malade n'a pas eu d'autre accident qu'un violent délire alcoolique qui a duré quinze jours, et pendant lequel il s'est dépansé à plusieurs reprises, sans qu'il en soit résulté de complications.

Mon interne, M. Delamarre, m'a envoyé, le 5 novembre dernier, une petite note que je transcris : « Le malade n'a plus ni œdème, ni fourmillements, ni gêne dans les mouvements. Il n'y a pas trace de troubles trophiques et la sensibilité est normale. Son état général est très bon. Il reste au niveau du triangle de Scarpa une plaie bourgeonnante longue de 10 à 12 centimètres, large de 1 centimètre et profonde de 2 centimètres. »

M. P. Poirier. — Bien que mon expérience du traitement des anévrysmes soit assez courte, je tiens à dire que, d'une manière générale, les assertions de M. Chaput me semblent beaucoup trop absolues. Pour mon compte, je n'ai pratiqué qu'une fois l'ablation d'un sac anévrysmal et mal m'en a pris. Il s'agissait d'un gros anévrysme poplité. La dissection du sac fut on ne peut plus laborieuse et je dus placer au moins soixante pinces pour maîtriser l'hémorrhagie. Néanmoins, tout se passa bien et je pus croire un instant à la guérison. Mais cet espoir fut de courte durée et peu de temps après, la gangrène du pied nécessita l'amputation de la jambe. Je connais au moins deux faits analogues qui m'ont été relatés par un chirurgien de marine de mes amis, et je crois que de tels exemples sont faits pour nous inviter à beaucoup de réserve dans notre jugement sur la valeur de la résection du sac. En insistant sur la nécessité d'éviter les conclusions absolues, M. Lucas Championnière me paraît donc avoir donné, dans la discussion actuelle, la très juste note.

M. Quénu. — Pour avoir une portée quelconque dans notre débat, les faits relatés doivent être beaucoup plus précis que ceux

Digitized by Google

invoqués par M. Poirier. Je ne parle pas des deux cas de gangrène racontés par un chirurgien de marine. De tels récits ne sauraient être des documents. Quand à l'observation personnelle de M. Poirier, elle a besoin d'être complétée, pour être significative et, entre autres détails indispensables, je prierai M. Poirier de nous dire si la gangrène a été, oui ou non, précédée de suppuration du foyer opératoire. Il serait de même fort utile de savoir quels sont les vaisseaux qui ont été liés avant l'extirpation du sac.

M. P. Poirier. — Comme réponse aux objections de M. Quénu, je déposerai mercredi prochain l'observation complète de mon opéré. Pour aujourd'hui, je me contenterai de dire que j'ai lié l'artère fémorale à l'anneau et le tronc tibio-péronier ; que mon malade était un homme jeune et qu'il a guéri de son opération, sans trace de suppuration.

M. Marchand. — Je tiens à affirmer les réserves que j'ai déjà faites au sujet de la valeur absolue de l'extirpation du sac, dans le traitement des anévrysmes des membres. En dehors donc des considérations théoriques, un des éléments qui permettent de dégager une part de la vérité sur cette importante question, c'est, sans contredit, la statistique appuyée sur des observations complètes. Aussi, puisque le hasard m'a procuré l'occasion de traiter quatre volumineux anévrysmes en une année, me crois-je obligé de donner l'histoire abrégée de deux anévrysmes poplités, traités par la méthode d'Anel :

I. — Le premier en date est le cas d'un malade âgé de 79 ans, entré salle Cloquet le 27 novembre 1874. Il est porteur d'une volumineuse tumeur remplissant le creux poplité droit, qui a débuté il y a quatre mois environ par une douleur locale et des douleurs irradiées suivant le trajet des nerfs de la jambe.

La tumeur résistante, partiellement réductible par une douce pression, présente des mouvements d'expansion correspondant à la systole artérielle et un souffle très rude. Les téguments qui la recouvrent sont sains, mais elle est absolument immobile profondément et déborde le triangle poplité inférieur.

Le 1er décembre, ligature de la fémorale à l'anneau du troisième adducteur.

Le 2 décembre, la tumeur très affaissée ne présente plus ni battements, ni souffle, mais les orteils sont un peu cyanosés et froids. Les douleurs ont disparu.

Le 8 décembre, les orteils ont repris leur coloration et leur chaleur normales. La plaie de la ligature a guéri par première intention. La tumeur a diminué considérablement.

Le 20 décembre, le malade sort, ne conservant plus qu'une tuméfaction absolument indolente qui tend à diminuer chaque jour.

Digitized by Google

II. — Le deuxième cas est celui d'un malade, G... E.., âgé de 69 ans, entré salle Cloquet le 2 mai 1895. C'est un homme bien portant sobre, qui aurait eu une pleurésie à l'âge de 40 ans.

Le creux poplité est rempli par une tumeur dont le début remonterait à deux mois environ, bien que la flexion de la jambe fût incomplète depuis fort longtemps. Celle-ci cause des douleurs locales spontanées très vives et que la marche exagère beaucoup.

Les téguments de la région sont sains, bien qu'irrités par des applications répétées de teinture d'iode. Tous les signes objectifs de l'anévrysme sont faciles à percevoir ; le diagnostic ne peut être l'objet d'aucun doute, l'articulation du genou, nonobstant cette gêne très notable de la flexion, est intacte.

L'examen du cœur, des poumons, des reins, n'a rien décelé d'anormal, bien que la radiale et les artères superficielles soient très athéromateuses.

Le 31 mai, ligature de la fémorale à l'anneau du troisième adducteur.

Le 6 juin, la plaie de la ligature est complètement cicatrisée. La circulation collatérale est suffisamment rétablie pour qu'il n'existe aucune différence de température entre les deux membres. L'anévrysme est réduit à une tuméfaction sans battements, ni expansion, ni souffle.

Le malade a été revu au mois de novembre ; il ne sentait plus ni gêne ni douleur du côté du membre opéré ; l'anévrysme était réduit à une tumeur dure, du volume d'une noix absolument indolente.

Je termine en faisant observer que les deux opérations précédentes portent à quatre le nombre des anévrysmes traités par moi, cette année, par la méthode d'Anel. Un seul cas eût été justiciable de l'extirpation ; et la double ligature a procuré un succès que n'aurait pu ambitionner l'extirpation du sac.

Suite de la discussion sur la chirurgie du poumon.

M. Ch. Monod, *président*. — Désireux de mettre un peu plus d'ordre dans notre discussion, j'invite les orateurs inscrits à séparer les communications relatives aux pneumotomies, de celles qui concernent le traitement chirurgical de l'hémothorax. Pour aujourd'hui, je vais donner la parole à ceux d'entre vous qui veulent plus spécialement étudier la pneumotomie.

M. Ricard. — Les suppurations thoraciques profondes, qu'elles soient pleurales, interlobaires ou pulmonaires, nécessitent, pour leur traitement, des procédés d'exploration variables. Les ponctions, toujours aveugles, sont souvent insuffisantes et inefficaces, parfois dangereuses. Aussi, une exploration vraiment chirurgicale s'impose-t-elle le plus ordinairement. Cette exploration doit être

Digitized by Google

considérée comme l'acte préliminaire de l'intervention curative, et son premier temps consiste dans une *résection costale*, plus ou moins étendue, suivant les cas. Cette résection est le temps commun à tous les procédés, quels qu'ils soient; mais dès qu'elle est faite, la conduite à tenir devient différente suivant les auteurs.

Les uns, avec M. Tuffier, font l'exploration en palpant, à travers la plèvre pariétale, la surface du poumon. Ils facilitent cette palpation par le décollement de cette plèvre de la face interne des côtes. Ce décollement paraît facile suivant M. Tuffier, difficile suivant d'autres; mais je ne veux point envisager ce point de médecine opératoire; je me bornerai à constater que la palpation et l'exploration thoracique sont, quoi qu'en dise notre collègue, nécessairement gênées par ce voile, plus ou moins tendu, plus ou moins épais, qui s'interpose entre les corps à explorer et les doigts de l'explorateur. Le but du décollement est de permettre l'exploration sans ouvrir la cavité pleurale, c'est-à-dire sans déterminer de pneumothorax. Or, dans les cas de plaie thoracique, ce décollement extra-pleural devient inutile, puisque le pneumothorax est effectué par le traumatisme lui-même.

Il n'est pas moins inutile dans la plupart des cas de lésions suppuratives du thorax. Dans ces cas, en effet, ou bien les deux feuillets de la plèvre sont complètement fusionnés et adhérents; ou bien ils sont libres, et, dans ces cas, c'est que la lésion suppurative est profonde, siégeant loin de la surface pulmonaire et, par conséquent, échappant à une exploration extra-pleurale. Je me range donc complètement du côté de ceux qui pratiquent la *pleurotomie exploratrice* franche et qui, la résection costale effectuée, incisent hardiment le feuillet externe de la séreuse pleurale. Cette incision faite, et faite largement, les doigts explorent la cavité pleurale, la surface du poumon, en pratiquent la palpation méthodique, et peuvent diriger, à ce moment, l'instrument explorateur, trocart, bistouri ou thermocautère.

La nécessité de cette ouverture large, exigeant parfois la résection de plusieurs côtes, provient de ce fait que, fort souvent, les lésions pulmonaires ne correspondent pas au siège exact qu'avaient fait supposer l'auscultation et la percussion les plus minutieusement attentives. Les faits publiés par nos collègues Bazy, Michaux et Quénu, où la collection pulmonaire était fort distante du centre déterminé par l'examen clinique, nous montrent la nécessité d'une ouverture large, permettant d'évoluer à distance du point soupçonné atteint.

On ne saurait d'ailleurs incriminer l'insuffisance ou l'incompétence de l'examen clinique, puisque, dans ces cas, il s'agit de maîtres les plus éminents de la médecine, ayant à maintes reprises

Digitized by Google

examiné les malades, et que le graphique de la lésion supposée avait été, avant l'acte opératoire, dessiné sur la poitrine même du malade. Je ne veux point revenir sur ces faits communiqués au récent Congrès de chirurgie ; mais je veux ajouter ici deux cas personnels de chirurgie pulmonaire, à l'appui de la thèse que je soutiens.

Le premier cas est celui d'un journalier de 36 ans, atteint depuis plus d'une année d'une suppuration profonde du poumon droit. Ce malade me fut confié par M. Letulle, alors que je remplaçais M. Monod, en 1891, à l'hôpital Saint-Antoine. La résection de la partie axillaire de la quatrième côte me montra une plèvre adhérente, me permit d'inciser au thermocautère le parenchyme pulmonaire et d'arriver sur la cavité suppurante. Le malage guérit. Je ne veux point revenir sur les détails de cette observation, publiée en mars 1892, dans la *Gazette des hôpitaux*, à l'occasion d'un remarquable travail de mon ami Rochard, sur la *Topographie des scissures interlobaires du poumon.*

Le deuxième fait est tout récent, puique la malade vient à peine de quitter l'hôpital. Voici l'observation dont la partie médicale a été rédigée par M. Giraudeau.

La nommée D... (Léa), âgée de vingt-cinq ans, entre le 10 août à l'hôpital Necker. Cette femme est accouchée le 30 juillet à la clinique de la rue d'Assas ; elle en est sortie sur sa demande, le 9 août. Pendant son séjour à la maison d'accouchement, elle aurait éprouvé à diverses reprises un point de côté siégeant à gauche, mais ne s'accompagnant ni d'élévation de température, ni d'expectoration. Le jour même de sa sortie, elle aurait été prise chez elle d'un violent frisson, le point de côté aurait augmenté et aurait provoqué une dyspnée intense. Celle-ci ayant persisté toute la nuit, D... se fait conduire le lendemain matin à l'hôpital Necker.

Le 11, le point de côté est violent, la dyspnée intense, la parole entrecoupée, la malade tousse beaucoup par quintes et rejette des crachats aérés, visqueux, quelques-uns d'entre eux ont une coloration franchement rouge, rappelant beaucoup plus (sauf la viscosité) l'aspect des crachats d'apoplexie pulmonaire, que ceux de la pneumonie.

L'exploration de la poitrine ne permet de constater aucun signe suffisant pour expliquer cette dyspnée intense et cette expectoration spéciale. En particulier, la recherche des points douloureux de la pleurésie diaphragmatique reste sans résultat. Le diagnostic posé alors est broncho-pneumonie centrale ayant peut-être eu, comme origine, un infarctus à point de départ utérin, bien que l'exploration de l'utérus et de ses annexes ne présentât rien d'anormal.

Le 12, la fièvre, qui n'existait pour ainsi dire pas la veille, apparaît et la température axillaire s'élève de 38° le matin à 39°6 le soir. Elle

Digitized by Google

va d'ailleurs, pendant plusieurs semaines, osciller entre 38° et 40° sans aucun jour d'apyrexie.

L'expectoration conserva pendant plusieurs jours les caractères qu'elle avait lors de l'entrée de la malade à l'hôpital ; peu à peu, cependant, la couleur rouge disparut des crachats pour faire place à une teinte jaune verdâtre, sans caractères spéciaux. Elle était d'ailleurs, à ce moment, peu abondante.

Le point de côté et la dyspnée diminuèrent également au bout de quelques jours, cependant la malade n'éprouvait aucun soulagement réel et la température restait toujours élevée.

Bientôt apparurent des signes physiques, consistant en : submatité à la partie moyenne du poumon gauche, plus marquée au voisinage de la colonne vertébrale que sur les parties latérales du thorax et comprise entre deux zones de sonorité très manifestes, l'une supérieure, siégeant à la moitié supérieure de la poitrine à gauche, l'autre inférieure, occupant, à la base du poumon, une étendue de quatre travers de doigt environ. Au niveau de toute la zone mate, on n'entendait pas le murmure vésiculaire ; à peine, au pourtour, arrivait-on à découvrir quelques râles sous-crépitants disséminés.

Dans la nuit du 30 au 31 août, la malade fut prise de quintes de toux violentes et rejeta près de trois crachoirs de pus jaune, verdâtre, d'odeur infecte. Elle fut obligée de passer la nuit, assise sur son lit, et ne trouva un peu de calme que le matin.

Le 31, on constata dans toute l'étendue de la zone mate, là où la veille on ne notait que du silence, l'existence d'un souffle caverneux intense s'entendant jusque dans l'aisselle, alors qu'à la base et au sommet de la poitrine, on entendait le murmure vésiculaire.

Une ponction pratiquée à la partie moyenne de la poitrine ne donna issue qu'à quelques gouttes de sang, et on avait la sensation que l'aiguille n'était pas enfoncée dans une cavité, mais bien dans le parenchyme pulmonaire.

Le lendemain, la température, pour la première fois, tomba à 37°4 le matin, pour remonter le soir, il est vrai, à 39°4. A partir de ce jour, jusqu'au moment du passage de la malade en chirurgie, la température présenta de grandes oscillations identiques à la précédente, indice de la suppuration profonde qui s'effectuait dans la profondeur de la poitrine.

Les jours suivants, l'état resta stationnaire : tous les jours, la malade rejetait trois à quatre crachoirs de pus, partant à flots au milieu de violentes quintes de toux et répandant une odeur infecte incommodant la malade et son entourage. Pendant cette période, les signes physiques ne se modifièrent pas.

Nous basant sur l'obscurité, le peu d'intensité au début des signes physiques anormaux, leur localisation entre deux zones sonores, le résultat négatif de la ponction effectuée, notre conviction fut alors que nous avions affaire à une collection purulente non pas superficielle, mais *profonde*. D'autre part, la quantité de pus rejetée chaque jour par la malade était tellement considérable (un demi-litre environ)

Digitized by Google

qu'on ne pouvait guère songer à un abcès pulmonaire et que nous penchâmes plutôt vers l'hypothèse d'une *pleurésie enkystée, vraisemblablement interlobaire*, car nous ne pouvions expliquer autrement l'existence de la zone de sonorité à la base. Celle-ci, en effet, n'existe pas d'habitude dans les cas de pleurésie diaphragmatique et, nous le répétons à dessein, les points douloureux de cette dernière affection n'existaient pas lors de l'entrée de la malade à l'hôpital, c'est-à-dire à une époque où le point de côté était à son maximum.

Nous ne nous dissimulions pas cependant que la zone de matité et ultérieurement les bruits cavitaires étaient perçus plus bas qu'on ne les entend, d'ordinaire, dans la majorité des cas de pleurésie interlobaire, sans qu'il y ait rien, d'ailleurs, de fixe à cet égard.

L'enchaînement des accidents était alors, d'après nous, le suivant: infarctus pulmonaire à point de départ probablement utérin, pleurésie enkystée consécutive, n'occupant sûrement pas la grande cavité pleurale et vraisemblablement interlobaire, sans pouvoir d'ailleurs être affirmatif à ce sujet.

Le 6 septembre, la sonorité qui, jusque-là, avait existé à la base de la poitrine, ayant disparu et ayant été remplacée par de la matité s'accompagnant de rudesse de la respiration, une ponction fut pratiquée au niveau des derniers espaces intercostaux. Elle ne donna issue qu'à cinquante grammes environ de liquide citrin nullement suppuré, ne communiquant pas, par conséquent, avec la partie purulente et étant l'indice d'une irritation pleurale de voisinage. La rudesse de la respiration et la matité à la base ayant persisté malgré la ponction, nous en avons conclu que celles-ci étaient dues bien plus à la condensation du parenchyme pulmonaire qu'à la lame de liquide peu épaisse retirée par la ponction et s'interposant entre la paroi thoracique et le poumon du côté malade.

Pour celui qui, à ce moment, aurait examiné pour la première fois la malade et n'aurait pas suivi, pas à pas, les modifications survenues dans les signes physiques, pendant les semaines précédentes, il eût été impossible de ne pas se tromper. Il se serait, en effet, trouvé en présence d'une matité s'étendant du tiers moyen du poumon à la base, d'un souffle caverneux siégeant à la partie moyenne et d'une respiration rude à la base : tous signes qui, à eux seuls, ne permettaient pas de porter un diagnostic exact.

Ceux, au contraire, qui, comme nous, avaient examiné la malade au jour le jour et noté les changements au fur et à mesure qu'ils se produisaient, pouvaient reconnaître dans l'évolution de ces signes physiques deux phases principales : l'une primordiale, essentielle, indice de la lésion qui se passait dans la profondeur ; l'autre tardive, accessoire, superficielle, due au retentissement de l'infection sur le grand cul-de-sac pleural et sur les parties déclives du poumon gauche, lésions destinées à disparaître pour ainsi dire d'elles-mêmes si on arrivait à évacuer le pus stagnant profondément.

Le 10 septembre, la malade est descendue à la salle Lenoir, et le 12 septembre, elle est opérée par M. Ricard, en présence de M. Giraudeau.

Digitized by Google

La malade est dans un état de septicémie aiguë fort alarmant. Le teint est plombé et bleuâtre, la peau est plutôt froide, la température axillaire est descendue à 37°. La zone de matité correspond à la partie externe de l'angle de l'omoplate, elle a les dimensions de la paume de la main.

Ne pouvant réséquer au niveau même de la septième côte recouverte par l'omoplate, M. Ricard pratique la résection de 10 centimètres de la huitième côte, immédiatement au-dessous de l'angle du scapulum. La plèvre, mise à nu, est incisée, dans toute l'étendue de la plaie, et divisée ensuite crucialement. Les bords en sont relevés, et il est facile de voir, à travers cette large boutonnière, le poumon de couleur rougeâtre, à peine rétracté; sa consistance est à peu près celle du poumon normal. La palpation, faite à sa surface, ne décèle la présence d'aucune collection voisine; évidemment la cavité suppurante est profonde. M. Ricard incise alors deux centimètres environ de la surface pulmonaire, et coiffant son index du fond de cette incision, il l'insinue par effraction lente dans le tissu pulmonaire. Le doigt peut ainsi pénétrer dans toute sa longueur. A peine s'il se fait d'écoulement sanguin. Le trajet suivi par le doigt est oblique en bas et en dedans; l'extrémité du doigt doit être près du plan médian et, à peu près, au niveau de la neuvième dorsale.

M. Ricard explore alors les différentes parois du trajet qu'il a ainsi artificiellement creusé, et, à son grand étonnement, croyant être bien au-dessous du foyer décelé par la répercussion, il reconnaît qu'au-dessus de son doigt, la consistance du poumon est normale, et qu'au-dessous, au contraire, se perçoit une masse plus consistante. Sous le doigt, un trocart est dirigé et atteint la partie résistante du parenchyme pulmonaire, dans laquelle il pénètre. Une goutte de pus apparaît à l'extrémité libre du trocart, avant même qu'on ait pu mettre le tube aspirateur. Le doigt, qui était resté dans le trajet, appuie sur le trocart, effondre la paroi supérieure de l'abcès, et, en se retirant, laisse couler une certaine quantité de pus sanguinolent et fétide. Une mèche de gaze tamponne le trajet et prévient l'inoculation de la grande cavité séreuse. On ne pratique aucun lavage.

La malade, toujours très affaiblie, présente, les jours suivants, les signes d'une congestion assez intense du poumon gauche. Ventouses sèches, potion de Todd, champagne.

La mèche iodoformée a été remplacée par un gros tube, le deuxième jour. Le quatrième jour seulement, l'état général s'améliore, et la température qui, la veille de l'opération, avait atteint à nouveau 38°8, tombe pour osciller désormais entre 37 et 38°.

Les pansements se font tous les quatre jours, sans lavage profond. L'expectoration a cessé rapidement d'être abondante, les forces se relèvent peu à peu, l'appétit renaît et devient même considérable.

Le 16 octobre, au moment où M. Ricard quitte le service, la malade peut être considérée comme complètement guérie, malgré un petit drain, qu'une prudence peut-être excessive a maintenu dans un orifice à peu près sec.

Digitized by Google

Cette observation montre donc que l'exploration pleurale même peut ne pas suffire, et qu'il convient de la compléter par une exploration directe du poumon. Elle contribue à mettre en relief ce fait que les foyers de percussion et d'auscultation ne sont pas en rapport constant avec le siège précis de la lésion suppurative.

M. Bazy. — Sous le titre de : *Nouvelle méthode d'exploration chirurgicale du poumon* (*du décollement pleuro-pariétal en chirurgie pulmonaire*), M. Tuffier nous décrit, à propos d'une observation, un moyen d'explorer la plèvre et le poumon. Pour cela, il décolle la plèvre pariétale sur une étendue plus ou moins considérable ; au travers de cette membrane, il voit le poumon ; au travers de cette membrane plus ou moins tendue sous le doigt, il affirme pouvoir sentir les différences de consistance du poumon et faire une véritable exploration.

Sous un titre beaucoup plus modeste : *De l'incision exploratrice de la plèvre*, j'avais montré, *au dernier Congrès de chirurgie*, à propos d'un cas particulièrement difficile, puisqu'il avait exercé la capacité de trois cliniciens de valeur (pour ne pas dire plus), MM. Millard, Hanot, Féré, que l'on pouvait, sans danger et en prenant quelques précautions que tout chirurgien peut prendre, faire l'exploration directe de la plèvre et du poumon.

J'avoue, en présence d'un fait aussi simple que celui-là, qu'il ne me serait jamais venu à l'esprit d'ouvrir un nouveau chapitre de chirurgie et de dire par exemple : *Nouvelle méthode d'exploration chirurgicale du poumon* (*de l'incision pleurale exploratrice*). Et cependant, si j'en crois le rapport très documenté de M. Reclus, personne ne l'aurait fait auparavant. Mais M. Tuffier me démontre le contraire ; et s'il intitule sa communication : *Nouvelle méthode* etc., quel nom devrai-je donner à mon intervention, de quel titre devrai-je la faire précéder ?

Pour qu'une méthode soit nouvelle, il faut qu'elle n'ait jamais été appliquée, ni que l'idée n'en ait été émise. Or, dans l'espèce, l'idée et l'application de l'exploration directe, digitale, du poumon avait été faite avant sa communication.

Si je connais bien la valeur des mots, l'exploration directe digitale ou chirurgicale de la plèvre et du poumon constitue une méthode : C'est une méthode d'exploration bien différente par ses moyens et par son but d'une autre méthode, qui est la méthode indirecte ou médicale et dont les moyens sont la palpation indirecte, la percussion, l'auscultation, l'inspection.

Pour faire cette exploration directe, on peut ouvrir la plèvre, y mettre son doigt et palper le poumon. C'est là le procédé que j'ai exposé au Congrès de chirurgie sous ce simple titre : *Incision*

Digitized by Google

exploratrice de la plèvre. M. Tuffier explore le poumon sans ouvrir la plèvre, en décollant celle-ci. Voilà un autre procédé, et il l'appelle : nouvelle méthode.

De sorte que ce qui est nouveau : c'est non pas la méthode, mais le procédé ; et s'il tient à son titre, il n'a que le droit de dire : nouveau procédé d'exploration. Quant à moi, quoique M. Tuffier m'en donne l'exemple, je me contenterai d'employer ces simples mots d'*incision exploratrice de la plèvre*, ou si vous aimez mieux : *Pleurotomie exploratrice*, comme on dit laparotomie exploratrice.

Quoi qu'on veuille faire et dire et quel que fût mon désir d'avoir inauguré une *méthode*, d'avoir accompli un acte chirurgical, très gros de conséquences et d'applications fréquentes, je dois me résigner à reconnaître que cette exploration directe de la plèvre et du poumon n'est et ne sera, grâce à la perfection des moyens médicaux d'exploration, qu'une exception, et les occasions d'appliquer même le décollement pleural à la thérapeutique des lésions pulmonaires seront encore plus rares, puisque, malgré *l'extrême fréquence* de la tuberculose pulmonaire, M. Tuffier, malgré ses tentatives de diffusion du traitement chirurgical de cette maladie, M. Tuffier n'a trouvé depuis quatre ans à appliquer qu'une fois l'extirpation du sommet du poumon, et encore, ainsi que le faisait remarquer M. Reclus, ce malade aurait-il guéri si on lui eût appliqué avant l'opération le traitement qu'on lui a appliqué après ; mais ceci nous eût privé de ce que M. Tuffier appelle une nouvelle méthode.

Si M. Tuffier n'eût pas été instruit par de nombreux faits cliniques que l'entrée de l'air dans la plèvre et le pneumothorax qui en résulte ne constituaient pas, comme il aime à le dire « un des *gros* dangers qui limitent notre intervention sur *les poumons* », il eût peut-être eu raison de proposer l'*exploration extra-pleurale*. Mais s'il n'a pas été amené à soutenir son opinion et son procédé par des faits cliniques ou des opérations qu'il ne nous a pas révélés, il n'est pas fondé à l'émettre.

Il n'est pas clinique d'élever devant soi des obstacles... de papier, pour se donner le plaisir et le mérite de les renverser. Si, contrairement à ce qu'il affirme, les faits cliniques ne m'eussent pas prouvé que l'entrée d'une certaine quantité d'air dans la plèvre n'offre *aucun* danger, je n'aurais probablement pas osé ouvrir une plèvre, quelque indication que j'eusse trouvée à cette ouverture. Et l'événement m'a donné raison. Pourquoi donc M. Tuffier vient-il parler de la « *supériorité incontestable* » de son procédé ?

Et à propos de quoi vient-il nous en parler ? à propos d'un cas où il s'agissait d'une cavité du volume d'une orange et séparée de

Digitized by Google

la surface du poumon par une lame d'un centimètre seulement d'épaisseur.

Je pourrais m'étonner qu'il ne soit pas tombé d'emblée sur cette cavité aussi étendue et, par conséquent, j'ai été surpris de la nécessité de ce décollement ; mais j'aime mieux me demander ce que deviendra cette cavité, ce pneumothorax extra-pleural, comme il l'appelle, et le temps que mettra à se combler cette poche plus ou moins vaste, à parois rigides, infectée par les sécrétions venant de l'abcès du poumon.

La suite de l'histoire de son malade nous l'apprendra, à moins qu'il ne soit mort, comme le lui fait dire le rédacteur du « Bulletin médical » des comptes rendus de la Société de chirurgie. Car lorsque M. Tuffier nous dit que les suites de l'opération n'ont rien d'intéressant, il se trompe : mais nous, nous ne nous trompons pas, en disant qu'elles sont, au contraire, très intéressantes?

Quoiqu'il en soit, c'est un fait, un *seul* fait qui lui suffit pour combattre une proposition que j'ai émise, m'appuyant sur une expérience personnelle et sur quantités de pneumothorax traumatiques dont la guérison a été prompte et définitive.

Dans mon cas, l'entrée de l'air dans la plèvre a été si bien tolérée que je n'ai observé rien d'anormal à ce moment-là, pas plus que le docteur Féré qui donnait le chloroforme, et le fait m'a paru si naturel que je n'ai pas jugé utile d'en faire la remarque expresse, et d'y attacher une importance. Nous sommes donc loin des *gros dangers* que signale M. Tuffier et qu'il se donne tant de peine à conjurer.

Le soin que M. Tuffier met à décrire son manuel opératoire devrait m'inciter à vous décrire le mien. Mais, comme c'est une opération de chirurgie, et devant être faite par des chirurgiens, je n'éprouve pas le besoin de vous dire comment on doit faire la résection sous-périostée d'une côte, je vous dirai cependant comment on doit décoller la plèvre.

J'ai fait des expériences sur le cadavre, et sur des cadavres frais : à cette époque-ci de l'année, les altérations cadavériques n'ont pas eu le temps de se produire. Par conséquent, les résultats peuvent être comparés à ceux qu'on peut observer sur le vivant. De plus, les sujets n'étaient pas injectés. Les résultats sont comparables à ceux de M. Tuffier. J'ai fait ces expériences à Bicêtre avec le concours de mes internes qui ont contrôlé mes observations et les auraient rectifiées au besoin.

Mes expériences ont eu un double but : 1° Vérifier la facilité du décollement de la plèvre ; 2° Vérifier la facilité de l'exploration du poumon et des lésions qu'il peut recéler. Pour les deux cas, je me suis placé dans les conditions de M. Tuffier.

Digitized by Google

Ma première série d'expériences porte sur trois cadavres et, par conséquent, comprend six expériences ; elles ont été faites avec l'aide de mes internes Chaillous, Claisse, Mettetal et du docteur Lefilliâtre. La deuxième comprend encore six expériences et a été faite avec l'aide de mes internes Chaillous et Claisse et de M. Darsel, interne à Bicêtre. Les voici telles qu'elles ont été écrites sous ma dictée pendant que nous les faisions.

Je les résumerai en disant :

Il est possible de décoller la plèvre pariétale de la paroi thoracique sur laquelle elle est accolée. C'est une opération très facile, mais extrêmement minutieuse : il faut apporter la *plus grande* attention et par conséquent, dépenser beaucoup de temps à faire ce décollement, et encore, quand on a manœuvré avec beaucoup de prudence, et avec une grande lenteur, quand on agit dans la profondeur de la cavité qu'on crée ainsi, on n'est pas sûr de ne pas la crever, et alors on a crevé la plèvre dans un point et dans des conditions telles que, pour obturer la solution de continuité, il n'y a qu'à la bourrer.

L'ouverture de la cavité pleurale peut se faire même en dirigeant la pulpe du doigt vers la plèvre, en ne faisant pas intervenir l'ongle. Cette ouverture est d'autant plus facile à faire qu'on cherche à décoller la plèvre par le milieu de l'espace intercostal, et si nous avons voulu le faire plus facilement et plus sûrement, nous avons dû attaquer d'abord les côtes et faire une résection sous-périostée.

Dans un cas (voir exp. VII) ce n'est pas mon doigt, c'est le fragment de côte réséqué qui a perforé la plèvre. Combien cet accident serait fréquent si on l'appliquait sur le vivant ! Et ce n'est pas seulement moi qui, malgré toutes les précautions, ai perforé la plèvre en cherchant à la décoller, mais aussi mes internes. Et il ne faut pas s'étonner de la facilité de cette perforation quand on songe à la finesse de la membrane : elle a juste l'épaisseur d'un très mince papier de soie et sans en avoir la résistance.

Dans deux expériences (V et VI), j'ai été étonné de la facilité du décollement et de l'absence de perforation. J'en ai eu l'explication : les deux plèvres étaient adhérentes très intimement au poumon.

Voilà donc une opération *longue* et forcément longue à laquelle va être soumis, dans la position que vous a indiqué M. Tuffier, c'est-à-dire avec un coussin sous le flanc, le poumon ainsi comprimé par cette attitude, un malade déjà affaibli. Ce serait là, à défaut d'autres, un vice rédhibitoire.

Mais, supposons qu'il ne faille pas en tenir compte : on a fait un décollement plus ou moins étendu, si la plèvre est saine, on voit le poumon au-dessous ; mais, vient-on à l'explorer, on sent une

Digitized by Google

surface lisse uniforme, tendue, quelque chose comme une membrane mince de caoutchouc légèrement tendue sous le doigt. Allez-vous déprimer brusquement cette membrane comme vous le feriez d'une paroi abdominale légèrement soulevée et tendue par une ascite, quand vous voulez aller sentir une tumeur que cette ascite cache et indique ? Non, vous ne le ferez pas, parce que vous risqueriez de crever la plèvre.

Et alors quel renseignement avez-vous ? Aucun. M. Tuffier nous dit : « Pendant tout ce temps, le poumon est facilement exploré. Entre les doigts, il est mou, souple, sans aucune inégalité de consistance. » Je ne sais pas comment M. Tuffier a les doigts faits, mais personne à Bicêtre n'a pu saisir entre ses doigts le moindre pli de plèvre ou du poumon. C'est comme si je voulais vous faire saisir par le centre cette feuille de papier tendue sur un plan rectiligne et même légèrement concave. Aussi vous ne croirez pas à cette préhension du poumon.

On ne peut donc que promener son doigt à la surface de cette membrane lisse. Mais si, du moins, il existait quelque induration dans ce poumon, pourrions-nous la sentir en promenant notre doigt et en pressant légèrement la surface du poumon. Les faits vont nous répondre :

La plèvre décollée, comme je l'ai dit (exp. V et VI), j'ai, par la partie antérieure du thorax, introduit une tige creuse légèrement conique, mesurant à son extrémité 1/2 ou 2/3 de centimètre et je l'ai dirigée en cherchant à rapprocher de la zone décollée cette extrémité. Quand j'ai cru être assez près, j'ai tenu fixée cette tige, j'ai mis mon doigt sur la plèvre décollée, j'ai fait mettre celui des assistants, nous n'avons pas senti la moindre différence de consistance ; il fallait imprimer à la tige de légers mouvements de bascule pour que le doigt pût la sentir.

Après cela, j'ai fixé cette tige et ouvert le poumon sur elle. J'ai mesuré la distance qui séparait l'extrémité de cette tige de la surface du poumon ; il n'y avait que 2 cent. 1/2 d'épaisseur et ce résultat peut être tenu pour exact, le poumon ne pouvant s'affaisser, puisqu'il y avait symphyse de la plèvre. J'ai répété l'expérience sur l'autre côté où les conditions étaient identiques, et j'ai eu le même résultat.

J'ai voulu déterminer une induration du poumon en injectant du suif dans son intérieur ; au moyen de cette tige creuse j'ai donc injecté du suif fondu et déterminé ce que, quand nous préparions des pièces sèches, nous appelions un suifôme. (Voir X^e expér.).

Après avoir laissé refroidir, nous avons cherché à voir s'il y avait une différence de consistance, si nous pouvions trouver la partie indurée, nous n'avons rien senti. Le poumon détaché, nous

Digitized by Google

avons pu voir cette masse; elle était du volume d'une noix, ferme comme une boule de suif et à 2 centimètres de la surface du poumon.

Dans l'expérience X, au lieu d'injecter le suif dans la plèvre, nous l'avons injecté dans l'espace interlobaire et du suif est venu se répandre en lame mince sous la plèvre pariétale décollée dont il a occupé une partie. Quand il a été coagulé, nous avons cherché, en fermant les yeux, à saisir la différence de sensation que pouvaient donner au doigt la partie occupée par le suif et celle qui ne l'était pas; il n'y en avait pas, ou elle était si faible qu'on pouvait la mettre sur le compte de la suggestion.

Ainsi donc, si des indurations situées à deux ou deux centimètres et demi de la surface du poumon ne peuvent être reconnues par ce mode d'exploration, je conclus que ce mode d'exploration est caduc, et quand je dis 2 cent. à 2 cent. 5, il n'est pas sûr que ce soit la distance minima; cette distance est peut-être plus courte.

Ce mode d'exploration est donc caduc; il est caduc, parce que les lésions situées à une distance moindre peuvent être facilement localisées par les moyens plus simples que nous avons à notre disposition, la percussion et l'auscultation. Voilà ce que j'ai vu, voilà ce que vous verrez tous, si le sujet valait la peine qu'on s'en occupât longtemps. Vous pouvez voir ainsi ce que vaut ce que M. Tuffier appelle la nouvelle méthode d'exploration du poumon.

Voilà cette idée directrice basée sur les recherches anatomiques et contrôlée par la clinique, qui l'a conduit à « un procédé d'exploration *chirurgicale* bien supérieur à ceux qui ont été décrits jusqu'ici » et qu'il se garde bien de nommer. Eh bien, cette idée directrice ne le conduit à rien du tout. Cette idée directrice, partie du *danger* qu'offre le pneumothorax, ne repose sur aucun fait clinique : j'en veux pour preuve les nombreux pneumothorax traumatiques accidentels et même chirurgicaux qui ont guéri sans avoir fait courir le moindre danger aux blessés. Elle ne conduit à rien du tout, cette idée directrice, puisque je viens de vous prouver expérimentalement le contraire.

Savez-vous quand il pourrait servir, ce décollement pleural? C'est justement dans les cas tout à fait opposés à ceux pour lesquels M. Tuffier l'a prôné, non pas dans ceux où il redoute le danger (?) du pneumothorax, c'est-à-dire dans ceux où la plèvre est saine, mais dans ceux où la plèvre est complètement adhérente. On pourrait alors ne pas craindre d'appuyer fortement sur le poumon pour trouver des lésions profondes ; et puis, on pourrait au moins après, fermer la cavité qu'on aurait créée par une suture en surjet. Mais, même dans ces cas, n'aurait-on pas souvent l'occasion de

Digitized by Google

l'appliquer. Des opérations, des temps opératoires, ou des procédés exceptionnels répondent à des cas exceptionnels.

Si, dans mon cas, un signe physique trompeur n'eût pas existé du côté droit du thorax, je n'aurais pas fait d'opération du tout, puisque la cavité n'avait aucun signe physique propre, car celui qu'on lui attribuait ne lui appartenait pas; mais croyant qu'il lui appartenait, je suis allé à la recherche de ce foyer et c'est pour cela que j'ai ouvert la plèvre pour l'explorer. Il n'y aurait rien eu d'étonnant, dans les conditions où je me trouvais, si je n'avais pas rencontré ce foyer.

Personne n'ira à la recherche d'un foyer pulmonaire si des signes physiques, quels qu'ils soient, n'indiquent pas son siège. Il ne faut pas oublier qu'il y a deux poumons, et que chacun des deux est très vaste, et que si on peut l'explorer avec le bout du doigt, après l'ouverture de la plèvre, il ne faut pas le prendre dans sa main, comme on peut faire d'un paquet intestinal, d'un utérus ou d'un ovaire, voire d'un rein ou d'une rate : on ne fait pas une pleurotomie exploratrice, comme on fait une laparotomie exploratrice.

M. Tuffier termine en disant : « Je n'ai pas la prétention de donner ici un procédé *définitif* » et il met le mot définitif en italiques. Vous me permettrez de terminer en disant, en italiques ou non italiques, que ce qu'il y a de définitif ici, c'est l'effondrement, dans le mot et dans la chose, de sa « nouvelle méthode d'exploration chirurgicale du poumon. »

Expériences faites en présence de MM. Chaillous, Claisse, Mettetal, *internes du service, et de* M. le Dr Lefilliatre.

Exp. I (1er cadavre). — Mort depuis trente-six heures, 51 ans. Incision de 10 centimètres au niveau du 8e espace intercostal droit. On incise avec précaution et cependant, à un moment donné, on s'aperçoit que la plèvre est perforée.

Exp. II. — On va alors à gauche et avec beaucoup de précautions, on arrive sur la plèvre ; on détache à petits coups les fibres tendineuses qui paraissent s'insérer sur cette plèvre. Le décollement se poursuit, mais doit être fait avec beaucoup de précautions. Néanmoins la plèvre est perforée.

Une tige rigide introduite dans le poumon par le 4e espace intercostal doit, pour être sentie, être mobilisée; quand on la laisse immobile, quoiqu'elle *soit peut-être* située à 1 demi-centimètre ou 1 centimètre de la surface du poumon, on ne la sent plus du tout, et on ne perçoit qu'une membrane fortement tendue sous le doigt. On résèque ensuite la côte de façon à prolonger le décollement, et, malgré celui-ci, on ne

Digitized by Google

peut pas davantage arriver à rencontrer la tige, même en imprimant à celle-ci des mouvements de ballottement.

Exp. III (2e cadavre). — Mort depuis trente-six heures, 56 ans.

Côté droit : Incision de 10 centimètres environ, le long du 8e espace intercostal, avec beaucoup de précautions. On arrive sur la plèvre, et quand on veut chercher à la décoller, on s'aperçoit qu'on ne peut pas passer le doigt. On résèque alors la côte en respectant la plèvre avec beaucoup de soins, elle se crève.

Exp. IV. — *Côté gauche :* On incise sur la plèvre qui paraît moins profonde que de l'autre côté, de sorte qu'on arrive de suite sur elle. La direction et l'aspect de ses fibres fait que l'on se demande s'il ne s'agit pas d'un muscle recouvert par une aponévrose, et, pour s'en assurer, on fait une petite incision et on reconnaît qu'il s'agissait de la plèvre.

Exp. V (3e cadavre). — Mort depuis trois jours ; 63 ans.

Côté gauche : Incision du 8e espace intercostal ; on peut insinuer le doigt, mais avec plus de peine que sur le premier cadavre. Avec beaucoup de précautions, on décolle la plèvre de la côte située au-dessus. On n'ose pas décoller celle qui est située au-dessous de peur de la crever. Pour être plus complet, on résèque 5 centimètres des côtes. Le décollement peut se poursuivre encore plus loin, et devient réellement considérable, à tel point qu'on peut se demander si l'affaissement du poumon n'est pas plus considérable qu'en pénétrant directement dedans. L'aspect de la plèvre est rougeâtre, ce dont nous aurons peut-être l'explication en constatant qu'il y a fusion des deux feuillets de la plèvre.

Une tige rigide introduite par la partie antérieure du thorax dans le poumon n'est sentie que quand on lui imprime des mouvements de bascule. Nous la laissons immobile, ne la sentant pas, et pendant qu'elle est ainsi maintenue immobile, nous faisons une large fenêtre au thorax et on incise le poumon qui est adhérent ; on voit alors que la tige est à 2 centimètres 1/2 de la surface du poumon.

Exp. VI. — *Côté droit :* L'opération est répétée de la même façon et les résultats sont identiquement les mêmes (poumon adhérent, corps étranger situé à *la même profondeur*).

Exp. VII (19 novembre 1895). — Guyot (Henry), 72 ans ; trente-six heures après la mort. Incision de 10 centimètres au niveau du 7e espace intercostal gauche. Le milieu de l'incision correspond à la loge axillaire. On arrive avec précautions sur la plèvre pariétale qui ne peut être détachée qu'au moyen de la rugine courbe. Résection de 5 centimètres 1/2 de la 7e côte. Le fragment de côte perfore la plèvre.

Exp. VIII. — Du côté droit, même incision. Il est impossible de détacher la plèvre de la face interne de la 7e côte sans enlever le périoste. La plèvre est perforée en essayant de détacher le feuillet pleural du périoste.

Digitized by Google

Exp. IX. — Wambercher Husmad, 42 ans; trente-six heures après la mort. Incision dans les mêmes conditions, à gauche, 7e espace. La plèvre est blanchâtre, adhérente au niveau de l'incision. Résection sous-périostée de la 7e côte (5 centimètres). La plèvre est moins épaisse, se laisse assez bien décoller sur une hauteur de 7 à 8 centimètres.

Exp. X. — A droite, même opération, 5 centimètres de côte réséquée. On décolle la plèvre jusqu'à la limite des doigts et on injecte 40 grammes de suif. On laisse refroidir. Les côtes largement réséquées, on essaie de pincer le poumon à travers la plèvre et on ne peut y parvenir. La canule doit être mobilisée pour être sentie par un doigt appuyant sur le poumon à travers la brèche. La tumeur suifeuse est située à 2 centimètres de la surface du poumon. Elle a le volume d'une noix. La plèvre costale était unie par des adhérences lâches aux poumons; dans un point une collection séreuse du volume d'une noix.

Exp. XI. — Huguet, 40 ans, fort, robuste, aliéné. Résection à droite sous-périostée d'une côte, de 7 centimètres 1/2. La côte enlevée, je cherche à décoller la plèvre et, la pulpe du doigt dirigé contre elle, la plèvre se crève. Un de mes internes, M. Chaillous, cherche, lui aussi, avec beaucoup de douceur, de la même manière, à décoller cette plèvre, et la perce en deux endroits.

Exp. XII. — Du côté gauche, on commence par faire une résection sous-périostée de 6 centimètres 1/2 de la 6e côte; puis, pour éviter de crever la plèvre, on réséque la côte située au-dessous d'une longueur de 7 centimètres, puis encore 6 centimètres de la côte suivante. Ces trois côtes dénudées, deux larges volets musculo-cutanés étant ouverts, on essaye de pincer le poumon et il n'est pas possible de le faire, et toutes ces manœuvres ont dû être faites avec la plus extrême prudence, ce qui a demandé beaucoup de temps.

J'ai introduit la canule et on voit le poumon bouger sous l'influence des mouvements imprimés à cette canule. Cela fait, on injecte du suif. Malheureusement, il pénètre dans l'espace interlobaire et vient apparaître sous la plèvre, où il se coagule. En faisant tourner un peu le cadavre, on en fait encore venir de l'espace interlobaire et on le laisse se coaguler, de façon qu'il forme une nappe très visible. Le doigt promené à la surface ne sent pas la différence de consistance qui peut exister entre le suif sous-pleural et le poumon, uniquement parce qu'on sent la tension de la plèvre

On cherche à faire un suifôme intrapulmonaire, mais dans ces tentatives, on crée un pneumothorax et on n'insiste pas. On cherche à décoller de nouveau la plèvre pour voir la limite de son décollement. En agissant avec trois doigts, on la décolle assez facilement en haut, mais en avant, on la crève, bien que M. Chaillous ait agi avec beaucoup de prudence.

M. Tuffier. — J'ai demandé la parole exclusivement pour une

Digitized by Google

question personnelle. M. Bazy vient de dire que le malade dont je vous ai parlé cinq jours après l'opération était peut-être mort au troisième jour. Je donne un démenti formel au compte rendu de journal dont il vient de se faire l'écho. Quand je vous ai présenté l'histoire de mon malade, il était vivant, et je vous donnerai son observation ultérieure quand je discuterai la partie scientifique de cette question.

Communication.

Cancer du rectum. Ablation par la voie sacrée. Fermeture secondaire de l'anus sacré. Abaissement et fixation du rectum au niveau de l'anus normal.

Par le Dr MONPROFIT, chirurgien de l'Hôtel-Dieu d'Angers.

J'ai l'honneur de communiquer à la Société de chirurgie l'observation d'un malade âgé de 53 ans, opéré par moi, au mois d'octobre 1893, pour un épithelioma du rectum.

La tumeur occupait tout le pourtour du rectum, sur une hauteur assez considérable; j'en fis l'ablation par la voie sacrée, mais lorsque cette ablation fut complète, je constatai que même en décollant et en attirant fortement l'extrémité supérieure du rectum, je ne pouvais réunir le bout supérieur au bout anal. Je fixai donc le rectum à la peau et établis un anus sacré. Le malade guérit et sa santé générale redevint très bonne. Il se plaignait seulement des ennuis inséparables d'un anus artificiel, fût-il sacré !

Au bout de quinze ou dix-huit mois, un prolapsus rectal commença à se faire par l'anus artificiel; ce prolapsus augmenta peu à peu, ajoutant encore à la gêne éprouvée par notre malade, si bien qu'au mois d'août 1895, près de deux ans après la première opération, je dus songer à intervenir pour la seconde fois, bien qu'aucune récidive de la tumeur ne fût en cause.

Je pensai d'abord à pratiquer simplement la résection du prolapsus au niveau de l'anus sacré, selon les procédés habituels; mais j'abandonnai cette idée, ayant songé *à utiliser le prolapsus pour rétablir le rectum et l'anus dans leurs fonctions primitives.*

Dans ce but, je pratiquai l'opération suivante : je fis avec le bistouri une incision circulaire entourant l'anus sacré à la limite de la peau et de la muqueuse, et je décollai peu à peu le rectum au moyen des doigts et des ciseaux, l'attirant graduellement à travers la brèche sacrée. Je dus pincer quelques vaisseaux à la partie postérieure, au niveau du mésorectum. Au bout de quelques instants, j'eus attiré à travers l'orifice sacré, 8 ou 9 centimètres de rectum complètement décollé et isolé.

Digitized by Google

Ce premier temps exécuté, j'introduisis mon doigt dans l'anus normal, et j'allai effondrer la partie supérieure du canal anal qui s'était cicatrisée isolément, à la suite de la première intervention, ce qui formait un cul-de-sac clos, analogue à un doigt de gant. Je m'aidai d'un bistouri mousse et d'une pince dilatatrice pour élargir suffisamment la partie supérieure du canal anal.

Dans un troisième temps, j'introduisis par l'anus naturel et le canal anal, une longue pince à pansement et l'amenai jusqu'au niveau de l'anus sacré. Je pinçai le rectum libéré et décollé, et l'attirai de haut en bas à travers le canal anal; je lui fis franchir peu à peu tout le canal anal, et je l'attirai enfin à travers l'anus.

Dans un quatrième temps, j'avivai au bistouri une étroite collerette tout autour de l'anus, et je suturai à ce niveau l'extrémité inférieure du rectum autrefois fixée dans la brèche sacrée.

L'opération était ainsi terminée, le rectum se continuait directement jusqu'à l'anus; l'orifice sacré n'était plus qu'une brèche inutile dans laquelle l'intestin ne venait plus s'aboucher, et destinée à se cicatriser. Dans sa partie inférieure, le rectum se trouvait doublé par la portion anale qui l'enveloppait comme une gaine, opposant sa face muqueuse à la face externe avivée du rectum.

Les suites opératoires furent très simples, le cours des matières se rétablit facilement par l'anus naturel, et le sphincter reprit aussitôt ses fonctions interrompues pendant deux années. La contention des matières et des gaz a aussitôt recommencé à se faire.

Aujourd'hui, trois mois après l'opération, la brèche sacrée est comblée et presque disparue, la région anale présente son apparence normale, et à la vue, pas plus qu'au toucher, il n'est possible de trouver la trace des désordres anciens. La santé générale est redevenue florissante, et notre opéré nous est infiniment plus reconnaissant de cette seconde opération, qui l'a guéri d'une infirmité pénible et dégoûtante, que de la première qui lui a sans doute sauvé la vie!

Nous résumerons de la façon suivante les différentes phases de notre intervention;

Premier temps : Dissection de l'anus sacré, isolement et abaissement du rectum sur une longueur de huit à neuf centimètres.

Deuxième temps : Effondrement de la cicatrice terminale de la portion anale et dilatation de cette portion anale.

Troisième temps : Abaissement du rectum libéré à travers la portion anale jusqu'à l'anus.

Quatrième temps : Avivement de l'anus et suture du rectum à ce niveau.

Nous ne pensons pas que l'opération pratiquée par nous soit applicable à la majorité des cas. Lors de notre première intervention, la portion du rectum enlevée avec le néoplasme était trop longue pour permettre la suture des deux bouts. Le prolapsus qui est venu ensuite se faire à travers l'anus sacré, nous a en quelque

Digitized by Google

sorte poussé à faire un nouvel acte opératoire dont le résultat a été satisfaisant. Lorsque, comme chez notre malade, la récidive tardera à se faire, on pourra donc, d'une façon secondaire, et même en l'absence de prolapsus, tenter une opération analogue pour rétablir la continuité du rectum, et les fonctions du sphincter anal.

Discussion.

M. Chaput. — Quand on résèque le rectum au-dessus de l'anus, on peut traiter le bout supérieur de différentes manières; on peut d'abord le fixer à la peau en anus sacré; on peut le réunir au bout inférieur par une suture circulaire; on peut encore l'invaginer dans le bout inférieur et le suturer à la peau de l'anus à la façon d'Hochenegg.

Cette invagination peut se faire de trois manières :

1° On respecte complètement la muqueuse du bout inférieur;

2° On résèque cette muqueuse en totalité;

3° On peut, comme l'a fait M. Montprofit, faire un avivement partiel de la muqueuse anale.

Le premier procédé a de nombreux inconvénients; vous vous souvenez sans doute d'une malade que je vous ai présentée l'an dernier; j'avais, chez elle, réséqué un prolapsus du rectum et invaginé le bout supérieur dans l'anus intact. Au bout de quelques jours, les fils qui fixaient le bout supérieur à la peau, avaient coupé les tissus, le bout supérieur remonta peu à peu, atteignit la limite supérieure du bout inférieur, et remonta encore plus haut, si bien qu'il existait entre les deux bouts une zone cicatricielle qui se rétracta tellement que l'oblitération absolue eut lieu; je dus faire une incision sacrée, et établir un anus sacré par la méthode de Gersuny.

La résection complète de la muqueuse du bout inférieur a été conseillée par Hochenegg, Scheede, Moulonguet, elle est très rationnelle, mais souvent difficile à exécuter, on sera quelquefois obligé de fendre l'anus en arrière pour aborder convenablement cette muqueuse.

Je voudrais faire quelques réserves sur l'avenir de l'opération de M. Montprofit. Il a, en somme, emprisonné dans la profondeur des tissus une zone de muqueuse rectale qui continuera sans aucun doute à sécréter; à un moment donné, il est à craindre que ce liquide ne s'infecte, qu'un abcès ne s'ouvre au dehors et ne nécessite ultérieurement l'ablation de cette muqueuse gênante.

On aurait pu, dans un cas semblable à celui de M. Montprofit, appliquer le procédé de Gersuny à l'anus sacré; c'est-à-dire isoler le rectum et le tordre sur son axe d'un tour ou d'un tour et demi,

Digitized by Google

comme je l'ai fait dans l'observation que je vous rappelais plus haut.

Présentation concernant la chirurgie expérimentale.

Pathogénie du lymphadénome.

M. Pierre Delbet présente un chien qu'il a rendu leucémique en lui inoculant des cultures pures d'un microorganisme qu'il considère comme pathogène du lymphadénome. Du 22 août au 27 septembre, l'animal a reçu quatorze injections de ces cultures dans le tissu cellulaire sous-cutané. Les trois premières inoculations ont déterminé la formation de petits abcès, qui ont rapidement guéri. Les onze injections ultérieures n'ont déterminé aucune réaction locale. L'animal n'a donc pas eu d'abcès depuis le 27 août.

Depuis que ce chien est en expérience, le bacille injecté n'a pas cessé de cultiver dans son sang, on l'y retrouve encore actuellement. L'animal, malgré un appétit exagéré, a progressivement maigri. Au début, sans être très gras, il pesait 8 kilogrammes. Il ne pèse plus aujourd'hui que 5^{k},200. Sa maigreur est prodigieuse : il est en pleine cachexie. Il est possible que les ganglions viscéraux et sa rate soient augmentés de volume ; cela est difficile à apprécier. Mais le fait important, c'est qu'il est leucémique à un haut degré, bien qu'il n'ait présenté aucune espèce de suppuration depuis plus de deux mois et demi. Le docteur Vaquez, dont tout le monde connaît la compétence en hématologie, a bien voulu se charger de l'examen du sang. Il a constaté qu'il contenait un globule blanc pour 60 à 70 globules rouges. C'est donc un cas bien net de leucémie expérimentale.

Présentations d'instruments.

1° *Nouvel aspirateur injecteur.*

M. Picqué présente à la Société de chirurgie, de la part de M. le docteur Villemin, d'Épinal, un aspirateur injecteur, basé sur le principe de l'appareil Potain, qui, à l'aide d'un dispositif très ingénieux, permet, par une manipulation des plus simples, de vider et d'injecter les cavités closes.

M. Villemin en a fait construire trois modèles, un peu différents les uns des autres, qui s'emploient l'un avec une bouteille comme dans l'appareil Potain, l'autre avec deux bouteilles, le troisième avec deux bouteilles et deux récipients. Avec le dernier, l'opération

Digitized by Google

se fait très rapidement. D'autres dispositifs s'opposent à la pénétration de l'air dans les cavités.

2° *Serre-nœud électrique automatique pouvant servir d'amygdalotome.*

M. Ricard. — Pour qu'un serre-nœud électrique ordinaire soit utile, il faut d'abord serrer l'anse à froid de manière à produire l'hémostase, puis faire passer le courant par intermittences, en continuant à maintenir le fil serré au maximum. En pratique, cette double opération est difficile.

Dans ce nouvel appareil, le fil du serre-nœud est mis en mouvement par un mécanisme d'horlogerie placé dans le manche de l'instrument; en appuyant sur le bouton A, le fil se serre d'une façon continue et constante, et on ne fait passer le courant, en appuyant sur le bouton B, qu'à l'instant où, le mouvement s'arrêtant, l'hémostase est complète. Aussitôt le mouvement recommence; lorsqu'il s'arrête, de nouveau on fait passer le courant et ainsi de suite. C'est, en résumé, un écraseur électrique pouvant servir dans tous les cas où on employait le serre-nœud ordinaire.

Les intermittences sont produites soit en appuyant sur le bouton B, soit en serrant la vis C et en interposant dans le circuit un interrupteur à pédale. Il suffit d'un courant pouvant donner de 8 à 12 ampères : on emploiera soit le courant de la ville transformé, soit une pile au bichromate, soit deux accumulateurs.

Le rhéostat sera, au début de l'opération, à une résistance moyenne, le fil devant être au rouge dans l'air. Si l'opération marche normalement, on n'y touche pas, les interruptions rapides suffisant à maintenir le rouge sombre ; mais si, par hasard, l'opérateur se trouve en présence d'un obstacle imprévu forçant de suite à interrompre, le rhéostat est mis au minimum de résistance, le fil se coupe et le serre-nœud est retiré sans effort.

Pour se servir de l'appareil comme amygdalotome, on met à l'extrémité du porte-fil un anneau mobile de diamètre variable, qui soutiendra l'anse quand on chargera l'amygdale ; une fourche placée en dedans pique la partie enlevée : pour l'autre amygdale, il suffit de retourner le porte-fil de manière que la partie supérieure devienne la partie inférieure.

La séance est levée à 5 heures.

Le Secrétaire annuel,

Paul Segond.

Digitized by Google

Séance du 27 novembre 1895.

Présidence de M. Th. Anger.

Le procès-verbal de la précédente séance est lu et adopté.

Correspondance.

La correspondance comprend :

1° Les journaux et publications périodiques de la semaine ;

2° Une lettre de la Préfecture de la Seine, relative au legs Marjolin ;

3° Une lettre de M. Assaky, dont le nom a été oublié par nous sur la liste des membres correspondants étrangers ;

4° Une lettre de M. le Dr Milliod, qui envoie une série de brochures à l'appui de sa candidature au titre de membre correspondant.

A propos de la correspondance.

M. Richelot, au nom de M. E. Vincent (de Lyon), dépose sur le bureau de la Société, un travail intitulé : *Contribution clinique à l'étude de la résection pathologique de la hanche.*

M. Tillaux dépose sur le bureau de la Société quatre observations envoyées par M. le Dr Buffet (d'Elbeuf), et intitulées comme il suit :

1° *Trépanation du crâne pour douleurs et vertige. Guérison.*

2° *Péritonite tuberculeuse avec ascite. Laparotomie. Amélioration.*

3° *Pseudarthrose du tibia. Avivement et suture des fragments. Guérison.*

4° *Pneumotomie pour caverne. Guérison.* (M. Michaux, rapporteur.)

Digitized by Google

Décès de M. Paulin Silbert.

M. le Président fait part à la société de la mort de M. Paulin Silbert (d'Aix), membre correspondant de la Société de chirurgie.

Communication.

Plaie pénétrante de poitrine par balle de revolver. Pleurésie purulente. Empyème double. Résection d'Estlander. Ablation du projectile. Guérison [1].

Par M. H. BOUSQUET (de Clermont-Ferrand), membre correspondant de la Société de chirurgie.

Le 1er juin 1891, un groupe de jeunes gens, tous anciens soldats, se réunissaient dans une commune des environs de Clermont-Ferrand, pour fêter le retour d'un de leurs camarades. Suivant l'usage établi, chacun avait apporté de son meilleur vin. A la fin de ces agapes fraternelles, les cerveaux étant fortement échauffés, la discussion ne tarda pas à dégénérer en dispute.

Le nommé M..., qui avait servi aux zouaves, affirma que son régiment était de beaucoup le meilleur et le plus remarquable, et pour donner plus de poids à son affirmation, il administra une maîtresse raclée à un de ses camarades, ancien sous-officier d'infanterie. Celui-ci, sentant son infériorité, tira un revolver de sa poche, et presque à bout portant, fit feu sur son adversaire. M... tomba. Relevé par ses camarades et transporté à son domicile, il eut des vomissements assez abondants et reçut les premiers soins de notre confrère le Dr Pouget. Le lendemain matin, dix heures environ après l'accident, nous voyons le blessé qui est très affaissé.

C'est un gaillard de 26 ans extrêmement musclé et taillé en hercule. La balle est entrée dans la partie droite du thorax, traversant le 4e espace intercostal, à un travers de doigt en dehors du sternum. Les lésions apparentes se bornent à un orifice d'entrée de très petite dimension, car le revolver était du calibre de 0,006 millimètres. En examinant de plus près, on voit que le projectile a écorné le bout supérieur de la 5e côte. Les douleurs sont vives, la dyspnée intense. Aidé de notre confrère, nous obturons la plaie et immobilisons la poitrine avec le plus grand soin.

Le 3 juin, il se fait par la plaie une hémorrhagie assez sérieuse, en même temps que se produisent des hémoptysies abondantes. La perte de sang continue jusqu'au 12 juin, affaiblissant considérablement le malade. Dès le 6 juin, la température monte, des frissons se repro-

[1] Travail lu par M. le Secrétaire général.

Digitized by Google

duisent périodiquement, l'oppression augmente, l'auscultation et la percussion dénotent clairement la présence d'un travail inflammatoire du côté de la plèvre et du poumon. Les signes vont en s'accentuant et bientôt, il n'y a plus à douter de l'existence d'une pleurésie purulente. Le 12, une certaine quantité de pus commence à sortir de la plaie. En présence des symptômes et d'une dyspnée toujours croissante, notre malade réclame instamment une intervention chirurgicale; il faut une quinzaine de jours pour y décider la famille. Enfin le 25 juin, nous pratiquons l'empyème sur la ligne classique entre les 6e et 7e côtes.

L'opération donne issue à une quantité énorme de pus. Deux drains accouplés sont introduits par l'orifice, et tous les quatre jours la cavité est lavée largement à l'eau boriquée.

Le 1er août, la suppuration est encore très abondante, cependant le malade commence à sortir de son lit. Dès lors, la quantité de pus devient plus faible ; les forces reviennent un peu et la suppuration diminue jusqu'au mois d'octobre, époque à laquelle elle reste stationnaire. Le malade peut à cette époque rester pendant quatre jours sans que l'on soit obligé de changer son pansement, néanmoins une sonde molle introduite par la plaie nous permet de constater l'existence d'une cavité pleurale qui certainement ne se comblera pas seule. L'opération d'Estlander est alors proposée et refusée par la famille.

En janvier 1892, la suppuration devient plus abondante, malgré cela, le blessé continue à se traîner pendant toute l'année, sans vouloir se décider à la moindre intervention. Cet état continue jusqu'en mai 1893. En passant dans le pays, où il habite, nous examinons M...

Ce n'est plus l'ancien zouave à l'allure vive et à l'œil menaçant, mais bien un pauvre diable voûté, très amaigri, complètement démoli par une suppuration continuelle. Ses nuits sont agitées et sans sommeil, et il ne peut se livrer à aucun travail. Jusqu'à ce jour, il a compté sur le temps pour achever sa guérison ; mais désespéré, las de souffrir et d'attendre, il est prêt à se soumettre, et demande instamment une opération qu'il a jusqu'ici refusée.

Le 25 mai 1893, avec l'aide de nos confrères, Pouget, Chabory et Fouriaux nous lui pratiquons sur la partie latérale du thorax, une incision en forme de trapèze, dont la grande base située en bas mesure 0,15 centimètres environ. Nous reséquons les 7e, 6e, 5e et 4e côtes et raclons le trajet fistuleux; mais sans pouvoir atteindre la partie supérieure qui se perd dans le haut de la cavité thoracique. Le lambeau s'applique de lui-même, recouvrant la plaie. Les bords sont recousus par des sutures à la soie. Aucune réaction, aucune complication. Dix jours après, le patient peut faire un assez long trajet en chemin de fer, pour venir à Clermont-Ferrand nous montrer son état.

Nous revoyons M... au mois d'août, la poitrine s'est légèrement affaissée du côté opéré, la suppuration a notablement diminuée : mais il reste un trajet fistuleux en doigt de gant, dans lequel une sonde de femme pénètre assez profondément. Nous renvoyons M... faire une saison thermale à la Bourboule. Vers la fin de décembre, l'état général du malade s'est amélioré, l'appétit et le sommeil sont revenus ; mais

Digitized by Google

il reste toujours un trajet fistuleux qui suppure, M.. nous raconte qu'il veut en finir et qu'il viendra sous peu nous demander de tenter une nouvelle opération. Il entre en effet dans notre service le 26 janvier 1894 et nous procédons à l'opération le 11 janvier.

Une incision courbe commence à un travers de doigt du sternum sur la 4e côte, descend sous un angle peu prononcé jusqu'à la 7e côte, dont elle longe le bord supérieur, puis remonte obliquement en arrière jusqu'au scapulum. Le lambeau relevé comprend tous les muscles du thorax jusqu'au plan osseux. Celui-ci, mis à découvert, est constitué par une sorte de plastron résultant de la régénération des anciennes côtes. A la jonction de l'os ancien et de la partie reproduite, on constate un affaissement très manifeste.

Une sonde de femme introduite dans la fistule permet de reconnaître un cul-de-sac en forme de doigt de gant se dirigeant en haut en dehors à 0,08 cent. environ, allant se perdre dans l'omoplate. Le bord supérieur de la 7e côte est raclée puis les 6e, 5e, 4e et 3e côtes sont enlevées sur une étendue de 6 à 12 centimètres, l'omoplate est alors relevée par la main d'un aide qui maintient en même temps le membre supérieur dans une position convenable. On met ainsi à nu une plèvre notablement épaissie, le doigt introduit dans le cul-de-sac pleural permet de se rendre compte que la paroi externe de cette cavité est constitué par un tissu analogue à du tissu cartilagineux, si dur qu'il est impossible de le sectionner aux ciseaux. Nous sommes obligé de sculpter, avec nos bistouris à os, cette plèvre d'un nouveau genre qui a plus de 0,02 centimètres d'épaisseur. Par deux sections longitudinales, nous enlevons la paroi externe du trajet et mettons à nu une sorte de gouttière remplie de fongosités. La curette nettoye ces masses fongueuses et ramène : 1° la balle qui présente une déformation de pointe qui a intéressé à peu près la moitié de la partie supérieure de son cône ; 2° Une esquille osseuse qui n'est autre que le morceau enlevé par le projectile sur le bord supérieur de la 5e côte. Les bords de la gouttière sont nivelés au bistouri et le fond avivé à la curette. Comme dans le cas précédent, le lambeau s'applique par son propre poids, il est suturé et pansé à la façon classique ; nous prenons toutefois la précaution de laisser un gros drain dans la plaie. L'opération a duré cinquante minutes.

Quatre jours après, le malade qui a été jusqu'alors apyrétique, a quelques frissons, et le soir le thermomètre monte à 39°. En examinant avec soin la région opératoire, on voit que la réunion est faite dans le tiers supérieur de la plaie, mais le trajet du drain donne issue à une assez grande quantité de pus. Vers le milieu du mois, un vaste abcès se forme au-dessous des dernières côtes au niveau de la masse sous-lombaire, il est ouvert le 18 et drainé. Vers la fin du mois, tout rentre dans l'ordre ; la plaie est à peu près cicatrisée et, le 3 mars, le malade retourne dans son village.

Il revient nous voir vers le 25 avril ; l'appétit, nous dit-il, est complètement revenu ; du reste son état général est satisfaisant. Du côté de la poitrine, il reste à peine au niveau de l'ancienne fistule pleurale un rajet de 0,03 centimètres ; mais il s'est formé un nouveau trajet en

Digitized by Google

haut et en dedans sous l'angle inférieur de l'omoplate; ce trajet de 4 à 5 centimètres, oblique en bas et en dehors, est évidemment dû aux mouvements communiqués au scapulum par le membre supérieur.

Vers la fin de juillet, il se forme en ce point un abcès du volume d'un œuf qui s'ouvre spontanément au bout de quelques jours, donnant issue à deux fragments osseux qui représentent deux extrémités des côtes réséquées dont le bord libre s'est nécrosé. En peu de jours, la cicatrisation de tous les trajets est complète, et le 23 août, notre ancien zouave part pour la Bourboule, entièrement guéri. Depuis lors, il a repris son train de vie ordinaire et ses forces sont suffisantes pour qu'on ait pu le charger des fonctions de garde-champêtre dans une des communes les plus importantes des environs. A diverses reprises, nous l'avons rencontré, parfaitement bien portant ; enfin, en mars, sur notre demande, il est venu à la clinique et voici ce que nous avons pu constater :

1° L'état de M... est aussi satisfaisant que possible, il vaque à ses occupations, sans se plaindre d'aucune gêne.

2° Sur le côté droit de la poitrine se dessinent nos incisions sous la forme de lignes blanchâtres. En un seul point, là où a été pratiqué l'empyème, il reste un noyau induré et comme cartilagineux.

3° La colonne vertébrable est restée parfaitement droite, il ne s'est produit aucune déviation.

4° Partant de l'aisselle et descendant jusqu'à un travers de doigt au-dessous de l'angle inférieur de l'omoplate, la paroi thoracique constitue une dépression dans laquelle on logerait le poing.

5° La mensuration pratiquée au-dessous de la ligne bi-mammaire, des apophyses épineuses au milieu du sternum, donne une différence de 0,06 centimètres en faveur du côté sain ; nous trouvons en effet, côté sain, 0,51 centimètres ; côté opéré, 0,45 centimètres.

6° La sonorité normale sous l'aiselle diminue notablement en bas ; le murmure vésiculaire est à peu près normal.

En résumé, la balle a traversé le poumon droit occasionnant une pleurésie purulente. Notre première opération d'Estlander faite un an après la blessure a été incomplète, puisque nous n'avons pu atteindre ni la balle, ni l'esquille osseuse probablement situées encore très haut dans la poitrine. Nous n'avons pas du reste poussé nos recherches au delà des limites compatibles avec la prudence, car rien ne pouvait nous permettre d'affirmer la position de la balle ; celle-ci, du reste, vu le calibre de l'arme, aurait parfaitement pu ne pas être restée dans la plaie. Lorsque nous avons procédé à la deuxième résection, la suppuration avait mobilisé le projectile que nous avons été assez heureux pour extraire, dès lors la guérison n'a plus été qu'une affaire de temps.

C'est là un fait de plus à ajouter aux résultats favorables obtenus par l'opération de Létievant-Estlander. Dans plusieurs cas où nous avons eu l'occasion de l'employer, elle nous a donné de beaux succès. Nous publierons ultérieurement les résultats de notre pra-

Digitized by Google

tique ; ils nous ont permis de voir combien était juste la proposition formulée par notre maître Bouilly au troisième Congrès de chirurgie. « On ne peut le plus souvent, dans les cas de ce genre, faire d'avance un plan opératoire définitif; l'exploration de la cavité après ablation d'une ou deux côtes, les sensations de résistances fournies par la paroi en tel ou tel point, sont la meilleure source de renseignements et les guides les plus sûrs au point de vue du sens et de l'étendue du chemin que l'on doit parcourir. »

Suite de la discussion sur la chirurgie du poumon.

M. Quénu. — Il me paraît indispensable de spécifier que dans notre discussion actuelle, plus d'un point doit rester obscur et que l'heure des conclusions absolues n'est certainement pas venue. Cependant, voici d'une manière générale, comment on doit juger les choses.

L'exploration médicale a sans doute sa valeur, mais M. Bazy exagère beaucoup en estimant qu'elle est suffisante pour déterminer toujours le siège précis d'un foyer pulmonaire. La percussion et l'auscultation ne révèlent en effet d'une manière formelle que la zone pulmonaire malade, mais en maintes circonstances, le siège précis de la collection n'en reste pas moins indéterminé et c'est en définitive aux méthodes chirurgicales qu'il appartient de donner des renseignements positifs.

Le manque de confiance que je viens d'exprimer concerne aussi bien la ponction aspiratrice que l'examen médical proprement dit. Je suis de ceux qui pensent qu'on exagère beaucoup et la valeur diagnostique de ce mode d'exploration et son innocuité. Quant à l'auscultation directe du poumon, après ablation d'un volet thoracique, à l'aide d'un stéthoscope métallique stérilisé, j'ai pu m'assurer qu'elle ne fournissait aucun document sérieux.

En somme, la vérité est qu'en présence d'une zone pulmonaire suspecte, alors même que les côtes sont enlevées, on ne possède aucune notion précise sur le siège de la collection à opérer et c'est à l'exploration directe qu'il faut recourir.

Cette exploration sur laquelle porte surtout notre débat se fait suivant deux modalités suivant qu'elle est directe ou indirecte. Ces deux manières de procéder peuvent avoir leurs indications, mais je ne vois pas que nous soyons en mesure de préconiser exclusivement l'une ou l'autre.

M. Ricard nous dit qu'il est partisan de l'exploration directe et qu'il faut inciser directement le tissu pulmonaire au thermo-

Digitized by Google

cautère pour aller à la recherche du foyer. Je veux bien que cette manœuvre soit excellente en certains cas, mais il serait à coup sûr dangereux de la trop généraliser.

Dans le même ordre d'idées, M. Bazy affirme que rien n'est plus simple que d'explorer le poumon avec un doigt introduit dans la cavité pleurale et pour lui, l'incision de la cavité pleurale demeure toujours innocente. Or, je ne saurais partager cet optimisme et quelques réserves sont au moins nécessaires, d'autant que la question est beaucoup plus complexe que notre collègue paraît le dire.

La région sur laquelle on opère a tout d'abord une importance de premier ordre, et ce qui est vrai par exemple pour la région costo-diaphragmatique, ne l'est plus du tout pour les régions pleurales supérieures. A ce dernier niveau, quand il n'y a pas d'adhérences, on peut tenir pour à peu près certain que l'exploration directe conseillée par M. Bazy sera une cause très active de pneumothorax immédiat. Au contraire, vers le cul-de-sac inférieur de la plèvre, le danger n'existera plus et c'est pour cela qu'il ne faut ni généraliser, ni exagérer.

Il est un autre facteur qui possède, au même point de vue, une grande importance, je veux parler de la façon de respirer du malade. Si l'opéré est calme, si la respiration se fait sans secousses ni saccades, on peut agir sans crainte; mais dans les conditions inverses, la pénétration de l'air dans la plèvre devient inévitable.

En fin de compte, j'accepte donc très bien que l'exploration digitale directe, après incision pleurale, soit une manœuvre innocente et concluante chez certains malades et dans certaines régions pleurales, mais il faut bien savoir qu'en certains cas, cette manière de faire peut avoir les plus grands inconvénients.

J'en arrive à l'exploration extra-pleurale, conseillée par M. Tuffier et je dois dire qu'ici, je ne fais plus les mêmes réserves. Cette méthode présente à mes yeux ce triple avantage de ne pas exposer au pneumothorax, de fournir des renseignements très directs et surtout de nous donner, par les résections costales étendues qu'elle comporte, un très large accès sur les régions à explorer.

Je sais bien que M. Bazy, dans son réquisitoire, accuse le toucher extra-pleural d'être absolument incapable de nous renseigner sur l'existence de foyers intra-pulmonaires trop profonds. C'est fort juste, mais ceci prouve simplement qu'il est des cas très difficiles et ces mêmes cas resteront tout aussi indéchiffrables avec l'exploration intra-pleurale de M. Bazy, qu'avec le toucher extra-pleural de M. Tuffier. L'incision directe du parenchyme pulmonaire devient alors le seul moyen de se renseigner d'une

Digitized by Google

manière définitive. Et, je le répète, l'argumentation de M. Bazy ne prouve en aucune manière que le procédé de M. Tuffier soit à dédaigner. Comme je l'ai déjà dit, j'estime au contraire que ce procédé est parmi les meilleurs que nous possédions.

Pour me résumer, je dirai donc que le traitement des abcès du poumon est une question neuve qui doit rester à l'étude. Non pas seulement parce que les deux ou trois faits personnels que chacun de nous peut posséder sont parfaitement insuffisants pour autoriser des conclusions fermes au point de vue opératoire, mais aussi parce que la question des suppurations pulmonaires est en elle-même une question de pathologie trop vaste et trop complexe pour être jugée en quelques propositions plus ou moins précises.

C'est qu'en effet le siège des collections pulmonaires n'est pas seul à commander nos déterminations. Il nous faut aussi tenir compte de l'âge des lésions, de leur nature évidemment très variables, suivant qu'il s'agit par exemple d'abcès interlobaires, de kystes hydatiques ou d'abcès pulmonaires proprement dits, et de beaucoup d'autres considérations dont l'énumération serait ici déplacée. Les réserves générales que j'ai voulu souligner ont donc une valeur qui me paraît indiscutable.

M. Delorme. — Je me garderai de formuler une opinion ferme sur la valeur des procédés d'exploration pulmonaire préconisés par MM. Tuffier et Bazy, car je pense que la solution de cette question est, avant tout, passible du contrôle des faits, or ceux-ci nous manquent. Mais je ne puis m'empêcher de penser et de dire que MM. Tuffier et Bazy me semblent avoir également exagéré, l'un les grandes facilités, l'autre les difficultés et les aléas du décollement de la plèvre.

M'appuyant sur les expériences cadavériques auxquelles j'ai déjà fait allusion et dans lesquelles, soixante fois environ, j'ai fait des décollements pleuraux très étendus, je persiste à affirmer que le décollement de la plèvre pariétale est assez facile, en y mettant le soin, le temps voulu, en rasant très exactement la paroi musculo-périostique contre laquelle on appuie la sonde cannelée ou le doigt plutôt que contre le feuillet pleural, et en ne réséquant les côtes qu'après avoir bien séparé la plèvre à leur niveau. La déchirure de cette dernière est possible au cours de l'opération, mais le plus souvent on peut l'éviter. La même observation cadavérique montre qu'à travers la plèvre pariétale, on peut reconnaître des lésions superficielles et même les constater *de visu*, quand cette plèvre, n'ayant pas été atteinte par le processus inflammatoire pulmonaire, a gardé sa transparence. Si ce décollement est possible et parfois suffisant, pourquoi se priver des avantages qu'il

Digitized by Google

offre et qu'il tire de sa simplicité relative? Que s'il était insuffisant ou si, au cours de la manœuvre, on avait ouvert la plèvre, on en serait quitte pour recourir à l'incision.

Ceci dit, je ferai une digression, non sans intérêt, au sujet du traitement du pneumothorax auquel expose cette incision. Les traitements usuels ont surtout pour but d'évacuer l'air contenu dans la poitrine ou de limiter la rétraction pulmonaire, mais la dyspnée, la suffocation, les troubles cardiaques, c'est-à-dire les accidents les plus menaçants, ne sont guère l'objet de l'attention du chirurgien. Ces derniers ne sont pas seulement liés, dans le pneumothorax total, à la suppression brusque de la moitié du champ respiratoire, mais à la congestion du poumon opposé et à la dilatation du cœur droit. Pour y parer, il semble indiqué d'insister : 1° sur la ligature des membres à leur racine, en l'appliquant assez serrée pour mettre obstacle au cours du sang veineux, sans empêcher l'apport du sang artériel, et 2° sur la saignée immédiate.

M. P. Michaux. — J'ai grand'peine à croire que le décollement de la plèvre soit suffisant pour l'exploration d'un grand nombre de lésions pulmonaires. J'ai pratiqué deux pneumotomies pour de petites cavernes tuberculeuses de la base du poumon; non seulement il était impossible de les soupçonner par l'exploration manuelle du poumon, la plèvre ouverte, mais ces deux cavités ont même passé inaperçues après incision du poumon et ponctions multipliées dans différents sens. Je voudrais cependant insister ici à nouveau, comme je l'ai fait récemment au Congrès de chirurgie, sur l'innocuité relative de cette pneumotomie exploratrice et des ponctions que j'ai pratiquées dans différents sens. Le poumon a été remarquablement tolérant pour ces incisions. Chez mes deux opérées, comme dans l'observation de mon collègue Ricard, le poumon a été incisé au thermocautère à une profondeur de 4 à 5 centimètres au moins et sur une longueur de 7 à 8 centimètres. J'ai eu sous les yeux ces plaies pendant un mois chez une de mes opérées, pendant près de trois mois chez l'autre, sans qu'il soit survenu aucune complication. Les malades ont succombé à l'évolution de leur mal; les cavités étaient petites, peu indurées à leur périphérie; les ponctions faites n'ont pu les rencontrer et cependant elles étaient toutes proches. On ne rencontrera d'ailleurs pas toujours des cas aussi difficiles; les pleurésies enkystées, les kystes hydatiques, les cavernes dues à des foyers inflammatoires ou gangréneux se présentent dans des conditions bien plus favorables. J'insiste dans ces cas sur les avantages de l'incision du poumon, complétée au besoin par l'exploration digitale directe,

Digitized by Google

comme l'a fait mon collègue Ricard. Le doigt dissocie facilement le poumon, et si j'en juge par ce que j'ai observé, cette exploration est sans grand danger, pourvu qu'elle soit faite avec sagesse et prudence.

M. Berger. — Les caractères fournis par l'auscultation et la percussion dans le diagnostic des lésions pulmonaires accessibles à notre intervention, peuvent parfois induire en erreur ou être insuffisants. Il y a quelques années, un des médecins de l'hôpital Tenon me demanda d'ouvrir un abcès pulmonaire chez un sujet arrivé à un complet degré d'épuisement; le siège de la collection avait été déterminé de la manière la plus précise et dessiné sur la paroi thoracique ; je réséquai une côte, je traversai d'énormes épaississements pleuraux, j'arrivai avec le thermocautère dans le tissu du poumon sclérosé où je pénétrai à 4 centimètres au moins de profondeur, et je ne m'arrêtai que devant une hémorrhagie qui me força de tamponner la plaie. Le malade succomba au bout de quelques jours, et l'on put constater que j'avais passé dans l'intervalle de deux cavités purulentes de dimensions inégales, mais tellement indépendantes que si même j'avais ouvert l'une d'elles, le malade n'eût probablement pas recueilli grand bénéfice de l'opération.

Pour ce qui est de l'exploration du poumon par décollement de la plèvre, je manque d'expérience personnelle, mais mes souvenirs anatomiques me font croire que ce décollement doit être souvent difficile et hasardeux, dans les cas d'intégrité de la plèvre; la manœuvre doit être faite surtout quand il existe un certain degré d'épaississement pleural, comme on l'observe communément dans les cas qui réclament une opération. Mais je ne suis pas du tout de l'avis de M. Bazy, quand il préconise l'ouverture de la plèvre pour pratiquer avec le doigt l'exploration immédiate du poumon; et quand il parle de l'innocuité du pneumothorax.

Cette notion de l'innocuité de l'ouverture de la plèvre repose sur un malentendu. On oublie trop la fréquence des adhérences pleurales, leur rôle, démontré par Roux, par Richet, qui fait obstacle à la rétraction du poumon et à la production d'un pneumothorax total, au moment de l'ouverture de la plèvre. Ce sont ces adhérences qui permettent d'ouvrir cette cavité et d'y introduire le doigt, sans provoquer aussitôt les accidents les plus graves; mais il ne faudrait pas étendre cette pratique aux cas où le poumon est libre d'adhérences. Il suffit d'avoir intéressé accidentellement le cul-de-sac pleural dans une opération et d'avoir assisté à la rétraction immédiate du poumon et aux phénomènes qui accompagnent et qui suivent l'entrée de l'air dans la cavité thoracique, pour n'être nullement tenté de pratiquer cette ouverture, dans le but

Digitized by Google

d'une exploration dont les résultats pratiques me semblent d'ailleurs bien incertains.

M. Bazy. — Je scinderai ma réponse à mes collègues et m'occuperai tout d'abord de la partie extra-scientifique, ainsi que l'a appelée M. Tuffier.

Cette partie extra-scientifique a trait à une phrase où je me demandais ce que deviendrait la cavité creusée par le décollement pleural et j'ajoutais, *à moins que le malade* ne soit mort, comme l'a écrit le rédacteur au *Bulletin médical* des comptes rendus de la Société de chirurgie. Vous avez remarqué l'élan qui a porté M. Tuffier de sa place au milieu de cette enceinte pour venir protester contre les *insinuations* (c'est le mot dont il s'est servi) contenues dans mon travail.

Il ne m'est jamais entré dans la pensée, à moi, d'imputer à crime à un chirurgien la mort de l'un de ses opérés. Dans ces prétendues insinuations, il ne faut voir que des regrets, regrets de ne pas savoir comment va se combler cette cavité dont je parlais. La forme de ma communication prouve au reste que je ne fais pas d'insinuations. M. Tuffier a ensuite donné un démenti au rédacteur du *Bulletin* et annoncé qu'il allait demander une rectification. Vous connaissez la réponse faite par le *Bulletin* d'où il résulte que le malade était mort le lendemain c'est-à-dire six jours avant le démenti opposé par M. Tuffier [1].

Je pourrai encore donner à M. Tuffier une occasion de satisfaire sa soif de vérité et son désir de rectifications. On m'a signalé un journal (*la Tribune médicale*) où l'opéré est donné comme guéri : il pourra donner à ce journal un démenti plus formel qu'à l'autre.

En terminant, M. Tuffier a solennellement affirmé l'extrême gravité du pneumothorax ; autour de moi on disait « mais c'est la partie scientifique qu'il aborde ; » non, messieurs, M. Tuffier avait raison : car une affirmation pure et simple, avec quelque conviction qu'elle soit lancée, n'est jamais scientifique. La science se fait avec des faits rigoureusement observés, et les affirmations doivent résulter de ces faits et des preuves qu'ils apportent.

J'aborde maintenant la partie scientifique de nos objections.

[1] La note du *Bulletin médical* (p. 1077) est ainsi conçue :

« Au démenti formel que M. Tuffier a donné à ce journal, je répondrai ainsi en termes non moins formels, quoique moins... énergiques :

1° Lorsque, le mercredi 13 novembre, M. Tuffier a fait sa communication, le malade, en effet, *n'était pas mort ;*

2° Lorsque le jeudi 14 novembre, j'ai rédigé mon compte rendu, le malade *était mort*. L'autopsie a été faite vendredi matin.

Donc ce démenti, qui, à la rigueur, aurait pu avoir sa raison d'être pendant quelques heures, ne se comprend pas donné le mercredi 20 novembre.

Digitized by Google

M. Quénu, avant de continuer son argumentation, vient de nous faire le résumé du discours qu'il avait prononcé à la dernière séance : il a tellement mis d'eau dans son vin, qu'à l'écouter aujourd'hui, je croirais presque qu'il est d'accord avec moi sur tous les points qu'il a abordés. Néanmoins je dois répondre à ses objections. Mais auparavant, je tiens à bien préciser le fait qui a été le point de départ et l'objet de ma communication au Congrès de chirurgie.

Il s'agit d'un cas dans lequel les symptômes physiques nous ayant trompés, trois de mes collègues et maîtres et moi, je tombai sur une région de la plèvre saine. Faisant alors une petite ouverture à cette plèvre, et y insinuant mon doigt, et protégeant l'ouverture par une éponge et des compresses aseptiques, je fis l'exploration de cette plèvre et de ce poumon, prenant par conséquent toutes les précautions pour empêcher l'entrée de l'air dans la plèvre, pour empêcher autant que possible le pneumothorax. Je n'ai pu donc parler d'ouverture large de la plèvre, d'introduction de la main dans la plèvre. Il est trop facile d'avoir raison de ses adversaires, en leur prêtant une opinion qu'ils n'ont pas.

M. Quénu me reproche d'avoir dit que l'auscultation et la percussion sont suffisantes pour permettre le diagnostic de lésions pulmonaires, et il me cite un nouveau fait d'erreur appartenant à un de nos maîtres les plus réputés. Puisque j'ai été obligé de faire l'exploration de la plèvre, cela prouve qu'on peut se tromper et, en tous cas, il ne saurait me déplaire qu'on dise que l'occasion de faire l'exploration directe de la plèvre et du poumon soit fréquente, cela prouverait que l'incision de la plèvre peut rendre plus de services que je ne l'ai cru.

M. Berger nous cite un cas qu'il pense venir à l'appui de l'opinion exprimée par M. Quénu ; mais il me permettra de lui faire observer que l'auscultation et la percussion ne l'avaient pas mal renseigné, puisque l'incision du poumon l'avait conduit juste entre deux abcès, c'est-à-dire en plein foyer et si, pour une raison ou une autre, il eût fait une incision plus grande, on lui eût donné une autre direction, il aurait pu ouvrir un des abcès ou même les deux.

Abordant les moyens d'explorer le poumon, M. Quénu nous dit que les ponctions peuvent être dangereuses, il cite un cas où il survint une hémorrhagie assez abondante pour lui donner un instant l'idée d'aller faire de l'hémostase directe. M. Michaux vante au contraire la tolérance parfaite du poumon pour ces moyens d'exploration. Auquel entendre? J'avais dit que le décollement de la plèvre pariétale était *facile*, mais *très minutieux* et qu'on s'exposait à chaque instant à la voir crevée soit par le doigt, soit par l'extrémité de la côte réséquée.

Digitized by Google

M. Quénu a soutenu que c'était une opération très facile et il citait à l'appui le cas assez récent d'un sarcome de côte qu'il avait enlevé facilement et sans voir la cavité pleurale. Je félicite M. Quénu, je pourrais dire de sa patience opératoire, j'aime mieux dire de son habilité opératoire; mais il oublie de nous renseigner sur l'état de cette plèvre, de nous dire, si comme il arrive fréquemment, elle n'était pas épaisse et adhérente, ce qui facilite singulièrement la besogne.

M. Poirier nous a dit que ce décollement de la plèvre saine pouvait se faire en quelques minutes ; M. Delorme est d'avis que ce décollement est très minutieux et demande des soins très attentifs. C'est absolument mon avis et la question de temps me paraît très importante dans l'espèce, étant donnée la région sur laquelle on opère et la situation du malade.

M. Berger, faisant appel à ses souvenirs de prosecteur, déclare que le décollement de la plèvre pariétale n'est pas si facile que quelques-uns veulent bien le dire et qu'on est exposé à la crever souvent. La vérité me paraît donc être de mon côté dans cette question toute d'appréciation.

Le troisième point de l'argumentation de M. Quénu est la gravité du pneumothorax, et il nous cite un fait dans lequel il a failli perdre un malade à qui il avait ouvert la plèvre et qui fut pris d'un accès de suffocation terrible : pour empêcher la suffocation, il se crut obligé d'attirer le poumon dans la plaie pleurale. Une suture en surjet des muscles à ce niveau eût été beaucoup plus simple, plus rapide et aussi efficace. La gravité du pneumothorax dépend de la manière dont la plèvre est ouverte, et peut être M. Quénu n'a-t-il pas pris toutes les précautions qu'on eût pu prendre.

Mais le pneumothorax est-il donc, à tout prendre, un accident, aussi grave qu'on la dit? Est-ce que nous n'avons pas tous vu guérir des pneumothorax ? et nos confrères de l'armée n'ont-ils pas signalé de nombreux exemples de guérison? Et en quoi un pneumothorax déterminé par le couteau d'un assassin, l'arme d'un ennemi, serait-il moins grave que celui que peut faire le chirurgien, qui est maître de son instrument et peut en régler tous les temps? En quoi une action brutale, aveugle, inconsciente, serait-elle moins grave qu'une action régulière dont toutes les éventualités sont prévues ?

Et n'avons-nous pas dans la chirurgie des exemples de la possibilité, de la facilité de traverser la plèvre ? et l'ouverture transpleurale des kystes hydatiques du foie n'est-elle pas la preuve qu'on peut ouvrir d'abord, traverser ensuite la plèvre sans danger,

Digitized by Google

comme l'ont fait, pour ne citer que des collègues dans notre Société, Maunoury, P. Segond, J. Bœckel ?

M. Quénu arrive à la deuxième partie de mon argumentation : à la façon d'aborder le foyer pulmonaire. Pour lui, il est partisan d'emblée de la résection de beaucoup de côtes. Il est certain que, si on enlevait toutes les côtes, la palpation de la plèvre et du poumon serait singulièrement facilitée, et si on en enlève beaucoup, on a beaucoup de chances de tomber, par un point ou par un autre, sur la zone malade.

En faisant une large résection, il peut, dit-il, palper le poumon sur une certaine étendue et reconnaître le point induré et malade. J'ai déjà signalé la difficulté, dans mes expériences, de palper le poumon à travers le voile pleural tendu en avant de lui. M. Poirier nous a dit que malgré la palpation la plus minutieuse, il n'avait pu trouver une cavité du volume du poing. M. Michaux nous a dit que, même la plèvre incisée, on pouvait ne pas sentir des indurations péri-cavitaires. M. Berger n'est pas moins précis et affirmatif, soit qu'on explore le poumon à travers la plèvre, soit qu'on l'explore après incision de la plèvre, ce qu'il a eu occasion de faire dans des cas de pleurésies suppurées.

Eh bien, si dans ces conditions, c'est-à-dire si, après avoir enlevé un grand nombre de côtes, M. Quénu ne sent rien, il ne sera pas plus avancé que s'il n'en avait enlevé qu'une ou deux, comme je l'ai fait, et alors où irait-il chercher son foyer ? de quel côté ira-t-il pratiquer le décollement pleural ? Il n'en sait rien. Tout est livré au hasard ; il ne sait si le foyer intrapulmonaire est en haut, en bas, en dehors ou en dedans, ou même s'il est profond, comme dans le cas de M. Ricard ; et, dans ce dernier cas, il pourrait décoller toute la plèvre sans rien trouver.

Faites donc une opération plus réglée, plus régulière, plus rationnelle, plus chirurgicale ; en un mot, explorez directement la cavité pleurale, cherchez les adhérences pleurales révélatrices et vous verrez alors où faire porter votre intervention. Nos trois faits, à Michaux, à Ricard et à moi, et bien d'autres, accidentels ou chirurgicaux, prouvent que la crainte du pneumothorax est illusoire, et que, ainsi du reste que l'a fait remarquer M. Berger, qui croit cependant à la gravité du pneumothorax en général, ce pneumothorax serait limité et atténué par les adhérences presque constantes et plus ou moins étendues qui unissent en pareil cas le poumon à la plèvre ; j'ajoute, avec M. Berger, que le décollement pleural expose au pneumothorax, à cause de la fragilité de la plèvre.

Digitized by Google

Présentations de pièces.

1° *Segment de plèvre enflammée décollée.*

M. Bazy. — Je voulais vous présenter une plèvre saine décollée des côtes; malheureusement, mes internes n'ont pu réussir un décollement un peu étendu sans la crever. Ils en ont réussi un ce matin; mais il s'agissait d'une plèvre épaissie par l'inflammation : le sujet qui nous a fourni la pièce était atteint de pleurésie séro-fibrineuse. Vous voyez qu'il est impossible de pincer cette plèvre.

2° *Plaie pénétrante de l'abdomen par balle de revolver. Blessure de la rate. Splenectomie.*

M. Peyrot. — Fidèle à la promesse que je vous ai faite de rapporter ici toutes les plaies pénétrantes de l'abdomen qu'il me serait donné d'observer, je viens vous apporter la rate d'un blessé que j'ai récemment opéré à Lariboisière, à la suite d'un coup de feu et vous communiquer son observation.

P., Michel, 28 ans, garçon coiffeur, est admis à la salle Nélaton, le 12 novembre 1895, à onze heures et demie du soir. Il a été victime, trois quarts d'heure avant son entrée, d'une tentative d'assassinat, et il est atteint de cinq blessures par balles de revolver, savoir : une à la partie antérieure de chaque épaule, une autre à la main gauche, une quatrième consistant en une fracture du crâne au-dessus de l'arcade sourcillière du côté gauche, une cinquième enfin qui n'est autre qu'une plaie pénétrante de l'abdomen. Cette dernière siège dans le flanc gauche, sur la ligne axillaire, à égale distance à peu près du rebord costal et de la crête iliaque.

Un de nos collègues fut aussitôt appelé près du blessé; mais l'état de demi-collapsus dans lequel celui-ci se trouvait, la multiplicité des blessures, la position latéro-postérieure de la plaie de l'abdomen, parurent au chirurgien de nature à faire rejeter une intervention immédiate. On fait des injections sous-cutanées d'éther, des frictions alcooliques; glace sur le ventre, morphine alternant avec l'éther, etc.

La nuit s'achève sans accident et le lendemain 13 novembre, à 8 h. 30 m. je trouve le blessé dans l'état suivant : Le collapsus est un peu moindre; la température rectale est de 36°,8, le pouls est un peu faible; la respiration est anxieuse; la face très pâle; les extrémités sont refroidies légèrement. Il n'y a pas de vomissements, mais un état un peu nauséeux. Le ventre n'est point sensiblement ballonné; il est à peine douloureux, sauf au voisinage de la blessure; une matité des

Digitized by Google

plus nettes occupe tout le flanc gauche, depuis le rebord des côtes jusqu'à l'arcade crurale; elle s'étend en arrière à toute la région lombaire. Aucun trouble moteur, ou autre, pouvant être imputé à la lésion crânienne. Les autres plaies paraissent peu sérieuses.

L'intervention est aussitôt décidée et pratiquée : Longue incision sur la partie latérale gauche de l'abdomen, un peu en dehors du muscle grand droit. Aussitôt que le péritoine est ouvert, on voit s'écouler un épanchement abondant de sang mêlé de caillots. Cet épanchement occupe la fosse lombaire ainsi qne tout le flanc gauche et il a fusé jusque dans le bassin. On récline vers la droite l'épiploon et la masse intestinale, et l'on découvre bientôt la partie inférieure de la face externe de la rate, sur laquelle il est facile de distinguer une plaie longue de près de 3 centimètres. Cet orifice donne issue à un écoulement sanguin insignifiant; mais, en cherchant à attirer la rate par en bas, on voit du sang venir en abondance du haut de l'abdomen, et la main qui saisit l'organe sent, au niveau de la partie supérieure de son hile, une déchirure très nette.

Il devient alors nécessaire de faire tomber sur l'incision verticale une incision transversale qui aboutit à l'orifice d'entrée de la balle. Ceci fait, la rate peut être amenée au dehors. On reconnaît alors qu'elle a été traversée de bas en haut et de dehors en dedans par le projectile, qui est sorti au niveau du hile, en déchirant plusieurs branches importantes, tant artérielles que veineuses. Une ligature à la soie est jetée sur la partie supérieure du hile, puis sur sa partie inférieure. Les vaisseaux sectionnés sont saisis à part et reçoivent une ligature séparée. La rate est ensuite réséquée.

On aperçoit alors, à travers un large orifice péritonéal qui donne accès dans l'arrière-cavité des épiploons, la partie inférieure de la grande courbure de l'estomac. Le projectile a tracé sur elle un sillon long de près de 2 centimètres. On cherche vainement au niveau de ce sillon un orifice de pénétration. Néanmoins, dans la crainte de voir la paroi stomacale se sphacéler à ce niveau, on recouvre cette sorte d'éraflure avec le péritoine, par six points de Lembert.

Aucune lésion n'est trouvée sur les viscères au voisinage des parties sur lesquelles on vient d'opérer. On juge inutile de rechercher si l'intestin est lésé. La direction bien constatée du projectile rend cette supposition peu admissible. Le ventre est donc refermé par plusieurs plans de suture à la soie; la peau est réunie au crin de Florence. Une compresse stérilisée établit un bon drainage au niveau de l'angle inférieur de l'incision transversale. Pansement à la gaze iodoformée.

Le malade avait été anesthésié par l'éther. Comme l'opération a duré assez longtemps (un peu plus d'une heure), il est nécessaire de relever le malade par des injections sous-cutanées d'éther, de caféine, de sérum artificiel. Aucun vomissement ne survient. Le soir, l'état ne s'est pas aggravé; la température est de 36°.9. La nuit est bonne.

14 *novembre.* — Le matin, l'état du blessé est très satisfaisant. Le pouls est un peu faible; mais le ventre n'est ni ballonné, ni douloureux. Point de vomissements; poin de nausées. Plusieurs mictions

Digitized by Google

volontaires; point d'émission de gaz, ni de selles. T. 36°,6 le matin, 37° le soir. De nombreux gaz sont rendus dans la nuit. Le malade repose d'un sommeil léger; il n'a pas de dyspnée.

15 novembre. — Le malade, au réveil (6 h. 30 m.), se trouve très bien; il est gai, cause à tout le monde, n'accuse aucune douleur, déclare qu'il sent ses forces revenir et demande à manger; mais à 8 heures et demie, le thermomètre accuse 40°,4; presque aussitôt, brusquement, le blessé pâlit, a un vomissement très considérable, est pris de violents frissons, de sueurs profuses et se refroidit. A 10 heures et demie, il était agonisant; il expirait à 11 heures et demie. La compresse qui établissait le drainage avait été retirée le matin même de bonne heure. Il n'y avait dans la cavité drainée, ni pus, ni sang.

Le cadavre a été transporté à la Morgue pour l'autopsie judiciaire. J'ai prié le médecin chargé de cet examen de m'en faire connaître les résultats. Il a bien voulu me faire savoir qu'il n'avait constaté chez mon opéré ni péritonite, ni hémorrhagie nouvelle. L'intestin ne présentait aucune perforation. La balle était libre dans l'abdomen, au-dessous du grand cul-de-sac de l'estomac. Aucun détail ne m'a été donné sur les autres blessures et particulièrement sur la blessure du crâne. Je ne sais pas si ces lésions ont été l'objet d'un examen attentif. Il m'est donc impossible de me prononcer sur la véritable cause de la mort. J'avoue que je suis pourtant disposé à l'imputer à une septicémie à marche suraiguë.

Discussion.

M. Quénu. — L'ascension thermique observée avant la mort chez le blessé de M. Peyrot n'était-elle pas symptomatique d'une hémorrhagie interne?

M. Peyrot. — D'après les renseignements qui m'ont été fournis à la Morgue, il n'y avait pas de sang dans le péritoine.

M. Delorme. — Je m'étonne qu'on puisse considérer l'ascension thermique comme un symptôme habituel en cas d'hémorrhagie interne et c'est un point sur lequel je reviendrai dans la prochaine séance.

M. Kirmisson. — Les renseignements nécropsiques fournis à M. Peyrot sur l'autopsie de son malade sont, suivant l'usage, très incomplets. Rien n'est plus fâcheux, et je crois que nous devrions mettre à profit le fait de M. Peyrot, pour qu'à l'avenir, nous soyons autorisés, à faire nous-mêmes l'autopsie des blessés qui viennent mourir dans nos services, et dont la Morgue s'empare ensuite. Ce serait, me semble-t-il, un droit plus que légitime et l'assurance

Digitized by Google

de recueillir, sur bien des cas de blessures, des renseignements fort instructifs dont nous sommes invariablement privés.

La séance est levée à 5 heures 20 minutes.

Le Secrétaire annuel,
PAUL SEGOND.

Séance du 4 décembre 1895.

Présidence de M. TH. ANGER.

Le procès-verbal de la précédente séance est lu et adopté.

Correspondance.

La correspondance comprend :

Les journaux et publications périodiques de la semaine.

A propos de la correspondance.

M. J. L. CHAMPIONNIÈRE, au nom de M. le Dr ROMNICEANO, dépose sur le bureau de la Société le Compte rendu du service chirurgical de l'hôpital des enfants de Bucarest, pour les années 1893 et 1894.

M. TERRIER offre à la Société de chirurgie l'ouvrage qu'il vient de publier sur l'opération du trépan, avec la collaboration de M. Péraire.

Suite de la discussion sur les modifications de la température en cas d'hémorrhagies internes intra-séreuses.

M. DELORME. — A la fin de notre dernière séance, M. Peyrot a appelé notre attention sur un cas fort intéressant de plaie pénétrante de l'abdomen, avec blessure de la rate, ayant nécessité la splenectomie. Peu de temps avant de mourir, l'opéré a présenté

Digitized by Google

une ascension thermique considérable, et M. Quénu, relevant cette particularité, a paru dire qu'il convenait de rattacher cette élévation de la température à la production d'une hémorrhagie intra-péritonéale plus ou moins abondante. Pareille assertion se trouve en trop complet désaccord avec l'opinion classique, pour qu'il ne paraisse pas indispensable d'inviter M. Quénu à préciser les faits sur lesquels il base sa manière de voir.

M. Quénu. — M. Delorme prête à ma réflexion de mercredi dernier, un absolutisme qu'elle n'avait pas. Je ne me suis en effet permis aucune assertion, et je n'ai point du tout prétendu qu'il y eût dans l'ascension thermique notée chez l'opéré de M. Peyrot la preuve d'une hémorrhagie intra-péritonéale. J'ai simplement demandé si l'on avait songé à la possibilité de cette hémorrhagie, ou si elle avait été recherchée, et j'estime que cette question avait sa parfaite raison d'être, car plus d'une fois déjà, nous avons eu, M. Terrier et moi, l'occasion de relever pareille coïncidence. Je n'ai pas d'autres documents à donner, mais les faits de cette nature ont un intérêt évident, et j'ai trouvé que l'observation de M. Peyrot nous fournissait l'occasion très propice de produire les documents que nous pouvons posséder les uns et les autres, sur une particularité clinique peu connue et digne d'attention.

M. P. Reynier. — A propos de ces élévations de température consécutives à des épanchements de sang dans les séreuses, je tiens à faire remarquer que déjà, au dernier Congrès de chirurgie, dans ma communication sur l'hématocèle, j'ai insisté sur ces élévations de température consécutives à l'hémorrhagie intra-séreuse, et je disais que ces élévations de température n'étaient pas toujours symptomatiques d'un épanchement septique. A l'appui, je citais des observations de MM. Hartmann et Morax, qui, dans deux cas d'hématocèles retro-utérines avec fièvre, 38°4 dans un cas, et 38°8 dans un autre, n'obtinrent aucune culture par l'ensemencement d'une grande quantité de sang. Je citais une observation personnelle analogue, où l'examen bactériologique, et l'ensemencement fait par mon interne, M. Marie, élève du laboratoire de Pasteur, étaient restés négatifs.

M. Tuffier vient de nous donner l'observation d'un épanchement de sang dans la séreuse pleurale, qui a été suivi d'une élévation de température, sans que l'examen bactériologique ait pu, par la présence de micro-organismes, donner l'explication de cette hyperthermie. Mais M. Broca, dans la *Gazette hebdomadaire* de 1891 avait déjà publié une observation analogue; dans ce cas, à la suite d'une hémorrhagie intra-pleurale, la température était montée à 39°, et l'examen bactériologique du sang avait été négatif.

Digitized by Google

Je connais une autre observation de M. Hartmann, qu'il m'a permis de rapporter ici, où l'élévation de la température ayant fait croire à la septicité d'une hémorrhagie intra-pleurale, on fit l'évacuation de ce sang ; l'examen bactériologique et l'ensemencement restèrent négatifs.

Je vous citerai encore des observations d'épanchement de sang dans la séreuse articulaire du genou, qui donnèrent des élévations de température, et cependant la marche ultérieure de l'affection put faire affirmer l'asepsie très probable de ces épanchements. Toutefois, je n'ai pas eu, là, l'examen bactériologique, que je me propose de faire la première fois que je me trouverai en présence de pareils accidents. Je crois donc pouvoir conclure que l'épanchement d'une grande quantité de sang dans une séreuse peut être suivi d'une élévation de température, sans que celle-ci soit symptomatique de la septicité de cet épanchement. Cette élévation de température doit tenir à la réaction de la séreuse contre le sang, corps étranger, et au travail qui en résulte, pour l'enkystement et la résorption de celui-ci.

M. Quénu. — Mes réflexions visent uniquement les hémorrhagies intra-péritonéale et la réaction thermogénique dont elles peuvent être le point de départ. M. Reynier vient de prendre la question de plus haut, et la généralise à toutes les séreuses. Je ne puis que l'approuver, d'autant que, pour l'hémarthrose, j'ai eu l'occasion de faire les mêmes vérifications que notre collègue. J'ai vu des élévations thermiques avec des épanchements sanguins du genou, dans lesquels l'examen bactériologique ne révélait pas le moindre agent septique. Il y a donc là un fait général du plus haut intérêt, qui peut se formuler de la manière suivante : c'est que, dans toute séreuse, la production d'un épanchement sanguin est susceptible de provoquer sur les nerfs préposés à la thermogénèse une irritation réflexe se traduisant par une ascension thermique plus ou moins accusée et indépendante de toute septicité.

M. S. Pozzi. — A propos des faits signalés par M. Quénu, je signalerai que j'ai plusieurs fois noté une élévation assez considérable de température survenant un certain temps après la production d'épanchements sanguins étendus, et sans qu'il y eût, pour cela, de suppuration. J'ai observé ces faits dans les hématocèles pelviennes, soit intra-péritonéales (après rupture de grossesse tubaire) soit intra-ligamentaires, survenant à la suite d'ablation des annexes, ainsi que je l'ai signalé dans la thèse d'un de mes élèves (de la Nièce). J'ai cru, dans plusieurs cas de ce genre, sur la foi de cette fièvre, qu'il y avait inflammation du foyer, et j'ai eu

Digitized by Google

quelque surprise à constater le contraire, pendant l'opération. J'ai même observé une élévation de température, sans suppuration, à la suite de la résorption de grands épanchements sanguins ou séro-sanguins dans le tissu cellulaire sous-cutané, coïncidant avec l'ictère hémaphéique. Je crois, sans pouvoir l'affirmer, que cette particularité a été notée par M. Poncet dans sa thèse sur l'ictère traumatique (en 1874). Quoi qu'il en soit, je donne à ces faits l'interprétation suivante : Pour que la résorption du sang se fasse, il doit se modifier, se transformer. Or, les transformations, pour ainsi dire nécrobiotiques du sang épanché, donnent lieu à la formation de toxines dont le passage dans l'organisme détermine une véritable intoxication ; de là une fièvre légère, qu'on pourrait appeler *fièvre de résorption*. On ne devra donc pas trop facilement croire à la suppuration dans les cas de ce genre,ce qui est très important pour le clinicien.

M. Quénu. — M. Pozzi fait une erreur chronologique. Il nous parle, en effet, des altérations nécrobiotiques contemporaines du travail de résorption, lequel est un phénomène très postérieur à l'épanchement. Or, l'élévation thermique dont nous étudions la pathogénie se produit dès le début, avec l'épanchement lui-même et, par conséquent, à une heure où il ne saurait être question d'un processus de résorption quelconque. L'interprétation de M. Pozzi n'est donc pas admissible et l'action réflexe dont j'ai parlé reste seule plausible.

M. Bazy. — Je puis citer deux faits qui sont d'accord avec les observations de M. Quénu. Une hémarthrose pour fracture de rotule et un épanchement séreux dans le tissu cellulaire sous-cutané de l'aine et de la partie inférieure de l'abdomen, consécutive au passage d'une roue de voiture. Dans les deux cas, l'élévation de la température m'a fait craindre la suppuration, et cependant, l'examen bactériologique m'a démontré que les liquides de ces deux épanchements étaient absolument stériles.

M. Routier. — Il me semble que, sous peine de confondre des faits très dissemblables, il importe de distinguer de la manière la plus nette, d'une part, les effets immédiats d'une hémorrhagie intra-séreuse, et, d'autre part, les phénomènes plus tardifs de la résorption. Qu'une élévation thermique soit possible à l'heure de la résorption, sans qu'il y ait pour cela trace de suppuration, rien de plus facile à comprendre, et nous en avons tous des exemples. Mais, au moment même de l'hémorrhagie, est-il bien certain qu'on puisse observer une élévation thermique notable? Pour ma part, j'en doute, et, en tout cas, c'est là le point spécial et très précis que nous devrions seulement nous efforcer d'élucider.

Digitized by Google

M. Michaux. — Les faits signalés par M. Quénu sont for intéressants, je n'en disconviens pas, mais, je pense qu'avant de trop vite conclure, il serait indispensable de préciser, beaucoup mieux qu'on ne semble le faire, les cas sur lesquels nous discutons. Quelle analogie, par exemple, pouvons-nous établir entre une hémorrhagie par rupture de kyste fœtal et une hémorrhagie traumatique proprement dite? N'est-il pas évident que, dans le premier cas, le foyer sanguin reste exposé à des conditions d'infection septique trop spéciales pour autoriser la moindre comparaison? Aussi bien, les cas de cette nature ne devraient-ils pas être en cause.

Quant aux hémorrhagies traumatiques proprement dites, produites dans des conditions telles que le sang épanché soit à l'abri de toute source d'infection, je ne sache pas qu'il existe jusqu'ici d'exemple bien authentique prouvant que des hémorrhagies semblables puissent s'accompagner d'élévation thermique, et, jusqu'à plus ample informé, lorsque je vois la temp érature monter en pareil cas, j'en reste à la doctrine classique, je crois à la suppuration. En tout cas, j'estime que cette manière de voir est la plus sûre. Si je me permets toutes ces réserves sur les faits signalés par M. Quénu, c'est précisément parce que la doctrine nouvelle qui paraît s'en dégager me semble capable de compromettre absolument la sécurité que nous avons, en nous référant à la doctrine classique. Avec celle-ci, l'élévation thermique appelle toujours notre intervention; avec M. Quénu, nous risquons, au contraire, de rester inactifs devant des indications cependant formelles, et, je le répète, cet écueil me paraît grave.

M. Peyrot. — Je suis vraiment surpris que ma communication ait pu servir de point de départ à la série de discussions complexes dans lesquelles vous vous engagez. Je vous ai apporté une rate que j'ai dû enlever à la suite d'une plaie pénétrante de l'abdomen. Mon opéré est mort de septicémie, c'est de par cette septicémie que la température s'est élevée avant la mort et j'ai spécifié qu'il n'y avait pas trace d'hémorrhagie intra-péritonéale. En toute sincérité, je ne vois pas comment un fait aussi simple peut servir de texte à un débat de pathologie générale portant tour à tour sur l'hématocèle, l'hémarthrose, les hémorrhagies séreuses en général, leurs processus de résorption ou d'infection, la pathogénie de la fièvre et les indications opératoires qui en découlent. Il me paraît donc très indiqué de ne pas prolonger outre mesure un débat auquel nous ne sommes point préparés et que mon observation ne comportait à aucun point de vue.

M. J.-L. Championnière. —M. Peyrot est trop sévère et, pour ma

Digitized by Google

part, je suis, contrairement à lui, très heureux que son observation ait servi de texte au débat actuel. Cette observation, du reste, n'a été pour nous qu'un prétexte et c'est avant tout notre discussion sur la chirurgie du poumon qui nous a naturellement conduits aux considérations actuelles. Le point le plus délicat de cette discussion a été très bien mis en lumière tout à l'heure par M. Routier lorsqu'il a précisé le départ qu'il fallait faire entre la fièvre du début des hémorrhagies et la fièvre qui date seulement de l'heure où la résorption commence. Celle-ci peut être une fièvre d'intoxication mais l'autre est sûrement d'origine irritative pure et simple et c'est ainsi que, par la force des choses, vous en revenez peu à peu à la doctrine de la fièvre traumatique, telle que je l'ai exposée il y a plus de vingt ans.

Que M. Michaux ne s'y trompe pas. Ce ne sont pas les faits signalés par M. Quénu qui sont dangereux. Le vrai péril, c'est la doctrine de la scepticémie quand même. C'est elle qui fait croire à des indications fictives, c'est elle qui conduit aux interventions inutiles. Aussi bien, notre rôle est-il tracé aussi nettement que possible. Bien loin de méconnaître l'indiscutable existence de la fièvre sans septicémie, nous devons nous efforcer d'en chercher minutieusement toutes les modalités cliniques. Nous devons, en un mot, nous attacher à savoir toujours la diagnostiquer. C'est en procédant ainsi que nous ferons de la bonne chirurgie et que nous éviterons tous les mécomptes des interventions inutiles.

M. Reynier. — M. Routier doute qu'il puisse y avoir élévation thermique au début même d'une hémorrhagie intra-péritonéale et il a raison. Nous savons tous qu'à ce moment, la température s'abaisse. C'est vers le deuxième ou le troisième jour seulement, que se produit l'élévation thermique, et c'est précisément à cause de ce retard d'apparition qu'on peut redouter l'existence d'une altération septique du foyer. Or, je le répète, cette altération septique n'est pas la règle, il est des cas où elle n'existe pas et ce sont précisément ces cas exceptionnels qui font l'intérêt de notre discussion. M. Michaux estime que ces cas sont fort embarrassants, qu'ils peuvent tromper et que, dans le doute, il vaut mieux toujours croire à la suppuration et toujours intervenir. Je suis d'un avis absolument opposé, et les faits sur lesquels je me base pour affirmer que la fièvre peut s'observer avec des épanchements stériles ne souffrent pas discussion, puisqu'il y a eu examen bactériologique.

M. Quénu. — Avec M. Championnière, je m'étonne des regrets exprimés par M. Peyrot. Notre discussion me semble très utile et, plus j'y réfléchis, plus je me réjouis d'avoir attiré votre attention

Digitized by Google

sur un chapitre de pathologie à peu près inexploré. Nous avons donc tout intérêt à ébaucher son histoire, en attendant que des conclusions plus solides nous soient permises par la mise en lumière de faits nouveaux et bien observés.

J'ajoute que, pour donner à ces faits à venir toute la valeur voulue, il faudra diriger nos observations de telle sorte que nous puissions toujours distinguer les élévations thermiques retardées des élévations thermiques initiales et les étudier séparément.

M. Kirmisson. — L'existence de la fièvre sans septicémie n'est discutable pour personne. L'élévation de température qu'on observe dans les fractures fermées et dans les traumatismes cérébraux sans méningite en donne la démonstration formelle et, d'ailleurs, très classique. Si je rappelle ces faits bien connus, c'est parce que le malade de M. Peyrot avait subi, je crois, un traumatisme cérébral dont l'autopsie ne fait pas mention. Il ne serait donc pas impossible que ce traumatisme cérébral ait joué un certain rôle dans la production de l'élévation thermique constatée.

Suite de la discussion sur la chirurgie du poumon.

M. Delorme. — Pour apporter un nouvel argument à la valeur du mode d'exploration pleural, qu'il défend avec ténacité et non sans raisons, M. Bazy nous a dit que les observations des chirurgiens d'armée démontraient que le pronostic du pneumothorax traumatique était peu grave. Il est généralement admis, au contraire, sans qu'on puisse s'appuyer sur des statistiques précises, que le pneumothorax constitue une complication redoutable des plaies pénétrantes du poumon.

Mais, comme le lui a déjà fait remarquer M. Quénu, ce pneumothorax accidentel, qui complique une plaie par arme blanche ou par projectile, ne saurait être assimilé au pneumothorax chirurgical. Dans le premier, l'air, au moins dans les premiers moments, se renouvelle d'une façon incessante et il est en tension constante. Les vaisseaux, atteints en même temps que les bronches qu'ils accompagnent, donnent lieu à un hémothorax concomittant qu'on étudie à part en pathologie, qu'on ne sépare guère en clinique, et qui contribue à aggraver le pronostic. Au contraire, dans le pneumothorax qui résulte de l'ouverture de la plèvre faite par le chirurgien, l'air peut ne pas se renouveler, son volume et sa tension tendent bientôt à diminuer par le fait de son expulsion ou de sa résorption ; d'un autre côté, les adhérences qu'a pu provoquer la

Digitized by Google

lésion inflammatoire et l'induration pulmonaire ou son immobilisation par un abcès, etc., opposeront parfois un obstacle mécanique à son affaissement total et à la dilatation du cœur droit qui en est la conséquence. Ces conditions peuvent rendre le pneumothorax chirurgical moins sévère que le pneumothorax traumatique accidentel. Mais, s'il en est ainsi, est-ce à dire que ce dernier ne comporte pas aussi ses dangers? Les faits cités par MM. Reclus et Quénu, pour ne rappeler que ceux-là, ne démontrent que trop sa gravité.

Dans ces conditions, ne serait-il pas plus sage de chercher à le prévenir ou à atténuer ses effets plutôt que de se laisser surprendre par lui et d'avoir à le combattre? Or, quoi de plus simple, avant l'ouverture de la plèvre, si l'on jugeait le procédé de M. Tuffier insuffisant, que de retenir le poumon contre la paroi? Pourquoi, en pareil cas, ne pas commencer, avant toute ouverture de la plèvre, par traverser, par larder le poumon, à une faible distance de sa surface, avec deux fils aussi espacés que possible et dont les points de ponction et de contre-ponction seraient séparés de quelques centimètres pour éviter que le fil, une fois tendu, ne déchirât le parenchyme? Ces fils disposés et la plèvre sectionnée dans leur intervalle, on les tient d'une main, tandis que de l'autre on explore le poumon, et on ne les relâche qu'au fur et à mesure et qu'autant qu'il est nécessaire pour faciliter l'exploration intra-thoracique. Ces fils, qui font office d'adhérences temporaires rétrécies ou étirées, au gré du chirurgien, ont non seulement l'avantage de prévenir ou de limiter le pneumothorax qui peut suivre l'incision pleurale, mais encore ceux de bien accoler le poumon à la paroi pour éviter toute chute de pus dans la plèvre, de mettre à l'abri d'un pneumothorax consécutif à l'ouverture d'une petite bronche dans certaines interventions pulmonaires, de permettre de faciliter la suture pariéto-pulmonaire après l'évacuation de l'abcès, si l'on ne préférerait recourir à l'opération en deux temps, recommandée par M. Reclus et qui consiste à souder le poumon à la paroi et à ne l'inciser qu'après formation de solides adhérences. Cette dernière pratique est bien plus sûre que la première, car si l'on traverse impunément la plèvre pour ouvrir des abcès du foie qui sont aseptiques, nous ne sommes pas autorisés à penser que nous pourrions agir avec la même sécurité pour les abcès pulmonaires. En somme, ces remarques, si elles ont quelque portée, ne peuvent que servir le procédé recommandé par M. Bazy.

M. P. Segond. — Comme tous les chirurgiens, j'ai eu plusieurs fois déjà l'occasion de rechercher ou d'ouvrir des collections purulentes pulmonaires et sans allonger la discussion, en vous détail-

Digitized by Google

lant mes observations, je tiens cependant à dire que pour moi, l'exploration médicale possède, en l'espèce, une valeur primordiale. Jusqu'ici, si j'excepte les cas de pleurésies purulentes évidentes, je n'ai jamais osé m'attaquer au poumon lui-même sans faire vérifier ou confirmer mon diagnostic, par l'oreille d'un médecin expérimenté. Sans doute ce diagnostic n'est pas infaillible, mais il n'est pas moins notre meilleur guide. Dans le même ordre d'idées, je pense qu'il ne faut pas davantage médire de la ponction exploratrice. D'une manière générale, et surtout en chirurgie abdominale, je sais tous les méfaits de cette manœuvre, mais dans le cas particulier de la chirurgie pulmonaire, elle possède une indiscutable valeur.

M. Poirier. — J'ai eu l'occasion d'appliquer le procédé de suture pneumo-pariétale, auquel M. Delorme nous dit qu'il aurait volontiers recours. Pendant un remplacement que je faisais l'an dernier à l'hôpital Lariboisière, service de M. Berger, j'eus à traiter un énorme kyste hydatique du poumon. Après avoir incisé : paroi, plèvre pariétale, plèvre viscérale et une mince couche pulmonaire, j'arrivai sur la paroi du kyste et, afin que le contenu de celui-ci ne fut pas versé dans la cavité pleurale, je suturai circulairement tout le pourtour de la plaie, accolant ainsi les deux plèvres, comme on fait pour éviter l'infection du péritoine dans les kystes du foie. L'opéré, après avoir présenté pendant vingt-quatre heures de grands accès de suffocation, guérit progressivement : il fallut trois mois d'une convalescence qui se passa, partie à l'hôpital, partie au dehors, pour arriver à la fermeture complète de la fistule, tant était grande la cavité du kyste. Je n'ai pas du tout l'idée d'avoir été le premier à user de ce procédé.

M. P. Segond. — Le procédé dont nous parle M. Poirier est très ingénieux, mais notre collègue est fort bien inspiré en déclinant, à son endroit, toute prétention de priorité. Le procédé en question fait en effet partie du manuel opératoire conseillé par Israël dans l'ouverture transpleurale des collections hépatiques et par conséquent il ne date pas d'hier.

M. Ch. Monod. — J'ai eu trois fois occasion d'opérer des malades atteints de lésions suppurantes du parenchyme pulmonaire.

Ma première observation, qui date de 1889, est perdue. Je ne pourrais la rapporter que de souvenir, ce qui est sans valeur scientifique. Je n'ai conservé que la relation de l'opération écrite par moi; mais je n'ai aucun détail précis sur ce qui a précédé et ce qui a suivi. Je la passe donc sous silence. Je puis dire cependant que le malade a survécu, et que j'ai pu le revoir deux ans plus tard.

De mes deux autres observations, l'une vous est déjà en partie

Digitized by Google

connue. Je vous en ai donné le résumé, en 1892, lors de la publication d'un fait analogue par M. Bouilly. J'avais dit alors que je vous communiquerais plus tard l'observation complète; je viens aujourd'hui tenir ma promesse. L'autre est inédite.

Dans le premier cas, il s'agissait d'un foyer limité de gangrène pulmonaire. La nature et le siège de la lésion avaient été fort bien reconnus par mon excellent collègue le Dr Netter, qui m'adressait le malade. L'incision fut faite au point indiqué, et cependant, ce ne fut pas sans peine[1] que, la plèvre ouverte, et grâce à l'exploration directe, je parvins à pénétrer dans le foyer, qui était à plus de dix centimètres de profondeur. Le malade, opéré le 30 mars 1892, ne fut complètement guéri qu'au mois de mai, il garda jusqu'à cette époque une fistule, mais tous les phénomènes pénibles qui avaient motivé l'intervention s'étaient promptement atténués.

Ma seconde observation, relative à un abcès pulmonaire, également traité par l'incision et le drainage, est à presque tous égards comparable à la première. Mon collègue et ami le Dr Gaucher, dans le service duquel le malade était entré, avait bien déterminé le siège de la lésion, et avait supposé, en raison de l'expectoration abondante et des signes cavitaires constatés, qu'il s'agissait d'un abcès pulmonaire. Deux ponctions faites par lui, une troisième par le Dr Walther qui me remplaçait, n'avaient cependant donné aucun résultat. Moi-même, avant d'aller à la recherche du foyer, dans le lieu où, de par l'auscultation, il devait siéger, je pratiquai une quatrième ponction qui ne ramena que du sang. Je fis cependant entre la septième et la huitième côte, au niveau du point où siégeait le maximum du bruit de souffle, une incision avec résection costale qui me conduisirent sur la plèvre, et, celle-ci ouverte, sur le poumon. J'incisai le parenchyme pulmonaire au thermo-cautère sans trouver de pus; ce ne fut qu'après deux nouvelles ponctions exploratrices faites dans deux directions différentes, que je pénétrai enfin, à la partie la plus élevée de la plaie, dans une cavité suppurante très profonde, à bout de doigt, du volume d'une noix, qui fut nettoyée et drainée. La guérison survint sans incidents, mais ne fut complète qu'au bout de cinq mois. Dès le lendemain, les signes cavitaires avaient disparu. La toux et l'expectoration, très abondantes avant l'opération, se calmèrent avec une remarquable rapidité.

Obs. I. — *Gangrène pulmonaire. Pneumotomie. Guérison.*

S..., mécanicien, 48 ans, homme robuste et de taille élevée; a toujours joui d'une bonne santé. Malade depuis février 1892; « il s'en-

[1] Voir, pour le détail de l'acte opératoire, l'observation qui suit.

Digitized by Google

rhume » ; toux peu fréquente, mais accompagnée de petits frissons se répétant plusieurs fois par jour, et suivis de sueurs froides abondantes. Bientôt l'appétit diminue, le malade s'affaiblit et doit s'aliter.

Presque dès le début de la maladie, l'expectoration a été abondante et fétide. Ce phénomène s'accentue et se présente avec les caractères suivants (qui persistent, lors de l'entrée du malade à l'hôpital) : à un accès de toux quinteuse, succède un véritable vomissement de crachats fétides ; ces vomissements se reproduisent deux ou trois fois dans la journée, particulièrement le matin au réveil, et le soir vers huit heures ; chaque fois, un crachoir est rempli. Ces crachats ont une odeur comparée par le malade à celle des œufs pourris. Cette odeur est pénétrante et se répand au loin ; l'haleine est également fétide. Les crachats sont verdâtres, aérés, filants et visqueux.

S... entre à Saint-Antoine, service de M. le Dr Netter, le 7 mars 1892. Il ne se plaint, à ce moment, que de sa toux et de son expectoration fétide. L'auscultation, faite avec soin par M. Netter, révèle l'existence d'une bronchite généralisée se manifestant par des râles sibilants et ronflants, dans toute la hauteur du poumon en avant, et au niveau des fosses sous-épineuses en arrière ; et par des râles sous-crépitants aux bases, plus abondants à gauche qu'à droite, exagérés par la toux. A la percussion, la sonorité est normale partout, sauf aux deux bases où il existe de la matité. Rien aux sommets, un peu de diminution du murmure respiratoire à droite.

Rien du côté du cœur, du foie, des intestins, des reins. Langue blanchâtre, humide. Ni sucre, ni albumine dans les urines. Pas de fièvre. Bon aspect du malade qui n'a pas sensiblement maigri. On discute le diagnostic de bronchite fétide ou de gangrène pulmonaire.

10 mars. — Le malade se plaint d'un point de côté siégeant sous le mamelon droit ; frissons plus intenses que d'habitude ; la température, qui était de 37° le matin, monte le soir à 39°. Le lendemain matin, on trouve à la base gauche un souffle intense, expirateur, à timbre caverneux. Ce souffle siège au niveau du 9e espace intercostal ; il a son maximum à deux travers de doigt de la colonne vertébrale ; il s'entend au niveau de celle-ci et diminue à mesure que l'on s'en éloigne. Au-dessus et au-dessous du 9e espace, il n'existe plus ; il est remplacé par des râles sous-crépitants aux deux temps. Ce souffle s'accompagne des autres signes caverneux : bronchophonie, pectoriloquie, retentissement caverneux de la toux. Il n'y a pas de gargouillement. La submatité commence au niveau du souffle pour se continuer avec celle de la base. L'état général demeure satisfaisant.

Le diagnostic reste en suspens entre les trois affections suivantes : pleurésie purulente interlobaire, dilatation des bronches, gangrène pulmonaire. La situation des signes physiques est défavorable à la première hypothèse ; la marche des accidents semble exclure la dilatation des bronches ; le diagnostic probable est celui de *gangrène pulmonaire avec bronchite putride environnante.*

14 mars. — Les signes de bronchite aiguë ont disparu. Les signes cavitaires de la base gauche avec leur couronne de râles humides per-

Digitized by Google

sistent sans modification. L'expectoration est beaucoup moins fétide.

Le 17 mars, le malade n'a plus que quelques crachats verdâtres sans odeur. Les signes stéthoscopiques cavitaires persistent.

Le 26 mars, ponction avec le gros trocart Potain; à 6 centimètres de profondeur on retire un liquide épais, nauséeux contenant de gros grumeaux blancs.

Le 27 mars, de la sérosité s'écoule par l'orifice de la ponction. Le souffle cavitaire s'entend au niveau de la 7e côte gauche et au-dessous sur une étendue de 10 centimètres environ. Au-dessus de cette zone à signes cavitaires, on entend des râles humides. A la base, au-dessous de cette zone, les vibrations sont normales et la respiration semble naturelle.

Le 28 mars, la piqûre de la ponction ne laisse plus sourdre aucune goutte de liquide. Le diagnostic qui paraît s'imposer est celui de gangrène pulmonaire circonscrite ou de pleurésie gangréneuse interlobaire. La bronchite avec expectoration fétide semble être secondaire, surajoutée. Le point où siègent les désordres est bien limité et paraît propice à une intervention. Tel est aussi l'avis de M. Monod chez lequel on fait passer le malade le 30 mars [1].

Opération le 30 mars 1892. — Le malade est chloroformé, puis placé dans le décubitus latéral droit. La région étant lavée et rasée avec soin, je pratique une ponction avec le trocart de l'appareil Dieulafoy, en un point correspondant à celui où, d'après les signes fournis par l'auscultation, semblait siéger le centre de la lésion. Cette ponction est faite dans le 9e espace intercostal, à 8 centimètres de la ligne médiane postérieure. Elle donne issue à un peu de sang, mais à aucun liquide purulent ou fétide. Le trocart est retiré; puis enfoncé dans le 8e espace, un peu plus en dedans, à deux travers de doigt en dehors de la colonne vertébrale. Cette fois l'aspiration fait apparaître dans le corps de pompe un liquide purulent, fétide, mêlé à du sang.

Je me décide à inciser en ce point. Laissant le trocart en place, je mène en dedans et en dehors de lui une incision de 8 centimètres environ, commençant à 4 centimètres en dehors de la ligne des apophyses épineuses. Traversant la couche musculaire épaisse, entamant le bord externe du trapéze, et un peu les muscles des gouttières vertébrales, j'arrive enfin sur les côtes, et mets nettement à découvert la 9e côte, celle qui est au-dessous du trocart toujours en place. Je puis alors, après avoir déchiré les muscles de l'espace intercostal, sentir la plèvre pariétale, et même, en épongeant, la voir.

J'incise la plèvre au bistouri sur une petite étendue juste suffisante pour donner passage au doigt. Aucune pénétration d'air dans la plèvre; le poumon devait adhérer en ce point au thorax. Le doigt introduit dans l'ouverture pleurale pénètre, en effet, immédiatement dans le tissu

[1] Ce qui précède est le résumé d'une observation qu'à bien voulu me remettre M. Netter en m'adressant le malade; ce qui suit est écrit d'après celle qu'a prise M. Finet, interne de mon service, et d'après mes propres souvenirs notés le soir même de l'opération.

Digitized by Google

pulmonaire, qui semble hépatisé. J'ai la sensation d'une substance ferme, mais se déchirant facilement sous le doigt. Celui-ci retiré, il s'écoule une quantité notable de sang, mais pas une goutte de pus.

M. Netter, qui assistait à l'opération, me dit que le foyer doit être plus haut et plus en dedans, vers l'angle de l'omoplate. Poussant alors l'index recourbé en crochet dans cette direction, je sens que je pénètre dans une cavité où l'extrémité du doigt paraît libre. J'annonce que le pus va paraître. En effet, retirant mon doigt, on voit s'écouler un flot de pus fétide, analogue à celui des expectorations.

Cette poche vidée, je l'explore avec le doigt; celui-ci, pour en atteindre le fond, y pénètre tout entier; on peut donc estimer qu'elle s'étend à 10 centimètres de la surface de la plaie thoracique; les parois sont anfractueuses; on sent que leur face interne est séparée de la paroi costale par une forte épaisseur de tissu pulmonaire. Il ne semble pas douteux que la poche soit creusée en plein poumon.

La cavité est nettoyée avec des éponges montées, puis badigeonnée au naphtol camphré. Le trajet qui conduit dans la poche est recourbé, pour le rendre directement oblique, je résèque la côte qui est au-dessous, et qui est déjà dénudée, sur une étendue de 1 centimètre 1/2. Deux drains parallèles sont poussés à fond dans la cavité. Les muscles divisés sont réunis par des sutures perdues au catgut, la peau au crin de Florence. Gaze iodoformée, ouate et bandage du corps.

Ramené sur son lit, le malade réveillé crache du sang noir, épais. Le soir, à quatre heures, grand frisson qui dure au moins trois quarts d'heure, la température monte ensuite à 39°8. Toute la soirée, dyspnée, et quintes de toux, sans expectoration.

31 mars. — Les accidents de la veille ont disparu. Point de côté à gauche. A l'auscultation, tout autour de la cavité pulmonaire, zône de râles sous-crépitants fins (congestion pulmonaire). Toux sans expectoration.

1er avril. — La nuit a été bonne. Le malade a eu encore hier soir un peu de fièvre, sans frisson. La température ne s'est élevée qu'à 38°2, elle est ce matin à 37°. Elle ne dépassera pas désormais, pour le dire de suite, 37°6 jusqu'à la sortie du malade, se tenant habituellement aux environs de 37°. Le pansement est fait pour la première fois. Par les drains, il est sorti une assez grande quantité de sang, pas de pus. Les pièces de pansement sentent le naphtol camphré, rien qui rappelle l'odeur fétide du liquide sorti de la cavité le jour de l'opération. La congestion pulmonaire persiste autour du foyer opéré. On remet deux drains de moindre longueur.

2 avril. — La toux a diminué. Pas d'expectoration. Le point de côté à gauche persiste.

3 avril. — Hier soir, le malade a éprouvé un peu de malaise et de gêne respiratoire. T. 37°6. A l'auscultation, zône de râles sous-crépitants fins. Le pansement a été dérangé; les drains sont sortis. On en replace un seul moins long.

4 avril. — Le malade s'est levé hier, sans permission. Il présente

Digitized by Google

de l'œdème des jambes, remontant jusqu'au genou. Pas d'albumine dans l'urine. Rien au cœur. T. au-dessous de 37°, matin et soir.

5 avril. — Etat général bon. L'appétit est revenu. Le malade mange « comme il n'a pas mangé depuis six mois ». Pas de toux, pas d'expectoration. L'œdème a beaucoup diminué. Température ce jour et les suivants : 37° à 37°4.

6 avril. — Pansement *ut supra.*

7 avril. — Sur le conseil de M. Monod, on enlève tout drain. On enlève les points de suture de la peau. Pansement à plat au salol. La congestion a tout à fait disparu.

8 avril. — Même état. L'œdème a disparu. Douleur au côté gauche. Rien à l'auscultation. Liniment chloroformé.

10 avril. — Etat général bon. Appétit excellent. Le malade reprend un air de santé qui contraste avec la pâleur des premiers jours.

12, 13, 14 avril. — Rien de nouveau. Pansement tous les trois jours. Il sort toujours un peu de liquide teinté de sang par la fistule. Ce liquide n'a aucune odeur.

17 avril. — Le malade demande à aller au jardin. On le lui permet.

29 avril. — L'orifice n'est pas encore fermé. Mais le malade se sent si bien qu'il demande à sortir de l'hôpital.

Il n'est revenu que trois fois se faire panser. Nous avons appris depuis que la guérison a été complète. N'a pas été revu.

Obs. II. — *Abcès du poumon. Pneumotomie*[1].

B., 35 ans, entre à l'hôpital Saint-Antoine, service de M. le docteur Gaucher, le 13 mars 1893.

Antécédents héréditaires. — Père 66 ans, bien portant. Mère morte, ne sait à la suite de quelle maladie. Marié, trois enfants, tous en bonne santé.

Antécédents personnels. — Jamais malade. En 1892, quelques douleurs rhumatismales, séjour d'un mois à l'hôpital. La maladie actuelle remonte au 6 août 1892 ; malade jusque-là robuste, ne toussant pas, n'ayant jamais craché le sang. A cette date, pleurésie droite ; séjour à Saint-Antoine, service de M. le docteur Brissaud ; dès ce moment, expectoration très abondante. Part pour Vincennes au bout d'un mois. Vingt jours après, ne toussait plus, ni ne crachait. Trois semaines après, il est repris de toux et de crachats verdâtres, avec douleurs de poitrine, l'empêchant de travailler. Appétit assez bon. Fièvre quelquefois. Jamais d'hémoptysie.

Mars 1893. — Nouvelle poussée pulmonaire. Le malade entre à Saint-Antoine, service de M. le docteur Gaucher.

Octobre 1893. — Depuis ce moment, jusqu'à ce jour : toux fréquente, par quintes, à la suite desquelles, crachats verdâtres nummulaires, ressemblant à ceux des tuberculeux ; ils sont abondants ; jamais cependant de véritable vomique ; le malade remplit environ un crachoir

[1] D'après la note remise par M. Raffray, interne de service.

Digitized by Google

dans les vingt-quatre heures. L'examen bactériologique a été fait quatre fois; jamais de bacilles. Douleurs à l'inspiration. Sueurs fréquentes. Fièvre habituelle; 38°3 en moyenne le soir. Palpitations. Sommeil mauvais. Cauchemars (alcoolisme). L'appétit est conservé; cependant, le malade a beaucoup maigri; les forces sont diminuées. Teint jaunâtre, cireux : conjonctives décolorées; faciès un peu bouffi; doigts hippocratiques.

A l'examen. — Cœur sain. Abdomen météorisé, pas d'ascite. Foie et rate normaux.

Thorax. — Inspection et mensuration : rien. Percussion : matité, dans toute l'étendue du côté droit, surtout prononcée à la base. Vibrations conservées.

Auscultation. — Les signes sont très nets : on peut diviser le poumon droit en trois zones : *Sommet.* (Matité, souffle intense expiratoire; pas de bronchophonie, ni de pectoriloquie aphone.) — *Partie moyenne.* (Matité, souffle amphorique; au moment de la toux, gros râles humides. Bronchophonie. Pectoriloquie. Pas de succussion.) — *Base.* (Matité, absence de murmure vésiculaire.)

Poumon gauche sain.

Examen des urines, négatif.

Il résulte de cet examen qu'il doit exister dans le poumon, à la partie moyenne, une cavité suppurante qui se vide en partie dans les bronches; à moins, ce qui est peu probable, qu'il s'agisse d'une pleurésie interlobaire enkystée également ouverte dans les bronches.

Deux ponctions ont été faites en médecine, pour vérifier ce diagnostic, sans résultat. Une troisième ponction est faite en chirurgie le 29 octobre, par M. Walther, suppléant alors M. Monod; elle n'a aussi donné qu'un peu de sang, pas une goutte de pus.

Opération. — Le 28 novembre, M. Monod décide d'aller à la recherche du foyer, en se fondant sur les signes fournis par l'auscultation.

Il procède d'abord à une nouvelle ponction, en enfonçant le trocart, au niveau de la pointe de l'omoplate, à quatre travers de doigt en dehors de la ligne épineuse, entre la septième et la huitième côte, au point où siège le maximum du souffle amphorique.

Il sort par la canule du trocart un peu de pus sanguinolent, et surtout de l'air, à chaque mouvement respiratoire; ce qui montre qu'on a bien pénétré dans le parenchyme pulmonaire ou du moins dans une cavité qui communique avec les bronches.

Une longue incision en U circonscrit un lambeau à base supérieure, dont le centre correspond à l'orifice de ponction. La peau et les muscles sont coupés du même coup, et le lambeau rapidement disséqué de bas en haut, et relevé.

La cage thoracique à découvert, M. Monod dénude la côte qui est à la partie la plus élevée de la plaie, et qui doit être la sixième; il faut pour cela faire fortement tirer le bras en avant, pour éloigner l'omoplate.

Cette côte, est coupée avec le costotome, sur une étendue de quatre centimètres environ.

Digitized by Google

A travers cette brèche, on peut voir, puis toucher la plèvre, épaissie et manifestement adhérente. Elle est coupée avec précaution aux ciseaux, sans toucher au poumon, malgré les secousses de toux qui gênent la manœuvre.

Le poumon est à nu ; il est entamé par le thermocautère, pénétrant à quelques centimètres de profondeur, sans rencontrer la cavité suppurante.

A l'aide du trocart et de l'aspirateur Dieulafoy, je cherche à la découvrir ; j'enfonce d'abord l'instrument obliquement en bas, sur le conseil de M. Walther, qui veut bien m'assister, parce que dans cette direction, le tissu pulmonaire paraît bomber ; résultat négatif. Je l'enfonce alors obliquement en haut, me dirigeant vers un point, où, au doigt, le parenchyme pulmonaire m'a paru plus dense et comme sclérosé ; je me souvenais d'ailleurs qu'à l'auscultation, le souffle se propageait plutôt par en haut, que par en bas. Poussant donc profondément dans cette direction, j'ai, au bout d'un instant, la sensation que l'extrémité de l'instrument est plus libre, comme si elle avait pénétré dans une cavité. Retirant alors la pointe du trocart, et laissant la canule en place, je fais pratiquer l'aspiration, et j'ai la satisfaction de voir apparaître dans le corps de pompe quelques gouttes de pus franc.

Avant d'aller plus loin, pour me donner du jour, et faciliter l'action ultérieure, je résèque l'extrémité interne de la côte dénudée, jusqu'aux articulations costo-vertébrales. Sur la canule du trocart laissée en place, je coupe le poumon au thermocautère pour mettre largement à nu la cavité découverte, sans y parvenir. C'est seulement avec le doigt, engagé dans la brèche pulmonaire ouverte par le thermocautère, et poussé le long du trocart, que je finis par pénétrer dans une cavité très profondément située, à bout de doigt, à dix centimètres au moins de la surface de la plaie.

Cette cavité est double, ou mieux à deux compartiments juxtaposés, séparés par une sorte d'éperon à bord mousse ; le tout a le volume d'une petite noix. Je touche cette cavité avec un pinceau trempé dans une solution de chlorure de zinc à 1/10, me gardant d'y pousser aucune injection. Un drain garni de gaze iodoformée est placé dans la cavité pulmonaire. Réunion de la plaie à la soie ; drain sous le lambeau. Gaze iodoformée. Ouate et bandage de corps.

Marche. — Les suites opératoires ont été excellentes. La température qui, le lendemain de l'opération, était montée à 39°5, était redescendue le troisième jour à 37°3, pour ne plus se relever. L'expectoration qui, avant l'opération, était abondante, avec les caractères sus-indiqués, s'est immédiatement modifiée. Le 29 novembre, elle était à peu près nulle et composée surtout de quelques crachats hémoptoïques ; elle a repris les jours suivants : d'abord dix à douze crachats muco-purulents dans les vingt-quatre heures ; puis de moins en moins abondants. Le 5 décembre, l'expectoration était totalement supprimée.

La toux a suivi une marche parallèle à l'expectoration. Modification

Digitized by Google

correspondante dans les signes stéthoscopiques. Dès le 29 novembre, le lendemain de l'opération, le souffle amphorique, si intense la veille, avait disparu ; il était remplacé par une respiration simplement rude. Ce timbre rude a persisté jusqu'à la sortie du malade.

La plaie s'est réunie en partie seulement par première intention. Le 3 décembre, on fait sauter quelques-uns des fils inférieurs et il sort quelques gouttes de pus. Les fils des bords latéraux du lambeau sont enlevés quelques jours plus tard ; à ce niveau, la réunion est parfaite.

Le drain, introduit dans la cavité pulmonaire, est laissé en place pendant un mois ; à travers ce drain, au début, l'air sortait brusquement à chaque expiration ; il s'était même produit, au début, un peu d'emphysème sous le lambeau, qui avait motivé l'ablation prématurée de quelques-uns des points des uture. L'issue d'air, à l'expiration, a persisté, même après l'ablation du drain, se faisant jour par le trajet qui lui donnait passage et qui est resté longtemps fistuleux.

L'état général s'est peu à peu amélioré, l'appétit est revenu et le malade a engraissé. A sa sortie de l'hôpital, en mars 1894, son état général était excellent; il n'y avait plus ni toux, ni expectoration. Des signes fournis autrefois par l'auscultation, il ne restait qu'une respiration rude au niveau du point opéré. L'orifice fistuleux n'était pas fermé. Cet homme est revenu aux pansements externes jusqu'en mai 1894. A cette époque, la cicatrisation était complète. Il n'a pas été revu.

J'ai cru qu'il était intéressant de joindre ces deux faits à la discussion actuellement engagée. Ils témoignent de l'utilité de l'intervention dans certains cas de lésions bien localisées du poumon, non diathésiques et accessibles.

J'ajouterai quelques mots au sujet du procédé auquel il convient d'avoir recours pour atteindre le foyer.

Contrairement à ce qui a été dit, l'exploration que l'on peut appeler indirecte du poumon, à savoir, les signes fournis par l'auscultation et la percussion, peut dans certains cas, mes deux faits le prouvent, fournir des renseignements très utiles. C'est, en effet, en suivant les indications données par mes collègues de médecine, que j'ai pu, dans l'un et l'autre cas, faire mon incision des parties molles, à peu de chose près, en bonne place.

Dans tous deux cependant, la lésion était beaucoup plus profonde qu'on ne le supposait; et l'aspect extérieur du poumon n'a pas été d'un grand secours pour la découvrir. C'est, l'aiguille aspiratrice à la main, que je suis parvenu à la déceler après quelques tâtonnements.

Sans nier le service que peut rendre, en certaines circonstances, l'exploration à travers la plèvre décollée, préconisée par M. Tuffier, il est bien certain que, chez mes deux malades, elle eût été insuffisante. J'ai dû avoir recours, comme M. Bazy, à l'exploration directe qui, seule dans ces cas, pouvait conduire au but.

Digitized by Google

Celle-ci nécessite l'ouverture méthodique de la plèvre. Vous avez vu que, chez mes deux malades, elle n'a eu aucun inconvénient, qu'il ne s'est pas produit ombre de pneumothorax. Je me demande s'il ne doit pas en être ainsi dans la plupart des cas analogues, où l'on intervient pour des lésions inflammatoires du poumon datant ordinairement de loin.

J'ai été très frappé, en effet, en parcourant le tableau dressé par M. Reclus, à la suite du remarquable rapport qu'il a lu au dernier congrès de chirurgie, de voir que, sur trente-neuf observations de pneumotomie rassemblées par lui, deux fois seulement, des accidents imputables au pneumothorax ont été relevés; dans un seul cas, celui de Roux, ils ont eu une certaine importance, et cependant, le malade a guéri. Cette constatation me paraît encourageante pour les pneumotomistes de l'avenir.

M. Terrier. — Je tiens à souligner, à mon tour, la valeur de l'examen médical, quand il s'agit de préciser le lieu de l'intervention chirurgicale pulmonaire, et, comme exemple de ma conduite, en pareil cas, je veux relater les deux faits suivants :

Le premier concerne un jeune homme de haute situation, chez qui je suis intervenu pour évacuer un abcès pulmonaire consécutif à un abcès du foie. Voici comment j'ai procédé : Une ponction m'ayant permis de déterminer exactement le siège du foyer pulmonaire, j'ai réséqué deux cartilages costaux pour mettre la plèvre à nu dans une étendue convenable. La plèvre était très adhérente et, mon champ d'action étant ainsi déterminé, j'ai pu inciser devant moi, avec un bistouri et point du tout avec un thermocautère. Assez vite, je suis tombé sur une cavité pulmonaire que j'ai vidée sans autre incident. Les suites de cette intervention ont été satisfaisantes et le malade est aujourd'hui parfaitement guéri; mais cet heureux résultat n'a pas réclamé moins de trois ou quatre mois. J'ajoute qu'à plusieurs reprises, durant ce laps de temps, nous avons eu à compter, soit avec des hémorrhagies qui se produisaient au sein de la poche, sous l'influence de la moindre fatigue, soit avec des poussées de broncho-pneumonie plus ou moins étendues. Cette lenteur de la guérison et ces alertes consécutives sont à noter soigneusement, car je les crois fréquentes en pareil cas.

Le deuxième malade dont il me reste à vous parler en témoigne. Il s'agit de l'un de nos confrères de la marine, chez lequel un abcès hépatique s'était vidé par les bronches. Je l'ai opéré dans mon service de l'hôpital Bichat. L'auscultation et la percussion, puis la ponction, m'ont permis de préciser le siège de la collection pulmonaire, que j'ai évacuée par incision directe au bistouri après

Digitized by Google

résection costale. Guérison s'en est suivie ; mais, cette fois encore, la convalescence a été maintes fois troublée par des hémorrhagies et des poussées inflammatoires semblables à celles que je vous ai signalées chez mon autre opéré.

Présentations de malades.

1° *Hystérectomie sacrée pour cancer de l'utérus. — Guérison persistante après deux ans et huit mois.*

M. P. Michaux. — J'ai l'honneur de présenter à la Société de chirurgie une femme de 60 ans que j'ai opérée, il y a deux ans et huit mois, par l'hystérectomie sacrée, pour un cancer de l'utérus qui s'était développé six à huit mois avant et qui se présentait dans les conditions les plus déplorables, tant au point de vue général (cachexie très avancée, amaigrissement, perte des forces), qu'au point de vue local (destruction complète de tout le col, invasion de la muqueuse vaginale dans une petite étendue à la partie antérieure). J'ai cru, après une autre opération du même genre, que l'hystérectomie vaginale serait pour ainsi dire impraticable, en raison de l'impossibilité où je me serais trouvé de saisir une portion suffisamment résistante du col de l'utérus.

L'opération a été faite par une incision latérale gauche, avec résection du coccyx et d'une large partie du sacrum, au-dessous du troisième trou sacré. L'utérus a été péniblement amené, mais solidement saisi. J'ai pu, dans de très bonnes conditions, enlever l'utérus, le col et la partie voisine du vagin. Les résultats ont été excellents, bien que j'aie dû laisser en place un certain nombre de longues pinces pour assurer l'hémostase.

Aujourd'hui, deux ans et huit mois après l'opération, l'état général et l'état local sont aussi satisfaisants que possible, la malade a une mine superbe, elle a engraissé considérablement et le résultat est certainement aussi satisfaisant que possible, malgré une légère hernie sacrée qui sera facilement maintenue par une pelote appropriée.

J'ai fait quatre fois l'hystérectomie sacrée ; je la considère comme une méthode exceptionnelle convenant, seulement, aux cas où la lésion cervicale et vaginale, sans être trop étendue, rend cependant très difficile, pour ne pas dire impossible, l'emploi de l'hystérectomie vaginale.

J'ai guéri mes quatre malades ; l'une d'elles est morte un an après, deux autres ont été perdues de vue au bout de quatre ou

Digitized by Google

six mois; la dernière est celle que je viens de vous présenter dans un état si satisfaisant.

2° *Anévrysme poplité guéri par la ligature.*

M. Marchand présente le malade dont il a donné l'observation dans la séance du 20 novembre. L'opération date de neuf mois et la guérison se maintient parfaite.

3° *Énorme tumeur de la cuisse.*

M. Ferrand (de Blois) présente un malade atteint d'une énorme tumeur qui occupe toute la face interne et toute la hauteur de la cuisse droite. M. Ferrand se propose d'enlever cette tumeur et demande l'avis des membres de la Société. La masse est de constance fibro-sarcomateuse, les ganglions de la fosse iliaque sont indemnes et l'état général est bon.

Présentations de pièces.

1° *Pied bot*

M. Rochard présente les moules, avant et après intervention, d'un pied bot invétéré qu'il a traité par la résection de l'astragale, du scaphoïde et des deux tiers antérieurs du calcanéum.

2° *Fibrome de l'urèthre.*

M. Routier. — Messieurs, la pièce que j'ai l'honneur de vous présenter est un fibrome de 375 grammes, que j'ai enlevé à une femme; ce fibrome était adhérent au canal de l'urèthre et simulait une cystocèle. La partie de muqueuse vaginale, qui faisait saillie entre les lèvres de la vulve, était ulcérée et ressemblait absolument à un col utérin exulcéré, si bien qu'elle m'avait été adressée pour des troubles urinaires en rapport avec une chute totale de la matrice. Le toucher permettait de rectifier facilement ce diagnostic, l'utérus était loin derrière et à sa place, la tumeur était très limitée en arrière et dépendait évidemment du canal urétral. L'ablation

Digitized by Google

a été on ne peut plus facile, j'ai circonscrit, par un ellipse, la partie de muqueuse vaginale ulcérée, et j'ai pu, avec les doigts, décortiquer ce volumineux fibrome. Quelques coups de ciseaux l'ont libéré de ses adhérences à la partie musculeuse du canal, qui n'a pas été entamée. Un surjet au catgut m'a permis de combler la vaste cavité qui résultait de cette ablation, et la muqueuse vaginale a été suturée au crin de Florence. Aujourd'hui, huit jours après, la malade est parfaitement guérie, sans avoir eu ni rétention, ni incontinence d'urine.

Présentation d'instruments.

Bouton anastomotique pour faciliter les sutures intestinales.

M. Chaput présente l'instrument et se réserve de donner, dans la prochaine séance, les détails voulus sur ses avantages et son mode d'emploi.

Élections.

La Société procède, par la voie du scrutin, à la nomination des commissions pour les prix :

MM. Périer, Michaux, Berger, Ricard et Gérard-Marchant sont nommés membres de la commission pour le prix Laborie.

MM. Polaillon, Richelot, Segond, Felizet et Tillaux sont nommés membres de la commission pour le prix Ricord.

MM. Schwartz, J.-L. Championnière, Bazy, Picqué et Chaput sont nommés membres de la commission pour le prix Demarquay.

La séance est levée à 5 heures 25 minutes.

Le Secrétaire annuel,
Paul Segond.

Digitized by Google

Séance du 11 décembre 1895.

Présidence de M. Th. Anger.

Le procès-verbal de la précédente séance est lu et adopté.

Correspondance.

La correspondance comprend :

1° Les journaux et publications périodiques de la semaine;

2° Une lettre de M. le Dr Buffet (d'Evreux), qui demande à être inscrit parmi les candidats au titre de membre correspondant.

A propos du procès-verbal.

M. S. Pozzi. — Je tiens à bien spécifier que dans notre récente discussion, je n'ai pas seulement parlé des élévations thermiques particulières aux hémorrhagies intra-péritonéales post-opératoires. Je vous ai communiqué, en effet, le résultat de mes observations, aussi bien pour les hématocèles pelviennes intra-péritonéales après rupture de grossesse tubaire, que pour les hémorrhagies intra-ligamenteuses survenues à la suite d'ablation d'annexes. J'ai même généralisé plus encore, en vous signalant l'élévation de la température à la suite de la résorption des grands épanchements sanguins ou séro-sanguins dans le tissu cellulaire. Quant à la réflexion de M. Quénu sur mon erreur chronologique, elle n'a pas raison d'être, attendu que j'ai très soigneusement distingué les ascensions thermiques initiales des ascensions thermiques tardives. Je n'ai guère insisté sur les premières, pour cette bonne raison que je ne les ai jamais vues et que jusqu'ici, la règle a toujours été pour moi de vérifier la doctrine classique, en observant, au début des hémorrhagies de l'hypothermie et non point de l'hyperthermie. J'ai seulement envisagé les ascensions thermiques tardives contemporaines de la résorption et survenant sans suppuration. C'est à elles seules que j'applique la théorie chimique que j'ai développée et je maintiens que pour expliquer ces ascensions tardives, il est impossible d'accepter la réaction réflexe indiquée par M. Quénu.

Digitized by Google

A propos de la correspondance.

M. Tillaux, au nom de M. le Dr Buffet (d'Elbeuf), dépose une série d'observations intitulées comme il suit :

1° *Grand écrasement du bras. Traitement par l'embaumement et la conservation ;*

2° *Pleurésie purulente avec vomiques, opération de Létiévant Estlander. Grattage et pansement direct de la plèvre. Guérison.*

3° *Trois observations de fracture de rotule traitées par la suture.* (M. Michaux, rapporteur).

Communication.

Un nouveau bouton anastomotique pour les opérations intestinales,

Par le Dr CHAPUT.

I. — *Description de l'instrument.*

J'ai fait construire cinq modèles de boutons de tailles différentes.

Je prendrai, comme type de description, le grand modèle n° 5, destiné à la gastro-entérostomie et à l'entéro-anastomose.

Fig. 1. — Bouton n° 5 vu de face et de profil.

Mon bouton, vu de face, a la forme d'un anneau elliptique. Son orifice central mesure 5 millimètres de large sur 30 millimètres de long. L'orifice est bordé par des lames séparées par six incisures.

Lorsqu'on regarde le bouton de profil, on constate que ses bords sont excavés en gouttière ; cette gouttière circulaire mesure 7 millimètres de profondeur et 1 centimètre de large. Les bords

Digitized by Google

de la gouttière sont représentés par les lames et incisures signalées plus haut.

La longueur totale de l'instrument est de 46 millimètres. Sa largeur, de 21 à 22 millimètres.

Le bouton n° 4 est destiné à exécuter la suture circulaire du gros intestin;

Les n°s 3 et 2 servent à la suture circulaire de l'intestin grêle.

Le n° 1 sert pour la cholécystentérostomie ou pour la suture circulaire des intestins grêles de petit calibre.

II. — *Idée générale du rôle de l'instrument.*

Supposons que nous voulions établir une entéro-anastomose avec notre bouton n° 5. Une incision longitudinale est faite sur une des anses, suffisamment longue pour admettre le bouton. Une suture en bourse est faufilée à travers les lèvres de l'orifice, puis,

Fig. 2. — Idée générale du rôle de l'instrument. La gouttière n'est plus serrée.

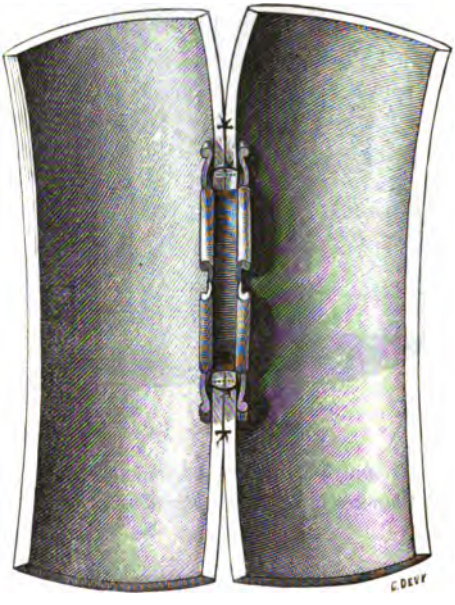

Fig. 3. — La même que précédemment. La gouttière est serrée.

nous plaçons le bouton à cheval sur l'incision, nous serrons la suture en bourse, et nous la nouons au fond de la gouttière du bouton, de telle sorte qu'une moitié du bouton est dans l'intestin et l'autre est dehors.

Je fais, sur l'autre anse, une incision longitudinale comme plus

Digitized by Google

haut, je la borde d'une suture en bourse, j'introduis la portion émergente du bouton dans l'incision en question, et je noue le fil au fond de la gouttière du bouton. Nous avons donc l'aspect donné par la figure 2. A travers les parois intestinales, je rapproche avec les doigts les bords de la gouttière, qui m'économisent ainsi un étage de suture (*fig.* 3).

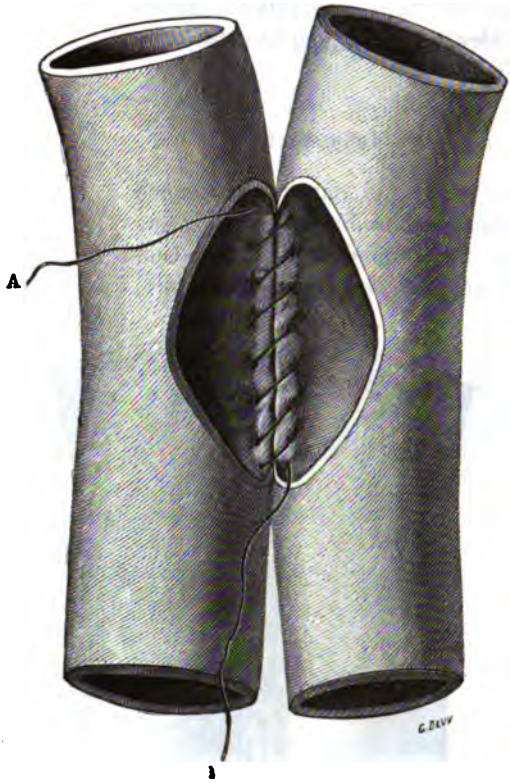

Fig. 4. — Entéro-anastomose.
Surjet sur les lèvres postérieures avec le fil AB.

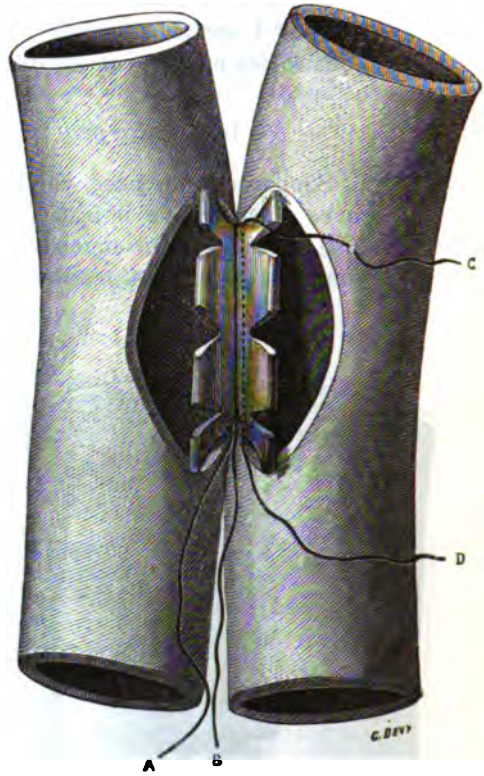

Fig. 5. — Le fil AB a été noué.
On passe le plein du fil CD dans la gorge postérieure de la gouttière.

Quelques points séro-séreux très espacés complètent au besoin l'opération.

Le principe de l'instrument réside donc en ceci, que les bords de la gouttière sont malléables et peuvent être rapprochés facilement par la pression des doigts.

Les incisures permettent d'augmenter la flexibilité du métal et de diviser le travail du serrage entre plusieurs segments qu'on traite successivement. Fait curieux, il est plus facile de fermer la gouttière que de l'ouvrir, après l'avoir fermée; on constate alors

Digitized by Google

qu'elle constitue un moyen de contention sérieux, mais nullement dangereux.

La technique que je viens de décrire, est avantageuse comme méthode de démonstration; comme procédé, elle a de nombreux inconvénients.

Je vais maintenant décrire le manuel opératoire proprement dit.

III. — *Manuel opératoire.*

1° *Entéro-anastomose.* — Il s'agit d'une entéro-anastomose.

1er *temps.* J'ai incisé les deux anses d'intestin; sur les lèvres postérieures des deux incisions (lèvres éloignées de l'opérateur), je fais une suture en surjet qui les accole l'une à l'autre. (fig. 4).

Fig. 6. — Avec le chef C du fil CD, on fait le surjet des lèvres antérieures.

Fig. 7. — Le surjet est terminé; on voit le bouton par transparence.

2e *temps.* Je place la gorge postérieure de mon bouton, à cheval sur le surjet, je rabats le chef supérieur de ce surjet dans la gorge antérieure, et je noue les deux chefs du fil, non pas sur le milieu de la gouttière, mais à son extrémité (figure 5).

3e *temps.* Je rabats le bouton à gauche (ou à droite), de façon à exposer sa gorge postérieure. Dans cette gorge, j'engage le plein

Digitized by Google

d'un fil que je maintiens en place; puis je replace le bouton dans sa position primitive (fig. 5, fil CD).

4° *temps*. Avec le chef supérieur C du fil C D, je fais un surjet sur les lèvres antérieures. Ce surjet n'est pas encore terminé sur la figure 6. Il est terminé sur la figure 7; il ne reste plus qu'à nouer les deux chefs C et D.

5° *temps*. Déprimant alors, avec une sonde cannelée, la suture antérieure, je serre, avec les doigts, les bords de la gouttière à travers les parois intestinales.

Si l'affrontement est parfait, les sutures complémentaires sont inutiles; en cas contraire, on se contentera de sutures séro-séreuses espacées les unes des autres d'un centimètre environ. Huit sutures suffiront pour le bouton n° 5. La technique de la gastro-entérostomie et de la cholécystentérostomie est identique à celle de l'entéro-anastomose.

2° *Suture circulaire*. — Nous traiterons les deux orifices circulaires, de la même façon que ceux de l'entéro-anastomose; on placera un surjet sur la demi-circonférence postérieure des deux



Fig. 8. — Suture circulaire.

orifices, on le nouera sur le bouton. On glissera un second fil dans la gorge postérieure du bouton; avec un des chefs, on fera le surjet des lèvres antérieures, on nouera et on fermera la gouttière.

Il est indispensable, avant de commencer l'opération, de vérifier si le volume du bouton n'est pas disproportionné avec le calibre de l'intestin.

Si l'un des deux orifices était moins large que l'autre, on l'agrandirait par une fente longitudinale dont on exciserait les lambeaux triangulaires flottants [1].

[1] Je conseille de faire les surjets avec de la soie moyenne résistante (une soie fine casserait); l'aiguille droite ordinaire, qui sert pour suturer la peau, convient très bien.

Digitized by Google

IV. — *Qualités du nouveau bouton, sa supériorité sur le bouton de Murphy.*

L'opération avec mon bouton est très rapide ; elle est même plus rapide que celle de Murphy, puisque je ne fais qu'un seul surjet (en deux fois), tandis que Murphy en fait deux.

Mon bouton est moins volumineux (circonférence) que le plus petit bouton de Murphy ; ce dernier mesure 66 millimètres de circonférence, tandis que le mien, après serrage, ne dépasse guère 55 à 60 millimètres.

L'orifice de chacun de mes boutons est infiniment plus large que celui des boutons de Murphy correspondants.

Avec mon instrument, j'ai la notion exacte du degré de striction que j'opère ; bien plus, il m'est impossible de serrer trop fort, car la flexibilité des lames ne leur permettrait pas d'exercer une compression intense.

Au contraire, avec le Murphy, on a tendance à serrer trop fort ; il en résulte fréquemment du sphacèle ou une perforation à l'emporte-pièce.

Nous avons tous déploré qu'après avoir articulé un bouton de Murphy, on ne puisse le désarticuler ; rien de semblable avec mon bouton qu'on desserre très facilement avec le pavillon d'une sonde cannelée.

Dans plusieurs observations, le bouton de Murphy a eu son canal oblitéré par des matières alimentaires ou fécales ; ce danger est beaucoup moins à craindre avec mon bouton dont l'orifice très court ne mesure que quelques millimètres.

On reproche encore, avec raison, au bouton de Murphy, d'être délicat, de se détraquer facilement, de perdre ou de fausser ses ressorts mal soudés à l'étain ; mon appareil, beaucoup plus simple, ne peut se détériorer ; aucun mécanisme compliqué n'entre dans sa structure et son rôle est entièrement basé sur une propriété physique irréductible, la malléabilité de l'étain.

Le bouton de Murphy ne donne que des orifices insuffisants dans les cas de gastro-entérostomie ; mon instrument nous donne un orifice définitif de 6 à 8 centimètres de longueur, beaucoup moins exposé à la sténose consécutive.

J'ai gardé pour la fin la qualité la plus importante de la nouvelle méthode.

Tandis que le bouton de Murphy ne se libère qu'en sphacélant l'intestin, mon bouton ne sphacèle pas.

J'en ai eu la preuve dans mon observation, I, où la mort survint au bout de 48 heures (congestion pulmonaire par éther); dans

Digitized by Google

l'observation II, où la mort par vomissements incoercibles survint au dixième jour; dans ces deux cas, les tissus pincés n'étaient nullement sphacélés.

Enfin, dans l'observation III, le bouton tomba dans le rectum au dixième jour ; on voyait, au fond de la gouttière, les deux fils des sutures en bourse, mais il n'y avait pas de tissu sphacélé entre les bords de la gouttière.

Mécanisme de l'élimination du bouton. — Le serrage de la gouttière maintient l'intestin, mais ne le comprime pas très énergiquement ; après avoir appliqué et serré un bouton, il est facile, en fendant l'intestin et en coupant les sutures en bourse, de constater qu'on peut, par des tractions légères, extraire l'intestin de la gouttière.

Les sutures en bourse qui appliquent les bords d'un grand orifice autour de l'orifice beaucoup plus petit du bouton, tiraillent fortement les tissus. Au bout de quelques jours, elles ont coupé ces tissus, et la pression de la gouttière n'est pas suffisante pour empêcher les tissus de s'échapper, sollicités qu'ils sont par leur élasticité naturelle. L'orifice intestinal rétréci par la violence de la suture en bourse, tend donc à reprendre ses dimensions et il les reprend en s'échappant de la gouttière, aussitôt que la suture en bourse ne le contraint plus.

Quand les bords de l'orifice anastomotique sont complètement dégagés, le bouton tombe libre dans le bout inférieur de l'intestin, poussé qu'il est par le courant alimentaire.

V. — *Résultats obtenus en clinique.*

Dans une première observation, il s'agissait d'un homme atteint d'un cancer du pylore, profondément cachectique et en outre tuberculeux.

Je lui fis une gastro-entérostomie avec mon bouton ; je liai, à la gaze iodoformée, le bout supérieur de l'intestin, puis, j'établis une entéro-anastomose entre l'anse qui montait à l'estomac et celle qui en descendait, afin de rétablir le cours de la bile. Le malade qui avait été anesthésié à l'éther eut, de ce fait, une congestion pulmonaire dont il mourut au bout de 48 heures. L'autopsie confirma les lésions du poumon et l'intégrité du péritoine et de la suture. Il n'y avait pas de sphacèle des tissus serrés dans la gouttière.

Mon second malade présentait des signes de sténose pylorique grave ; une laparotomie exploratrice montra, comme seules lésions, une coudure de la région pylorique.

Je fis la gastro-entérostomie avec mon bouton. Après l'opéra-

Digitized by Google

tion, le malade présenta des vomissements tellement répétés et tellement intenses qu'il rompit les sutures de la paroi abdominale et qu'on dut réduire l'intestin hernié et refaire la suture. Le malade mourut enfin d'inanition, au dixième jour. En reconstituant l'histoire du malade, nous arrivâmes à cette conclusion, que les vomissements s'expliquaient par un début de tabes ; on trouvera dans l'observation les détails circonstanciés qui autorisent cette opinion.

Quoi qu'il en soit, l'autopsie montra l'intégrité du péritoine ; la gastro-entérostomie était en parfait état. Il semble donc que la méthode soit bien parfaite, pour que l'anastomose ait résisté à dix jours de vomissements si violents qu'ils rompirent la plaie abdominale.

Le bouton était encore en place et les tissus, serrés par la gouttière, étaient accolés et non sphacélés.

Dans ma troisième observation, il s'agissait d'un vieillard âgé de 71 ans, atteint d'un carcinome du côlon transverse. J'exécutai l'anastomose de l'intestin grêle et de l'S iliaque, avec mon bouton.

Le malade supporta d'abord très bien cette opération ; ultérieurement, il fut pris de phénomènes de paralysie intestinale nullement liés à l'opération, et dus à la distension du gros intestin, dans lequel les matières s'accumulaient sans écoulement possible, à cause du cancer, d'une part, et de la valvule iléo-cœcale d'autre part. Cette paralysie me conduisit à une seconde laparotomie, au cours de laquelle, je constatai l'intégrité du péritoine, l'intégrité de la suture et la disparition du bouton. Je fis, en outre, la section complète et l'oblitération en cul-de-sac de la fin de l'intestin grêle, entre l'anastomose et le cœcum, et je terminai cette intervention, par un anus contre nature sur le côlon transverse.

Quand l'opération fut terminée, je pratiquai le toucher rectal et je ramenai le bouton tombé dans le rectum. Celui-ci portait au fond de la gouttière les deux fils des sutures en bourse, mais il n'y avait pas de tissu sphacélé entre les lames de l'instrument.

Ma quatrième observation est relative à une femme, âgée de 58 ans, atteinte d'un cancer du pylore ; je fis sur elle : 1° la gastro-entérostomie avec mon bouton ; 2° une ligature du bout supérieur de l'intestin ; 3° une entéro-anastomose pour rétablir le cours de la bile arrêté par la ligature. La malade, opérée le 27 septembre, vit encore aujourd'hui (11 décembre 1895) ; elle digère assez bien, elle ne vomit plus, la dilatation gastrique a disparu. Les boutons n'ont pas été retrouvés dans les selles.

Ces quatre observations démontrent :

1° Que l'emploi du *bouton* est rationnel et bénin, et que, jusqu'ici, aucun inconvénient ne paraît devoir être attribué à cette méthode opératoire ;

Digitized by Google

2° Que le bouton s'élimine facilement chez l'homme.
3° Qu'il ne produit pas le sphacèle des tissus.

Obs. I. — *Cancer du pylore. Gastro-entérostomie avec le bouton anastomotique. Ligature de l'intestin en amont. Entéro-anastomose. Mort de congestion pulmonaire due à l'éther. Présentation des pièces. Sutures normales* [1].

A. R., 36 ans, carrier, entre le 5 août 1895, salle Pidoux, dans le service de M. Albert Mathieu.

Pas d'antécédents héréditaires à noter.

Pas de maladies antérieures, ni de syphilis.

Il boit deux litres de vin par jour, sans compter les petits verres.

La maladie actuelle a commencé il y a deux mois, en mai 1895, par un vomissement alimentaire mélangé de bile, trois quarts d'heure après le repas.

Depuis lors, les vomissements vont en augmentant de fréquence et finissent par se produire après chaque repas.

Ils sont toujours précédés par une quinte de toux. Le malade tousse d'ailleurs depuis cinq ou six mois, avec une expectoration peu abondante; il a des sueurs nocturnes très abondantes.

Il se plaint, en outre, d'une douleur dans le côté gauche de l'abdomen. Cette douleur date d'il y a deux ans.

Depuis quinze jours, il est obligé de garder le lit à cause d'une grande faiblesse; son amaigrissement est considérable. Il a diminué de 52 livres en deux mois.

Etat actuel. — Le malade tousse beaucoup, surtout la nuit, mais il crache peu. La toux s'accompagne de vomissements.

L'appétit est conservé; le malade éprouve une sensation de pesanteur au niveau de l'estomac. Les vomissements surviennent parfois sans toux; dans ce cas, ils se font sans effort et surviennent une, deux, trois heures après le repas.

Jamais d'hématémèses. Constipation légère.

Signes physiques. — Le malade est très maigre; ses téguments sont très pigmentés depuis un mois. La pigmentation a commencé par les régions découvertes : face, narines, thorax.

Poumon. En arrière : A droite. — La percussion est douloureuse dans la fosse sus-épineuse. Cette région est submate.

Expiration prolongée au sommet droit.

A gauche. — Rien.

En avant. — Bruits normaux.

Rien au cœur.

Appareil digestif. — Le *foie* est normal.

Estomac.—La grosse tubérosité est très distendue et semble remonter

[1] Observation rédigée par M. Delamare, interne du service.

Digitized by Google

jusqu'au mamelon; l'extrémité inférieure de l'estomac est difficile à préciser par la percussion.

Pas de clapotement, ni de succussion.

Au niveau de la région ombilicale, on constate une saillie globuleuse, large comme la main, de sonorité tympanique, s'arrêtant au rebord des fausses côtes; elle est formée par l'estomac distendu.

A 2 centimètres au-dessus de l'ombilic, sur la ligne médiane, on perçoit une petite masse dure, du volume d'un œuf de pigeon, et qui paraît constituée par un néoplasme pylorique.

Le malade est soumis au lavage de l'estomac, mais, son état s'aggravant au lieu de s'améliorer, M. Mathieu l'envoie en chirurgie.

A ce moment, 10 septembre, en percutant l'estomac, après avoir fait boire un verre d'eau au malade, on constate que la grande courbure s'arrête à un doigt au-dessus de l'ombilic, et que le clapotement et la succussion sont très nets.

A la vue, on constate une asymétrie remarquable des régions épigastrique et ombilicale. A droite de la ligne médiane, ces régions sont excavées et descendent à 2 centimètres au-dessous du plan des fausses côtes. A gauche, au contraire, elles sont soulevées par la grosse tubérosité de l'estomac.

Opération le 14 septembre 1895.

M. le Dr Mathieu assistait à l'opération.

Anesthésie à l'éther. Incision médiane sus-ombilicale.

Je trouve, à la région pylorique, une masse grosse comme le poing, d'apparence cancéreuse.

Etant donné le mauvais état général du malade, je repousse la pylorectomie et j'opte pour la gastro-entérostomie.

Je vais à la recherche de la première anse grêle; comme son mésentère est assez court, on ne peut l'amener au-devant du côlon transverse, sans comprimer cet intestin. Je fais donc une brèche au côlon transverse et une autre à l'épiploon gastro-colique; je passe l'intestin grêle à travers ces deux brèches, de manière à l'anastomoser, non pas avec la face postérieure de l'estomac, mais avec la face antérieure.

Après avoir soulevé l'estomac avec deux fils confiés à un aide, j'incise horizontalement sa paroi antérieure.

Je place une suture en bourse sur les lèvres de l'incision et je la noue dans la gouttière du bouton.

J'incise l'intestin entre deux compresseurs. Je borde l'incision d'une suture en bourse et je noue cette suture au fond de la gouttière du bouton n° 5.

Je serre le bouton, avec les doigts, à travers les parois stomacale et intestinale.

J'applique enfin un étage de sûreté avec des fils séro-séreux très espacés.

Pour empêcher le reflux de la bile dans l'estomac, je fais une ligature à la gaze iodoformée sur le bout supérieur de l'intestin.

J'établis encore une seconde anastomose, entre le bout supérieur et le bout inférieur du jéjunum, afin de rétablir le cours de la bile.

Digitized by Google

Cette opération est conduite comme la précédente; j'emploie le bouton n° 2. Pas de suture de sûreté.

Suture de la paroi abdominale, aux crins de Florence, à deux étages (musculaire et cutané).

Après l'opération, on entoure les bras et le tronc du malade avec de la ouate, pour éviter les chances de congestion pulmonaire.

Malgré ces précautions, il survient une dyspnée effrayante, avec une expectoration très abondante et un souffle intense étendu à la totalité des deux poumons.

Le malade meurt le 16 septembre 1895.

A l'*autopsie* faite par M. Mathieu, on constate une congestion pulmonaire très intense; la suture est en parfait état, elle supporte victorieusement l'épreuve de l'eau. Le péritoine est sain.

Vous pouvez constater l'exactitude de mes assertions sur les pièces que je vous présente ici.

Réflexions. — Cette observation n'est pas démonstrative au point de vue de la valeur du bouton, le malade n'ayant pas survécu assez longtemps.

Elle n'a d'intérêt que par les pièces, sur lesquelles on peut voir que les parois serrées sont bien maintenues, mais non comprimées d'une façon dangereuse, ni sphacélées.

Obs. II. — *Rétrécissement du pylore. Gastro-entérostomie avec le bouton. Vomissements incoercibles. Mort d'épuisement. La région de l'anastomose est saine ainsi que le péritoine* [1].

X..., âgé de 41 ans, m'est adressé par mon collègue et ami le Dr Galliard.

Il présente des antécédents nerveux héréditaires très nets: son père est mort de paralysie, à l'âge de 60 ans; sa mère est morte aliénée, à l'asile de Vaucluse; un de ses frères est mort à 40 ans, dans un asile d'aliénés; un autre frère est mort tuberculeux; le malade est célibataire.

En 1880, il a contracté la syphilis (chancre à la verge, roséole, plaque muqueuse). Il se traite seulement pendant quelques semaines.

Depuis longtemps, le malade est alcoolique, il boit du vin et parfois de l'absinthe. La nuit, il éprouve des secousses musculaires des membres inférieurs, des cauchemars; le matin, il a parfois des pituites.

La maladie actuelle a débuté, il y a sept mois, par des pesanteurs gastriques.

La douleur survient d'abord trois ou quatre heures après le repas du soir; elle dure une ou deux heures et disparaît ensuite complètement.

L'appétit diminue, le malade est constipé, il maigrit, ses forces

[1] Observation rédigée sur les notes de M. Delamare, interne du service.

Digitized by Google

s'amoindrissent, il peut cependant continuer son travail, sans changer son genre d'existence. Il n'a pas de vomissements tout d'abord.

Au bout de vingt jours, les phénomènes douloureux disparaissent, le malade se croit guéri, et pendant deux mois, il ne souffre plus.

Puis, les crises douloureuses apparaissent de nouveau, plus violentes cette fois, et surviennent après chaque repas.

L'appétit diminue progressivement, la constipation devient opiniâtre, les vomissements apparaissent. Quelques heures après le repas, le malade éprouve de vives douleurs au niveau du creux épigastrique, accompagnés de l'expulsion de quelques glaires ou de vomissements alimentaires.

Les vomissements surviennent surtout après le repas du soir. Bientôt, aux aliments vomis, se mêle une quantité variable de sang noir, jamais le sang n'a été rouge.

Quinze jours après le début de cette seconde période, il entre salle Andral, chez M. Galliard, le 28 avril 1895.

On constate que le malade ne peut supporter aucun aliment et souffre aussitôt qu'il a ingéré quelque boisson.

Il existe un point douloureux épigastrique, avec irradiation dans la région dorsale.

L'estomac est dilaté; on perçoit du clapotement ; la palpation ne fait pas sentir de tumeur.

Le malade est mis au régime lacté intégral.

On pratique quatre fois le lavage de l'estomac; le liquide ressort absolument clair. Le 15 mai, trois jours après le dernier lavage, survient une hématémèse assez abondante; nouvelle hématémèse le 16 mai.

A partir de ce moment, le malade présente des vomissemente incoercibles qui résistent à tous les traitements.

Il passe en chirurgie, le 30 mai 1895.

Etat à l'entrée. — L'abdomen, de volume normal, présente un réseau veineux sous-cutané assez développé.

Le ventre est contracté; à gauche de la ligne médiane, existe une légère tuméfaction sous-cutanée, peu saillante, de la dimension d'une pièce de cinq francs, qui semble faire corps avec la partie supérieure du muscle droit du côté gauche.

La palpation en ce point est douloureuse. La douleur a cependant diminué depuis le début.

La palpation provoque, en outre, des gargouillements.

A la percussion, l'estomac est dilaté, sa grande courbure descend à trois doigts au-dessous du rebord costal ; pas de clapotement.

Le foie est petit.

Les autres appareils sont sains.

Signalons, cependant, un ptosis gauche qui a débuté il y a sept mois, en même temps que les crises gastriques. L'ouïe est un peu diminuée des deux côtés.

Le malade s'améliore rapidement sous l'influence du régime lacté; le 6 juin, je le renvoie en médecine.

Pendant les premiers jours qui suivent son retour en médecine, le

Digitized by Google

malade continue à bien digérer. Puis, la constipation revient avec les douleurs gastriques. Le malade mange peu, pour éviter le retour des douleurs.

Du 25 au 30 juillet, le malade est repris de vomissements alimentaires.

Le 30 juillet, le malade revient en chirurgie.

La situation est peu modifiée; cependant l'estomac semble descendre plus bas que l'ombilic; pas de clapotement.

Le malade accuse avoir eu, depuis deux mois, quelques mictions nocturnes involontaires. L'érection aurait diminué.

Les réflexes rotuliens, qui étaient normaux le 30 mai, ont beaucoup diminué.

Le malade se plaint d'avoir eu de vives douleurs dans les jambes depuis deux mois. Ces douleurs durent quelques minutes et sont analogues à des crampes.

Le malade placé debout sur les talons joints oscille légèrement quand on lui fait fermer les yeux; il se tient à grand'peine en équilibre sur un seul pied.

Le ptosis a disparu. Les deux pupilles sont inégales, la gauche est plus contractée que la droite; elles réagissent d'ailleurs très mal à la lumière et la distance.

M. Delamare, très compétent en neurologie, émet l'opinion qu'il s'agit peut-être d'un tabès au début, mais son diagnostic n'est pas ferme.

Quoi qu'il en soit, en présence d'accidents gastriques graves, menaçant la vie du malade, nous nous décidons, d'accord avec M. Galliard, à pratiquer une laparotomie exploratrice.

Le 2 août 1895, anesthésie à l'éther. Laparotomie médiane sus-ombilicale.

L'estomac paraît sain; on constate, à la région pylorique, un léger rétrécissement visible à la vue, qui paraît occasionné par une coudure.

Je vais à la recherche de la première anse grêle que j'amène en avant du côlon transverse.

Pour éviter l'effusion du contenu de l'estomac, je suspends cet organe avec deux fils et je le fais soulever fortement par un aide supplémentaire.

Je fais, sur l'estomac, une incision oblique à 45°, mesurant 5 centimètres de longueur. La muqueuse exposée est incisée elliptiquement. Hémostase temporaire avec mes pinces en cœur.

Placement d'une suture en bourse que je serre sur le fond de la gouttière d'un bouton n° 4.

Coprostase de l'intestin grêle entre deux pinces délicates.

Incision de l'intestin grêle; suture en bourse qu'on serre également au fond de la gouttière du bouton.

Rapprochement des bords de la gouttière à travers les parois stomacales et intestinales.

Je place, tout autour du bouton, une suture séro-séreuse en surjet.

Digitized by Google

Suture de la paroi abdominale à deux étages : un étage musculaire aux crins de Florence mis doubles, et un étage cutané aux crins également.

A partir de l'opération, le malade eut des vomissements incoercibles contre lesquels la thérapeutique est impuissante.

Le 10 août, sous l'influence des vomissements, la cicatrice de la paroi se rompit et les intestins firent hernie sous le pansement. M. Planque, interne du service, fit la réduction de l'intestin, et refit les sutures abdominales, non sans avoir constaté, au préalable, l'intégrité du péritoine et de la région opérée.

Le malade mourut le 11 août 1895 ; à l'*autopsie*, on constata l'intégrité signalée plus haut. Le bouton est en place. Les parois stomacale et intestinale sont soudées et non sphacélées.

Réflexions. — Il est intéressant de constater que la réunion gastro-intestinale n'a nullement été compromise par des vomissements incessants qui ont duré dix jours, et ont fini par rompre la cicatrice abdominale.

C'est là une démonstration très péremptoire de la valeur de cette méthode, car j'estime qu'avec tous les anciens autres procédés connus, on aurait eu la désunion des sutures.

Maintenant, quelle a été la cause des vomissements ? On peut incriminer le reflux de la bile dans l'estomac ; mais on peut encore et surtout incriminer le tabes probable signalé par M. Delamare, tabes qu'indiquaient le ptosis, les crises gastriques, les douleurs des jambes et la diminution du réflexe rotulien, et surtout la continuation des vomissements, après l'exécution de la gastro-entérostomie.

Obs. III. — *Carcinome du côlon transverse. Entéro-colostomie iliaque gauche avec le bouton. Chute du bouton, au dixième jour, dans le rectum. Mort indépendante de l'opération.*

M. T..., âgé de 71 ans, est atteint depuis six mois d'une constipation opiniâtre. Il a parfois des vomissements qu'il attribue à des indigestions, mais jamais de diarrhée ni de selles sanglantes.

Au moment où je l'examine, le malade n'a pas été à la selle depuis six semaines ; le ventre n'est que médiocrement ballonné. Au-dessus des pubis, on sent, à la palpation, la présence d'un gros boudin qui par moments, se contracte et durcit.

Le 27 août 1895, laparotomie médiane. Le côlon transverse très distendu et très allongé descend jusqu'aux pubis, il présente un diamètre de 10 centimètres environ.

Je constate la présence d'un carcinome peu volumineux à l'angle des côlons transverse et descendant. La tumeur placée trop profondément est inaccessible à l'action chirurgicale. Je me décide à pratiquer une entéro-colostomie iliaque gauche.

Digitized by Google

Je reconnais la dernière anse grêle, je l'amène au contact de l'S iliaque et j'applique mon bouton (n° 2 qui mesure environ 3 centimètres de longueur), après avoir réalisé la coprostase, avec des compresseurs, sur les deux intestins.

Après avoir serré la gouttière, j'exécute une suture complémentaire de sûreté à la soie fine. Je ne prends pas de précautions spéciales pour oblitérer le bout périphérique de l'intestin grêle.

Suture de la paroi abdominale à la soie et aux crins. Le malade supporta d'abord assez bien cette intervention, mais le ventre restait ballonné et les selles ne se rétablissaient pas. Le 6 *septembre,* le patient était très faible, apyrétique, avec un pouls à 120, la langue sèche et le ventre notablement ballonné; le malade ne vomissait pas.

Je supposais que les matières intestinales continuaient à arriver jusqu'à la valvule iléo-cœcale et qu'elles s'accumulaient dans le gros intestin, retenues en aval par le cancer et en amont par la valvule iléo-cœcale. Je résolus de remédier à cet inconvénient par une seconde opération.

Le 6 septembre 1895, après avoir anesthésié le malade, j'enlevai les fils de la laparotomie médiane. Je constatai que le péritoine était sain, que la première opération n'avait provoqué aucune complication, mais le bouton n'était plus en place.

Je fis la section de l'intestin grêle, entre l'anastomose et le cœcum, et j'oblitérai les deux bouts en cul-de-sac. Je fixai alors le côlon transverse à la partie supérieure de la plaie pariétale. Je fermai le ventre, puis j'incisai le côlon transverse. Cette incision donna issue à une quantité énorme de gaz qui, entraînant des matières liquides, éclaboussèrent les assistants. J'allai ensuite à la recherche de mon bouton que je supposais tombé dans le rectum, effectivement, je le trouvai. Il n'y avait pas de tissus sphacélés entre les lèvres de la gouttière, mais les deux sutures en bourse étaient visibles au fond du sillon circulaire.

Le malade épuisé mourut le soir même.

Réflexions. — La mort du malade me paraît devoir être attribuée à l'absence d'évacuations intestinales. Le bouton dont je m'étais servi était un peu trop petit, et les matières avaient moins de tendance à passer par l'étroite anastomose que par le calibre béant de l'intestin.

J'aurais dû employer un bouton plus gros et oblitérer l'intestin grêle au-dessous de l'anastomose ; ce sera un enseignement dont je saurai profiter.

Quoi qu'il en soit, cette observation est très démonstrative de l'excellence du procédé, puisque :

1° La seconde opération, exécutée dix jours après la première, a permis de constater l'intégrité du péritoine et de la région opérée.

2° Puisque le bouton a été éliminé et retrouvé dans le rectum.

Digitized by Google

Obs. IV — *Cancer du pylore. Gastro-entérostomie par le bouton. Ligature de l'intestin en amont. Entéro-anastomose (Bouton). Guérison.*

Mme M..., âgée de 58 ans, m'est envoyée par mon ami le docteur Florand.

La malade ne présente pas d'antécédents en relation avec son affection gastrique. Il y a cinq ans, la malade a commencé à éprouver des douleurs d'estomac, sous forme de crises et survenant à un moment quelconque de la journée.

En même temps, la malade commençait à avoir des vomissements plus ou moins fréquents survenant immédiatement après le repas. Ces vomissements étaient simplement alimentaires et jamais la malade n'a observé qu'ils fussent noirâtres. Les selles étaient normales. Depuis trois mois, la malade éprouve du dégoût pour la viande. Au moment de l'entrée (11 septembre 1895), les douleurs persistent; elles siègent à la région ombilicale et surviennent surtout après le repas; en dehors de ces crises, il existe toujours des douleurs mais moins accusées.

Les vomissements sont très fréquents et surviennent presque après tous les repas; les douleurs sont moins violentes quand l'estomac est évacué.

La palpation du ventre est légèrement douloureuse. On constate, à la région pylorique, une tumeur très nette du volume d'un œuf de poule. L'estomac est très dilaté et s'étend jusqu'à mi-chemin entre le pubis et l'ombilic ainsi que l'indiquent la percussion, le clapotement et la succussion.

Pas de ganglions axillaires, sus-claviculaires, ni inguinaux. Pas de métastase apparente.

L'état général est assez bon, malgré un amaigrissement notable. Pas d'albumine, ni de sucre dans les urines.

Rien au cœur ni aux poumons. L'examen du suc gastrique n'a pu être fait.

Opération le 27 septembre 1895; — Etaient présents : MM. Florand, Salmon et les élèves de service. Anesthésie au chloroforme.

Laparotomie médiane sus-ombilicale. Je constate la présence d'un néoplasme du pylore pas très volumineux, que je me refuse à réséquer en raison de l'état général de la malade.

Après avoir reconnu la première anse grêle et constaté que son mésentère est trop court pour pouvoir passer au-devant du côlon transverse, sans le comprimer, je fais passer cette anse à travers le mésocôlon transverse et je l'anastomose, non pas avec la face postérieure de l'estomac, mais avec la face antérieure.

Après avoir incisé l'estomac horizontalement, j'essaie de le vider avec un aspirateur à tubulures très larges, mais la bouillie stomacale ne peut passer à travers les tubes.

Je me contente de la suspension de l'estomac qui suffit à empêcher l'effusion des matières dans le péritoine.

Je place une suture en bourse sur l'incision stomacale longue de 6 centimètres et je la serre autour de la gouttière n° 4. J'incise ensuite

Digitized by Google

l'anse grêle, je borde l'orifice d'une seconde suture, que je serre sur la gouttière, à travers les parois stomacale et intestinale, je rapproche les bords de la gouttière.

Je place ensuite, autour de la gouttière, des points séro-séreux espacés d'un centimètre (10 à 12 points).

Pour éviter le reflux de la bile dans l'estomac, je place une ligature à la gaze iodoformée sur l'intestin grêle, entre le duodénum et l'anastomose, tout près de celle-ci.

Il nous faut maintenant rétablir le cours de la bile par une entéro-anastomose, entre l'anse qui monte à l'estomac et celle qui en descend.

J'exécute cette anastomose avec la même technique que la première, en me servant d'une gouttière n° 2.

La première anastomose, avec suture de sûreté, a duré 20 minutes; la seconde, 16 minutes.

La malade guérit parfaitement; elle eut, les premiers jours, quelques vomissements bilieux qui cessèrent rapidement. Sa santé s'améliora, puis elle recommença à dépérir au commencement de novembre. Le 25 novembre, on lui donna de la poudre de viande, elle pesait alors 92 livres; le 6 décembre, sous l'influence de la poudre de viande, elle avait augmenté d'un kilog.

La malade continue à n'avoir pas de vomissements et son estomac n'est plus dilaté.

On n'a pas retrouvé, jusqu'ici, les boutons dans les selles.

Suite de la discussion sur la chirurgie du poumon.

M. Tuffier. — Dans la séance du 12 novembre dernier, j'ai soulevé une double question chirurgicale : l'une avait trait à l'hémothorax, l'autre à une pratique opératoire appliquée à la pneumotomie. Vous avez bien voulu vous intéresser largement à ces deux questions, qui ont occupé quatre grandes séances, et je viens répondre aux diverses objections qui m'ont été faites.

A propos de l'hémothorax, je vous ai apporté trois observations démontrant qu'un épanchement sanguin de la plèvre pouvait s'accompagner d'une élévation de température sans suppuration, et même sans infection, et j'en tirai la déduction pratique qu'il ne fallait pas se hâter d'intervenir en pareil cas.

Ces conclusions ont été admises, et le seul point qui reste discutable a trait à la pathogénie de ces états fébriles. Mon collègue Michaux pense que la fièvre est due à la pneumonie traumatique. Je ne veux pas rejeter cette hypothèse, mais je dois dire que dans mes observations, rien, au point de vue clinique, ne permet cette conclusion. J'ajouterai que j'ai vu et publié des observations d'épanchements sanguins péri-rénaux, s'accompagnant d'élévation

Digitized by Google

de température, sans suppuration, et je verrais là, plus volontiers, un fait d'hyperthermie aseptique, dû à la résorption du sang. Je me rallie donc à l'opinion de MM. Championnière et Pozzi, qu'il s'agit d'une fièvre par toxhémie et non par infection.

Mais je laisse de côté l'hémothorax, et j'arrive, de suite, à la question qui a été le point de départ des discussions qui ont suivi : le décollement pleuro-pariétal en chirurgie pulmonaire. Je serais très difficile si je ne me déclarais pas pleinement satisfait du résultat de cette discussion, puisque vous ayant apporté une opinion que j'étais seul à défendre, j'ai vu successivement nos collègues Michaux, Delorme, Berger (dans certains cas), Quénu, se ranger à mon avis, et M. Quénu, le seul qui ait jusqu'ici pratiqué une intervention de ce genre, s'en est fait le plus chaud défenseur.

Les opinions qui m'ont été prêtées pendant cette discussion ont été si loin de la vérité que je me vois obligé de vous rappeler ma conclusion première.

« La pleurotomie en un seul temps, l'ouverture large de la cavité pleurale a ses indications, mais la thoracotomie extra-pleurale paraît devoir entrer dans la pratique, et je crois que le décollement pleuro-pariétal est appelé à nous rendre les plus grands services, en cas de pneumotomie. » Vous voyez que nos conclusions étaient éclectiques, et je dois dire que si l'on a apporté dans la discussion nombre d'hypothèses et d'opinions sur ces deux procédés, les faits cliniques sont seulement au nombre de deux (Quénu et Ricard). J'ai eu pour ma part l'occasion de pratiquer sept opérations sur le poumon. Deux fois, j'ai fait l'incision pleurale; quatre fois, le décollement pleuro-pariétal, et une seule fois, l'incision directe. Je vais joindre ces sept observations aux faits qui ont été signalés, pour essayer d'en tirer quelques conclusions. De ces faits, deux vous sont connus complètement, ils ont trait à une hernie du poumon et à une pneumotomie (Soc. de Chirurgie, 1891). Le troisième vous a été communiqué dans une précédente séance, et je vous citerai les quatre autres, chemin faisant.

L'exploration chirurgicale du poumon n'est qu'une méthode d'exception, l'auscultation et la palpation suffiraient, dans la grande majorité des cas, pour nous indiquer le siège des lésions, et la voie à suivre pour les aborder. Sur ce point, nous sommes d'accord, avec MM. Terrier et Segond, et pour ma part, je me suis toujours entouré, dans mes opérations, des conseils médicaux les plus éclairés. Mais les observations publiées ici-même (Michaux, Ricard, Quénu, Berger, Tuffier) montrent qu'elle peut être mise en défaut, non pas fréquemment, comme le pense M. Ricard, mais dans des cas aussi rares qu'intéressants.

Les causes d'erreur sont dues : soit à la profondeur des lésions

Digitized by Google

alors que rien à la surface du poumon ne les trahit ; soit parce que si le foyer cherché peut être délimité exactement par l'auscultation, les adhérences pleurales, nécessaires pour l'aborder, siègent à une certaine distance du maximum des foyers d'auscultation.

Lorsque, dans ces circonstances, nous pratiquons une pneumotomie, l'incision thoracique nous conduit sur la plèvre pariétale, et là, de deux choses l'une : ou l'on trouve des adhérences, ou bien les adhérences font défaut. Lorsque les deux feuillets de la plèvre adhèrent, la conduite à tenir est bien simple, bien connue et bien facile : on incise le bloc pleuropulmonaire jusqu'au foyer morbide ; c'est ce qu'ont fait tous les opérateurs et moi-même, dans une de mes observations. Pour ma part, j'incise au bistouri la couche superficielle du poumon, j'introduis mon doigt dans la plaie ; puis, avec une sonde cannelée, suivie de l'index, j'effondre le parenchyme, jusqu'à ce que mon doigt tombe dans le foyer. Je ne rappellerais même pas ces faits, si M. Monod, dans la dernière séance, n'avait cité ses observations, comme des faits prouvant que l'incision pleurale est inoffensive. Il y a là une légère confusion.

Dans cette pleuropneumotomie, la cavité pleurale n'est pas ouverte, elle ne court donc aucun danger. Ce n'est pas la plèvre et ses deux feuillets, c'est une simple membrane fibreuse à traverser ; il n'y a donc rien d'étonnant à ce que cette membrane ne soit le siège d'aucune réaction.

Les cas sur lesquels j'ai voulu appeler l'attention sont bien différents ; l'incision thoracique nous conduit sur la plèvre pariétale, on a reséqué une côte, et on voit, sous ce feuillet, le poumon normal, chevauchant librement, sans aucune adhérence. Ici, deux méthodes sont en présence : l'une consiste à ouvrir la plèvre pour aller explorer le poumon ; cette incision pleurale doit être large, franche (Ricard) ; l'autre à provoquer des adhérences, ou à les chercher. Je me range nettement parmi les partisans de la thoracotomie extra-pleurale, et je crois que l'incision d'emblée de la plèvre est une opération qui peut être dangereuse et infidèle. Les dangers qui lui incombent sont des dangers immédiats et des accidents consécutifs, et je sépare bien ici toutes les complications qui peuvent survenir de par la maladie du poumon, des complications inhérentes à l'ouverture chirurgicale et exploratrice de la plèvre. Dans le cas rapporté, ici même, par M. Quénu, la vie du malade a été mise en danger, et l'opération a dû être suspendue, par ce seul fait que le pneumothorax a provoqué des accidents graves du côté de la respiration.

Même accident dans le cas de M. Berger, et voici en outre un fait qui m'est personnel et qui plaide dans le même sens.

Digitized by Google

Gangrène pulmonaire métapneumonique. Thoracotomie et pleurotomie. Impossibilité de trouver le foyer morbide.

X..., 59 ans, employé à la Cie du Gaz, est pris, au milieu d'une santé parfaite et après un travail habituel dans un milieu de gaz méphitiques, le 7 juin dernier, d'un frisson violent avec un point de côté à droite, dans la région moyenne du poumon gauche, et il présente tous les signes d'une pleuropneumonie droite. Au 15e jour, ses crachats deviennent fétides, grisâtres, sanguinolents et une gangrène pulmonaire est évidente.

Le 27 juin, des signes cavitaires existent et l'expectoration se fait par quintes, sous forme de vomiques; la fièvre prend le type intermittent. Je vois alors le malade avec son médecin traitant, qui croit une intervention indiquée. L'état général me paraissait bon, la caverne semblait se vider, je crus devoir temporiser, et le traitement médical fut continué. Mais le 20 juillet, je suis appelé de nouveau; je trouve cet homme très amaigri, la face terreuse, l'aspect cachectique, la fétidité des crachats est atroce, l'expectoration est difficile; je fais transporter le malade voisin de la rue Oudinot, à la maison de santé où je l'opère le 22 juillet, avec le concours de M. le Dr Selle et de M. Bresset.

Chloroformisation. — Le malade est couché sur le côté gauche. Incision parallèle à la septième côte, sur la ligne axillaire, débordant fortement cette ligne en arrière. La plèvre pariétale est mise à découvert. Aucun changement de coloration ni d'aspect. Petite incision de cette plèvre, de façon à introduire le doigt. Un sifflement indique la pénétration de l'air, malgré la précaution prise pour l'éviter; la poumon se rétracte fortement. Mon index, dans la cavité pleurale, explore la face externe du poumon qui est tout à fait à l'extrémité du doigt. Je ne sens aucune induration, ni aucune adhérence. Pendant ce temps, le malade fait de violents efforts d'expiration. Le poumon est projeté vers la plaie, la respiration est irrégulière, très anxieuse; la face devient livide et violacée.

L'état du malade devient si inquiétant que je ne crois pas devoir prolonger mon exploration. Je saisis le poumon avec une pince à griffes. Je cherche à obstruer aussi l'ouverture pleurale, mais les efforts respiratoires sont tels que cette fixation est illusoire et que je dois mettre dans la plaie une mèche de gaze iodoformée et fermer, au plus vite, l'espace intercostal. Les troubles respiratoires diminuent quand le malade se réveille. Quarante-huit heures après, la mèche est enlevée, il reste encore un léger pneumothorax. Les jours suivants, l'état est toujours grave et un épanchement se manifeste à la base, en même temps, un suintement de liquide séro-sanguin très abondant se fait au niveau du trajet laissé par la mèche. Malgré ces incidents, le malade guérit de son opération. Les phénomènes pulmonaires s'amendèrent dans le mois suivant, et aujourd'hui, il a pu reprendre son travail.

Dans ces cas, s'il n'y a d'adhérence en aucun point, le poumon se rétracte sur son hile, loin de l'incision exploratrice, emportant

Digitized by Google

avec lui sa lésion, qui devient d'autant plus difficile à découvrir. Le pneumothorax ainsi déterminé ne guérit pas toujours aussi facilement qu'on vous l'a dit. On trouve dans le mémoire de M. Reclus, un cas d'empyème et un fait de pyo-pneumothorax. Roux de Lausanne, Gairdier et M. Leod ont publié des cas semblables. Voici un fait qui n'est guère plus encourageant.

Abcès du poumon. Pleurotomie. Impossibilité de trouver le foyer. Pyo-pneumothorax. Incision pleurale secondaire. Mort un an après [1].

Un jeune homme de 15 ans entre le 20 mai 1891, à l'hôpital Beaujon, dans le service de M. Gombault, pour une suppuration pulmonaire. Après un mois de traitement médical infructueux, le malade qu'on regarde comme justifiable de la chirurgie est confié à nos soins.

Après m'être entouré de toutes les données médicales, je l'opère le 2 juillet 1891, au pavillon Dolbeau, avec le concours de M. Théophile Anger et des internes du service. Une incision de l'espace intercostal me conduit sur la plèvre pariétale. Cette plèvre est incisée. Un pneumothorax immédiat se manifeste, j'explore le poumon, sans rien trouver d'anormal. Je dois refermer complètement la plaie.

Un pyo-pneumothorax se développe, je pratique l'empyème le 8 octobre; la cavité pleurale suppure jusqu'au mois de mai 1892 et le malade sort de l'hôpital avec un trajet fistuleux. Il y rentre le 4 juin et succombe le 20 juillet; et, à l'autopsie, on trouve une cavité purulente siégeant au niveau de l'omoplate et les restes d'une pleurésie purulente, sans communication avec le foyer.

Si cette exploration n'est pas sans danger, elle peut-être inefficace. L'observation de M. Quénu et les précédentes, où le doigt introduit dans la cavité pleurale ne put déceler aucune induration pulmonaire, le fait même de M. Ricard démontrent que cette palpation peut être insuffisante.

Je ne veux pas, en m'appuyant sur ces faits, rayer du cadre chirurgical cette opération, elle peut avoir son utilité dans certains cas; mais je ne crois pas qu'on puisse en faire une méthode générale, et je tenais à en signaler les inconvénients.

C'est donc vers les méthodes dont le but est d'épargner la cavité pleurale qu'il faut se diriger, et j'attache une telle importance aux adhérences, que je n'hésite pas à dire qu'il faut en créer et, à cet égard, je considère le procédé de Krause, et surtout la suture des deux feuillets pleuraux par l'arrière-point si ingénieux de Roux, ou même la simple suture qu'a indiquée M. Delorme, comme une excellente pratique. Ces deux dernières façons de procéder ont l'immense avantage de faire l'opération en

[1] Cette observation, dont les détails ont été égarés, est rédigée sur mes notes de date d'opération et d'autopsie.

Digitized by Google

un seul temps. Je n'ai pas l'expérience de ces faits et je ne puis que vous renvoyer aux observations publiées.

Le décollement pleuro-pariétal, tel que je vous l'ai présenté, a pour but, dans ces mêmes cas où il n'y a pas d'adhérences, de chercher dans le voisinage de l'incision, sans ouvrir la cavité pleurale, s'il n'y a pas, soit à la surface de la plèvre pariétale ou sur le poumon sous-jacent, l'indice de la lésion profonde.

Je laisse de côté la question anatomique. M. Poirier vous a dit avec quelle facilité ce décollement se pratiquait ; mais il n'est pas besoin de séparer sur une étendue énorme, la plèvre pleurale des côtes, pour faire cette exploration. Il est bien certain que si on cherche un foyer à la base du poumon, il y a peu de chances pour qu'il soit au sommet ; c'est donc dans la zone voisine seule, que ce décollement devra être pratiqué ; et de fait, les lésions cherchées dans tous les cas, siégeaient au voisinage de l'incision première. Chez mon premier malade, c'est à trois travers de doigt au-dessous; chez l'opéré de M. Quénu, à trois travers de doigt au-dessus. Voici un second fait où c'est à deux travers de doigt seulement que siégeaient les adhérences.

Gangrène pulmonaire consécutive à une pneumonie. Abcès cérébral. Pneumotomie et trépanation. Mort au 15e jour par méningite aiguë.

G. C..., 19 ans, d'une bonne santé habituelle, est prise pendant son séjour aux Sables-d'Olonne, au mois d'août dernier, d'une affection pulmonaire aiguë, occupant la partie moyenne et supérieure du poumon droit. Dès le 15e jour, son médecin, M. Godet. constate une expectoration fétide, accompagnée de symptômes cavitaires. La malade est ramenée à Paris à la fin de septembre, et vue successivement par nos collègues Girode, Letienne et Fernet. Après examens multiples et absence constante des bacilles plusieurs fois recherchés par M. Letienne, chef du laboratoire de la clinique d'accouchements, le diagnostic porté est gangrène pulmonaire. Une hémoptysie très abondante et des accès fébriles quotidiens, avec véritables vomiques, font penser qu'une intervention pourrait être indiquée. Je vois la malade dans le courant d'octobre, avec MM. Fernet et Letienne, mais les accidents paraissent trop récents, nous sommes d'avis d'ajourner toute intervention chirurgicale.

La créosote, en injections sous-cutanées, paraît diminuer l'infection des crachats, et les hémoptysies cessent, quand le 16 novembre, la malade est prise brusquement d'une céphalalgie extrêmement vive et d'une aphasie presque complète. Nos collègues pensent qu'il s'agit d'une embolie gangréneuse de la sylvienne, avec abcès cérébral, et, considérant la situation comme perdue si on s'en tenait aux moyens médicaux, me demandent d'intervenir chirurgicalement.

Le 18 novembre, à trois heures, avec leur concours et celui de mes internes, en présence de MM. les Drs Dneis et Amiaud, je pratique la

Digitized by Google

double opération de la pneumotomie et de la trépanation. Après avoir fait préciser le siège exact des lésions pulmonaires, j'incise l'espace intercostal, au niveau de la 3e côte, dans l'étendue de 3 centimètres; la plèvre pariétale est mise à nu et nous voyons, à travers cette membrane, le poumon chevaucher avec sa coloration normale. Je décolle la plèvre pariétale au-dessus de mon incision, et, arrivé derrière la seconde côte, je trouve la plèvre plus adhérente, rugueuse, irrégulière et je sens nettement sous mon doigt l'induration du parenchyme sous-jacent. La seconde côte est réséquée dans l'étendue de 5 centimètres, la plèvre et le poumon sont incisés au bistouri, dans une profondeur de 1 centimètre environ et dans l'étendue de 4 centimètres, et mon index gauche, explorant cette plaie pulmonaire, la trouve dure et friable. Avec une sonde cannelée, conduite par mon index gauche, qui reste dans la plaie, je déchire lentement le parenchyme pulmonaire et à 1 centimètre environ, je tombe dans une cavité que j'effondre avec le doigt, une matière purulo-aqueuse infecte s'écoule. La cavité ouverte est du volume d'une petite mandarine. Ses parois sont irrégulières, anfractueuses, présentant de véritables colonnes. Un peu d'écume sanguinolente est expulsée par la bouche. Tamponnement à la gaze iodoformée. Suture partielle de la plaie. La respiration n'a pas été troublée un instant pendant l'opération.

La trépanation, pratiquée suivant les lignes classiques, nous conduit sur une plaque de pachyméningite, avec état trouble de l'arachnoïde, mais sans suppuration collectée et sans apparence d'abcès intracérébral. Drainage à la gaze iodoformée de l'espace sous-arachnoïdien. Suture de la dure-mère et de la peau.

Les deux opérations étaient terminées à 4 h. 15 m.

Les *suites opératoires* furent les suivantes : Les accidents pulmonaires se manifestèrent encore sous forme de toux et d'expectorations séro-purulentes, pendant quarante-huit heures. A partir de ce jour, la toux et l'expectoration cessent, l'haleine ne présente aucune fétidité. L'état général est excellent. La malade reprend son appétit; il ne se présente que des accidents intermittents d'aphasie, revenant surtout le soir. La température tombe de 38°,5 à 37°, au troisième jour et ne dépasse pas 37°,4, jusqu'au quinzième. Au point de vue local, les mèches sont retirés le quatrième jour et remplacées par un drain. La suppuration est peu abondante et ne présente, les jours suivants, aucune odeur.

Au septième jour, les fils sont enlevés, le recollement pleural paraît complet, puisqu'il ne reste qu'un trajet de volume exact du drain et faisant communiquer l'excavation pulmonaire avec l'extérieur. Au quinzième jour, il existe un peu de parésie du membre supérieur droit, parésie qui a succédé immédiatement à l'opération, mais qui était trop peu marquée pour attirer l'attention de ce côté. En même temps, la plaie crânienne, qui avait présenté une légère voussure de méningo-encéphalocèle le jour précédent, est fortement tendue. Une ponction pratiquée à ce niveau amène un liquide absolument transparent.

Le soir, la malade tombe dans le coma et succombe.

Digitized by Google

Ces faits prouvent bien que le décollement pleural est possible, qu'il est facile et qu'il est efficace. L'objection qui m'a été faite que l'épaisseur du feuillet pariétal obscurcissait les sensations que donnent les parties sous-jacentes, ne va guère avec la ténuité de ce feuillet, ténuité dont on a voulu me faire un argument contre le décollement. Quand la plèvre est épaisse et enflammée, elle est adhérente, et le décollement pleural n'a pas de raison d'être. Je ne crois donc pas cette objection sérieuse ; en tout cas, elle est purement théorique, et, ni M. Quénu, ni moi, n'avons trouvé là une difficulté quelconque.

Ce décollement est-il dangereux ? Je puis affirmer qu'il ne détermine, pendant l'opération, aucun trouble respiratoire ou circulatoire, contrairement au pneumothorax. Mes malades n'ont présenté aucune variation du rythme respiratoire pendant l'opération, et c'est bien là un avantage. Les dangers consécutifs qui intriguent tant nos adversaires se résument en ceci. Quel est le sort de la cavité créée par le décollement ? Le malade dont je vous ai présenté l'observation dans la dernière séance ne peut servir à l'établir puisqu'il est mort d'hémorrhagie foudroyante, au septième jour après l'opération. Voici d'ailleurs son observation *in extenso.*

Gangrène pulmonaire méta-pneumonique. Décollement pleural. Pneumotomie. Hémorrhagie secondaire au 7e jour. Mort.

M. B..., 60 ans, entré le 23 dans le service de M. Roger, passé en chirurgie le 6 novembre, dans le service de M. Tuffier.

Six semaines avant, le malade a souffert d'un point de côté droit ; il a eu quelques frissons et de la fièvre ; puis, de la toux, avec expectoration colorée. Les phénomènes de pneumonie ont duré une semaine environ. Une semaine avant l'entrée à l'hôpital, il a commencé à cracher du sang, ce sont ces hémoptysies persistantes qui l'ont décidé à venir se faire traiter. Dans la nuit qui suit son entrée, en 12 heures environ, il a rendu deux pleins crachoirs de sang. En examinant son expectoration, il est facile de reconnaître qu'il s'agit de crachats fortement colorés de sang noirâtre ; c'est un mélange de muco-pus et de sang. *L'expectoration est inodore.*

Signes physiques. — A la *percussion*, on trouve un point de submatité occupant le quart environ de la face postérieure du poumon droit, entre la moitié supérieure et le quart inférieur. Les *vibrations thoraciques* sont presque entièrement abolies au même niveau. L'*auscultation* révèle, en ce même siège, un souffle tubaire intense au moment de l'expiration et quand on fait tousser le malade, quelques râles sous crépitants. Ni bronchophonie, ni pectoriloquie aphone.

Cœur. — On trouve un petit souffle extra-cardiaque à la pointe.

Digitized by Google

Le foie et les autres viscères ne présentent rien à signaler : aucune trace d'œdème.

L'examen des crachats fait par M. Bonnet (interne du service de M. Roger) a montré la présence de streptocoques, de pneumocoques de Friedlander et de pneumobacilles.

Diagnostic. — Gangrène pulmonaire consécutive à une pneumonie.

Opération le 7 novembre 1895. — Le malade est placé sur le côté gauche. Incision dans le 8e espace intercostal. Incision des muscles intercostaux. Décollement de la plèvre, d'abord au-dessous de la 9e côte, ainsi que sous les deux autres côtes précédente et suivante, sur une étendue de la largeur de la paume de la main. La plèvre pariétale s'applique sur le feuillet viscéral et on voit le poumon mobile. A l'exploration digitale, on le trouve souple. On décolle plus en arrière la plèvre (la surface décollée est alors de la dimension de la main). Résection de la 7e côte : un point de la plèvre (et du poumon sous-jacent qui maintenant la suit intimement uni) de la dimension d'une pièce de 5 francs apparaît jaunâtre ; au toucher, cette partie est dure.

On incise ce point jaunâtre et dur du poumon, sur une longueur de 4 cent. 1/2 environ ; la plèvre apparaît très épaissie, faisant corps avec le poumon ; on explore avec l'index la plaie pulmonaire puis on cherche dans le poumon, au moyen d'une sonde cannelée ; brusquement, on pénètre dans une cavité, reconnue ensuite de la dimension d'une tête de fœtus, remontant très haut ; de cette cavité, s'échappe un pus brunâtre, d'odeur infecte (trois pipettes sont recueillies), et des fragments noirâtres de parenchyme pulmonaire du volume du pouce. On vide avec des tampons cette caverne, puis, avec des mèches de gaze iodoformée. On l'explore ensuite et on trouve cette cavité irréguliere, parsemée de brides faisant saillie. Pas de lavage ; on bourre la cavité avec 3 mèches de gaze iodoformée. Aucun trouble respiratoire. On referme toute la partie supérieure et superficielle de la plaie, en bas et en haut (un point de catgut et crin).

Suites opératoires. — Piqûre de sérum 16 grammes, éther, caféine, température le soir 37, pouls à 90. Absence de dyspnée, contraction cardiaque longue, pas de vomissements, faiblesse.

8 novembre (2e jour de l'opération). — Température le matin 37°,4, pouls 84 ; le soir 38°, pouls 94 ; crachats analogues au liquide de la cavité. On fait le pansement, la cavité se draine bien par les mèches qu'on change. L'air passe à travers la plaie. Pas de vomissements. Injection de sérum, éther, caféine. Pas de dyspnée, toux, crachats abondants.

9 novembre (3e jour). — Température : le matin 37°,4, pouls 100 ; le soir 38°,2, pouls 110 ; pouls plus plein, rapide. On retire les mèches et on les remplace par 2 drains. Le malade non couché horizontalement tousse moins et crache cependant encore beaucoup. Injection de sérum et piqûre de caféine. Il boit beaucoup de lait, champagne et Todd.

10 novembre. — Même état. Température 36°,4 le matin, pouls 90 ; 36°,8 le soir, pouls 100. Sérum, caféine, grande faiblesse toujours.

Digitized by Google

11 novembre. — Température, le matin 36°, pouls à 96. On décide ce jour là, de laver la cavité avec un liquide antiseptique en faisant asseoir le malade un peu penché vers ce côté (le malade soutenu par les aides), puis d'y insuffler de la poudre d'iodoforme.

13 novembre. — Un peu de dyspnée est constatée, 44 inspirations à la minute. Soudain, le soir, le malade est pris d'une hémoptysie et meurt, avant que l'interne prévenu aussitôt ait eu le temps d'arriver. En ouvrant la plèvre, on y trouve du sang rouge vermeil.

Le poumon a été présenté le 26 décembre à la Société anatomique par mes internes, MM. Desfosses et Pouquet. L'incision aboutissait en plein centre de la cavité. Les adhérences pleurales avaient l'étendue de la paume de la main, elles correspondaient à la cavité ; il n'y avait pas traces de pleurésie ni de pneumothorax, l'hémorrhagie s'était faite au centre de la cavité gangréneuse.

Lorsque je vous ai présenté cette question de médecine opératoire, j'étais bien au delà de la vérité en vous disant que l'état de mon malade était toujours grave, puisqu'en somme sa température était à 37°. Son état général était excellent. Il ne viendra à l'idée de personne d'attribuer l'hémoptysie foudroyante dans la gangrène pulmonaire, au décollement pleuro-pariétal. Ces hémorrhagies sont malheureusement fréquentes et graves, avec ou sans intervention, et l'anatomie pathologique les explique suffisamment. Si cependant quelqu'un voulait, de parti-pris, rendre le manuel opératoire responsable de l'accident, je lui opposerais l'observation suivante où la simple incision du foyer fut suivie du même accident.

Gangrène pulmonaire méta-pneumonique. Adhérences pleurales. Pneumotomie simple. Hémoptysie le 5e jour. Mort.

X..., 41 ans, entré le 20 février 1895, à la maison municipale de santé.

Le début des accidents pulmonaires remonte au 20 octobre 1894. Le malade eut, à cette époque, une pneumonie qui fut accompagnée dès le premier jour d'expectoration fétide, qui alla en augmentant jusqu'à la fin de janvier 1895. C'est vers cette époque, qu'eut lieu la première vomique et que l'on constata nettement l'existence d'une cavité dans le poumon droit.

A la percussion. — Une zone de matité domine à la partie antérieure. Elle est limitée comme suit : dans le sens vertical, depuis le deuxième espace intercostal, jusqu'au bord inférieur de la 5e côte, au-dessous de laquelle, cependant, elle descend un peu en dehors. Dans le sens transversal, la matité atteint, à droite, une ligne passant à un travers de doigt en dehors du mamelon, et, en dedans, se confond insensiblement avec la matité cardiaque. La limite de la matité affecte, en haut, la forme d'une ligne courbe à convexité supérieure, de plus, la matité franche n'existe que dans la moitié inférieure et externe de la zone, au-dessous

Digitized by Google

de la quatrième côte, et par suite dans la région mammaire; au-dessus de la quatrième côte, on ne trouve que de la submatité.

Auscultation. — Dans toute la zone délimitée ci-dessus, on entend à l'*auscultation*, et particulièrement nets au niveau de la zone de matité franche, les signes suivants : souffle amphorique et râles très humides aux deux temps de la respiration ; pectoriloquie aphone.

Dans tout le reste du poumon droit, les bruits respiratoires sont absolument normaux, ainsi que dans le poumon gauche. Nulle trace de tuberculose ancienne ou récente aux sommets.

Le foie ne déborde pas le rebord des fausses côtes.

L'appétit est mauvais, les digestions pénibles.

L'examen des urines ne révèle ni sucre, ni albumine.

Le cœur n'offre rien d'anormal comme situation, ni comme volume. Pas de bruits anormaux.

Opération le 24 février. — Anesthésie par l'éther. — Incision de cinq centimètres au-dessous de la 4e côte du côté droit, presque parallèlement à cette côte, en dedans du mamelon. Les adhérences pleurales permettent d'arriver immédiatement sur le poumon qui est incisé au bistouri ; on trouve une première cavité, du volume d'un œuf de dinde, de laquelle s'échappent quelques grammes de sang noir mélangé à des débris sphacélés de parenchyme pulmonaire. L'exploration digitale de cette cavité amène la découverte, au-dessus d'elle, d'une autre cavité plus petite, qui est ouverte avec le doigt et donne issue à des débris identiques à ceux de la première. Au cours de l'opération, le malade crache un peu de sang. Après avoir vidé la cavité, on la bourre immédiatement de cinq mèches de gaze iodoformée. Pansement compressif enserrant le thorax.

Suites de l'opération. — Le malade se trouve bien, cependant, il continue à cracher abondamment, mais ses crachats ont perdu toute fétidité et ne contiennent pas de sang. T. 37°,4-38°,4. Le cinquième jour après l'opération, on lui retire ses mèches et aussitôt que la quatrième est retirée, le malade pâlit subitement, un peu de sang sort de la plaie cutanée d'une part, et par la bouche d'autre part. Le malade tombe en syncope. On se hâte de bourrer la cavité pulmonaire de gaze iodoformée, mais le malade meurt sans avoir repris sa connaissance. L'examen bactériologique des produits de la caverne, fait par M. Roger, n'y révèle que des streptocoques.

Ces hémorrhagies secondaires seraient matière à discussion ; peut-être pourraient-elles être évitées par la cautérisatiou ignée du foyer, par son attouchement très modéré avec un tampon bien aseptisé avec le chlorure de zinc, par un tamponnement très prolongé ou un drainage spécial. Il y a là une question pratique de la plus haute importance et que je veux simplement signaler.

Pour en revenir au décollement pariétal et à ses dangers ultérieurs, je puis heureusement vous rassurer à cet égard, puisque

Digitized by Google

j'ai présenté, ici même, un homme chez lequel j'avais décollé la plèvre pariétale du sommet, et vous avez pu constater, au quinzième jour, qu'il n'y avait plus trace de lésion. Chez ma malade qui a succombé au quinzième jour, le recollement était parfait à cette époque.

La bénignité de ce mode opératoire me paraît donc démontrée. J'admets très bien que dans certains cas, il soit inefficace, que le décollement autour de l'incision thoracique ne révèle aucune lésion ; rien n'est plus facile alors que de pratiquer l'accolement des deux feuillets pleuro-pulmonaires, suivant la méthode de Roux et d'entrer ainsi, sans coup férir, dans le poumon. Dans certains cas, cette exploration pulmonaire elle-même peut rester inefficace. M. Berger est passé entre deux abcès pulmonaires. M. Segond a cheminé au milieu de dilatations bronchiques. Ceci revient donc à dire que certaines lésions intra-pulmonaires sont extrêmement difficiles à déceler et à aborder. Je crois que nous avons besoin de nombreuses méthodes dans ces cas difficiles. J'ai voulu vous en apporter une qui m'avait donné un résultat opératoire parfait. Une seconde observation s'y est jointe depuis, et a été suivie d'un plein succès. La question me paraît ainsi nettement posée et ce sont les faits cliniques ultérieurs qui seuls jugeront en dernier ressort.

Communications.

I. — *Sur une série de douze mutilations du membre supérieur,*

Par M. MOTY.

La présentation d'un mutilé faite par M. le professeur Delorme à la séance du 8 mai, m'engage à exhumer une série de douze cas du même ordre qui viennent à l'appui des opinions exprimées par lui, à l'occasion de cette présentation.

Il s'agit de douze tirailleurs annamites qui furent faits prisonniers par des pirates et condamnés à perdre la main droite, de manière à être mis hors d'état de combattre. L'un des condamnés réussit à exciter la compassion de ses ennemis et obtint qu'on lui coupât la main gauche au lieu de la droite ; tous les autres subirent intégralement la sentence, mais d'une manière plus ou moins cruelle.

L'exécution eut lieu vers 7 heures du matin, au moyen d'une sorte de couperet, appelé « coup-coup » par les Annamites : cet instrument à lame épaisse, avec tranchant convexe, peut agir

Digitized by Google

comme un couteau ou comme une hache ; son tranchant est assez bien affilé ; mais, comme il sert à tous les usages, il doit être en général très septique.

Sur quelques-unes de leurs victimes, les exécuteurs firent plusieurs entailles à l'avant-bras, avant d'arriver au poignet, et de le sectionner. Une fois mutilés, les malheureux furent laissés à l'abandon, trop heureux d'avoir conservé la vie.

Quelques heures plus tard, une reconnaissance mettait en fuite les pirates, et un médecin militaire appliquait un premier pansement sur les moignons plus ou moins réguliers et les autres blessures de nos tirailleurs annamites. Ces pansements, soit dit en passant, furent faits à grand renfort d'iodoforme et d'ouate de tourbe, et eurent, sur la marche des blessures, un effet déplorable.

Les mutilations avaient eu lieu le 11 septembre 1886, et les mutilés arrivèrent, pour la plupart, le 14 septembre, à l'hôpital d'Hanoï, ayant une fièvre vive et un gonflement considérable des parties blessées, par suite de la rétention des liquides septiques, sous la couche durcie d'iodoforme et de sang coagulé.

Il est à noter qu'aucune ligature n'avait été nécessaire.

Obs. I. — Trinh van Than, mutilé le 11 septembre, arrivé à Hanoï le 14, à une heure, très fatigué, amputé à 3 heures, au 1/3 supérieur de l'avant-bras, pour irrégularité et inflammation du moignon, avec saillie des os brisés plutôt que coupés ; amputation circulaire, procédé de Sédillot, torsion des artères, suture aux crins de cheval, pansement phéniqué, suites simples. Revu le 10 novembre 1887, très bonne cicatrice.

Obs. II. — Dinh-Anh, blessé à la même date et dans les mêmes circonstances. La section du poignet a été faite un peu au-dessus de l'articulation, et le moignon est irrégulier et enflammé, fièvre vive; le 14 septembre, amputation à 3 h. 30 m. par M. Pailloz, médecin aide-major du service, procédé de Sédillot; suture aux crins de cheval, suites simples, sauf la gangrène d'une petite portion d'un lambeau intérieur, pansement phéniqué. Revu le 10 novembre 1887, bonne cicatrice.

Obs. III. — Ta-Biou; observation semblable à la précédente; opéré par M. le médecin aide-major Bodinier, suites simples. Revu le 10 novembre 1887, présente encore une fistulette donnant une goutte de pus de temps à autre.

Obs. IV. — Nguyen van Tao; section du poignet le 11, entré le 14 à l'hôpital militaire d'Hanoï, atteint, en outre, de coup de feu transversal, en seton, de la fesse gauche, au sommet de la grande échancrure sciatique. La section du poignet est double, le tronçon intermé-

Digitized by Google

diaire est en en voie de sphacèle. Blessé très fatigué, fièvre vive de 39°1 à 40°3 le soir, bains phéniqués. Le 18, amputation de l'avant-bras, au 1/3 moyen, par le procédé de Sédillot. Chute immédiate de la température, suites simples. Guérison de la plaie fessière le 22 septembre, sort le 6 novembre. Revu le 10 novembre 1887, bonne cicatrice.

Obs. VII. — Pham van Bay; section du poignet dans l'articulation radio-carpienne et plaie par coup-coup, au-dessus de la région épicondylienne. Expectation, pansements phéniqués. La plaie du poignet s'aseptise peu à peu, mais celle de l'épicondyle reste enflammée; la fièvre qui a cédé du 20 au 21, reprend ensuite et résiste à la quinine. Le 11 octobre, amputation du bras à l'insertion deltoïdienne; procédé circulaire oblique; on note que la moelle osseuse enflammée fait hernie après la section de l'os, suites simples cependant; l'état général commence à se relever le 13, le 15 l'amélioration est définitive; guérison le 10 novembre. Revu un an après, bon moignon, un peu trop long en avant, la rétraction du biceps étant restée inférieure à mes prévisions. L'examen du membre amputé mérite mention : ostéomyélite de l'humérus. Du côté du moignon antibrachial, la surface suppurante est formée par une couche de jeunes cellules atteignant uniformément 1 centimètre d'épaisseur environ; le cartilage articulaire primitivement à nu avait complètement disparu sous cette vigoureuse prolifération et, sans la lésion épicondylienne, il était évident que la plaie du poignet se serait cicatrisée dans de bonnes conditions.

Obs. VIII. — Nguyen van Kuang; section du poignet gauche, plusieurs plaies susjacentes, amputé le 14 septembre par M. le médecin aide-major Castel, au 1/3 moyen de l'avant-bras, procédé de Sédillot, suites simples, sort le 26 octobre. Revu le 10 novembre 1887, très bonne cicatrice.

Obs. X. — Nguyen van Man; entré le 17 septembre, section de l'avant-bras droit près du coude, moignon enflammé, irrégulier; amputation du bras à l'insertion deltoïdienne, le 18 septembre, procédé circulaire, torsion de l'humérale, sutures aux crins, suites simples. Revu le 10 novembre 1887, moignon plus long en avant, bonne cicatrice.

Obs. XI. — Nguyen van Giang; évacué le 17 septembre, a eu l'avant-bras sectionné et a subi la désarticulation ultérieure du coude; arrive avec un moignon infecté, la poulie humérale est noire, le pus fétide. Bains antiseptiques et quinine. Le 22 septembre, la partie antérieure du lambeau se sphacèle sur ses bords. A partir du 1er octobre, amélioration rapide. Cicatrisation définitive le 16 novembre, sans élimination d'os. N'a pas été revu.

Obs. XII. — Hoang-nam-Haï; entré le 17 septembre, section irrégulière de l'avant-bras droit, vers son milieu, infection du moignon, état général grave. Je considère l'amputation à l'insertion deltoïdienne

Digitized by Google

comme offrant seule des chances favorables; cependant, m'inclinant devant plusieurs avis opposés, je désarticule le coude, avec résection de l'épitrochlée et de l'épicondyle; l'infection persiste et le malade meurt le 26, après avoir présenté, la veille, des spasmes tétanoïdes de la tête et du cou. L'autopsie montre, d'une part, une infiltration inflammatoire du tissu cellulaire du bras, avec quelques foyers purulents, allant en diminuant de bas en haut et une ostéo-myélite de l'humérus offrant la même disposition, sans foyers purulents (cavité médullaire de petit diamètre contenant une moelle rouge); les veines superficielles sont intactes, mais celles de la profondeur sont enflammées et présentent des taches sur leur tunique interne, avec quelques caillots rouges plus ou moins adhérents. Les ganglions lymphatiques sont gros et friables, les tissus péri-articulaires de l'épaule infiltrés. D'autre part, poumons sains, quelques exsudats fibrineux dans les deux plèvres et un peu de liquide dans les culs-de-sac postérieurs. La rate pèse 340 grammes (au lieu de 1,050 grammes, moyenne ordinaire). En un mot, organisme affaibli par la fièvre et la fatigue et aux prises avec une infection traumatique généralisée. Il me reste, maintenant, à rapporter trois cas dans lesquels aucune intervention n'a été nécessaire.

Obs. V. — Pham van Thi; section des quatre derniers doigts, près de leur première articulation interphalangienne; pansements phéniqués, sorti le 7 novembre, cicatrice assez bonne, centrale et laissant aux doigts la faculté de rendre quelques services. Revu le 10 nov. 1887; bonnes cicatrices, adhérences faibles, aucune douleur.

Obs. VI. — Phang-Ngoc-Thien; entré le 14 septembre, section du poignet droit dans la première rangée, une partie du scaphoïde reste dans le moignon; arrivé assez fatigué, moignon infecté. Bains phéniqués, pansements phéniqués. Le 21, ablation du fragment de scaphoide. Le 26, ablation de petites esquilles. Cicatrisation lente, sort le 16 novembre, bien guéri avec un bon moignon. N'a pas été revu.

Obs. IX. — Do-van-Chu; entré le 14 septembre, section du poignet droit, au niveau de l'articulation radio-carpienne, expectation, suites simples, cicatrisation lente, sort le 16 novembre. Revu le 10 nov. 1887, bonne cicatrice.

Remarques. — Dans ces douze faits, les indications variaient; quand on opère, en pleine infection, il faut choisir les procédés simples et les lieux d'élection et s'éloigner des foyers inflammatoires, autant qu'il est nécessaire, pour rester dans un segment sain; cette règle a été suivie en général, et le seul cas, défavorable d'ailleurs, où elle n'ait pas été appliquée, s'est terminé fatalement.

Dans toutes les amputations, les procédés opératoires classiques ont été exécutés comme à l'amphithéâtre; il n'y avait, en effet, aucune raison pour ne pas mettre à profit les enseignements de

Digitized by Google

la médecine opératoire. Mais, dans les trois derniers cas, toute intervention nous a semblé superflue, et encouragé par le Directeur du service de santé, nous les avons abandonnés à eux-mêmes, prêts à changer de conduite, si la nécessité s'en présentait.

Je m'arrêterai surtout aux deux derniers qui offrent d'assez grandes analogies avec le mutilé de M. Delorme. Chez eux, la section de la peau avait eu lieu au niveau ou immédiatement au-dessous de l'interligne, les adhérences qui fixent assez solidement les téguments au niveau de l'articulation, avaient empêché la saillie des surfaces articulaires ; d'ailleurs, ces deux blessés étaient en meilleur état que les autres, au point de vue de l'infection des plaies. Dans ces conditions, on pouvait attendre et c'est la solution qui fut adoptée pour eux et pour le blessé qui fait le sujet de l'observation n° VIII.

Chez tous trois, la marche de la plaie fut régulière et favorable, le cartilage articulaire se couvrit de bourgeons charnus, le bord sectionné de la peau se rapprocha de plus en plus du centre de l'articulation; puis, la cicatrice se déprima en se rétrécissant jusqu'à la dimension d'une pièce de 0 fr. 50 un peu allongée ; de telle sorte qu'elle finit par être protégée contre les contacts par un bourrelet cutané, bien rembourré, qui laissait au moignon toute sa liberté et le maximum de longueur possible. Cette cicatrice, d'abord très adhérente, prit dans la suite un certain degré de mobilité comme je pus m'en assurer, un peu plus tard, sur l'un de ces malheureux.

Le processus de réparation a pu être étudié sur le moignon radiocubital de notre amputé de bras (obs. VII). La couche de jeunes cellules qui s'était substituée au cartilage articulaire du radius avait un centimètre d'épaisseur. On s'explique très bien que les cellules les plus profondes d'une couche aussi épaisse puissent conserver une certaine élasticité, et donner plus tard à la cicatrice la mobilité que nous avons constatée.

Quoi qu'il en soit, il est parfaitement avéré que, grâce aux adhérences de la peau avec les extrémités inférieures des os de l'avant-bras et au peu d'action des muscles enfermés dans leurs gaines sur l'aponévrose d'enveloppe du poignet, grâce à ces conditions spéciales et à d'autres peut-être qui nous échappent, le poignet sectionné brutalement, comme par un coup de hache, peut fournir un très bon moignon, sans aucune intervention de l'art. Le fait a été évident chez nos deux blessés, et il l'aurait été chez le troisième, si la blessure du coude ne m'avait obligé à lui amputer le bras.

De telle sorte qu'en comparant les résultats de l'intervention et de l'expectation, la balance aurait penché en faveur de cette

Digitized by Google

dernière, laissant à l'avant-bras son maximum de longueur, un système musculaire intact et une cicatrice ne causant aucune gêne.

Tous ceux de mes collègues qui ont vu ces résultats, ont pensé comme moi ; et mon opinion n'est pas suspecte, car n'étant moi-même pour rien dans l'évolution de ces blessures, j'observais leur marche sans aucun parti pris et, je dois même le dire, avec un certain scepticisme qui ne se dissipa que quand la cicatrisation fut complète. Il est fâcheux que je ne puisse présenter l'un de ces mutilés, mais ils ont passé devant une ou plusieurs commissions chargées d'examiner et de vérifier leurs droits à la pension; tout le monde s'est trouvé d'accord avec moi dans l'appréciation des résultats définitifs.

Toutes les fois que l'on a de la peau à sa disposition, il faut s'en servir, et les procédés qui donnent une réunion parfaite, avec lambeaux bien vivants, sont de beaux procédés, cela est indiscutable ; mais là n'est pas la question. Ce qui ressort de l'observation de M. Delorme et des miennes, c'est que l'amputation de l'avant-bras n'est pas une amputation urgente en cas de section ou d'arrachement de poignet et cette donnée est d'une grande importance dans la pratique de la chirurgie d'armée où l'on ne doit faire, en première ligne au moins, que les opérations immédiatement nécessaires. Il y a dix ans, j'aurais cru commettre une faute grave en évacuant un blessé de ce genre, sans l'opérer suivant les règles ; aujourd'hui, je ne le toucherais plus, à moins d'accidents imprévus, et je l'évacuerais, sans crainte, sous un pansement compressif, après lavage antiseptique.

Discussion.

M. Poirier. — La conclusion du travail de M. Moty est la suivante : les lambeaux sont inutiles, ce que nos maitres nous ont appris, ce que nous enseignons à nos élèves sur le sujet, tout cela est inutile et doit faire place au *procédé annamite*.

M. Moty. — La riposte de M. Poirier est peut-être fort spirituelle, mais les faits que j'ai signalés n'en demeurent pas moins tels que je vous les ai décrits et je n'ai, par conséquent, rien à changer dans mes conclusions.

M. Pozzi. — Je ne proscris pas la confection des lambeaux dans les amputations, mais je crois que la vieille chirurgie, qui comptait toujours sur la suppuration et sur la rétraction qui la suit, a considérablement exagéré leur ampleur. Je pense même qu'un certain degré de tension dans les parties suturées favorise leur réunion

Digitized by Google

primitive. Je me souviens que le seul cas de cicatrisation d'emblée d'un moignon d'amputation que j'aie observé pendant le siège de Paris, est relatif à un avant-bras qu'un chirurgien improvisé avait amputé *sans lambeau*. Il avait ensuite violemment ramené les chairs et la peau sur l'os, et fait une suture très serrée. Cette tentative de réunion primitive était tout à fait en désaccord avec la pratique ordinaire. Or, la guérison avait été ainsi obtenue dans presque toute l'étendue de la plaie, à notre grande stupéfaction.

M. Quénu. — Les belles réunions observées par M. Moty se comprendraient peut-être mieux, si nous savions exactement comment s'y prennent les Annamites pour traiter leurs victimes. Peut-être, avant de pratiquer leur chirurgie très spéciale, saisissent-ils le bras de telle façon qu'ils font de la rétraction sans le savoir et, s'il en était ainsi, la qualité de leurs résultats opératoires deviendrait moins surprenante.

II. — *Deux observations d'appendicites opérées à froid*,

Par M. CH. FÉVRIER (de Nancy),
membre correspondant de la Société de chirurgie.

Les observations d'appendicites opérées à froid, avec succès, sont devenues aujourd'hui chose tellement banale, que nous aurions hésité à présenter à la Société de chirurgie deux nouveaux faits de ce genre si, dans l'anatomie pathologique des deux cas que nous avons eus sous les yeux, nous n'avions relevé quelques points qui nous ont paru intéressants et qui semblent jeter un certain jour sur la pathogénie des rechutes. Voici d'abord les deux observations :

Obs. I. — Le nommé Eugène M..., âgé de 21 ans, soldat au 8e régiment d'artillerie, est un homme robuste et bien musclé. Son teint est un peu pâle. Ses antécédents héréditaires sont nuls. Il raconte qu'à l'âge de 13 et de 17 ans, il a été atteint, quoique d'une façon moins accentuée, d'une affection analogue à celle qui motive son entrée à l'hôpital et qui consistait en douleurs abdominales vives, surtout à droite, avec constipation ; ces douleurs nécessitèrent son séjour au lit pendant huit à dix jours ; elles avaient débuté soudainement, mais le malade ne peut préciser s'il existait une tuméfaction au niveau de la fosse iliaque.

Au commencement de décembre 1894, il a fait une chute de cheval ; et les jours suivants, il a ressenti quelques douleurs dans la fosse iliaque droite. Il continua néanmoins son service.

Le 27 décembre, alors qu'il existait de la diarrhée depuis plusieurs

Digitized by Google

jours, des douleurs très vives apparurent dans la fosse iliaque droite, en même temps qu'un malaise très accentué, de la faiblesse générale, une diminution de l'appétit et quelques vomissements.

Admis quelques jours à l'infirmerie, il entre, le 2 janvier, à l'hôpital de Nancy, où il est couché au lit 24 de la salle Friedland. A son entrée, le malade est abattu, son teint est jaune, la langue est sale, l'abdomen est un peu ballonné. La palpation révèle un peu en dedans et au-dessus de l'épine iliaque antéro-supérieure, une tuméfaction en forme de boudin, large de trois travers de doigts, longue de six, dure, élastique, un peu rénitente et qui semble faire corps, dans la profondeur, avec la moitié externe de l'arcade crurale.

La paroi abdominale ne présente, à son niveau, ni épaississement, ni changement de coloration ; elle a conservé sa souplesse. La pression en ce point détermine une douleur vive. La souffrance, parfois spontanée s'irradie dans tout le bas-ventre. Il y a de la fièvre (T. 38°8), de la diarrhée.

Au bout de quatre ou cinq jours, la diarrhée cesse.

Le 7 janvier, la tuméfaction diminue et prend un volume moindre. Elle s'étend moins vers l'arcade crurale et est limitée exactement sur le trajet d'une ligne allant de l'ombilic à un travers de pouce en dedans de l'épine iliaque antéro-supérieure. Son grand axe est vertical et remonte un peu, en haut, sur le trajet du cœcum. La pression réveille encore de la douleur, mais beaucoup moins vive qu'il y a quelques jours. L'état général est meilleur. La fièvre tombe, la langue se nettoie.

15 janvier. — La tuméfaction a maintenant le volume d'un œuf ordinaire, elle est dure. La pression n'y réveille plus qu'une douleur médiocre, mais elle provoque, au même point, de sborborygmes et des gargouillements.

24 janvier. — Tumeur grosse comme une noix, presque indolente, mais la pression y fait toujours naître des borborygmes et des gargouillements. Jusqu'à cette époque, le malade a été soumis à un régime sévère : Bouillon et lait. Deux pilules d'opium de 0,05 centigrammes tous les jours.

8 février. — A peine reste-t-il à deux travers de doigt, en dedans et un peu au-dessus de l'épine iliaque antéro-supérieure, une petite tuméfaction du volume d'une noisette roulant sous le doigt. Palpation presque indolente. Nous avons, depuis quelques jours, prévenu le malade de la probabilité d'une rechute plus grave et de l'avantage que présenterait pour lui une intervention pratiquée dans une période de calme.

Malgré un appétit assez vif, ses digestions restent un peu laborieuses. Il accepte l'opération, mais en raison d'une épidémie de grippe et de broncho-pneumonies graves qui sévissait à l'hôpital, nous préférons retarder notre intervention qui est pratiquée le 18 mars 1895, à neuf heures du matin, avec le concours de M. le professeur Weiss et de MM. les docteurs Bachelet, Grosjean et Boppe.

Incision de 10 centimètres en dehors du muscle droit, 5 centimètres

Digitized by Google

au-dessus d'une ligne horizontale passant par l'épine iliaque anto-supérieure, 5 centimètres au-dessous. A sa partie supérieure, elle s'écarte environ de 2 centimètres du bord du muscle droit, qu'elle rejoint inférieurement. Elle se rapproche donc de celle de Mac-Burney. Elle a pour nous l'avantage de nous mener directement sur la partie tuméfiée.

Incision du petit oblique et du transverse. Le péritoine et le fascia transversalis sont incisés sur la sonde cannelée. Le ventre ouvert, l'épiploon et l'intestin grêle se précipitent au dehors. Ils sont refoulés avec une compresse et rentrés. Le cœcum est immédiatement attiré hors du ventre ; sur sa face antérieure, il est normal ; mais sa face postérieure est épaisse, rouge, rugueuse, irrégulière, tapissée de fausses membranes.

En relevant le cœcum, de manière à mettre sa pointe en haut et sa face postérieure en avant, on voit, au niveau de son bord externe, une saillie hémisphérique du volume d'une petite cerise et qui semble constituée par l'extrémité de l'appendice. A partir de cette saillie, nous détachons doucement les fausses membranes, qui renferment une petite poche de pus concret, et nous isolons peu à peu l'appendice. Celui-ci est assez long, 7 centimètres ; il est très gonflé dans les deux tiers terminaux ; il mesure un bon centimètre et demi de diamètre ; son tissu est rigide ; son tiers supérieur est plus mince (1 centimètre de diamètre) de sorte que, dans son ensemble, l'organe a la forme d'une massue.

Une fois bien isolé, nous l'étreignons, à la base, avec un fort fil de soie. Nous le sectionnons ensuite au thermocautère à un demi-centimètre de la ligature. Des compresses protègent le cœcum contre le rayonnement. Au moment où la section se complète, il sort du bout réséqué un peu de liquide blanchâtre, d'aspect muco-purulent. La surface de section est ensuite vigoureusement cautérisée au thermocautère. Le petit moignon a sa muqueuse complètement rôtie. Une mèche de gaze iodoformée est placée à la partie inférieure de la plaie. 3 points de suture.

Nous examinons alors l'appendice, nous le fendons dans toute sa longueur. Son canal n'est plus ni rectiligne, ni régulier ; il est sinueux, de calibre inégal. Vu à sa partie moyenne, il se rétrécit pour se dilater ensuite. Le rétrécissement n'a pas une forme valvulaire, mais il s'étend sur une longueur d'un centimètre et demi environ. A ce niveau, la muqueuse est d'un rouge plus sombre, elle est plus congestionnée. Le tissu sous-muqueux paraît épaissi et comme fibreux par place ; il a un aspect blanchâtre.

L'examen histologique a été pratiqué par M. Barabau, qui a bien voulu nous remettre la note suivante : « L'appendice a été étudié méthodiquement de sa pointe à sa base, sur 26 coupes transversales, distantes l'une de l'autre de 1 millimètre et demi à 2 millimètres environ. Les dix premières coupes, à partir de la pointe, et les huit dernières en approchant de la base, montrent encore l'épithélium et les glandes en tube à peu près normaux. Les follicules clos y sont

Digitized by Google

plus volumineux, moins bien limités et plus bourrés d'éléments lymphatiques que sur un appendice sain. La sous-muqueuse est fortement épaissie par un tissu conjonctif scléreux dans lequel on remarque des vaisseaux lymphatiques remplis de petites cellules, des artères atteintes d'endartérite à un haut degré et des faisceaux de fibres musculaires lisses, dispersés çà et là, avec une orientation quelconque ».

« Ces faisceaux viennent sans doute, en partie de la muscularis mucosæ et en partie des couches les plus internes de la tunique circulaire. Celle-ci est très épaisse. La couche de fibres longitudinales l'est beaucoup moins. Quant au péritoine, il est traversé par des lymphatiques, bourrés de petits éléments et l'on y remarque, en quelques points, des foyers récents d'inflammation. Sur les coupes intermédiaires, on retrouve les détails précités en ce qui concerne le péritoine, les couches musculaires et la sous-muqueuse. Celle-ci offre toutefois une épaisseur plus considérable encore que précédemment ; on y trouve moins de faisceaux musculaires et ses limites avec la muqueuse sont mal indiquées. »

« La muqueuse est, en effet, le siège d'une infiltration embryonnaire considérable qui fuse dans les couches superficielles de la sous-muqueuse envoyant, çà et là, des traînées de petites cellules entre les faisceaux scléreux de cette dernière. Les follicules clos ne se reconnaissent plus, pour la plupart, au milieu de cette infiltration ; quelques-uns cependant sont encore visibles ; leurs éléments sont volumineux, désagrégés, semblables à du pus ; dans ceux-là, il y a une cavité centrale, irrégulière : ce sont de petits abcès. L'épithélium de surface manque totalement, quelques culs-de-sac glandulaires très courts, existent perdus au milieu de l'infiltration embryonnaire. »

« En résumé, ulcération de la muqueuse vers la partie moyenne de l'appendice ; épaississement des autres tuniques dans toute l'étendue de l'organe, épaississement qui est plus intense et accompagné de phénomènes inflammatoires récents au niveau de l'ulcération. En ce point, le canal appendiculaire paraît *moins large*, qu'en allant vers les deux extrémités. »

Les suites de l'opération ont été aussi bonnes que possible. Le quatrième jour, nous avons enlevé la mèche. Un troisième pansement, fait huit jours après, a suffi jusqu'à la guérison complète. Le malade a quitté l'hôpital le 27 août 1895.

Obs. II. — J... (Victor), âgé de 21 ans, soldat au 12e régiment de dragons, entré à l'hôpital militaire de Nancy, salle Friedland, lit 23, le 12 janvier 1895. Au moment de son entrée, nous le trouvons un peu pâle et fatigué. Il est assez vigoureusement constitué. Ses antécédents personnels ou héréditaires sont excellents ; il n'a jamais souffert du ventre.

Vers le milieu du mois de décembre, six semaines environ après son incorporation, alors qu'il était soumis à des exercices quotidiens d'équitation, J..... commence à ressentir quelques coliques, quelques légères douleurs dans le bas-ventre. La souffrance était plus accentuée

Digitized by Google

dans la fosse iliaque droite. Il existait, en même temps, des alternatives de diarrhée et de constipation, mais le malade très énergique ne crut pas devoir se présenter à son médecin et continua à faire régulièrement son service.

Aussi, à partir du 4 janvier, les douleurs vagues, qu'il éprouvait dans la fosse iliaque droite, prirent un caractère plus aigu, devinrent lancinantes. Mais, en même temps, elles tendaient à se circonscrire. Il n'y avait pas d'irradiation, soit vers la cuisse, soit vers les reins. A la même époque, l'état général commença à s'altérer, l'appétit et les forces diminuèrent. Vers le soir, il y eut des frissons et de la fièvre survint. La diarrhée qui existait depuis quelques jours, fit place à de la constipation.

Le 8 janvier, entrée à l'infirmerie du corps. Tous les phénomènes se sont aggravés. La douleur dans la fosse iliaque est devenue tellement vive, que le malade redoute l'exploration la plus légère; le reste du ventre est beaucoup moins sensible, fièvre vers le soir, malaise et faiblesse, la diarrhée reparaît.

Le 12 janvier, à son entrée à l'hôpital, nous le trouvons un peu prostré. Faciès abdominal. Le ventre n'est pas ballonné dans son ensemble, mais, du côté droit, dans la fosse iliaque, il y a un peu de tuméfaction. La peau est normale. La palpation, extrêmement pénible, bien qu'elle soit pratiquée avec la plus grande douceur, provoque le maximum de douleur, à mi-chemin entre l'épine iliaque antéro-supérieure et l'ombilic. En même temps, elle révèle à ce niveau, une tuméfaction de la grosseur du poing, assez régulièrement arrondie, elle ne s'étend pas jusqu'à l'arcade crurale, elle se porte vers la ligne médiane, du côté de l'ombilic. En dehors, on peut enfoncer la main entre elle et le bassin. Elle est élastique, presque rénitente. Elle adhère au plan profond. La température le soir atteint 38°.

Comme régime, nous prescrivons une très petite quantité de lait dans les vingt-quatre heures, une pilule d'opium de 0,05 centigr. matin et soir. Nous sommes décidés, si la tuméfaction augmente et si les phénomènes généraux s'aggravent, à intervenir d'urgence.

Le lendemain de l'entrée (13 janvier), il y a une amélioration considérable, les douleurs sont moins vives ; le malade a bien dormi, la diarrhée s'est arrêtée. La palpation du ventre se fait plus facilement et avec moins de douleurs. La tuméfaction semble être moins marquée.

Les jours suivants, l'amélioration persiste ; la fièvre tombe, la diarrhée disparaît, en même temps, la tuméfaction diminue de plus en plus, et est moins douloureuse.

Le 24 janvier, les douleurs ont complètement disparu, même à la palpation ; on peut aisément sentir et délimiter, vers la fosse iliaque, une induration du volume d'une noix, dure, à paroi lisse et régulière, profondément adhérente, et indépendante de la paroi abdominale. Elle est située à mi-chemin de l'ombilic et de l'épine iliaque antéro-supérieure. Il n'y a plus de diarrhée ; l'appétit renaît.

Le malade reste jusqu'à la fin de janvier soumis à un repos absolu et à un régime très sévère.

Digitized by Google

Dans les premiers jours de février, le ventre est souple, normal. La grosseur reste à peu près stationnaire, très peu sensible à la pression. Nous prévenons le malade des dangers que lui fait courir, dans l'avenir, le reliquat de son appendicite et nous lui proposons l'opération qu'il accepte. Elle n'est pas pratiquée dans le courant de février, en raison de la grave épidémie de grippe qui sévit et qui a atteint quelques-uns de nos opérés. Elle est pratiquée le 28 mars. A cette époque, la tumeur n'est plus représentée que par un noyau dur du volume d'une noisette et à peine sensible à la pression.

Incision, comme pour le premier malade, en dehors du muscle droit ; l'extrémité inférieure de l'incision s'écartant de deux centimètres environ de la ligne blanche latérale, tandis que l'extrémité supérieure y aboutit.

Le ventre ouvert, l'épiploon et le petit intestin écartés, nous voyons le cœcum. Nous le soulevons et, à sa face postérieure, apparaît l'appendice qui se dirige presque transversalement en dedans. Sur les deux tiers de sa longueur, à partir de son attache au cœcum, l'appendice paraît absolument sain ; mais son tiers terminal est renflé en massue, tomenteux et perdu dans des adhérences, qui se décollent assez facilement, mais délimitent une petite poche contenant la valeur d'un pois de pus concret. A l'extrémité de l'appendice, il y a une petite dépression cicatricielle qui permettrait de supposer qu'il y a eu là une perforation maintenant fermée. Ligature et résection de l'appendice au thermocautère. Cautérisation du moignon. Suture à triple étage de la paroi abdominale. A la partie inférieure, nous laissons une petite mèche de gaze iodoformée allant jusqu'aux adhérences qui renfermaient le noyau purulent. Pansement à la gaze iodoformée et au coton. L'opération a été très rapide.

Nous examinons l'appendice, après l'avoir fendu dans toute sa longueur. Cette incision nous montre alors des lésions que l'apparence normale de l'organe, dans ses deux premiers tiers, était loin de nous faire supposer. En effet, dans toute son étendue, le canal est irrégulier et comme dévié par places. A un demi-centimètre de l'extrémité, c'est-à-dire, au niveau du point où commence le renflement en massue, il y a un véritable rétrécissement où les parois du canal sont presque intimement adossées. Au delà de ce point, la cavité appendiculaire est dilatée. Pas de corps étranger, mais seulement un liquide muqueux louche.

M. Baraban ayant bien voulu examiner la pièce, nous a remis la note suivante :

« Cette pièce a été étudiée, comme la précédente, sur vingt-deux coupes transversales. Les altérations y sont beaucoup moins prononcées quoique similaires. Dans les quatre ou cinq premières coupes, à partir de la pointe, ce qu'on remarque de plus saillant, outre l'épaississement des différentes tuniques qui est peu prononcé relativement au cas précédent, c'est une infiltration embryonnaire très intense autour des follicules clos, dont le centre est parfois transformé en abcès. L'épithélium et les glandes sont conservés. Les artères de la sous-

Digitized by Google

muqueuse ne sont pas atteintes d'endartérite et du reste la sclérose de cette tunique est peu prononcée. »

« Dans les huit dernières coupes, en allant vers la base, la muqueuse est à peu près normale, bien que l'épaississement de la sous-muqueuse soit notable. Cet épaississement du reste est dû, en partie, à une certaine proportion de cellules adipeuses disséminées dans un tissu conjonctif peu dense et dans lequel les phénomènes inflammatoires sont éteints. »

« Sur les coupes intermédiaires, au nombre de huit ou neuf, il y a de petites ulcérations superficielles de la muqueuse ; elles siègent principalement au niveau des follicules clos dont les couches superficielles n'existent plus, par conséquent. Entre ces ulcérations, l'épithélium de surface manque quelquefois, mais pas toujours : là où il existe, il est formé de cellules plus basses et plus larges que normalement, presque cubiques. Les glandes persistent, le plus souvent, avec toute leur longueur, parfois diminuées, quand elles correspondent à une ulcération. Le stroma de la muqueuse est infiltré par de nombreux éléments embryonnaires. La sous-muqueuse est à peine plus enflammée que dans les huit dernières coupes. Il faut noter, pour finir, un élargissement très apparent du canal appendiculaire, au niveau des points les plus enflammés de la muqueuse. »

Les suites de l'opération ont été très bénignes ; le quatrième jour, le malade a eu une poussée d'érythème iodoformique débutant par la face et les bras, qui a duré deux jours. Les accidents ont disparu le sixième jour, avec l'enlèvement de la mèche de gaze. Le quatorzième jour, tout était cicatrisé. Enlèvement des crins. Le malade est parti en convalescence, le 9 mai 1895.

Si ces deux observations d'appendicite, au point de vue de l'évolution et du mode d'intervention, ne présentent rien de bien particulier, il nous a paru, au contraire, que les lésions anatomiques constatées offraient un certain intérêt. Ce qui nous a frappé dans les pièces que nous avons eues sous les yeux, ce sont les irrégularités du canal appendiculaire, les inégalités de calibre qui en rétrécissent la lumière, en dévient le trajet, produisant des dilatations intermédiaires et rappelant, toute proportion gardée, par leurs caractères microscopiques, l'aspect d'urèthres qui sont le siège de rétrécissements multiples. Sur certains points coarctés, la muqueuse gonflée paraissait partout adossée à elle-même, laissant à peine une filière extrêmement étroite, tandis qu'au-dessous, il existait une dilatation prononcée, remplie d'un liquide louche, puriforme.

Ces remarques, jointes à l'absence de corps étranger de nature stercorale ou autre, nous portaient à examiner si on ne devait pas, dans les seules lésions signalées ci-dessus, rechercher l'explication et la pathogénie des rechutes ou des récidives, comme on voudra

Digitized by Google

les appeler, suivant qu'elles surviennent à échéance plus ou moins longue. Il nous a paru vraisemblable que dans un canal appendiculaire ainsi rétréci, de même que dans un urèthre diminué de calibre, le rôle de la congestion devait être extrêmement important et suffire, dans certains cas, à amener des accidents.

Que sous une influence quelconque, fatigue, troubles digestifs provoqués par un repas trop copieux, séances d'équitation trop prolongées, comme chez nos deux malades, refroidissement, etc., la congestion vienne envahir la muqueuse de l'appendice, son gonflement aux points les plus étroits amènera fatalement l'oblitération du trajet. Il y aura, dans les points situés au-dessous, rétention du mucus, et nous savons quel rôle, au point de vue de la pullulation des bactéries, joue la rétention des liquides organiques dans les voies d'excrétion, dans les canaux biliaires ou urinaires.

Les agents infectieux agissent alors sur la muqueuse si riche en organes lymphoïdes. Les follicules clos se gonflent, se remplissent de granulations, ne tardent pas à former de petits abcès, s'érodent par leur face superficielle, ou bien éclatent et se vident dans l'intestin en formant de petites ulcérations, comme l'ont bien vu MM. Quénu et Carrel, et plus récemment encore, M. Baraban, dans les pièces que nous lui avons remises. De là, ces appendicites ulcéreuses pouvant aboutir à la perforation, sans qu'il soit besoin de l'action mécanique d'un corps étranger.

Si les causes qui ont amené et entretiennent la congestion, persistent assez longtemps pour permettre à l'ulcération de gagner en profondeur, nous aurons une appendicite perforante avec toutes ses conséquences. Si, au contraire, elles disparaissaient plus rapidement, nous pourrons avoir une appendicite à lésion pariétale, avec retentissement plus ou moins prononcé du côté du péritoine. Parfois, comme dans notre observation II, les modifications péritonéales sont si peu marquées que, extérieurement, l'appendice paraît sain dans les points où, du côté du canal, il existe des lésions extrêmement marquées.

Du reste, nos lectures nous ont montré que les auteurs se sont déjà préoccupés de la stricture du canal appendiculaire. Talamon (*Typhlites et appendicites*, p. 144), note que, par suite d'un rétrécissement partiel de la cavité, consécutif à une ulcération cicatrisée, l'extrémité seule est dilatée. Dans d'autres faits, il mentionne l'épaississement des parois, parfois généralisé à un tel point que l'appendice semble transformé en un cordon fibreux, le canal étant réduit à une fente étroite.

Damaye, dans une thèse récente, signale aussi des faits où l'appendice est plus volumineux, à parois indurées et hypertrophiées, avec dilatation de sa cavité contenant du muco-pus. Dans

Digitized by Google

d'autres cas, il est rétréci par des étranglements plus ou moins serrés ou même complètement oblitéré dans toute sa longueur. M. Schwartz nous a dit avoir observé de nombreux faits de même ordre et nous avons pu voir une belle pièce, provenant d'une opération de M. Weiss, et qui présentait un rétrécissement des plus nets. Le rétrécissement du canal appendiculaire est donc aujourd'hui un fait bien établi par de fréquentes constatations.

Le rôle que joue la congestion, sous l'influence des causes occasionnelles les plus variées, nous semble de premier ordre dans la genèse des accidents à répétition, dont la filiation pourrait être ainsi résumée : oblitération d'un segment du canal rétréci par la muqueuse congestionnée; rétention du mucus où pullulent toutes les bactéries de l'intestin; ulcération des follicules clos, pouvant rester limitée ou aboutir à la perforation, suivant le cas.

Le rôle de la congestion doit également se manifester dans le cas où le rétrécissement du canal appendiculaire n'est pas dû, seulement à un épaississement des parois, mais à une flexion, une coudure de l'appendice maintenue par des adhérences. Cette manière de voir ne contredit pas les faits, bien observés d'ailleurs, où un corps étranger, une concrétion stercorale, oblitérant la lumière du canal, amène une perforation à son niveau ou en un point plus ou moins éloigné. Elle ne s'applique qu'aux cas (59 0/0, d'après Reginald Fitz) où l'absence de toute concrétion étant signalée, on était autrefois obligé, pour expliquer les accidents, d'admettre l'hypothèse que le corps étranger était rentré dans l'intestin, une fois le méfait commis, ou s'était échappé au dehors, à travers la perforation.

Ces réserves établies, il nous a semblé intéressant de signaler, dans les faits où l'oblitération du canal d'origine extrinsèque ne saurait être admise, le rôle important que l'on doit attribuer à la congestion dans l'occlusion temporaire d'un canal modifié dans sa structure, son calibre ou sa direction par une inflammation antérieure.

Au point de vue thérapeutique, la conclusion pratique qui s'impose, c'est que le traitement chirurgical, même après une seule attaque d'appendicite, semble le traitement de choix. Si on réfléchit qu'il s'agit de lésions permanentes qui s'aggraveront à chaque poussée nouvelle, on voit quels dangers courent les malades qui en sont atteints et quelle nécessité, dirons-nous volontiers, il y a de les débarrasser d'une menace continuelle, par une opération à froid, généralement très bénigne, puisque dans une statistique des plus récentes, celle de Damaye, qui porte sur 181 cas, la mortalité est évaluée à 1,65 0/0.

Digitized by Google

Présentation de malade.

Thoracoplastie.

M. Quénu. — Je vous présente un jeune homme que j'ai opéré, il y a trois ans, d'une fistule pleurale par le procédé de thoracoplastie, dont j'ai donné la description il y a deux ans, en présentant ce même opéré à l'Académie. La fistule datait de quatre ans et la cavité pleurale était tellement vaste qu'il m'a fallu, pour l'effacer, effondrer la paroi costale dans une étendue vraiment considérable, après l'avoir fracturée en trois points correspondant à son sommet et presque aux deux extrémités de sa courbe. Vous pouvez aujourd'hui juger de la perfection de la guérison et j'appelle, en outre, votre attention sur ce fait intéressant que, malgré l'étendue de l'aplatissement thoracique, il n'y a pas trace de scoliose.

Présentation de pièces.

Lymphadénome expérimental.

M. Pierre Delbet présente les ganglions du chien qu'il a montré à la Société de chirurgie, il y a trois semaines.

L'animal a succombé aux progrès de la cachexie le 9 décembre, trois mois et demi après le début des inoculations. L'autopsie a permis de constater que tous les organes étaient sains, sauf les ganglions. Toutefois, il existait dans le cœur de gros caillots blancs, comme on en trouve chez presque tous les malades qui meurent avec une leucémie intense. La rate était de volume normal.

L'hypertrophie ganglionnaire est très irrégulièrement répartie. C'est dans le mésentère qu'elle atteint les plus grandes dimensions. On trouve, là, un paquet formé de plusieurs ganglions volumineux, irréguliers, bosselés, de consistance dure, adhérant les uns aux autres et presque fusionnés.

Voilà donc un animal qui a été inoculé avec des cultures pures d'un microorganisme provenant d'un lymphadénome. Il est devenu leucémique, cachectique; il a succombé à la cachexie et l'autopsie a montré qu'il ne présentait pas d'autres lésions que des hypertrophies ganglionnaires. Il s'agit donc d'un lymphadénome expérimental mortel. C'est une démonstration complète de la nature infectieuse de cette maladie.

Digitized by Google

La séance est levée à 5 heures 10 minutes et la Société se réunit en *Comité secret* pour entendre la lecture des rapports sur les prix.

Le Secrétaire annuel,
PAUL SEGOND.

Séance du 18 décembre 1895.

Présidence de M. TH. ANGER.

Le procès-verbal de la précédente séance est lu et adopté.

Correspondance.

La correspondance comprend :

Les journaux et publications périodiques de la semaine.

A propos de la correspondance.

M. KIRMISSON, au nom de M. P. DELBET, dépose sur le bureau de la Société un travail intitulé : *Valgus bilatéral traité par la résection semi-articulaire et la vagino-plastie artificielle* (M. Kirmisson, rapporteur).

Suite de la discussion sur la chirurgie du poumon.

M. BAZY. — Dans la réponse que j'avais faite à la communication faite par M. Tuffier, le 13 novembre dernier, il y avait deux questions distinctes :

1° Une question, que, faute d'un mot plus simple, j'appellerai une question d'historique et de nomenclature ;

2° La question de fond, la discussion de la valeur de son procédé, et sa comparaison avec la pleurotomie exploratrice, au point de vue de la facilité, de la bénignité, de l'efficacité.

a) Sur le premier point (l'historique et la nomenclature), je constate que j'ai reçu toute satisfaction, puisque M. Tuffier n'a pas

Digitized by Google

répondu à mon argumentation et que, même dans le cours de la réponse qu'il a faite à la dernière séance, il a remplacé le mot de *méthode* par celui de *procédé* et même par celui de *manière de faire*, ce qui au fond est la même chose. Il n'y a donc plus de *méthode*, ni de *nouvelle méthode*.

b) Sur le deuxième point (bénignité, facilité et efficacité du procédé et sa comparaison avec la pleurotomie), j'espère pouvoir vous démontrer que ses arguments n'ont pas une plus grande valeur.

Tout d'abord je crois devoir rappeler qu'il ne s'agit ici que d'*exploration* de la plèvre et du poumon, et que tout ce qui n'est pas exploration de la plèvre et du poumon, ne doit pas rentrer dans le sujet. Les sept interventions sur le poumon dont nous parle M. Tuffier, n'ont pas rapport au sujet qui nous occupe, et sont faites pour nous égarer, d'autant que nous ne les connaissons pas toutes. En réalité, il n'y a que *deux* observations qui nous occupent, celles où il a fait le décollement pour explorer le poumon.

Ce premier point établi, je suis bien aise de constater que le camp des défenseurs des médecins augmente, puisque M. Tuffier vient à son tour s'y ranger, et ce n'est que justice ; l'exploration chirurgicale de la plèvre et du poumon ne pouvant être qu'une exception, comme je l'ai dit le premier, et quelque plaisir que je puisse éprouver à voir se multiplier les occasions de faire l'exploration chirurgicale de la plèvre et du poumon.

Sur le fond de la question et sur la comparaison des deux explorations, intra et extra-pleurales, je constate que les affirmations catégoriques de M. Tuffier (elles sont pour la plupart soulignées dans le texte), se sont changées en des formules moins tranchées ; c'est ce qui me permet, à mon tour, d'adoucir la vivacité de mes arguments.

Je vais suivre M. Tuffier, pas à pas, dans cette argumentation.

Il commence par dire que l'incision de la plèvre est un pis-aller et est dangereuse, et, dit-il, deux observations, celle citée par M. Quénu et une autre qu'il nous a citée brièvement, le démontrent *péremptoirement*. Cette dernière est calquée directement sur celle de M. Quénu; il a employé le même procédé pour arrêter les phénomènes asphyxiques; bien qu'il eût pu la citer dans la première communication, il nous la cite maintenant, probablement pour n'être pas en reste de politesse avec lui. Quoique cette observation soit incomplète, acceptons-la telle que M. Tuffier nous la donne, c'est-à-dire comme démonstrative, c'est-à-dire comme se rapportant à un cas de pleurotomie exploratrice.

Cela fait deux observations où l'incision de la plèvre a été suivie de phénomènes asphyxiques, ce qui, pour lui, prouve que cette incision est dangereuse. Mais cela pourrait prouver tout simple-

Digitized by Google

ment que l'on n'a pas pris, dans cette incision, toutes les précautions qu'elle exige.

Eh bien, à ces deux observations d'ouverture de la plèvre, je vais en opposer six et je pourrais même dire sept, où cette ouverture de la plèvre n'a pas donné lieu *au plus petit incident*. Vous en connaissez cinq, une de M. Ricard, une de M. Michaux, deux de M. Monod, la mienne, total : cinq; la sixième va nous être fournie par M. Tuffier lui-même.

Ecoutez ce passage de la relation de son opération de la résection du sommet du poumon pour tuberculose pulmonaire (voir *Semaine médicale*, 1891, p. 202). « Alors commence le travail délicat (délicat — le mot y est — je ne l'invente pas) de décollement de cette plèvre pariétale. En dehors et en haut, la libération est facile, en dedans, au contraire, vous avez vu qu'à un moment donné, la séreuse a cédé ». Vous entendez bien, la séreuse a cédé, et alors vous croyez que le malade est tombé foudroyé, ou tout au moins asphyxié ou suffoqué, que le patient a couru un de ces « gros dangers qui limitent notre intervention sur le poumon ». Grande serait votre erreur : « un léger sifflement nous a indiqué que quelques centimètres cubes d'air entraient dans la séreuse ».

M. Tuffier a appliqué le doigt, puis un tampon et, dit-il, « il n'y a eu aucun incident. » Et vous croyez que si le danger n'a pas été plus grand, c'est qu'il y avait des adhérences capables d'empêcher la rétraction du poumon. Vous vous trompez étrangement. M. Tuffier spécifie plus loin : « Il n'y avait pas trace d'adhérences entre les deux feuillets de la séreuse ». Bien plus, il a pris « l'organe avec une pince spéciale qui ménage la friabilité du tissu », mais qui n'en déchire pas moins la plèvre pariétale, d'où deuxième occasion de pneumothorax. N'admirez-vous pas, comme moi, l'entêtement de cette plèvre qui ne veut pas se remplir d'air et surtout l'entêtement de cet opéré, qui ne veut ni s'asphyxier, ni tomber en syncope, quoique deux fois on lui troue la plèvre.

Jusqu'à la dernière séance, je pouvais me demander, après avoir lu la relation de cette opération, comment M. Tuffier pouvait avoir une si mauvaise opinion de l'ouverture chirurgicale de la plèvre. C'est probablement l'observation qu'il nous a rapportée et où il est question de ces accidents graves, qui l'a fait changer d'avis. Mais pourquoi aussi, en face de ces accidents, n'a-t-il pas employé le procédé qui lui avait si bien réussi la première fois, c'est-à-dire pourquoi n'a-t-il pas mis le doigt, puis un tampon sur l'ouverture? C'est un procédé beaucoup moins compliqué, beaucoup moins dangereux, beaucoup plus expéditif et beaucoup plus sûr que celui qu'il a employé, de même que M. Quénu, et qui consiste à rechercher le poumon, au moyen d'une pince, à travers la brèche pleu-

Digitized by Google

rale. Qu'ils l'emploient tous deux une autre fois, et ils craindront peut-être moins l'ouverture chirurgicale de la plèvre.

Mais il y a un autre enseignement à tirer de ce fait. Voilà un chirurgien qui a fait de nombreux *essais d'amphithéâtre et de laboratoire* (voir 2e ligne du 3e paragraphe, 2e colonne) et qui perfore la plèvre, tout comme celui qui n'y a passé, ni ses journées ni ses nuits, qui néanmoins cherche à faire de son mieux... comme votre serviteur, en un mot! Voilà encore que M. Tuffier me donne raison contre M. Poirier et M. Delorme, et vous venez de voir qu'il a au moins autant d'expérience qu'eux de ce décollement. Il faut tout de même avouer que c'est un médiocre résultat pour tant d'efforts. Et alors pourquoi ne pas faire tout de suite et dans des conditions autrement favorables, ce que vous êtes exposés à faire sans le vouloir?

Quoi qu'il en soit, je viens d'ajouter un sixième fait d'ouverture chirurgicale de la plèvre à ceux que nous avons publiés ici, et quand je vous disais que je pourrais en mettre un septième, je ne me trompais pas de beaucoup, puisque M. Tuffier a perforé la plèvre deux fois : donc son observation compte pour deux.

Je me bornerai à ces faits, ne voulant pas y mêler les faits de pneumothorax observés dans des *conditions* anatomiques et pathologiques autres que celles qui nécessitent l'exploration chirurgicale du poumon. Ces conditions sont, en effet, de nature à rendre beaucoup moins grave l'incision de la plèvre, des adhérences pleurales étant presque toujours, sinon toujours, ainsi que l'ont fait remarquer MM. Berger et Terrier, la conséquence de lésions pulmonaires, même profondes. Dans tous les cas qui ont été cités ici, des adhérences existaient sur un point plus ou moins éloigné de celui où la plèvre pariétale a été incisée et même dans ceux où elle n'a pas été incisée.

Je ne m'attarderai donc pas à citer des faits de plaies pénétrantes de poitrine, où le pneumothorax a été quantité négligeable, quoique ce pneumothorax soit plus grave que celui qui pourrait être déterminé par le chirurgien, ainsi que l'a établi du reste M. Delorme. Il m'a suffi d'avoir prouvé, *par tous les faits acquis aux débats*, qu'en *prenant des précautions*, on peut, dans des conditions qui justifient l'exploration, ouvrir la plèvre, sans faire courir de dangers au malade.

Des deux procédés d'exploration, de celui qui consiste à mettre le doigt dans la plèvre, procédé antérieur à l'autre, ou de celui qui consiste à explorer le poumon à travers la plèvre non incisée, lequel est le meilleur, lequel expose le moins aux causes d'erreur? Il tombe sous le sens que, plus on veut avoir de sensations nettes, moins on doit interposer d'obstacles entre le doigt à explorer et

Digitized by Google

l'objet qu'on veut explorer. Si on veut explorer une jambe, on ne le fait pas par-dessus les couvertures ; si on veut explorer un ventre, on évite de le faire à travers les vêtements et le corset : la laparotomie exploratrice a même été imaginée pour éviter d'interposer quoi que ce soit entre le doigt du chirurgien et les viscères abdominaux. A défaut de ce raisonnement d'une éclatante simplicité, mes expériences seraient là pour prouver l'insuffisance de l'exploration à travers la plèvre décollée et non incisée, même pour des lésions situées à 2 centimètres et 2 centimètres et demi de la surface du poumon, c'est-à-dire superficielles.

Et quand M. Tuffier vient nous citer son cas et celui de M. Quénu, pour nous dire que la pleurotomie est insuffisante pour découvrir des lésions, il ne nous prouve rien. D'abord, nous ne connaissons pas la suite de l'observation dans l'un et l'autre cas (à cela il y a remède), nous ne savons donc pas s'il y avait des lésions. Et puis, comment auraient-ils pu les sentir, puisque le malade, dans l'un et l'autre cas, s'est mis à asphyxier, et qu'en pareille circonstance, leur premier et unique soin a dû être d'empêcher cette asphyxie et d'y porter remède ; quelle liberté d'esprit avaient-ils donc pour explorer le poumon ? (Mais je crois que M. Quénu ne nous a pas dit qu'il l'eût exploré, ni même qu'il eût à l'explorer dans son cas.) Aussi dirai-je, pour M. Tuffier seul, je ne suis pas étonné qu'il n'ait rien senti.

Mais voilà M. Ricard, voilà M. Monod, qui, la plèvre incisée, ne sentent rien et sont obligés d'avoir recours, qui, au trocart (ce qui prouve, à l'encontre des idées de M. Quénu, l'utilité et l'innocuité de ces piqûres), qui, à l'incision du poumon et à l'introduction du doigt. Dans ces cas, viendra-t-on nous soutenir qu'on eût mieux senti, si on n'eût pas incisé la plèvre, si on eût augmenté les obstacles. Dans les cas où, la plèvre ouverte, on ne sent rien, on sentira encore bien moins si on ne l'ouvre pas. Donc, l'argument de l'impuissance de l'exploration s'applique bien plus au procédé extra-pleural qu'au procédé intra-pleural, et ce dernier est puissant quand le premier est impuissant.

Pour nous prouver, néanmoins, que le procédé du décollement est efficace, M. Tuffier nous cite un cas, il nous cite celui de M. Quénu et un auquel il a eu recours le 15 novembre dernier. (Il nous en avait promis deux autres, je n'en vois qu'un, mais ceci est un détail.)

Eh bien, examinons les faits :

Comment se fait l'exploration chirurgicale de la plèvre et du poumon ? Quand on fait la pleurotomie exploratrice, on met le doigt sur la plèvre, on l'explore, on recherche les adhérences, on tâte le poumon, et dès qu'on a trouvé un indice, on fait, ou comme moi,

Digitized by Google

c'est-à-dire on referme la plèvre et, par-dessus, les muscles et la peau ; puis on recommence l'opération dans le point où l'adhérence signalée indique le siège de la lésion et, alors, on ouvre le foyer sans avoir à s'inquiéter en aucune façon de la plèvre, tout comme, par exemple, on a vu, après des laparotomies exploratrices, fermer le ventre et aller, en dehors du péritoine, ouvrir un abcès du rein ou faire tout autre opération extra-péritonéale dont l'exploration avait démontré la nécessité. Ou bien, on fait la ponction ou l'incision du poumon, comme MM. Monod et Ricard.

Ceux qui veulent ne pas ouvrir la plèvre, que font-ils ? Ici il y a deux variantes :

Celle de M. Tuffier : elle consiste à dénuder la plèvre dans l'espace intercostal et à la décoller à partir de cet espace (ce qui est beaucoup plus difficile que de commencer par réséquer la côte), puis on résèque la côte et on regarde. Si on constate dans ce point une adhérence, c'est qu'on est au niveau du foyer, plus besoin de décollement. Mais si le poumon paraît sain au-dessous, que va-t-il faire ? Il va décoller la plèvre pariétale.

Mais de quel côté va-t-il la décoller ? Il n'en sait rien, ou, s'il le sait, il ne nous le dit pas. Il se trouve en présence de l'inconnu. De quel côté ira-t-il porter le décollement ? Est-ce en haut ? Est-ce en bas ? Est-ce en dehors ? Est-ce en dedans ? Il n'en sait rien. Qu'est-ce qui va guider son doigt ? Nous n'en savons rien. Il décolle au petit bonheur. C'est de la chirurgie de hasard, c'est de la chirurgie de pile ou face. Est-ce là la vraie chirurgie ? Fait-on l'exploration chirurgicale pour être aussi peu renseigné après qu'avant ?

Il allègue, comme excuse, que les adhérences ne sont pas loin : quatre travers de doigt dans son cas ; trois, dit-il, dans celui de M. Quénu. J'avoue que je trouve, au contraire, que c'est très loin. car il aurait dû, dans ces conditions, *puisque nous ne pouvons pas savoir les raisons qui le font décoller d'un côté plutôt que de l'autre*, il aurait dû, dis-je, décoller quatre travers de doigt tout autour de l'incision primitive comme centre, ce qui aurait fait un décollement de près de 20 centimètres de diamètre.

Dans la variante de M. Quénu, on commence par faire une large résection de plusieurs côtes. Combien ? Je n'en sais rien. De cette manière, on a effectivement plus de chances d'avoir le foyer morbide dans le champ opératoire. Mais s'il n'y est pas, ce foyer morbide dans le champ opératoire, il faut aller le chercher. Et alors, nous retombons dans la variante précédente. De quel côté décollerez-vous ? M. Tuffier ne nous dit pas quels sont les signes qui lui font pratiquer le décollement plutôt d'un côté que de l'autre. Je lui avais posé la question dans une communication précédente. Il

Digitized by Google

n'y a pas répondu. M. Quénu y mettra peut-être moins de discrétion, de même qu'il nous donnera des détails plus circonstanciés sur l'opération. C'est important dans l'espèce.

Je pense donc vous avoir prouvé que ce procédé du décollement, avec ou sans désossement préalable, n'est pas un procédé rationnel et, par conséquent, ne doit pas être suivi.

M. Tuffier examine ensuite les accidents consécutifs imputables à chacun des deux procédés; il reproche à celui qui ouvre la plèvre d'exposer à des infections pleurales et il en cite un ou deux exemples qui lui sont personnels : à cela, je répondrai qu'il n'a pas été aseptique, mon malade n'a pas eu la plus petite réaction pleurale quoique j'aie promené mon doigt dans la plèvre, et ni M. Monod ni M. Ricard n'en ont eu davantage. Encore un argument qui tombe.

Je m'étais demandé comment se comblerait la cavité à parois rigides formée par ce décollement pleural. M. Tuffier me répond en citant l'exemple de son opéré de tuberculose pulmonaire d'il y a quatre ans, mais il oublie de nous dire que, dans ce cas, il n'y avait pas d'abcès à ouvrir au niveau de ce foyer de décollement, et qu'il a fixé le poumon aux côtes, ce qui est une façon de combler la cavité. Les deux cas ne sont pas comparables et, ici encore, il n'a pas répondu à mon objection.

Quant à la gravité de l'opération qu'il préconise, M. Tuffier nous dit qu'elle est nulle et, si son malade est mort, c'est d'hémorrhagie. Je veux bien croire avec lui que le décollement pleural n'y est pour rien, encore que les conditions de la circulation pulmonaire soient modifiées, mais pourquoi prendre alors tant de peine pour cacher sa mort ? Pourquoi écrire dans la *Presse médicale* (n° du 16 novembre 1896) : « L'état général reste grave, alors que le malade est mort et autopsié » ? Je ne serais pas revenu sur cet incident, fâcheux pour M. Tuffier, si lui-même n'y avait insisté, en nous donnant des dates.

Pour ce qui me concerne, j'aurais voulu que ce cas malheureux eût servi à notre instruction. J'aurais apporté les pièces, il y a trois semaines ; j'aurais montré ce décollement pleural, la plèvre libre, non adhérente avec le poumon sain au-dessous, la cavité de l'abcès, la manière dont cet abcès avait *été trouvé* et ouvert, sa distance du point pleural primitivement décollé. Cela eût été évidemment plus suggestif qu'une description. J'aurais montré qu'on pouvait tâter le poumon au-dessous ; j'aurais fait sentir les différences de consistance, suivant qu'on explore dans un endroit ou dans un autre ; j'aurais montré « qu'entre les doigts, suivant ses expressions, le poumon est mou, souple, sans aucune inégalité de consistance et surtout qu'on pouvait le prendre avec ses doigts,

Digitized by Google

ce que je vous ai démontré être impossible en vous présentant une plèvre décollée. J'aurais, en un mot, fait une leçon de choses d'un intérêt inappréciable, et qui eût servi beaucoup plus que toutes les descriptions [1].

En terminant, Messieurs, j'ai un devoir à remplir et des explications à vous donner.

Le devoir c'est de m'excuser de la forme un peu vive que j'ai donnée à mon premier travail, et à laquelle vous n'êtes pas habitués; mais vous aurez l'explication de cette attitude quand vous aurez entendu ce qui suit.

Il y a cinq ans, M. Tuffier communiqua à la Société de biologie un travail résumant des expériences qu'il avait faites, disait-il, sur des chiens.

Il avait réséqué sur une étendue plus ou moins considérable la muqueuse vésicale, il avait réséqué une partie ou la totalité de l'épaisseur des parois de la vessie, dans la zone urétérale ou extra-urétérale, réuni les plaies ainsi faites ou les laissé se cicatriser par bourgeonnement et il terminait en disant : « Ces faits prouvent l'innocuité des résections intra-vésicales (il y a *ablations*, dans la note remise au *Bulletin Médical*) et l'absence de toute infiltration urineuse en pareil cas. J'ai été assez heureux pour transplanter (dans la note donnée au *Bulletin Médical*, il y a transporter) ces faits à la chirurgie humaine et, dans deux cas, j'ai exécuté ainsi une suture avec un plein succès... » (*Comptes rendus de la Soc. de biol.*, 1890, p. 359, séance du 14 juin).

Voir pour ma rectification (*ibid.*, p. 413, séance du 28 juin) et la réponse que M. Tuffier y a faite (p. 434, séance du 5 juillet).

Huit jours après, un journaliste médical, après avoir relaté ces faits, ajoutait, quoique très instruit et très consciencieux : « On pourra dorénavant opérer les tumeurs de la vessie chez l'homme. »

Je n'ai pas besoin de vous dire l'intérêt que je portais à cette communication. Sept ans auparavant, j'avais lu ici même, sur la question, un mémoire que M. Monod voulut bien rapporter et, à ce sujet, qu'il me permette de le remercier ici publiquement pour la façon dont il parle de mon travail dans son Exposé des titres à l'Académie, et de lui reprocher non moins publiquement sa trop grande modestie ; aussi excuserez-vous ce souvenir personnel.

[1] La pièce qui devait être présentée à la Société anatomique le 15 novembre, deux jours après la communication de M. Tuffier, qui aurait pu être présentée à la Société de chirurgie, les mercredis suivants, a été présentée à la Société anatomique le 6 décembre seulement, par MM. Bonnet et Desfosse, mais il n'y a aucune description. On nous permettra de le regretter. Il y est même dit que M. Tuffier a pratiqué la pleurotomie. (*Bull. de la Soc. anat.*, 1895, p. 750.)

Digitized by Google

J'avais publié plusieurs mémoires où toutes ces questions avaient été envisagées. Bref, il y avait plus de 380 observations d'opérations de tumeurs vésicales publiées et rassemblées par notre collègue Pousson, dans les *Annales des maladies des organes génito-urinaires*; des travaux en quantité considérable avaient été faits sur cette question. Il en résultait que M. Tuffier avait répété sur des chiens ce qui avait été fait sur l'homme.

Je résolus de faire une rectification, et, auparavant, j'allai, quoique bien décidé à rectifier, avertir un homme qui, pensais-je, chercherait à me dissuader. Il n'en fut rien. Je trouvai en lui un collaborateur inattendu, dont l'aide me fut alors particulièrement agréable. Dans cette note, je restituai à chacun ce qui lui était dû. La forme de cette rectification ne fut pas moins énergique que celle que je vous ai lue; c'est là mon excuse. J'ai pris cette forme pour qu'il ne pût y avoir d'équivoque, pas plus pour les abcès du poumon que pour les tumeurs de la vessie, pour qu'il fût bien établi que, pour ceux de nos collègues et moi qui avons exploré chirurgicalement le poumon, il n'y avait pas de méthode nouvelle et que nous n'avions pas attendu M. Tuffier pour explorer chirurgicalement la plèvre et le poumon; chirurgicalement, parce que nous avons employé d'autres moyens que ceux usités en médecine; chirurgicalement, parce que nous avons fait des opérations régulières, méthodiques, en laissant aussi peu que possible à l'imprévu.

De même que j'ai rectifié devant la Société de biologie, de même que MM. Terrier et Baudoin ont, à propos de l'hydronéphrose intermittente, rectifié dans la *Revue de Chirurgie* (1891, p. 847 et 848, 2e note), de même j'ai rectifié, il y a trois semaines, devant la Société de chirurgie.

M. Tuffier. — Je considère la continuation de cette discussion comme inutile au point de vue *scientifique*. Les faits ultérieurs seuls peuvent juger le litige. Au point de vue *personnel*, j'ai donné un premier démenti à M. Bazy au sujet de l'état de mon malade lors de ma première communication; je le maintiens[1]. Quant à la question de priorité à propos des tumeurs de la vessie ou de l'hydronéphrose intermittente, j'en ai fait justice en temps et lieu[2].

[1] *Société de biologie*, séance du 5 juillet 1890.
[2] *Annales génito-urinaires*, 1894, p. 15.

Digitized by Google

Rapport.

1° *Accidents graves consécutifs à une hystérectomie vaginale. Injection intra-veineuse de* 1,400 *grammes de sérum artificiel. Guérison ;* — 2° *Infection généralisée ayant eu pour point de départ un panaris sous-épidermique. Anthrax de la nuque. Ostéomyélite de l'omoplate, puis de la tête de l'humérus; abcès multiples. Interventions opératoires successives; finalement : résection scapulo-humérale, guérison*, par M. Berlin (de Nice).

Rapport par M. POZZI.

J'envisagerai successivement les deux faits intéressants qui vous ont été communiqués par M. Berlin. Mais j'insisterai surtout sur le premier. Il me paraît, en effet, digne de toute votre attention et je tiens à vous en donner la relation complète.

I. — *Accidents graves consécutifs à une hystérectomie vaginale. Injection intra-veineuse de* 1,400 *grammes de sérum artificiel. Guérison.*

Mme X..., 39 ans, constitution moyenne, tempérament nerveux, pas d'antécédents héréditaires.

Antécédents personnels. — A l'âge de 10 ans, scarlatine grave *compliquée d'accidents nerveux qui ont été qualifiés de méningite*; à la suite de cette maladie, persistance d'une *hémiparésie* des membres du côté gauche, peu accentuée et n'empêchant pas la malade de vivre de la vie ordinaire; maux de tête fréquents, rachialgie, névralgies erratiques. Réglée à 14 ans, de façon normale ; état habituel d'anémie, quelques pertes blanches. Mariée à 17 ans; depuis son mariage, a été sujette à des vertiges, à des *pertes incomplètes de connaissance*, survenant surtout au moment des règles; pas d'attaques nerveuses habituelles; une seule fois, il y a deux ans, à la suite d'un vertige et sans cause appréciable, il s'est produit une vraie *crise convulsive, épileptiforme, avec état comateux consécutif.*

Depuis vingt-deux ans qu'elle est mariée, Mme X... a eu quatre accouchements : le premier, un an après son mariage; le deuxième, il y a vingt ans; le troisième, il y a dix-huit ans ; le quatrième, il y a treize ans ; plus, il y a dix ans, une fausse couche de 3 mois. Le premier de ces accouchements a été fort laborieux ; il a nécessité une application de forceps, qui s'est accompagnée d'une déchirure périnéale considérable, laquelle n'a pas été réparée ; fièvre, accidents septiques graves qui ont duré plusieurs semaines. Depuis cette époque, la malade a toujours souffert du côté des organes utéro-ovariens ; pas d'hémorrhagies ; pertes blanches habituelles ; douleurs persistantes,

Digitized by Google

surtout à droite ; ces accidents n'ont cessé de s'aggraver à chaque accouchement consécutif.

Il y a environ dix ans, un chirugien, consulté pour ces troubles douloureux, les attribue à une lacération de la commissure gauche du col ; il conseille et pratique une restauration d'Emmet. A la suite de cette intervention, surviennent des accidents fébriles et douloureux qui aboutissent à l'évacuation d'une collection purulente dans le cul-de-sac du vagin. La malade reste plusieurs semaines au lit dans un état grave, et ne se rétablit que lentement. Depuis lors, la situation de Mme X... n'a cessé d'être fort pénible : douleurs pelviennes bilatérales persistantes, s'exaspérant sous l'influence de la moindre fatigue, nécessitant fréquemment le repos au lit ; à diverses reprises, après un simple examen, ou même sans cause appréciable, il y a eu des poussées aiguës avec élévation de température ; la suppuration pelvienne est tarie depuis longtemps ; catarrhe muco-purulent, très modéré ; règles normales comme fréquence, comme abondance, comme durée, mais toujours très douloureuses.

Pendant toute cette période, la malade n'est traitée que par les moyens médicaux : repos, irrigations vaginales chaudes, bains, pansements ouato-glycérinés sur le col, révulsion sur le bas-ventre, etc. Dans ces derniers mois, la situation est devenue tellement intolérable qu'une intervention directe sur les annexes, conseillée déjà par plusieurs chirurgiens, s'impose de jour en jour plus nettement. C'est dans ces conditions que le Dr Pozzi est consulté. En raison du volume du col, de son état scléro-kystique accentué, de l'hypertrophie et de l'abaissement de la totalité de l'utérus, de l'insuffisance du périnée, M. Pozzi est d'avis que la castration utéro-ovarienne totale par le vagin doit être préférée à la laparotomie avec castration tubo-ovarienne. L'opération est acceptée par la malade.

Opération. — L'hystérectomie vaginale est pratiquée le 16 janvier, à 9 heures du matin, par M. Pozzi. Au début de l'opération, il se produit une syncope respiratoire prolongée qui ne se dissipe qu'après plusieurs minutes de soins énergiques (respiration artificielle, tractions de la langue, position déclive de la tête, inhalation d'oxygène, etc.). Après quoi, tout rentre dans l'ordre et l'opération se poursuit sans incidents.

L'utérus est enlevé assez facilement; adhérences médiocres au niveau du fond de l'organe. Les annexes droites viennent avec l'utérus; les annexes gauches sont attirées au dehors et enlevées après coup. L'utérus est assez gros, dur, sclérosé, surtout au niveau du col. Les trompes sont épaissies, atteintes de salpingite parenchymateuse; les ovaires sont scléro-kystiques; en aucun point de l'utérus, ni des annexes, on n'aperçoit la moindre trace de pus. Durée de l'opération, environ 30 minutes; réveil facile; pouls petit, 90; T, 36°,5.

5 *heures du soir.* — Vomissements depuis le matin; pouls, 100; T. 30°,5. Urine retirée par la sonde, environ deux verres; douleurs vives dans tout l'abdomen.

10 heures du soir. — Les souffrances et l'agitation sont extrêmes

Digitized by Google

et nécessitent une piqûre de 1 centigramme de morphine qui calme la malade et lui procure quelques heures de sommeil.

17 janvier, 8 heures du matin. — Vomissements incessants toute la nuit; agitation, plaintes intenses; pouls faible, 110; T. 38°,2.

10 heures du soir. — Les vomissements et les douleurs continuent; pouls, 110, faible; T. 38°,5; il n'y a pas eu d'émission de gaz par l'anus.

18 janvier. — La nuit a encore été agitée; T. 38°; vomissements bilieux et glaireux. Les pinces placées sur les ligaments larges sont enlevées; les lanières latérales de gaze iodoformée sont retirées; la lanière centrale est laissée en place. Aucune hémorrhagie; on note seulement l'insensibilité relative avec laquelle la malade supporte ce pansement d'ordinaire assez douloureux.

11 heures du matin. — Agitation extrême; le pouls est à 135, déprimé d'une façon inquiétante; T. 38°,3. Injection de caféine et d'éther; inhalation d'oxygène. Ventre douloureux.

8 heures du soir. — Pouls, 140; T. 38°,5; les vomissements ne cessent pas et fatiguent beaucoup la malade qui ne peut conserver la plus petite gorgée d'aliments liquides.

19 janvier, 8 heures du matin. — La situation devient sérieusement inquiétante; la malade n'a pas fermé l'œil de la nuit; facies grippé; teinte subictérique des sclérotiques et des commissures labiales; pouls filiforme à 140-150: T. 36°,4; agitation, subdelirium, sensation de suffocation et de chaleur insupportable qui pousse la malade à rejeter sans cesse ses draps, à sortir ses jambes du lit; les vomissements sont plus violents que jamais et ne peuvent plus être mis sur le compte du chloroforme, puisque l'opération remonte déjà à trois jours pleins.

L'inertie de la vessie et de l'intestin persiste; un lavement de glycérine et de vin n'amène ni matières fécales, ni gaz; abdomen ballonné, très douloureux à la pression. Pansement : retrait de la lanière vaginale centrale; lavage du vagin à l'eau bouillie, à très faible pression et en ayant soin de tenir la vulve dilatée; pour le cas où les vomissements seraient d'origine iodoformique, j'ai soin de substituer la gaze salolée à la gaze iodoformée dans le pansement vaginal. Notons toutefois que les urines ne donnent pas la réaction de l'iodoforme. Pendant toute la journée, injections sous-cutanées d'éther, de caféine, de sérum artificiel (300 grammes environ); inhalation d'oxygène; ingestions fréquentes de petites gorgées de champagne glacé, de bouillon, de lait et de thé alcoolisés, en dépit des vomissements.

9 heures du soir. — Pouls, 140; T. 36°5; vomissements persistants; la dépression s'accentue; l'agitation est moindre; la malade ne répond plus que par gestes et monosyllabes; atonie persistante de la vessie et de l'intestin; respiration rapide.

20 janvier, 8 heures du matin. — Etat tout à fait grave; collapsus complet; la malade, lorsqu'on lui parle, paraît entendre, mais ne répond pas. Pouls filiforme, incomptable; T. 36°; les vomissements ont cessé; hoquets. L'inertie de la vessie et de l'intestin est toujours absolue; le calomel, les lavements purgatifs n'amènent ni matières, ni gaz,

Digitized by Google

l'urine vient en abondance par la sonde ; l'examen de l'urine est négatif quant à l'albumine et au sucre. Le ventre est toujours ballonné et douloureux. Pendant toute la journée, les divers moyens relatés plus haut sont continués avec la plus grande énergie ; on insiste particulièrement sur les injections hypodermiques de sérum artificiel dont 200 à 250 grammes sont encore absorbés dans l'après-midi sans produire un résultat appréciable.

6 heures du soir. — L'agonie paraît commencer et la partie semble irrémédiablement perdue. Respiration stertoreuse; peau froide; sueur visqueuse; facies plombé; insensibilité absolue ; le pouls radial n'est plus perceptible, à peine retrouve-t-on quelques pulsations à la temporale; respiration très superficielle et très rapide, 40 environ; T. 36°. C'est alors qu'en désespoir de cause, M. Berlin se décide de tenter l'injection directe du sérum artificiel dans les veines, l'indication immédiate consistant à combattre l'abaissement de la pression vasculaire et à stimuler l'irrigation insuffisante des centres nerveux.

L'opération est préparée et pratiquée séance tenante.

Deux litres de sérum artificiel sont préparés, selon la formule de Hayem :

Eau stérilisée.....	1000gr
Sulfate de soude.....	10
Chlorure de sodium.....	5

Cette solution est maintenue, par immersion au bain-marie, à la température de 37° environ.

Le membre supérieur droit de la malade est savonné, brossé, lavé à l'alcool et au sublimé. Une ligature est placée à la partie moyenne du bras, comme pour une saignée. La veine céphalique est dénudée par une incision cutanée de 2 à 3 centimètres, isolée, incisée en biseau, sans que la malade, tout à fait comateuse, semble avoir conscience de ces manœuvres. La ligature du bras étant enlevée, j'introduis de bas en haut dans la cavité de la veine la canule moyenne de l'aspirateur de Potain, soigneusement flambée ; l'extrémité libre de cette canule a été munie d'un tube de caoutchouc stérilisé, de 6 à 8 centimètres de longueur, destiné à recevoir le bec d'une seringue.

Une seringue en caoutchouc durci, d'une contenance de 100 grammes, est désinfectée par une immersion de quelques minutes dans la solution phéniquée forte très chaude. Le contenu de sérum artificiel de cette seringue est injecté à six reprises dans la veine, très lentement, avec la précaution, bien entendu, de ne pas laisser pénétrer la moindre bulle d'air. Durée de l'injection, environ 10 minutes.

A mesure que le liquide pénètre dans le système circulatoire, l'aide qui surveille le pouls radial constate que celui-ci renaît et se remplit ; en même temps, la respiration devient moins rapide, plus ample, plus facile ; la malade, torpide jusque-là, se retourne dans son lit et fait entendre quelques plaintes. Cette amélioration se maintient pendant une heure environ ; T. 36°5. Puis le pouls faiblit de nouveau, la torpeur reparaît, la respiration redevient gênée et rapide et, à 9 heures

Digitized by Google

du soir, revenu auprès de la malade, je la retrouve dans l'état le plus alarmant.

Sans perdre de temps, une nouvelle injection de sérum est décidée. Les lèvres de l'incision veineuse sont écartées sans peine, et, avec les même précautions que tout à l'heure, j'injecte cette fois 800 grammes de sérum artificiel (durée 15 minutes), ce qui porte à 1,400 grammes la masse de sérum introduite dans le système veineux en l'espace de 3 heures.

L'effet immédiat sur la respiration et le pouls est moins sensible qu'à la première injection. Mais, un quart d'heure après cette deuxième injection, alors que j'avais déjà quitté la clinique, des accidents éclatent brusquement, qui terrifient à juste titre mon assistant et le mari de la malade, restés en surveillance auprès de cette dernière. Frisson d'une extrême violence; cyanose généralisée; arrêt complet de la respiration et du pouls ; extrémités devenues subitement froides et rigides comme du marbre.

Aussitôt la malade est frictionnée des pieds à la tête avec une brosse rude; elle est entourée de serviettes et de boules chaudes, soumise à la respiration artificielle, aux tractions de la langue, aux piqûres d'éther, aux inhalations d'oxygène, etc. C'est seulement après 10 ou 15 minutes de ces soins énergiques que la cyanose commence à disparaître, la circulation périphérique à se rétablir, la peau à se réchauffer, le pouls et la respiration à redevenir perceptibles. La malade, surveillée de très près quant au pouls et à la respiration, réchauffée constamment par des serviettes et des boules, passe une nuit assez calme, paraissant dormir, respirant plus normalement. Vers le milieu de la nuit, elle sort de sa torpeur, se meut dans son lit et cherche à parler ; mais il existe chez elle une aphasie presque complète; tout se borne au nom de son mari et aux mots : *s'il vous plaît*, qu'elle ne cesse de répéter machinalement d'un air hébété.

21 janvier, 8 heures du matin. — Une véritable résurrection s'est opérée. Le pouls est encore à 130, mais il est plein, assez bien frappé; la température est à 37°,3, au lieu de présenter l'hypothermie des jours précédents. La malade est sortie de son coma de la veille; elle regarde tout le monde d'un œil hagard, ne se souvient de rien, mais elle comprend les questions, elle y répond directement, bien qu'il y ait de sa part impossibilité à trouver un grand nombre de mots, une aphasie partielle témoignant d'une perturbation cérébrale intense ; elle reconnaît les personnes de son entourage qui l'interpellent, mais elle ne parvient pas à les nommer par leurs noms.

Aucun trouble du mouvement ni de la sensibilité. Elle urine seule et rend des gaz en abondance; ventre toujours ballonné et douloureux. Pansement: retrait de la gaze salolée, qui offre une odeur gangréneuse très pénétrante ; lavage du vagin à l'eau bouillie, additionnée de sublimé à 1/5000 ; nouveau tamponnement à la gaze salolée ; on constate une eschare assez profonde à la fourchette, due au contact d'une des pinces.

8 heures du soir. — T. 37°,5 ; la journée s'est assez bien passée; il

Digitized by Google

n'y a plus de vomissements ; des aliments liquides glacés ont été bien supportés.

22 janvier. — Nuit calme, l'amélioration se maintient; T. 37°,5, pouls 120, assez bien frappé; ventre encore ballonné et douloureux, torpeur entièrement dissipée, mais persistance de l'amnésie portant sur un grand nombre de mots et sur les dates. Même pansement qu'hier. 45 centigrammes de calomel sont administrés sans résultat, malgré plusieurs lavements consécutifs à la glycérine et au vin; des gaz sont toutefois rendus en abondance; mictions normales, spontanées.

23 janvier. — Quelques heures de sommeil. Ce matin, le pouls est à 103, régulier et plein; T. 37°. Etat cérébral toujours bizarre; facies hébété; rire machinal à tout propos; verbiage gai, avec phrases interrompues à chaque instant par l'absence ou la confusion de certains mots. Alimentation bien tolérée (champagne, lait, œufs, bouillon), sans vomissements ni nausées. Pansement renouvelé deux fois dans la journée. Un verre d'eau de Janos a été donné le matin sans résultat; à 5 heures du soir, un lavement purgatif provoque des selles abondantes.

Vers 8 heures du soir, tout d'un coup et sans cause appréciable, apparition d'un délire violent, non plus gai comme la jactitation des jours précédents, mais plutôt inquiet et furieux; agitation extrême; hallucinations; la malade ne cesse de prononcer des phrases incohérentes, adresse des reproches à tout le monde, veut se lever, n'est maintenue dans son lit qu'à grand'peine. Le pouls est monté à 130, la température à 38°,4.

24 janvier.— Nuit très agitée; aucun sommeil; pouls, 130; T. 38°,3, langue extrêmement sèche et saburrale. Le délire s'est maintenu et accentué depuis hier soir; il présente les caractères suivants : connaissance assez nette des personnes avec tendance aux apostrophes désobligeantes et agressives; verbiage continu, *sans une minute d'interruption*, composé de membres de phrases inachevées, prononcées avec une volubilité extrême, n'offrant aucun sens précis; on constate toutefois qu'un même mot, une même idée se reproduisent avec persistance et dominent la scène pendant un temps variable, une demi-heure ou une heure, puis sont remplacés, pour un nouveau laps de temps, par un mot ou une idée n'ayant aucun rapport avec les précédents et surgissant d'une façon tout à fait incohérente; en même temps, hallucinations de la vue; un meuble, un dessin de la tapisserie deviennent des spectateurs indiscrets, des ennemis imaginaires. Miction et défécation inconscientes.

Le Dr Levillain, appelé en consultation, qualifie cette complication de *délire névropathique aigu*; il l'attribue à un léger état septicémique (résorption au niveau des eschares), chez une névropathe prédisposée; il porte d'ailleurs un pronostic favorable et prévoit que ce délire cessera dès que la température retombera à la normale. La même impression est partagée par un autre névropathologiste, le Dr Lounatchowsky (de Moscou).

Digitized by Google

Toute la journée se poursuit dans les mêmes conditions; la malade n'interrompt pas son verbiage une seule minute. Le pansement vaginal est renouvelé deux fois; même odeur fétide et gangréneuse; lavage soigneux et tamponnement du vagin à la gaze salolée.

8 heures du soir. — T. 38°. La malade semble disposée à dormir, épuisée par une insomnie absolue qui dure depuis près de deux jours.

25 janvier. — Assoupissement de 8 heures du soir à 1 heure du matin; à ce moment, la malade se réveille délirant encore; elle se rendort à 3 heures et ne se réveille qu'à 8 heures. La température est tombée à 37°, le pouls à 84; la langue est toujours sèche et sale; mais le délire a disparu; plus de jactitation. La malade est assez calme; elle reconnaît bien tout son entourage, répond aux questions, a un vague souvenir d'avoir déliré, d'avoir eu des hallucinations; elle conserve seulement un regard hébété, un ricanement continu, une certaine amnésie verbale et surtout une confusion complète des noms propres et des dates. Le pansement est renouvelé matin et soir.

26 janvier. — Amélioration progressive; plus de délire; T. 37°,5; pouls, 90. Pansement vaginal matin et soir; de nombreuses eschares sont expulsées avec le liquide des injections; odeur gangréneuse moins forte; l'eschare vulvaire est tombée, faisant place à une surface granuleuse.

27 janvier. — T. 87°, pouls, 84.

A partir de ce moment, l'observation n'offre plus grand intérêt. La malade va de mieux en mieux, tant au point de vue local qu'au point de vue de la santé générale et de l'état psychique. Elle rentre chez elle, le 3 février, dans un état très satisfaisant, qui aboutit bientôt à une guérison parfaite.

M. le Dr Berlin, fait suivre cette intéressante observation de réflexions très longues où il discute la nature des accidents qu'il a eu à combattre.

Pour moi, il ne me paraît pas douteux qu'il se soit agi là d'accidents septiques. Il est probable que l'infection s'est faite au moment de l'alerte chloroformique; car, en pareil cas, il est presque impossible de ne pas faire quelques fautes contre l'asepsie.

C'est même, me semble-t-il, ce qui constitue le principal intérêt de l'observation. Les cas sont nombreux où une injection abondante de sérum soit sous la peau, soit dans une veine, soit même dans une artère (Howard A. Kelly) a sauvé des malades mourantes d'hémorrhagie. J'ai moi-même l'habitude, dans mon service, de faire pratiquer des injections de sérum artificiel sous la peau de la poitrine, de l'abdomen ou des cuisses, après les hémorrhagies. Cette année même, j'ai sauvé de la sorte trois malades qui avaient eu des pertes abondantes; l'une après un curage pour épithélioma, les autres après une hystérectomie vaginale pour

Digitized by Google

corps fibreux. Les quantités de sérum injectées ont varié entre 600 et 800 grammes en douze heures.

Dans l'observation de M. Berlin, le sérum injecté en grande abondance a agi non contre l'anémie, mais contre la septicémie. Il y a là une indication thérapeutique très particulière et jusqu'à un certain point nouvelle. On doit la rapprocher des injections intra-péritonéales d'eau salée qui ont été tentées dans le même but (Pryor, de New-York et Racoviceano, de Bucarest).

On peut se demander comment agit alors ce moyen thérapeutique. Est-ce en donnant une nouvelle force à l'organisme, en exagérant le pouvoir phagocytique et favorisant la destruction des microbes et l'élimination des toxines ? On ne saurait faire que des hypothèses sur ce sujet. Quoi qu'il en soit, les faits de la nature de celui-ci sont très encourageants. On doit seulement se demander si la technique suivie par notre confrère ne peut pas être modifiée. Convient-il d'injecter d'emblée une aussi forte quantité de liquide ? Il est difficile de ne pas se laisser aller à la tentation de faire une injection très abondante, quand on la fait dans les veines, après la petite opération préliminaire qu'elle nécessite. Les injections hypodermiques ont l'avantage de mieux se prêter à l'administration de doses successives et modérées. Je fais généralement injecter en une fois 200 grammes dans le tissu cellulaire et cette manœuvre est renouvelée d'heure en heure si c'est nécessaire. Cette technique que j'emploie contre les hémorrhagies, est celle à laquelle je préférerais avoir recours en cas de septicémie.

Je noterai avant de terminer, que le pouvoir dynamogène de faibles injections hypodermiques de sérum (20 à 40 grammes) est déjà connu et utilisé depuis longtemps. L'intérêt de la présente observation est dans l'emploi d'une dose exceptionnellement massive et dans le remarquable effet qu'elle a paru produire non seulement contre l'adynamie, mais contre la septicémie. C'est pour cela que je n'ai pas hésité à reproduire presque *in extenso*, l'observation précédente du Dr Berlin.

II. — *Infection généralisée ayant eu pour point de départ un panaris sous-épidermique. Anthrax de la nuque; ostéomyélite de l'omoplate, puis de la tête de l'humérus; abcès multiples. Interventions opératoires successives; finalement, résection scapulo-humérale. Guérison.*

M. Berlin rapproche ce cas d'un autre publié par M. Tuffier (*Revue de Chirurgie*, mars 1895), d'infection généralisée par le staphylocoque doré. Il s'agissait, dans le fait de notre collègue de Paris, d'un malade qui, à la suite d'un anthrax de la nuque,

Digitized by Google

présenta successivement un abcès de la prostate, un phlegmon périnéphrétique, un abcès de l'épaule, un phlegmon de la cuisse, enfin une broncho-pneumonie, le tout terminé par la guérison.

M. Berlin a observé un cas analogue. Chez son malade, la porte d'entrée de l'infection a été une lésion minime, une simple tourniole du pouce gauche. De là, l'infection s'est propagée à la nuque, sans qu'il ait été possible de suivre la voie intermédiaire de cette migration microbienne, les lymphatiques du membre supérieur et les ganglions de l'aisselle n'ayant jamais présenté la moindre réaction.

A quelques jours de distance, les accidents infectieux se sont manifestés sur des organes n'ayant avec les téguments de la nuque aucune relation anatomique directe, le squelette de l'omoplate et, plus tard, celui de l'extrémité supérieure de l'humérus; ils se sont cantonnés en ces points avec une ténacité extrême, récidivant de proche en proche pendant plusieurs mois, ne guérissant, en fin de compte, qu'après une série d'interventions laborieuses et graves.

Chez le malade de M. Tuffier, tout s'est borné à des collections purulentes plus ou moins superficielles et d'allures assez bénignes : « L'évolution clinique de ces abcès est surtout remarquable, nous dit l'auteur, par la rapidité de leur guérison; dans les huit à dix jours, ces collections, même étendues, sont cicatrisées »; et, somme toute, les accidents infectieux, y compris la broncho-pneumonie, ont évolué complètement dans l'espace de trois mois.

Le processus, chez la malade du Dr Berlin a été plus grave; il a intéressé presque d'emblée les régions profondes; les accidents locaux et généraux, provoqués par l'ostéomyélite, nous ont inspiré à plusieurs reprises les plus sérieuses inquiétudes; enfin voilà plus d'un an que les premiers accidents se sont montrés, et c'est à peine si, à l'heure actuelle, la guérison parait obtenue.

La sanction de l'examen bactériologique fait malheureusement défaut dans le cas de M. Berlin, et cette lacune enlève à son observation tout l'intérêt qu'elle aurait eu sans cela. Nous devons donc nous borner à la rapide indication qui précède. Elle suffit amplement à en faire ressortir la valeur clinique, la seule qu'elle conserve désormais.

Votre commission vous propose de déposer aux archives le travail de M. Berlin, de lui adresser des remercîments, et de l'inscrire, comme il le demande, sur la liste des candidats au titre de membre correspondant national.

Discussion.

M. P. Segond. — A la suite des grandes opérations abdomino-pelviennes et notamment à la suite de l'hystérectomie vaginale, on

Digitized by Google

sait toute la valeur du rétablissement des fonctions intestinales au point de vue du pronostic et dans bien des circonstances, c'est le premier gaz, ou mieux encore, la première selle que nous attendons pour considérer la partie comme gagnée. Je ne vise point du tout ici les exemples d'ailleurs très exceptionnels, d'occlusion proprement dite. Je veux surtout parler des cas très nombreux dans lesquels tous les symptômes qui nous font redouter une septicémie péritonéale, sont en quelque sorte dominés par la parésie intestinale avec ses conséquences. Pour n'être elle-même qu'un effet de la septicémie, cette parésie intestinale n'a pas moins son excessive importance, puisque dans un grand nombre de cas, il suffit d'obtenir la première évacuation pour que la conviction d'une guérison prochaine succède aussitôt à des craintes souvent très vives.

Cela est à mes yeux tellement vrai, qu'en pareille circonstance, la création d'un anus contre nature peut être la clef de la guérison. Je demanderai donc à M. Pozzi, si M. Berlin, dans son observation si remplie de minutieux détails, a pris le soin de bien noter le jour où sa malade est allée pour la première fois à la selle.

Quant aux enseignements que fournit cette observation au point de vue des ressources que nous offre le sérum artificiel chez nos grandes opérées, j'estime qu'on ne saurait les prendre en trop grande considération. Je ne possède pas, il est vrai, l'expérience personnelle des injections intra-veineuses, mais en revanche, j'ai des observations très nombreuses qui m'ont depuis longtemps démontré la très haute valeur du sérum artificiel injecté sous la peau.

M. Bouilly. — Je suis très frappé par l'observation que M. Pozzi vient de commenter et les résultats qu'il nous signale me paraissent avoir une importance considérable. Je n'insiste pas, bien entendu, sur la nature des accidents qui ont menacé la malade de M. Berlin. Il est trop clair qu'elle était tout simplement atteinte d'une septicémie péritonéale suraiguë, et qu'il est inutile de chercher ailleurs le pourquoi de la gravité des symptômes observés. Mais c'est précisément parce que la septicémie est ici évidente, que la qualité des résultats thérapeutiques obtenus me paraît digne de fixer notre attention de la manière la plus sérieuse. Personnellement, je ne suis pas encore fixé sur la valeur exacte des injections intra-veineuses qui ont sauvé la malade de M. Berlin, mais il s'agit certainement là d'une très grosse question de thérapeutique, dont nous devrions tous poursuivre la mise au point définitive.

M. Ch. Monod. — Je compte vous communiquer prochainement avec plus de précision les résultats de mon expérience personnelle sur cette importante question. Je tiens cependant à vous dire, dès

Digitized by Google

aujourd'hui, que l'an dernier, dans mon service, j'ai vu mon interne, M. Beaussenat, obtenir d'excellents résultats en faisant en une fois, à plusieurs de mes opérées, des injections intra-veineuses de 1,200 à 1,500 grammes de sérum artificiel. Je ne suis donc pas étonné que M. Berlin ait dû injecter 1,400 grammes de sérum à sa malade, pour obtenir un résultat.

M. Peyrot. — J'ai fait les mêmes remarques que M. Monod sur l'innocuité et la valeur du sérum, injecté, à haute dose, dans les veines. M. Beaussenat est, en effet, mon interne cette année, et bien des fois déjà, je lui ai vu injecter avec succès des doses vraiment énormes de sérum dans les veines de certains malades, abattus et infectés. Je le répète, mon impression première est donc très favorable.

M. Terrier. — Il serait, je crois, très indiqué de mettre un peu d'ordre dans la discussion actuelle, et d'envisager à part deux côtés de la question, dont l'étude isolée s'impose comme nécessité première, si nous voulons arriver à des conclusions de quelque valeur. Vous avez, en effet, touché au moins à quatre points très distincts :

1° L'utilité des injections de sérum, en cas d'hémorrhagie ;

2° L'influence de ces mêmes injections, en cas de septicémie ;

3° La comparaison de la valeur respective des injections sous-cutanées et des injections intra-veineuses ;

4° Les résultats similaires qu'on peut obtenir par les irrigations intra-péritonéales d'eau salée.

A ces divers points de vue, du reste, mes convictions personnelles ne sont point encore faites. J'en excepte cependant l'utilité des injections de sérum en cas d'hémorrhagie, leur valeur très réelle n'est plus contestable pour personne. Quant à l'influence de ces mêmes injections en cas de septicémie, et c'est à coup sûr le sujet de beaucoup le plus important dans cette discussion, elle me paraît devoir rester tout entière à l'étude.

Sans doute, les résultats obtenus sur la malade de M. Berlin sont ici fort instructifs. La septicémie était plus qu'évidente ; la situation se montrait des plus graves, et par conséquent la guérison obtenue a bien la portée d'une preuve. Toutefois, celle-ci ne saurait être considérée comme décisive. Plus d'une fois déjà, j'ai vu des opérées aussi gravement menacées que celle de M. Berlin guéries sans le secours de la moindre injection, et je crois, par contre, qu'on se tromperait beaucoup, en acceptant que, dans tous les cas similaires, la méthode des injections donnerait les mêmes résultats.

Bref, l'observation de M. Berlin doit être soigneusement retenue, mais le moment de conclure n'est pas venu. Nous n'en

Digitized by Google

sommes encore qu'à l'heure des impressions. Les miennes sont à la vérité favorables, et je crois à l'utilité des injections de sérum, notamment à celle des injections sous-cutanées. Je trouverais même très rationnel de combiner ces injections à des saignées successives qui permettraient d'assurer mieux encore l'expulsion des toxines coupables de l'infection.

Mais, si confiant que je puisse être dans l'avenir de cette méthode, je crois prudent de rester encore sur la réserve, et de ne point escompter, avec trop de sécurité, les résultats toujours merveilleux dont on commence à parler. Il est, en particulier, dans les causes susceptibles de seconder ou d'entraver l'action des injections, une condition capitale que je tiens à souligner en terminant, c'est l'état de la fonction rénale. C'est là qu'est le véritable critérium, et le fait est trop clair, en pareil cas, le bon fonctionnement des reins est la condition *sine quâ non* du succès.

M. P. Segond. — Les réserves formulées par M. Terrier me paraissent très justes. Je crois, en particulier, qu'il serait nécessaire d'éviter les confusions dont il nous a parlé, en envisageant à part les deux côtés de la question discutée, et notamment en étudiant isolément l'action des injections sous-cutanées et celle des injections intra-veineuses. Comme je l'ai dit, je n'ai pas l'expérience de ces dernières.

Quant aux injections sous-cutanées, je crois être, parmi nous, celui qui en a le plus souvent étudié les effets. Depuis cinq ans, en effet, je n'ai, pour ainsi dire, pas fait une grande opération, tant en ville qu'à l'hôpital, sans recourir systématiquement aux injections sous-cutanées de sérum artificiel de Chéron, soit pour relever l'état général de mes opérées avant et après l'intervention, soit pour combattre les complications post-opératoires qui relèvent du schock ou des hémorrhagies.

Dans ces deux cas, j'en ai toujours obtenu les plus remarquables effets. Comme dose, je procède généralement par injections successives et plus ou moins espacées de 10 à 20 grammes chaque, et de la sorte j'ai plus d'une fois injecté jusqu'à un litre de sérum en 24 heures. Mais, à mon sens, une des particularités les plus intéressantes de la méthode sous-cutanée, c'est que, les cas d'hémorrhagies profuses étant exceptés, il n'est pas nécessaire de recourir aux fortes doses. Chez des opérées même très déprimées, il suffit, en effet, de quatre ou cinq injections de 10 à 30 grammes chaque, par 24 heures pour obtenir des résultats évidents.

En cas de septicémie, les effets m'ont paru moins nets. Je crois, cependant, qu'en bien des circonstances, le meilleur état

Digitized by Google

général que j'ai pu donner à mes opérées par l'usage des injections leur a singulièrement facilité leur guérison. Je n'insiste pas autrement, et c'est probablement dans les cas de ce genre qu'il nous faudra reconnaître la supériorité des injections intra-veineuses à hautes doses.

M. Poirier. — Je crois, avec M. Terrier, que dans les effets des injections de sérum, il faut tenir très particulièrement compte de l'état de la fonction rénale. Lorsque celle-ci ne laisse rien à désirer, l'injection d'une quantité modérée de sérum peut, en effet, provoquer du côté de la diurèse des résultats surprenants. L'une de mes opérées m'en a dernièrement fourni la preuve, car, chez elle, une injection de 500 grammes de sérum a suffi pour entraîner une véritable crise de polyurie.

M. Th. Anger. — Grâce à l'intervention de M. Lejars, j'ai pu dernièrement observer dans mon service un exemple remarquable des bons effets que donnent les injections intra-veineuses de sérum à doses massives. Il s'agissait d'un enfant laparotomisé pour traumatisme grave de l'abdomen et menacé par des accidents septicémiques des plus inquiétants. En cinq jours et en cinq fois, M. Lejars lui a injecté 25 litres de sérum, et l'enfant peut être aujourd'hui considéré comme sauvé.

M. S. Pozzi. — Je suis très heureux d'avoir mis à l'ordre du jour une question de thérapeutique chirurgicale aussi importante, et sans plus insister aujourd'hui, je me bornerai à répondre deux mots à MM. Segond et Monod. M. Segond a eu raison de rappeler l'importance de la première selle chez les grandes opérées, mais, dans le cas particulier, ce n'est certainement pas du côté de l'intestin qu'il fallait rechercher la cause des accidents. Ceux-ci étaient d'ordre purement infectieux, et la parésie intestinale, qui n'a du reste cédé que le septième jour, n'était qu'un symptôme de la septicémie péritonéale.

A M. Monod, je dirai enfin que ce qui m'a un peu surpris dans le traitement institué par M. Berlin, ce n'est point du tout la dose totale du sérum injecté, c'est uniquement le fait d'avoir introduit 1,400 grammes de sérum dans les veines en moins de trois heures, et cette pratique étant loin d'être courante, je crois avoir bien fait de la souligner. Quant à moi, mes recherches personnelles ont surtout porté jusqu'ici sur les injections sous-cutanées à doses modérées successives, et je dois dire que les conclusions auxquelles je suis arrivé sur la valeur très réelle de cette pratique sont très voisines de celles de Segond.

Digitized by Google

Présentations de malades.

1° *Anévrysme poplité traité par l'extirpation.*

M. Pierre Delbet présente la malade et son anévrysme. L'opération date de trois semaines et la guérison est parfaite.

2° *Fistule urétéro-vaginale, urétéro-cystonéostomie.*

M. Routier présente son opérée guérie. La fistule était consécutive à un accouchement. La présence de l'utérus a quelque peu compliqué l'intervention. Celle-ci s'est effectuée cependant sans incident et le résultat thérapeutique ne laisse rien à désirer.

Fistule urétéro-vaginale consécutive à un accouchement, guérie par l'urétéro-cystonéostomie, par M. A. Routier.

La malade que j'ai l'honneur de vous présenter a 21 ans, elle a accouché non sans difficultés en juillet 1895 ; on a dû se servir du forceps. Les suites ont été graves, elle a eu de la fièvre puerpérale, et, dès le 5e jour, elle perdait de l'urine par le vagin, non toutefois sans avoir conservé le besoin d'uriner par le canal. A son entrée dans mon service, à Necker, je constatai qu'elle perdait en effet de l'urine par le vagin, urine qui venait par gouttes intermittentes d'un petit pertuis profondément situé dans un enfoncement du vagin à gauche et en arrière du col. L'observation nous montre en outre que la malade rendait par le canal volontairement de 6 à 700 grammes d'urine normale. La vessie distendue à 180 et 200 grammes de liquide coloré, la fistule vaginale continuait à donner de l'urine, mais ce liquide coloré restait dans la vessie et n'en sortait pas. C'était donc bien une fistule urétéro-vaginale.

Le 16 novembre 1895, avec le concours de mon ami Bazy, j'ai pratiqué la laparotomie et l'abouchement de l'uretère dans la vessie.

Les difficultés ont été très grandes :

1° Parce que la malade avait son utérus et ses ligaments larges ;

2° Parce que l'uretère n'était aucunement dilaté ni hypertrophié.

J'ai dû, pour trouver l'uretère, le chercher d'abord à son passage au détroit supérieur, j'ai passé une soie au-dessous, et de cette façon, en tirant sur la soie, j'ai fini par le trouver dans le fond, entre la vessie et le ligament large. Quand l'uretère est trouvé, le reste de l'opération se fait très bien. J'ai pu constater le fait signalé, c'est qu'aussitôt la sonde introduite dans l'uretère, celui-ci ne laisse plus perdre une seule goutte d'urine. Cette malade a parfaitement guéri, non sans avoir eu le 1er jour une hémorrhagie par sa fistule vaginale, due sans doute à ce que j'avais négligé la ligature d'une petite artère.

Digitized by Google

Présentation de pièces.

Traitement de l'atrésie nasale cicatricielle.
Présentation d'un moule.

M. Delorme. — Le moule que je vous présente a été pris à un jeune garçon de 13 ans, contrebandier, que j'ai eu l'occasion de voir et de traiter à Fourmies pendant le séjour que j'y fis pour soigner les blessés du 1er mai.

A la suite d'une variole confluente contractée dans son bas âge, il avait eu les deux orifices du nez oblitérés. Celui-ci, semé de cicatrices déprimées, avait à peu près conservé sa forme et son volume normaux, bien qu'il fût un peu affaissé et recourbé à son extrémité libre.

La saillie médiane de la sous-cloison et les bords des lobules restaient bien dessinés, mais ils étaient réunis par un voile à peine déprimé, complet à droite, percé à gauche d'un trou admettant une aiguille et par lequel cet enfant aimait à faire sortir la fumée de ses cigarettes.

Autant qu'on en pouvait juger par la résistance que ce voile opposait à une sonde cannelée, il semblait être assez épais sans se prolonger très loin à droite, car la narine de ce côté avait bien conservé sa forme; à gauche, la diminution de l'espace compris entre l'aile et la sous-cloison faisait penser, au contraire, que l'adhérence était plus profonde.

Cet enfant était bien conformé, avait une poitrine large et le timbre de la voix n'était pas altéré.

La résistance et l'étroitesse du petit orifice de la narine droite ne permettait guère d'employer la dilatation. Ce moyen, d'ailleurs infidèle, eût été inutilisable à gauche; l'incision ou l'excision simple exposant à une nouvelle atrésie et l'autoplastie par glissement de Velpeau et Jobert, pouvant donner lieu à une difformité, j'employai, sans le connaître, un procédé analogue à celui de notre collègue M. Kirmisson.

Avec un couteau de de Graefe, je traçai sur chaque voile une incision verticale allant de l'angle antérieur de chaque narine au milieu de l'espace compris entre la sous-cloison et l'aile correspondante. Je disséquai, de chaque côté, les deux lambeaux ainsi tracés, en ne leur gardant comme épaisseur que celle de la peau; cela fait, avec le même couteau ou avec des ciseaux courbes, je libérai les narines du tissu cicatriciel qui les comblait au-dessus des lambeaux et par des anses de fil de soie peu serrées, placées parallèlement au bord libre de la sous-cloison et du bord des

Digitized by Google

narines, je les coaptai contre la face interne de chaque aile nasale et contre la sous-cloison. Des tampons iodoformés contribuèrent encore à les maintenir en place.

Le résultat immédiat fut satisfaisant, les orifices étaient bien dilatés et les bords des ailes bien réguliers ; mais le résultat définitif ne fut pas aussi heureux. Constitués par du tissu cicatriciel peu vivace et accolés à une surface cruentée également cicatricielle, les lambeaux ne s'affrontèrent pas, et j'ai appris qu'en dépit de dilatations ultérieures, l'occlusion s'était à peu près reproduite. J'ai perdu de vue ce malade.

Si j'en juge par ce cas, le traitement de cette atrésie ne serait pas si simple qu'il le semblerait au premier abord. Il serait utile que de nouveaux faits vinssent nous fixer sur la valeur du traitement de cette difformité et en particulier sur celle de ce mode opératoire ou de modes analogues. M. Kirmisson, sur son malade, aurait obtenu un résultat satisfaisant.

Élections.

La Société procède, par la voie du scrutin, à l'élection d'un membre titulaire et à la nomination d'une commission pour le prix Gerdy.

Membre titulaire.

Candidats présentés par la commission :
En première ligne : M. Broca.
En deuxième ligne : MM. Walhter et Lejars.
En troisième ligne : M. Verchère.

Résultats du scrutin :

Nombre de votants, 28. — Majorité, 15.

Ont obtenu :

MM. Broca	21	voix
Walther	5	—
Lejars	1	—
Verchère	1	—

En conséquence, M. Broca est élu *membre titulaire* de la Société de chirurgie.

Digitized by Google

Commission pour le prix Gerdy.

MM. Brun, Jalaguier, Peyrot, Reynier et Terrier sont nommés membres de cette commission.

La séance est levée à 5 heures 10 minutes.

Le Secrétaire annuel :
Paul Segond.

Digitized by Google

TABLE DES MATIÈRES

COMMUNICATIONS ORIGINALES

Pages.

Bazy. — Des infections urinaires 137

Bousquet. — Plaie pénétrante de poitrine par balle de revolver. Pleurésie purulente. Empyème double. Résection d'Estlander. Ablation du projectile. Guérison 708

Championnière (J.-L.). — Le gaïacol comme anesthésique local. . . . 603

Chaput. — De l'anesthésie par l'éther. Etude sur l'anesthésie par l'éther et sur l'emploi du masque de Wanscher 368

— Valeur du bouton de Murphy. 553

— Un nouveau bouton anastomotique pour les opérations intestinales 746

Dayot (de Rennes). — Observation de néoplasme fibreux de l'estomac pris pour un cancer et guéri par la laparotomie exploratrice 633

Delagenière (du Mans). — Extirpation de la muqueuse vésicale pour tuberculose de la vessie 251

— Dix nouveaux cas d'hystérectomie abdominale totale pour tumeurs fibreuses de l'utérus. Dix guérisons. 487

Delbet. — Pathogénie du lymphadénome 705

Delorme. — Autoplastie nasale avec soutènement du lambeau par un trépied métallique inter-cutanéo-muqueux. 55

Février (de Nancy). — Deux observations d'appendicites opérées à froid. 779

Forgue. — Anus contre nature siégeant sur le cœcum. Résection intestinale. Réunion bout à bout avec le bouton de Murphy. Difficultés de la technique. Hémorrhagie. Mort.. 549

Guelliot. — Contusion de l'abdomen chez un enfant de 12 ans ; hématurie et hémorrhagie intestinale. Laparotomie. Rupture incomplète du cœcum. Guérison 587

Heurteaux (de Nantes). — Sarcome globo-cellulaire de la tête de l'humérus gauche ; résection de la moitié supérieure de l'humérus. Guérison définitive depuis plus de onze ans ; bon fonctionnement du membre opéré. 131

— Anévrysme multilobé de l'artère fémorale. Extirpation complète du sac ; résection de 16 centimètres de l'artère et de 14 centimètres de la veine 664

Kirmisson. — Péritonite à pneumocoques chez un malade de 7 ans et demi. Opération. Guérison 366

Digitized by Google

Pages.

Le Dentu. — La crête médiane postérieure du corps de l'utérus envisagée comme signe des rétrodéviations. 214
— Cas d'arthrite fongueuse où la désorganisation profonde de la moelle diaphysaire a nécessité la désarticulation du membre. Technique et résultats de cinq désarticulations de la cuisse. 467
Michaux. — De l'intervention chirurgicale dans les contusions de l'abdomen. 200
Monod (Ch.). — Deux nouvelles observations de gastro-entérostomie pratiquée à l'aide du bouton de Murphy. 293
— Contribution à l'étude des appendicites. 497
— Appendicites. Examen bactériologique du pus 619
Montprofit. — Cancer du rectum. Ablation par la voie sacrée. Fermeture secondaire de l'anus sacré. Abaissement et fixation du rectum au niveau de l'anus normal. 702
Moty. — Une observation de plaie pénétrante du crâne avec projectile perdu 660
— Sur une série de douze mutilations du membre supérieur. 773
Picqué. — Abcès cérébraux et suppurations de l'oreille. 38
Poirier. — Remplacement d'une diaphyse tibiale nécrosée par la diaphyse péronière 492
Pousson (A.). — De l'uréthrectomie dans certains retrécissements de l'urèthre pénien 517
Pozzi (S.). — Hématométrie, hématosalpinx double et hématocèle rétro-utérine par rétention menstruelle due à une atrésie cicatricielle du col. Ablation de l'hématosalpinx par la laparotomie et de l'hématométrie par l'hystérectomie. Phénomènes infectieux. Injections du sérum antispectrococcique du Dr Marmoreck. Guérison 509
Quénu. — Etude sur la chirurgie du cholédoque. De l'exploration du cholédoque par la laparotomie exploratrice. De la cholédochotomie sans sutures. 322
Reboul (de Nîmes). — Note sur trois cas de plaies pénétrantes de l'abdomen. 112
— Luxation sous-coracoïdienne de l'épaule droite, datant de cinquante-cinq jours. Réduction impossible par divers procédés, même sous le chloroforme. Arthrotomie ; réduction. Guérison. 181
— Cholécystite calculeuse suppurée. Cholécystotomie par voie lombaire. Guérison. 398
Reverdin (A., de Genève). Interrupteur pour irrigation des cavités closes 223
Richelot. — Sur un procédé définitif d'hystérectomie abdominale totale pour fibromes utérins 339
Routier. — Tuberculose rénale. Hématurie. Néphrectomie. Guérison. . 148
Segond (Paul). — Nouveau procédé opératoire pour supprimer les fistules recto-vaginales chez les femmes dont le périnée est intact (abaissement et fixation anale du segment de rectum supérieur à la fistule, après résection du segment rectal sous-jacent) 168
Surmay (de Ham). — Forte déviation de la cloison cartilagineuse du nez. Ablation de la cloison par un procédé nouveau. 36
Tuffier. — Etude sur les fistules urétéro-vaginales, avec quatre observations personnelles. 262
Ziembicki. — Du phlegmon du médiastin postérieur et de son traitement. 190

Digitized by Google

RAPPORTS

Pages.

Chaput. — Double plaie pénétrante de l'abdomen par instrument piquant; double perforation du cœcum. Issue des matières et des gaz dans le péritoine. Laparotomie précoce. Guérison, par M. Rochard. Rapport par M. Chaput. 64

Chauvel. — Deux observations de chirurgie : Obs. I. Ecrasement de la moelle par diastasis des vertèbres cervicales. Obs. II. Plaies du coude et de l'abdomen par une balle d'un fusil modèle 1886, par M. le Dr Boppe, médecin principal de l'hôpital militaire d'Alger. Rapport par M. Chauvel. 100

— Plaie pénétrante de poitrine par balle. Hémothorax tardif. Guérison, par le Dr Lorin, médecin-major. Rapport par M. Chauvel. 102

Delorme. — Sur une luxation métatarso-phalangienne du gros orteil en bas, par M. le Dr Amat, médecin-major. Rapport par M. Delorme. . 122

Félizet. — Hémarthrose du genou symptomatique d'un corps étranger articulaire, par M. Isambert, chirurgien de l'hôpital militaire de Dunkerque. Rapport par M. Félizet 118

Jalaguier. — Appendicite infectieuse compliquée de péritonite, traitée avec succès par la résection de l'appendice, par M. le Dr Rigal, médecin-major de 1re classe à l'hôpital Saint-Martin. Rapport par M. Jalaguier 463

Kirmisson. — Tumeur congénitale sacro-coccygienne, par M. A. Broca. Rapport par M. Kirmisson 309

— Diagnostic des lésions acétabulaires primitives, ou prépondérantes, par l'adduction primitive, ou prépondérante dans la coxalgie, par le Dr E. Vincent, professeur agrégé honoraire, chirurgien de la Charité de Lyon. Rapport par M. E. Kirmisson. 195

Picqué. — Sur la présence d'un thymus volumineux chez un enfant mort dix minutes après la fin de la chloroformisation, par le professeur Bayer (de Prague). Rapport par M. Picqué 312

— Sur une variété rare et non décrite de phlegmon de la fosse iliaque interne. Volumineux abcès chaud situé au-dessous du muscle iliaque. Incision de Cooper. Guérison, par M. le Dr Brault (d'Alger). Rapport par M. Picqué. 107

— Luxation irréductible du coude et de l'épaule, par le Dr Civel (de Brest). Rapport par M. Picqué. 159

— Plaie pénétrante de l'abdomen par coup de couteau. Laparotomie. Oblitération d'une plaie du côlon descendant. Hémorrhagie due à la section d'une artère épiploïque. Hémostase. Guérison, par M. Estor (de Montpellier). Rapport par M. Picqué 638

— Cystostomie sus-pubienne chez un prostatique infecté et calculeux, par M. le Dr Gabriel Maurange. Rapport par M. Picqué 656

— Gastrostomie chez un enfant de 4 ans et demi par le procédé Franck-Villar, pour remédier à une sténose œsophagienne due à l'ingestion de potasse liquide, par le Dr Monnier. Rapport par M. Picqué. . . . 103

— Absence complète du vagin. Création d'un vagin artificiel, par M. le Dr F. Villar (de Bordeaux). Rapport par M. Picqué 639

Pozzi (S.). — Plaies multiples de l'intestin et de l'utérus gravide par balle de revolver. Procidence du cordon dans le ventre de la mère. Laparotomie. Guérison, par M. Albarran. Rapport par M. Pozzi. . . 243

Digitized by Google

Pages.

— 1° Accidents graves consécutifs à une hystérectomie vaginale. Injection intraveineuse de 1,400 grammes de sérum artificiel. Guérison ; 2° Infection généralisée ayant eu pour point de départ un panaris sous-épidermique. Anthrax de la nuque. Ostéomyélite de l'omoplate, puis de la tête de l'humérus ; abcès multiples. Interventions opératoires successives, finalement résection scapulo-humérale. Guérison, par M. Berlin (de Nice). Rapport par M. Pozzi. 798

Quénu. — Troubles de la marche consécutifs à la symphyséotomie. Traitement de la mobilité symphysienne par la suture osseuse, par le Dr W. Binaud (de Bordeaux). Rapport par M. Quénu. 237

Routier. — Sarcome du mésentère. Laparotomie. Guérison, par M. Potherat. Rapport par M. Routier. 117

Tillaux. — Fibro-sarcome de la gaine du long péronier latéral à la plante du pied, par M. Broca, chirurgien des hôpitaux. Rapport par M. Tillaux 50

— Phlegmon périombilical dû à une concrétion sébacée expulsée spontanément, par M. Marais (de Honfleur). Rapport par M. Tillaux . . 46

PRÉSENTATION DE MALADES

Albarran. — Plaies multiples de l'intestin et de l'utérus gravide par balle de revolver. Procidence du cordon dans le ventre de la mère. Laparotomie. Guérison. (M. Pozzi, rapporteur.) 154

Anger (Th.). — Adéno-lymphocèle du cou 196

Berger. — Rétraction de l'aponévrose palmaire. Autoplastie par la méthode italienne. Résultats éloignés 650

Chevassus. — Trépanation pour accidents cérébraux d'origine traumatique. 629

Delbet (P.). — Anévrysme poplité traité par l'extirpation 811

Delorme. — Luxation sous-épineuse de l'épaule, compliquée de fracture de la tête humérale. Ablation du fragment capital irréductible. Guérison avec conservation presque intégrale des mouvements 219

— Arrachement de la main gauche en totalité. 384

— Sarcome huméral. Amputation inter-scapulo-thoracique. 425

Félizet. — Régénération totale de la clavicule après ostéomyélite nécrosique chez un enfant de 6 ans 92

— Prognatisme. Redressement des dents incisives par les moyens de douceur, en six mois, chez une jeune femme de 18 ans 180

Ferrand (de Blois). — Enorme tumeur de la cuisse (fibro-sarcome). . . 743

Hartmann. — Ulcère de l'estomac. Péritonite par perforation. Laparotomie. Guérison. (M. Michaux, rapporteur.). 256

Kirmisson. — Anévrysme de l'artère poplitée 128

— Résultats éloignés de la tarsectomie postérieure dans un cas d'ostéite tuberculeuse du calcanéum et de l'astragale 396

— Résultats éloignés et absence de récidive à la suite d'une ablation de sarcome abdominal datant de deux ans 649

Marchand. — Anévrysme poplité, guéri par ligature. 743

Voyez l'observation. 686

Michaux. — Hystérectomie sacrée pour cancer de l'utérus. Guérison persistante après deux ans et huit mois. 742

Monod (Ch). — Gastro-entérostomie par le bouton de Murphy. 298

Digitized by Google

Pages.
— Fistule pleurale, suite d'empyème, résection des 5e, 6e, 7e et 8e côtes procédé de M. Delagenière) 298
— Greffe par le procédé de Thiersch. 397
— Péritonite purulente d'origine appendiculaire. 516
Nélaton (Ch.). — Rhinoplastie 546
Pennetier. — Ablation du ganglion de Gasser, par résection de l'os maxillaire supérieur (M. G. Marchant, rapporteur). 585
Peyrot. — Gastro-entérostomie pour épithélioma de l'estomac. 278
— Tumeur érectile veineuse de la face. 609
Picqué. — Hémophilie rénale. Taille hypogastrique exploratrice, incision rénale. Guérison 650
Poirier. — Présentation d'un opéré chez lequel la diaphyse tibiale nécrosée a été remplacée par la diaphyse péronière (voir la communication de Poirier). 492
Pozzi (S.). — Prolapsus génital guéri par amputation du col. Colpectomie et colpopérinéonhaphie 425
Quénu. — Cure radicale des varices. 152
— Traitement du pied plat par l'enchevillement astragalo-scaphoïdien (opération d'Ogston) 153
— Fracture de la rotule. — Traitement par le massage sans suture. . 299
— Gangrène phéniquée 318
— Traitement des abcès tuberculeux par les injections de teucrine. Jeune homme de vingt ans guéri d'une carie costale par cette méthode. 352
— Innocuité de la ligature des grosses veines. 426
— Thoracoplastie pour pleurésie purulente fistuleuse. Résultats éloignés 788
Reclus. — Fibrome de la paroi abdominale 278
Reynier (Paul). — Hernie du poumon à travers l'éclatement complet d'un espace intercostal. Emphysème généralisé. Intervention. Guérison. 646
Rigal. — Observation et présentation d'un malade atteint d'orchi-épididymite chronique et d'atrophie des testicules (M. P. Reclus, rapporteur). 125
Routier. — Cancer de l'œsophage et gastrostomie 93
— Fistule urétéro-vaginale. Urétéro-cystonéostomie. 811
— Occlusion intestinale datant de trois jours. Laparotomie. Guérison. . 255
Schwartz. — Suture de l'olécrâne en cas de fracture fermée 93
Tuffier. — Traitement chirurgical du goître exophtalmique. 125
Walther. — Décollement traumatique récent de l'épiphyse supérieure de l'humérus gauche. Résection du fragment diaphysaire. Guérison. (M. Ch. Monod, rapporteur). 653
— Décollement traumatique ancien de l'épiphyse supérieure de l'humérus droit. Résection du fragment diaphysaire. Guérison. (M. Ch. Monod, rapporteur) 653

PRÉSENTATION DE PIÈCES

Bazy. — Rupture de la longue portion du biceps brachial droit. Suture musculaire. Résection du tendon. Guérison 153
Voyez l'observation. 156
— Cancer de l'estomac. Gastro-entérostomie avec le bouton de Murphy. 612
— Segment de plèvre enflammée décollée. 721

Digitized by Google

Pages.
Delbet. — Lymphadénome expérimental. 738
Delorme. — Gastro-entérostomie avec l'aide du bouton de Murphy. . . 511
— Traitement de l'atrésie nasale cicatricielle. Présentation d'un moule. 812
Marchand. — Appendicite par corps étranger. 495
Marchant (G.) — Lipome sous-deltoïdien. 415
Nélaton (Ch.). — Fistule recto-vaginale par concrétions calculeuses développées dans la cloison recto-vaginale 130
Peyrot. — Plaie pénétrante de l'abdomen par balle de revolver. Blessure de la rate. Splénectomie. 721
Poirier. — Doigt à ressort. 343
Pozzi (S.). — Accidents causés par le massage gynécologique. 52
Quénu. — Gangrène phéniquée 318
— Cholédochotomie. 318
— Gastro-entérostomie avec le bouton de Murphy et pylorectomie pour cancer de l'estomac. Mort seize mois après. 629
Rochard. — Pied-bot. 743
Routier. — Fœtus provenant de trois grossesses extra-utérines. . . . 475
— Contusion cérébrale. 547
— Appendicite perforante. 680
— Fibrome de l'urèthre 743
Schwartz. — Tumeur du cerveau extraite par la méthode de Horsley . 221
Terrier. — Gastro-entérostomie à l'aide du bouton de Murphy. 585
Tuffier. — Néphrolithotomie des petits calculs du rein 473

PRÉSENTATION D'INSTRUMENTS

Berger (P.) — Pince œsophagienne (au nom de M. Collin). 611
Chaput. — Bouton anastomotique pour faciliter les sutures intestinales. 744 746
Dardignac. — Nouvelle pince pour l'opération du varicocèle (présentée par M. Peyrot). 609
Forgue. — Nouveau masque pour l'éthérisation. 410
Houzel (de Boulogne). — Nouvelle aiguille à suture (présentée par M. Peyrot). 279
Kirmisson. — Ecarteur-laveur des paupières 546
— Gouttière de Bonnet articulée pour le traitement des luxations congénitales de la hanche 585
Michaux. — Stérilisation des éponges par la vapeur d'alcool. . . . 453 455
Perier. — L'adhésol, nouveau vernis antiseptique adhérent aux muqueuses et à la peau. 472
Reverdin (A.). — Interrupteur pour irrigation des cavités closes. . . . 223
Ricard. — Serre nœud électrique automatique pouvant servir d'amygdalotome 706
Tuffier. — Canul de verre pour lavage de l'urèthre 611
Villemin (d'Epinal). — Nouvel aspirateur - injecteur (présenté par M. Picqué). 705

LECTURES

Delbet (P.). — Un cas de cholécysto-entérostomie. Résultats éloignés (M. Chaput, rapporteur) 516

Digitized by Google

Pages.

— Corps étranger du rectum. Rectotomie. Résection du coccyx. Extirpation (M. G. Marchant, rapporteur). 659

Jonnesco (T.) de Bucharest.—Abcès sous-phrénique gazeux intrapéritonéal. Laparotomie. Guérison (M. Ch. Monod, rapporteur). 659

Jullien. — Ostéite syphilitique guérie par trépanation (M. Bazy, rapporteur). 78

Langlois. (P.) et **Maurange** (G.). — Nouveau procédé d'anesthésie mixte par association du chloroforme à la spartéine et à la morphine (M. Paul Segond, rapporteur) 442

Lejars. — Anus contre-nature de l'intestin grêle. Entérectomie suivie d'anastomose des deux bouts, à l'aide du bouton de Murphy. Guérison. Elimination du bouton au seizième jour (M. Quénu, rapporteur). . . 453

— Hernie ombilicale gangrénée. Résection d'une anse d'intestin grêle de 61 centimètres de long. Entérorrhaphie circulaire totale. Guérison. (M. Quénu, rapporteur). 659

Peugniez (d'Amiens). — Chirurgie de l'intestin. Sutures intestinales. Résection de l'intestin. Nouveau cas de pylorectomie. (M. G. Marchant, rapporteur).. 92

Potherat. — Trois cas de grossesse extra-utérine (M. Picqué, rapporteur). 63

Rigal (médecin-major). — Observation et présentation d'un malade atteint d'orchi-épididymite chronique et d'atrophie des testicules (M. P. Reclus, rapporteur). 125

Sorel (du Havre). — Hystérectomie vaginale pour annexite double. Ablation complète des deux ovaires. Persistance des règles neuf mois après l'opération (M. P. Segond, rapporteur) 125

Villar. — Restauration du nez par support métallique (M. Chaput, rapporteur). 351

Walther. — Six observations d'abcès du foie. (M. Ricard, rapporteur). 78

— Fracture compliquée de l'extrémité inférieure du fémur gauche. Arthrotomie. Suture des condyles. Guérison (M. G. Marchant, rapporteur) . 318

Zaepffel (médecin principal de l'armée). — Kystes à grains riziformes du poignet droit. Extirpation totale de la poche (M. J. L. Championnière, rapporteur). 125

CORRESPONDANCE

Amat (Ch.). — Plaie pénétrante abdominale par coup de couteau. Traitement médical. Guérison (M. P. Berger, rapporteur) 131

— Deux observations : 1° Sarcome hématique de la cuisse ; 2° Pneumatocèle frontale (M. P. Berger, rapporteur). 181

Association générale des Étudiants. — Lettre demandant l'envoi des *Bulletins de la Société de Chirurgie*. 256

Barette (de Caen). — Mémoire sur la cure radicale de trois anus artificiels (M. Jalaguier, rapporteur) 442

Berlin (de Nice). — Deux observations : 1° Infection généralisée ayant eu pour point de départ un panaris sous-épidermique. Anthrax de la nuque. Ostéomyélite de l'omoplate, puis de la tête de l'humérus ; abcès multiples. Interventions opératoires successives ; finalement, résection scapulo-humérale. Guérison. — 2° Accidents graves consécutifs à une hystérectomie vaginale. Injection intraveineuse de 1,400 grammes de sérum artificiel. Guérison (M. Pozzi, rapporteur) 632

Digitized by Google

Pages.

Berthier. — Étude histologique et expérimentale des ostéomes musculaires (Renvoyé à la commission pour le prix Ricord) 517

Binaud (J.-W.). — Observation d'ankylose ostéo-fibreuse du genou d'origine rhumatismale chez une femme de 25 ans; flexion presque à angle droit de la jambe sur la cuisse. Résection cunéiforme du genou après section transversale de la rotule. Redressement du membre; solidité de la nouvelle synostose augmentée, grâce à la conservation de deux fragments de la rotule réunis par une double suture perdue au fil d'argent. Pas de drain. Réunion de la plaie par première intention. Guérison parfaite à partir du 28e jour et maintenue après 15 mois (M. Picqué, rapporteur) 198

Boppe (d'Alger). — Corps étranger dans la vessie. Taille hypogastrique, adhérence du péritoine aux parois vésicales (M. Chauvel, rapporteur). 587

Brousses et Berthier. — Notes cliniques pour servir à l'histoire de la talalgie (M. Picqué, rapporteur). 63

Buffet (d'Elbeuf). — Quatre observations : 1° Trépanation du crâne pour douleurs et vertige. Guérison; — 2° Péritonite tuberculeuse avec ascite. Laparotomie. Amélioration; — 3° Pseudarthrose du tibia. Avivement et suture des fragments. Guérison; — 4° Pneumotomie pour caverne. Guérison (M. Michaux, rapporteur). 707

— Trois observations : 1° Grand écrasement du bras. Traitement par l'embaumement et la conservation; — 2° Pleurésie purulente avec vomiques, opérations de Létiévant-Estlander. Grattage et pansement direct de la plèvre. Guérison; — 3° Trois observations de fracture de rotule traitées par la suture. (M. Michaux, rapporteur). 746

Calot (de Berck). — Traitement de la coxalgie (Hommage de l'auteur). 548

Championnière (J. L.). — Traitement des fractures par le massage et la mobilisation (Hommage de l'auteur). 94

Chevassus. — Deux mémoires : 1° Suture de l'urèthre pour une rupture traumatique. Réunion avec conservation du calibre normal du canal; — 2° Péritonite suppurée enkystée consécutive à une appendicite perforante survenue pendant la convalescence d'une scarlatine. Laparotomie. Incision de Roux. Résection de l'appendice. Guérison (M. Picqué, rapporteur). 618

Chupin (de Batna). — Prolapsus du rectum opéré par le procédé de G. Marchant (M. G. Marchant, rapporteur). 112

Corradi (Augusto). — Éloge de Alfonso Corradi, membre correspondant étranger (Hommage de l'auteur). 55

Delagenière (du Mans). — Statistique manuscrite de ses opérations du 1er janvier 1894 au 1er janvier 1895). 223

Delbet (P.). — Valgus bilatéral traité par la résection semi-articulaire et la vagino-plastie artificielle (M. Kirmisson, rapporteur) 789

Donnadieu. — Anurie calculeuse (Thèse pour le concours du prix Duval). 616

Estor. — Plaie pénétrante de l'abdomen par coup de couteau. Laparatomie. Oblitération d'une plaie du côlon descendant. Hémorrhagie due à la section d'une artère épiploïque. Hémostase. Guérison (M. Picqué, rapporteur). 548

Ferrand. — Discours prononcé sur la tombe de M. Antonin Desormeaux. 154

Gaudier. — Procédé nouveau d'extirpation du rectum. 660

Glantenay. — Thèse sur la chirurgie de l'uretère. (Renvoyé à la commission pour le prix Ricord). 631

Digitized by Google

Pages.
Guelliot. — Une observation de contusion de l'abdomen 280
Guérin (F.). — Lettre de M. F. Guérin qui fait hommage à la Société du portrait de M. Alphonse Guérin, ancien président de la Société de chirurgie. 343
Guimaraes Pereira. — Mémoire sur la hernie traumatique du pancréas; réduction deux jours après. Guérison 617
Hartmann et Quénu. — Chirurgie du rectum (Hommage des auteurs). 256
Herrgott (de Nancy). — Traité des maladies des femmes de Soranus d'Ephèse (Hommage de l'auteur) 631
Jourdan (Maurice). — Cholédochotomie (Thèse déposée pour le prix Ricord) 631
Larrey. — Lettre de Mlle Dodu qui veut bien offrir à la Société des livres de la bibliothèque du baron Larrey. 681
Laugier. — Trois mémoires : 1° Note sur deux cas de plaie par grains de plomb, suivis de gangrène et d'amputation du membre ; — 2° Sur un cas de fracture de l'humérus produite par un guérisseur ; — 3° De la gangrène des doigts à la suite de pansements phéniqués . . 682
Lavisé (de Bruxelles). — Trois brochures : 1° Traitement du goître par la ligature des quatre artères thyroïdiennes ; — 2° Note sur les fistules urétéro-vaginales consécutives à l'hystérectomie vaginale ; — 3° Deux cas de chirurgie des voies digestives (Hommage de l'auteur). 131
— Un cas de fibromyome utérin compliqué de grossesse et traité par l'hystérectomie abdominale totale (M. P. Segond, rapporteur) 131
Lejars (Félix). — Leçons de chirurgie professées à la Pitié (Hommage de l'auteur). 180
Marjolin. — Lettre communiquée par Mme Marjolin au président de la Société de chirurgie pour l'inviter à ne pas lever la séance en signe de deuil 181
— Testament au profit de la Société de chirurgie (legs de 10,000 francs. 198
— Lettre de Mme Marjolin qui offre à la Société de chirurgie une collection complète de ses *Bulletins* 427
— Lettre de Me Olagnier, notaire, qui envoie à la Société un extrait du testament de M. Marjolin. 455
Maindron. — Travail sur l'ancienne Académie des sciences. 654
Mauclaire. — Des arthrites suppurées dans les principales maladies infectieuses (Travail renvoyé à la commission pour le prix Ricord). . 654
Maurange (Gabriel). — Cystostomie sus-pubienne chez un prostatique infecté et calculeux âgé de 73 ans. (M. Picqué, rapporteur) 94
Millot-Carpentier (de Montecouver, Nord). — Trois observations : 1° Abcès du cerveau. Hémiplégie et aphasie. Ouverture *in extremis* de la collection par trépanation, drainage du foyer. Amélioration immédiate de l'hémiplégie et de l'aphasie. Mort quatre jours après l'opération ; — 2° Sarcome des médiastins chez un homme de 54 ans ; — 3° Accident de chasse ; section de l'artère radiale et du nerf médian. Œdème phlegmoneux sous-cutané et articulaire d'origine nerveuse très probablement. Ligature de l'artère. Rapprochement des deux troncs nerveux. Incision à blanc de l'œdème. Pansement antiseptique. Massage. Guérison (M. Richelot, rapporteur) 180
Milliod. — Lettre de M. le Dr Milliod qui envoie une série de brochures à l'appui de sa candidature au titre de membre correspondant. 707
Ministre de l'Instruction publique. — Avis du ministre qui envoie 500 francs en échange de 20 exemplaires des *Bulletins et Mémoires de la Société* 352

Digitized by Google

Pages.

Monod (Ch.). — Portrait du professeur Richet offert à la Société de chirurgie au nom de M. Charles Richet 199
Moty. — Sur un cas de plaie pénétrante de la cavité crânienne par balle de revolver (Hommage de l'auteur) 517
Mougeot (de Chaumont). — 1° Cystostomie sus-pubienne ; — 2° Deux cystostomies ; prostatectomie (M. Bazy, rapporteur) 55
— Hémorrhagies vésicales graves : cystostomie (M. Bazy, rapporteur). 660
Murphy (John B.). — Série de mémoires à l'appui de sa candidature au titre de membre correspondant étranger 632
Nicaise. — Nouvelle édition de la *Chirurgie de Pierre Franco*. . . . 319
Picqué. — Huitième volume du *Congrès de chirurgie*. 180
Poirier (P.). — Quatrième volume du *Traité d'anatomie humaine* (hommage de l'auteur) 156
Polaillon. — Affections chirurgicales des membres (Hommage de l'auteur) 223
Quénu et **Hartmann**. — Chirurgie du rectum (Hommage des auteurs) . 256
Rollet (Etienne). — Du frémissement hydatique des kystes hydatiques du foie (M. Picqué, rapporteur). 455
— De l'adhérence du péritoine à la symphyse constatée dans trois cas de cystostomie sus-pubienne (M. Picqué, rapporteur).. 548
Romniceanu. — Compte rendu du service chirurgical de l'hôpital des enfants de Bucharest pour les années 1893 et 1894 (hommage de l'auteur) 724
Roux (G. de Brignolles). — Traitement d'une fracture de l'olécrâne par la suture sous-périostée 617
Sklifossowsky. — Lettre adressée à M. Nicaise pour remercier la Société d'une adresse envoyée à l'occasion du cinquantenaire de son professorat. 280
Sonnenburg. — Pathologie und Therapie der Perityphlitis 632
Sourdille-Gilbert. — Luxation pubienne de la hanche droite de cause traumatique. Remarques sur cette variété de luxation (M. Polaillon, rapporteur) 455
Terrier et **Péraire**. — L'opération du trépan (hommage des auteurs). 724
Tronchet (de la Rochelle). — Traitement des abcès fistuleux par les injections et bougies-crayon d'iodol (Renvoyé à la commission du prix Ricord). 617
Vincent (de Lyon). — Diagnostic des lésions acétabulaires primitives ou prépondérantes par l'adduction primitive ou prépondérante dans la coxalgie (M. Kirmisson, rapporteur). 63
— Contribution clinique à l'étude de la résection pathologique de la hanche (Hommage de l'auteur) 707

ACTES DE LA SOCIÉTÉ

Séance annuelle. — Allocution de M. J.-L. Championnière, président sortant. 1
— Compte rendu des travaux de la Société pendant l'année 1894 ; par M. Peyrot 5
— Eloge du professeur Léon Le Fort, par M. Ch. Monod. 18
— Prix décernés pour l'année 1894 (Prix Duval et prix Laborie). . . . 35

Digitized by Google

Pages.
— Prix à décerner en 1895 (Prix Duval, Laborie, Gerdy, Demarquay. Ricord) 35
Installation du bureau pour l'année 1895. — Discours de M. J.-L. Championnière, président sortant 81
— Discours de M. Th. Anger, président pour l'année 1895 81
Election de membres honoraires : M. Ch. Perier 197
— de membres titulaires : M. Poirier 222
M. Broca 813
— de membres associés étrangers . . . . . .
— de membres correspondants étrangers : de MM. Horsley, Durante, Mac Burney et Sonnenburg 79
— de membres correspondants nationaux : MM. Dudon, Cahier, Dardignac et Fontorbe 79
Nomination d'une commission pour une place de membre titulaire . . . 80
Elections. — Nomination des commissions pour le prix Laborie, Ricord et Demarquay 744
— Nomination d'une commission pour le prix Gerdy 813

NÉCROLOGIE

Mort d'Alphonse Guérin. — Discours prononcé aux obsèques par Th. Anger 154
— **de Marjolin.** — Lettre invitant la Société de chirurgie à ne pas lever la séance en signe de deuil 181
— **de Verneuil.** — Discours prononcé aux obsèques par Th. Anger . 443
Demande de M. Kirmisson 445
— **de Pasteur.** — Discours de M. Th. Anger 616
— **du baron Larrey** 618
— **de Paulin Silbert,** membre correspondant 708

Digitized by Google

TABLE ALPHABÉTIQUE

A

Pages

Abcès cérébraux et suppurations de l'oreille. Communication par M. Picqué 38

— du foie. — Six observations. Lecture par M. Walther M. Ricard, rapporteur 78

— chaud de la fosse iliaque. Observation du Dr Bratli. Rapport par M. Picqué 107

Abdomen. — Intervention chirurgicale dans les contusions de l' —. Communication de M. Michaux 200

Discussion : M. Michaux 225

M. Delorme 225

M. Quénu 229

M. Chaput 230

M. Routier 236

M. Kirmisson 257

M. Reynier 257

M. Michaux 259

M. Quénu 261

M. Delorme 261

M. Reclus 262

M. Michaux 262

— Contusion de l' — chez un enfant de 12 ans; hématurie et hemorrhagie intestinale. — Laparotomie. Guérison. Communication de M. Guelliot 587

— Fibrome de la paroi — à évolution péritonéale. Présentation de malade, par M. Reclus 278

Discussion : M. P. Segond 278

M. J.-L. Championnière 279

M. P. Reclus 281

M. P. Segond 284

M. Séz 284

M. Quénu 284

M. P. Reclus 285

— Double plaie pénétrante de l' —. Laparotomie precoce. Guérison. par M. Rochard. Rapport par M. Chaput 64

Discussion sur la conduite à suivre dans les plaies pénétrantes de l' — : M. P. Berger 82

M. Kirmisson 87

Digitized by Google

Pages.
M. Ch. Nélaton 88
M. P. Reclus 89
M. P. Berger 94
M. J.-L. Championnière 95
M. Schwartz 95
M. Chaput 96
M. Kirmisson 116
— Plaie de l' — par balle de fusil modèle 1886. Observation de M. Boppe. Rapport par M. Chauvel 100
— Plaies pénétrantes de l' —. Trois cas. Communication par M. Reboul. 112
— Plaies de l' —. Un cas de plaies multiples de l'intestin et de l'utérus gravide par balle de revolver. Laparotomie. Guérison, par M. Albarran. Rapport par M. S. Pozzi 243
Discussion : M. Chaput 250
M. Quénu 251
— Plaie pénétrante de l' — par coup de couteau. Laparotomie. Oblitération d'une plaie du côlon descendant. Hémorrhagie due à la section d'une artère épiploïque. Hémostase. Guérison, par M. Estor. Rapport par M. Picqué 638
— Plaie pénétrante de l' — par balle de revolver. Blessure de la rate. Splénectomie. Présentation de pièce par M. Peyrot 721
Pour la discussion (voy. *Hémorrhagies intra-séreuses*).
— Sarcome abdominal. Résultats éloignés et absence de récidive à la suite d'une ablation datant de deux ans. Présentation de malade, par M. Kirmisson 649
Adénolymphocèle du cou. — Présentation de malade, par M. Th. Anger. 196
Adhésol. — L' —, nouveau vernis antiseptique adhérent aux muqueuses et à la peau. Présentation par M. Perier 472
Amputation interscapulo-thoracique pour un sarcome huméral. Présentation de malade, par M. Delorme 425
— Valeur du lambeau dans les — du membre supérieur. A propos d'une communication de M. Moty, sur une série de douze mutilations 773
Discussion : M. Poirier 778
M. Moty 778
M. Pozzi 778
M. Quénu 779
Anesthésie mixte par association du chloroforme à la spartéine et à la morphine. Lecture de MM. P. Langlois et G. Maurange. (M. Segond, rapporteur) 442
— par l'éther (voy. *Éther*).
Anévrysme de l'artère poplitée guéri par ligature de l'artère fémorale à l'anneau. Présentation de malade, par M. Kirmisson 128
Discussion : M. J.-L. Championnière 130
M. Bouilly 130
M. P. Reclus 130
— multilobé de l'artère fémorale. Extirpation complète du sac. Résection de 16 centimètres de l'artère et de 14 centimètres de la veine. Communication par M. Heurtaux 664
Discussion : M. Quénu 668
M. Kirmisson 669
M. Schwartz 669
M. Marchand 670

Digitized by Google

Pages.
M. Quénu 671
M. J.-L. Championnière 672
M. Kirmisson 672
M. Chaput 682
M. Poirier 685
M. Quénu 685
M. Poirier 686
M. Marchand 686
— Traitement d'un — poplité guéri par ligature. Malade présenté par M. Marchand 743
Voyez l'observation 686
— poplité traité par l'extirpation. Malade présenté par M. Delbet. . . 811
Angiome veineux de la face (voy. *Tumeur érectile*).
Annexes de l'utérus. — Accidents causés par le massage gynécologique en cas de lésions des annexes. Présentation de pièces, par M. S. Pozzi 52
Discussion : M. Bouilly 53
M. J.-L. Championnière. 53
M. Richelot. 54
M. Routier 54
M. Pozzi. 54
M. Ch. Monod. 54
Anus artificiel. Sa cure radicale. Travail de M. Barette (M. Jalaguier, rapporteur) 442
— contre-nature du cœcum. Résection intestinale. Réunion bout à bout avec le bouton de Murphy, par M. Forgue (voy. *Cœcum*).
— contre-nature de l'intestin grêle. Entérectomie suivie d'anastomose des deux bouts à l'aide du bouton de Murphy. Guérison. Lecture de M. Lejars (M. Quénu, rapporteur). 453
— contre-nature sacré. Fermeture de l' — sacré. Abaissement et fixation du rectum au niveau de l'anus normal. Communication par M. Monprofit. 702
Discussion : M. Chaput. 704
Aponévrose. — Rétraction de l' — palmaire (voy. *Main*).
Appendice iléo-cœcal (voy. *Appendicite*).
Appendicite infectieuse compliquée de péritonite, traitée avec succès par la résection de l'appendice, par M. Rigal. Rapport par M. Jalaguier. 463
Discussion : M. Routier 467
M. Ch. Monod. 467
M. Tuffier 523
M. Brun. 528
M. Routier 531
M. Quénu. 538
M. Nélaton. 567
M. G. Marchant 572
M. Reynier 589
M. Schwartz 592
M. Reclus 595
M. Tuffier 597
M. Reclus 598
M. Jalaguier 598
M. Kirmisson 620

Digitized by Google

Pages.
M. Berger 623
M. Tuffier 623
M. Quénu 623
M. Ch. Monod. 623
M. Michaux 624
M. P. Reclus. 624
M. Routier 625
M. Quénu. 625
M. Tuffier 625
M. Ch. Nélaton 626
M. Reclus 626
M. Bazy. 627
M. Delorme 627
M. Reynier 627
M. Brun. 627
M. Ch. Monod. 628
M. Kirmisson. 628
M. Quénu 632
— par corps étranger. Présentation de pièce, par M. Marchand. . . . 495
— Contribution à l'étude des —. Communication de M. Ch. Monod .
— Péritonite purulente d'origine appendiculaire. Présentation de malade, par M. Ch. Monod. 516
— Examen bactériologique du pus dans les —. Communication de M. Ch. Monod. 619
— perforante. Présentation de pièce, par M. Routier. 680
— Deux observations d'— opérées à froid. Communication de M. Février.
Arrachement de la main en totalité (voy. *Main*).
Arthrite fongueuse (voy. *Articulations*).
Arthrotomie et sutures des condyles, dans un cas de fracture compliquée de l'extrémité inférieure du fémur gauche, par M. Walther (G. Marchant, rapporteur). 318
— dans les luxations irréductibles (voy. *Luxations*). 181
— dans un cas de luxation irréductible de l'épaule droite. Communication de M. Reboul. 181
Articulations. — Diagnostic des lésions acétabulaires dans la coxalgie, par M. Vincent. Rapport par M. Kirmisson 195
— Cas d'arthrite fongueuse où la désorganisation profonde de la moelle diaphysaire a nécessité la désarticulation du membre. Technique e résultat de cinq désarticulations de la cuisse, par M. Le Dentu. . . 467
Discussion (voy. *Tuberculose*).
— Gouttière de Bonnet articulée pour le traitement des luxations congénitales de la hanche. Présentation d'instruments par M. Kirmisson. 585
— Hémarthrose du genou avec corps étranger articulaire. Observation de M. Isambert. Rapport de M. Félizet. 118
Discussion : M. Ch. Monod 121
— Luxation sous-épineuse irréductible de l'épaule. Résection de la tête humérale. Guérison. Présentation de malade par M. Delorme. . . . 219
Astragale. — Enchevillement astragalo-scaphoïdien dans le traitement du pied plat. Présentation de malade par M. Quénu 153
— Tarsectomie postérieure pour ostéite tuberculeuse du calcanéum et de l'astragale. Présentation de malade, par M. Kirmisson. 396
Atrésie nasale cicatricielle. Traitement opératoire. Moule et note, par M. Delorme. 812

Digitized by Google

Pages.

Autoplastie nasale, avec soutènement du lambeau par un trépied métallique intercutanéo-muqueux, par M. Delorme. 55
Discussion : M. Chaput 62
— par la méthode italienne, dans un cas de rétraction de l'aponévrose palmaire. Résultats éloignés. Présentation de malade, par M. P. Berger. 650

B

Biceps. — Rupture de la longue portion du — brachial. Présentation de pièce, par M. Bazy. 153
Voyez l'observation 156
Bouton de Murphy. Anus contre nature du cœcum. Résection intestinale. Réunion bout à bout. Communication par M. Forgue 549
Discussion : M. Chaput (valeur du bouton de Murphy) 553
M. Terrier 566
— employé après entérectomie pour l'anastomose des deux bouts dans un cas d'anus contre nature (voy. *Entérectomie*).
— Gastro-entérostomie à l'aide du —. Communication et présentation de malade, par M. Ch. Monod. . . . . 293 et 298
— Gastro-entérostomie à l'aide du —. Présentation de pièces par M. Terrier. 585
— Gastro-entérostomie avec le —. Présentation de pièce par M. Delorme. 611
— Gastro-entérostomie avec le — dans un cas de cancer de l'estomac. Présentation de pièce par M. Bazy 612
Bouton. Nouveau — anastomotique pour les opérations intestinales. Présentation d'instruments et communication par M. Chaput. 744 et 746

C

Calcanéum. Tarsectomie postérieure pour ostéite tuberculeuse du calcanéum et de l'astragale. Présentation de malade, par M. Kirmisson. 396
Calculs du rein (voy. *Rein*).
Cancer de l'estomac (voy. *Gastro-entérostomie* et *Pylorectomie*).
— de l'œsophage et gastrostomie. Présentation de malade, par M. Routier. 93
— du rectum (voy. *Rectum*).
— de l'utérus (voy. *Utérus*).
Carie costale (voy. *Côtes*)
Cerveau. — Contusion cérébrale. Présentation de pièce par M. Routier. 547
— Tumeur du cerveau extraite par la méthode de Horsley. Présentation de pièce par M. Schwartz. 221
Chloroforme. — Anesthésie mixte par association du — à la spartéine et à la morphine. Lecture de MM. P. Langlois et G. Maurange (P. Segond, rapporteur.) 442
Chloroformisation. — Sur la présence d'un thymus volumineux chez un enfant mort dix minutes après la fin de la —, par M. Bayer (de Prague). Rapport par M. Picqué. 312

Digitized by Google

Pages.

Cholécystite calculeuse. Cholécystostomie par voie lombaire. Communication par M. Reboul 398

Cholécysto-entérostomie. — Un cas de —. Résultats éloignés. Lecture de M. P. Delbet (M. Chaput, rapporteur) 516

Cholécystostomie (voy. *Cholécystite*).

Cholédochotomie (voy. *Cholédoque*).

Cholédoque. — Chirurgie du —. Exploration du — par la laparotomie exploratrice. Cholédochotomie sans sutures. Communication de M. Quénu 322

Discussion : M. Michaux. 352

M. Tuffier 388

M. Poirier 391

M. P. Segond 393

M. Tuffier 393

M. Michaux. 393

M. Routier. 394

M. Schwartz 394

M. Quénu. 394

M. Tuffier 396

M. Michaux. 396

— Un cas de cholédochotomie, par M. Hartmann, cité par M. Quénu . 329

— Présentation de pièce, par M. Quénu. 318

— Cholédochotomie par la voie lombaire. Communication par M. Tuffier. 388

Discussion : M. Poirier 391

M. P. Segond. 393

M. Tuffier 393

M. Michaux. 393

M. Routier. 394

M. Schwartz 394

M. Quénu 394

M. Tuffier 396

M. Michaux. 396

Clavicule. — Régénérationde la — après ostéomyélite nécrosique chez un enfant de 6 ans. Présentation de malade, par M. Félizet 92

Cloison du nez. — Déviation de la cloison cartilagineuse du nez. Ablation par un procédé nouveau. — Communication par M. Surmay (de Ham) 36

Coccyx. — Tumeur sacro-coccygienne. Rapport sur un travail de M. Broca, par M. Kirmisson. 309

Cœcum. — Anus contre nature du —. Résection intestinale. Réunion bout à bout avec le bouton de Murphy. Hémorrhagie. Mort. Communication par M. Forgue 549

Discussion : M. Chaput 553

M. Terrier 566

— Double plaie pénétrante de l'abdomen ; double perforation du —. Laparotomie précoce. Guérison, par M. Rochard. Rapport par M. Chaput 64

— Rupture incomplète du — dans un cas de contusion de l'abdomen. Communication de M. Guelliot 587

Côlon. — Plaie du — descendant par coup de couteau. Suture. Guérison, par M. Estor. Rapport par M. Picqué 638

Digitized by Google

Pages.

Colpectomie (voy. *Colpopérinéorrhaphie*).
Colpopérinéorrhaphie, colpectomie et amputation du col dans un cas de prolapsus. Présentation de malade, par M. S. Pozzi. 425
Concrétion sébacée. — Phlegmon périombilical par — (voy. *Phlegmon*).
Conjonctivite. — Écarteur-laveur des paupières de M. Kirmisson (voy. *Paupières*).
Contusion de l'abdomen. Indication de l'intervention chirurgicale (voy. *Abdomen*).
— cérébrale. Présentation de pièce par M. Routier. 547
Corps étrangers de l'appendice iléo-cœcal. Présentation de pièce par M. Marchand 495
— du vagin (voy. *Vagin*).
Côtes. — Carie costale guérie par des injections interstitielles de teucrine. Présentation de malade, par M. Quénu. 352
— Fistule pleurale consécutive à l'empyème traitée par la résection des — (procédé de Delagénière). Présentation de malade, par M. Ch. Monod 298
Cou. — Adénolymphocèle du —. Présentation de malade, par M. Th. Anger. 196
Coude. — Luxation irréductible du — et de l'épaule, par M. Civel (voy. *Luxations*).
— Plaie du — par balle de fusil. Observation de M. Boppe. Rapport de M. Chauvel 100
Coxalgie. — Diagnostic des lésions acétabulaires primitives ou prépondérantes par l'adduction primitive ou prépondérante dans la —, par M. Vincent (de Lyon). Rapport par M. Kirmisson 195
— Traitement de la —. Ouvrage offert par M. le Dr Calot (correspondance). 548
Crâne (voy. *Trépanation*).
— Sur un cas de plaie pénétrante de la cavité crânienne par balle de revolver. Communication par M. Moty. 660
Cuisse. — Énorme tumeur de la — (fibro-sarcome) ; malade présenté par M. Ferrand (de Blois). 743
Cure radicale des varices (voy. *Varices*).
Cystostomie. — Adhérences du péritoine à la symphyse constatée dans trois cas de — sus-pubienne, par M. Rollet (M. Picqué, rapporteur) 548
— sus-pubienne chez un prostatique infecté et calculeux. Observation de M. Maurange. Rapport par M. Picqué 656
— Deux —; prostatectomie, par M. Mougeot (de Chaumont) (M. Bazy, rapporteur). 55

D

Décollement traumatique de l'épiphyse supérieure de l'humérus (voy. *Humérus*).
Dents. — Redressement des — dans le prognatisme. Présentation de malade par M. Félizet. 180

Digitized by Google

Pages.

Désarticulation. — Cinq cas de — de la hanche pour arthrite fongueuse du genou. Communication de M. Le Dentu 467
Pour la discussion (voy. *Tuberculose*).
Diastasis des vertèbres cervicales. Écrasement de la moelle. Observation de M. Boppe. Rapport de M. Chauvel 100
Doigt à ressort. — Présentation de pièce par M. Poirier, au nom de M. Le Clerc (de Saint-Lô) 343

E

Écarteur. — Laveur — des paupières de M. Kirmisson (voy. *Paupières*).
Épaule. — Luxation sous-épineuse de l'— compliquée de fracture de la tête humérale. Ablation du fragment capital irréductible. Guérison avec conservation presque intégrale des mouvements. Présentation de malade, par M. Delorme 219
— Amputation inter-scapulo-thoracique dans un cas de sarcome huméral. Présentation de malade, par M. Delorme 425
— Lipôme sous-deltoïdien. Présentation de pièce, par M. G. Marchant. 415
— Résection scapulo-humérale dans un cas de suppuration osseuse consécutive à une infection généralisée provoquée elle-même par un panaris sous-épidermique. Observation de M. Berlin (Rapport de M. Pozzi) 805
Éponges. — Stérilisation des — par la vapeur d'alcool. Note par M. Michaux . . . . . 453 et 455
Discussion : M. Quénu 455
M. J.-L. Championnière 456
Estomac (voy. *Gastro-entérostomie* et *pyloroctomie*).
— Néoplasme fibreux de l'— pris pour un cancer et guéri par la laparotomie exploratrice. Communication de M. Dayot 633
Entérectomie suivie d'anastomose des deux bouts à l'aide du bouton de Murphy. Guérison. Lecture de M. Lejars (M. Quénu, rapporteur). . 453
Éther. — Anesthésie par l'—. Communication de M. Chaput 368
Discussion : M. Ollier 380
M. Ch. Monod 404
M P. Segond 408
M. Forgue 410
M. Michaux 412
M. P. Reclus 413
M. Ricard 414
M. Schwartz 414
M. Routier 414
M. Michaux 414
M. Poncet 415
M. J.-L. Championnière 422
M. Quénu 424
M. Reynier 432
M. Delorme 447
M. Ollier 449
M. Le Dentu 450
M. Delorme 451

Digitized by Google

Pages.
M. Ollier. 451
M. J.-L. Championnière. 452
M. Ollier. 452
M. Poncet 453

F

Face. — Tumeur érectile veineuse de la face. Présentation de malade, par M. Peyrot 609
Discussion : M. J.-L. Championnière 609
M. Th. Anger 609
M. Berger 609
Fémorale (voy. *Anévrysme*).
Fémur. — Fracture de l'extrémité inférieure du fémur gauche. Arthrotomie. Suture des condyles, par M. Walther (M. G. Marchant, rapporteur) 318
Fibrôme de la paroi abdominale à évolution péritonéale. Présentation de malade, par M. Reclus 278
Pour la discussion (voy. *Abdomen*).
— de l'urèthre (voy. *Urèthre*).
— de l'utérus (voy. *Utérus et hystérectomie*).
Fibro-sarcôme de la gaine du long péronier latéral à la plante du pied, par M. Broca (Rapport par M. Tillaux). 50
Fistule pleurale. — Thoracoplastie. Présentation de malade, par M. Quénu. 788
— pleurale, suite d'empyème. Présentation de malade, par M. Ch. Monod. 298
— recto-vaginale (voy. *Vagin*).
— urétérale (voy. *Uretères*).
Fièvre urineuse. — Communication de M. Bazy 137
Fœtus provenant de trois grossesses extra-utérines. Présentation de pièces, par M. Routier 475
Foie. — Abcès du —. Six observations. Lecture par M. Walther (M. Ricard, rapporteur) 78
— Chirurgie du — (voy. *Cholécystite, cholécystostomie, cholécystoentérostomie, cholédochotomie* et *cholédoque*).
— Du frémissement hydatique dans les kystes hydatiques du —. Travail de M. Rollet (M. Picqué, rapporteur). 455
Fosse iliaque (voy. *Iliaque*).
Fracture compliquée de l'extrémité inférieure du fémur gauche. Arthrotomie. — Suture des condyles, par M. Walther (M. G. Marchant, rapporteur). 318
— Suture de l'olécrâne en cas de — fermée. Malade présenté par M. Schwartz. 93
Discussion : M. J.-L. Championnière 93
— de la rotule. Traitement par le massage sans suture. Présentation de malade, par M. Quénu. 299
Discussion : M. J.-L. Championnière 299
M. Marc Sée 299
M. Quénu. 300
Frémissement hydatique (voy. *Foie*).

Digitized by Google

G

Pages.

Gaïacol. — Anesthésie locale par le —. Communication de M. J.-L. Championnière 603
Discussion : M. Bazy 608
M. Delorme 608
M. P. Reclus 608
Ganglions. — Adéno-lymphocèle du cou. Présentation de malade, par M. Th. Anger 196
— de Gasser. Son extirpation après résection du maxillaire supérieur. Présentation de malade, par M. Pennetier (M. G. Marchant, rapporteur) 585
Gangrène phéniquée. — Présentation de pièce, par M. Quénu 318
Gastro-entérostomie avec le bouton de Murphy dans un cas de cancer de l'estomac. Observation et présentation de pièces, par M. Bazy . . 612
— avec le bouton de Murphy. Présentation de pièces, par M. Delorme. 611
— à l'aide du bouton de Murphy. Communication de M. Ch. Monod. . 293
Présentation du malade 298
— dans le cancer de l'estomac. Présentation de malade, par M. Peyrot. 278
— avec bouton de Murphy et pylorectomie pour cancer de l'estomac. Résultats éloignés. Présentation de pièces, par M. Quénu 629
Discussion : M. Ch. Monod 630
M. P. Reclus 630
M. Bazy 630
M. Tuffier 630
M. Quénu 630
— à l'aide du bouton de Murphy. Présentation de pièce, par M. Terrier. 585
Gastrostomie dans le cancer de l'œsophage. — Présentation de malade, par M. Routier 93
— par le procédé de M. Franck-Villar pour remédier à une sténose œsophagienne due à l'ingestion de potasse liquide. Observation de M. le Dr Monnier. (Rapport par M. Picqué) 103
Discussion : M. P. Segond 105
M. P. Reclus 105
M. Kirmisson 105
M. Routier 106
M. Schwartz 106
M. Ch. Monod 106
M. Michaux 106
M. Ch. Monod 107
M. Picqué . . . . . 107 et 112
Genou. — Hémarthrose du — avec corps étranger articulaire. Observation de M. Isambert. Rapport de M. Félizet 118
Discussion : M. Ch. Monod 121
Goitre exophtalmique. Son traitement chirurgical. Présentation de malade, par M. Tuffier 125
Discussion : M. J.-L. Championnière 127
M. Picqué 127
M. G. Marchant 127

Digitized by Google

Pages.
M. Peyrot 127
M. Bouilly 127
M. Routier 128
M. Tuffier 128
Gouttière de Bonnet articulée pour le traitement des luxations congénitales de la hanche. Présentation d'instruments, par M. Kirmisson . . 585
Greffe par le procédé de Thiersch. Présentation de malade, par M. Ch. Monod. 397
Grossesse extra-utérine. Trois cas de —. Lecture par M. Potherat (M. Picqué, rapporteur) 63
— Fœtus provenant de trois —. Présentation de pièces, par M. Routier. 475

H

Hanche (voy. *Coxalgie*).
— Désarticulation de la — (voy. *Désarticulation*).
— Gouttière de Bonnet articulée de M. Kirmisson pour le traitement des luxations congénitales de la —. 585
— Luxation pubienne de la — droite. Travail de M. Gilbert-Sourdille (M. Polaillon, rapporteur). 455
Hémarthrose (voy. *Genou*).
Hématocèle rétro-utérine chez une femme atteinte d'hématométrie et d'hématosalpinx. Communication de M. S. Pozzi 509
Discussion : M. P. Segond 514
M. S. Pozzi 515
M. P. Segond 516
Hématométrie avec hématocèle, etc. Communication de M. Pozzi (voy. *Hématocèle*).
Hématosalpinx double par atrésie cicatricielle du col. Ablation par laparotomie. Communication de M. Pozzi (voy. *Hématocèle*).
Hématurie dans un cas de contusion abdominale (voy. *Abdomen*).
— dans la tuberculose rénale. Communication de M. Routier (voy. *Rein*).
Hémophilie rénale (voy. *Rein*).
Hémorrhagie intestinale dans un cas de contusion de l'abdomen (voy. *Abdomen*).
— intra-séreuses ; discussion sur les modifications de la température :
M. Quénu 723
M. Peyrot 723
M. Delorme 723
M. Kirmisson 723
M. Delorme 724
M. Quenu 725
M. Reynier 725
M. Quénu 726
M. S. Pozzi 726
M. Quénu 727
M. Bazy 727
M. Routier 727
M. Michaux 728
M. Peyrot 728
M. J.-L. Championnière 728

Digitized by Google

Pages.
M. Reynier 729
M. Quénu 729
M. Kirmisson 730
M. S. Pozzi 745
Hémothorax consécutif à une plaie pénétrante de poitrine par balle. Observation de M. Lorin (Rapport par M. Chauvel). 102
Humérus. — Décollement traumatique de l'épiphyse supérieure de l'humérus. Deux cas traités et guéris par la résection du fragment diaphysaire. Malades présentés par M. Walther (M. Ch. Monod, rapporteur). 655
— Sarcome globo-cellulaire de la tête humérale. Résection de la moitié supérieure de l'humérus. Guérison. Communication par M. Heurtaux. 131
Discussion : M. Quénu 137
— Sarcome de l'—. Amputation interscapulo-thoracique. Présentation de malade, par M. Delorme 425
Hydatides (voy. *Foie*).
Hystérectomie abdominale totale pour tumeurs fibreuses. Dix cas; dix guérisons. Communication de M. Delagénière (du Mans). . . . 487
— Procédé définitif d'— abdominale totale pour fibromes utérins. Communication de M. Richelot 339
Discussion : M. Reynier. 349
M. Schwartz 400
M. P. Segond 402
M. Ricard 427
M. Routier 430
M. Tuffier 431
M. Quénu 431
M. J.-L. Championnière 445
M. Richelot. 457
M. Quénu 462
— **sacrée** pour un cancer de l'utérus. Suites éloignées. Présentation de malade, par M. Michaux. 742
— **vaginale** dans un cas d'hématométrie due à un rétrécissement cicatriciel du col. Communication de M. S. Pozzi (voy. *Hématocèle*).
— Ses difficultés et son manuel opératoire quand il y a eu antérieurement amputation du col. Communication de M. S. Pozzi 509
Discussion : M. P. Segond 514
M. S. Pozzi. 515
M. P. Segond 516
— Accidents graves consécutifs à une —. Injection intraveineuse de 1,400 grammes de sérum artificiel. Observation de M. Berlin (Rapport par M. S. Pozzi). 798
Pour la discussion (voy. *Sérum artificiel*).
— Fistules urétéro-vaginales consécutives à l'— (voy. *Uretères*).

I

Iliaque. — Phlegmon de la fosse —. Observation de M. Brault. (Rapport par M. Picqué) 107
Intestin. — Occlusion intestinale. Laparotomie. Guérison. Présentation de malade, par M. Routier. 255

Digitized by Google

Pages.

— Plaies multiples de l'— et de l'utérus gravide. Laparotomie. Guérison. Travail de M. Albarran (voy. *Abdomen*).
— Résection de — avec anastomose des deux bouts à l'aide du bouton de Murphy dans un cas d'anus contre nature. Lecture de M. Lejars (M. Quénu, rapporteur). 453
— Résection et sutures intestinales par M. Peugniez (d'Amiens) (M. G. Marchant, rapporteur). 92
Irrigation des cavités closes. Nouvel instrument de M. A. Reverdin. 223

K

Kystes. — Du frémissement hydatique dans les — hydatiques du foie (Voyez *Foie*).
— à grains riziformes du poignet. Extirpation par M. Zæpffel (M. J.-L. Championnière, rapporteur). 125

L

Laparotomie exploratrice. Son influence curative dans un cas de néoplasme fibreux de l'estomac. Communication de M. Dayot (de Rennes) 633
— exploratrice dans la chirurgie du cholédoque. Communication de M. Quénu et discussion (Voy. *Cholédoque*).
— dans la grossesse extra-utérine (voy. *Grossesse extra-utérine*).
— dans un cas d'occlusion intestinale. Guérison. Présentation de malade, par M. Routier 255
— dans un cas de contusion de l'abdomen. Communication de M. Guelliot (de Rennes). 587
— dans les contusions de l'abdomen. Communication de M. Michaux et discussion (voy. *Abdomen*).
— dans un cas de plaie pénétrante de l'abdomen par coup de couteau par M. Estor (Rapport par M. Picqué) 638
Lavage. — Canule de verre pour — de l'urèthre. Présentation d'instrument, par M. Tuffier 611
Ligature de l'artère fémorale pour anévrysme poplité (voy. *Anévrysme*).
— Innocuité de la — des grosses veines (voy. *Veines*).
Lipome sous-deltoïdien. Communication de M. G. Marchant 415
Luxation irréductible du coude et de l'épaule, par M. Civel (Rapport de M. Picqué). 159
— sous-coracoïdienne irréductible. Arthrotomie. Guérison. Communication de M. Reboul 181
— sous-épineuse irréductible de l'épaule. Résection de la tête humérale. Présentation de malade, par M. Delorme. 219
— Discussion sur le traitement des — irréductibles à propos du rapport de M. Picqué (p. 159) et de la communication de M. Reboul (p. 181).
M. J.-L. Championnière 164
M. Ch. Monod. 166
M. Félizet 166
M. Marchant. 166

Digitized by Google

Pages.
M. Quénu 166
M. Ricard 167
M. Kirmisson 167
M. J.-L. Championnière 167
M. Tuffier 168
M. Félizet 168
M. Picqué 168
M. P. Berger 183
M. Picqué 184
— Gouttière de Bonnet articulée de M. Kirmisson, pour le traitement des — congénitales de la hanche 585
— métatarso-phalangienne du gros orteil en bas. Observation du Dr Amat (Rapport par M. Delorme) 122
— pubienne de la hanche de cause traumatique. Travail de M. Gilbert-Sourdille (M. Polaillon, rapporteur) 455
Lymphadénome expérimental. Présentation de pièce, par M. Pierre Delbet 788

M

Main. — Arrachement de la — gauche en totalité. Présentation de malade, par M. Delorme 384
Discussion : M. Poirier 387
M. Delorme 387
M. Poirier 387
— Rétraction de l'aponévrose palmaire. Autoplastie par la méthode italienne. Résultats éloignés. Présentation de malade, par M. Berger. 650
Massage dans les fractures de rotule. Présentation de malade, par M. Quénu 299
Discussion : M. J.-L. Championnière 299
M. Marc Sée 299
M. Quénu 300
— Accidents causés par le — gynécologique. Présentation de pièces, par M. S. Pozzi (voy. *Annexes de l'utérus*).
Maxillaire. — Résection de l'os — supérieur pour l'extirpation du ganglion de Gasser. Présentation de malade, par M. Pennetier (M. G. Marchant, rapporteur) 585
Mediastin. — Phlegmon du — postérieur et son traitement. Communication de M. Ziembicki 190
Membre supérieur. — Sur une série de douze mutilations du —. Communication par M. Moty 773
Discussion : M. Poirier 778
M. Moty 778
M. Pozzi 778
M. Quénu 779
Mésentère. Sarcome du —. Lecture de M. Potherat (Rapport par M Routier) 117
Moëlle. — Ecrasement de la — par diastasis des vertèbres cervicales. Observation de M. Boppe (Rapport par M. Chauvel) 100

Digitized by Google

N

Pages.

Nécrose du tibia. Remplacement de la diaphyse nécrosée par la diaphyse péronière. Communication de M. Poirier. Présentation de l'opéré 492
— de la clavicule par ostéomyélite avec régénération totale consécutive chez un enfant de six ans. Présentation de malade, par M. Félizet. 92
Néphrectomie dans un cas de tuberculose rénale avec hématurie. Communication de M. Routier. 148
Discussion : M. Tuffier. 151
Néphrolithotomie des petits calculs du rein. Présentation de pièces, par M. Tuffier 473
Néphrotomie dans un cas d'hémophilie rénale. Guérison. Présentation de malade, par M. Picqué. 650
Névralgie du trijumeau. Ablation du ganglion de Gasser, par résection de l'os maxillaire supérieur. Présentation de malade, par M. Pennetier (M. G. Marchant, rapporteur). 585
Nez. — Atrésie nasale. Traitement. Opération. Moule et note, par M. Delorme. 812
— Autoplastie nasale avec soutènement du lambeau par un trépied métallique. Communication par M. Delorme. 55
Discussion : M. Chaput. 62
— Déviation de la cloison cartilagineuse du —. Ablation par un procédé nouveau. Communication de M. Surmay (de Ham) 36
— Polypes naso-pharyngiens. Leur traitement (voy. *Polypes*).
— Restauration du — par support métallique. Lecture par M. Villar. (M. Chaput, rapporteur) 351
— Rhinoplastie, par le procédé de Tagliacozzi. Présentation de malade, par M. Nélaton. 546

O

Occlusion intestinale. — Laparotomie. Guérison. [Présentation de malade, par M. Routier. 255
Œsophage. — Pince œsophagienne de Collin. Instrument présenté par M. Berger 611
— Cancer de l'— et gastrostomie. Présentation de malade par M. Routier 93
— Rétrécissement cicatriciel de l'— par ingestion de potasse liquide. Gastrostomie. Observation de M. Monnier (Rapport par M. Picqué). 103
Pour la discussion (voy. *Gastrostomie*).
Olécrâne. — Fracture de l'— guérie par suture. Présentation de malade, par M. Schwartz 93
Ombilic. — Phlegmon périombilical dû à une concrétion sébacée expulsée spontanément, par M. Marais (de Honfleur) (Rapport par M. Tillaux) 46
Discussion : M. G. Marchant. 49
M. P. Segond. 49
M. Peyrot 50

Digitized by Google

Pages.
M. Richelot 50
M. Tuffier 50
M. Tillaux 50
Oreille. — Abcès cérébraux et suppuration de l'—. Communication par M. Picqué 38
Orteil. — Luxation métatarso-phalangienne du gros — en bas. Observation de M. Amat (Rapport par M. Delorme) 122
Os. — Tuberculose de la moelle diaphysaire consécutive aux arthrites tuberculeuses et indications opératoires qui en résultent (voy. *Tuberculose*).
— Remplacement d'une diaphyse tibiale nécrosée par la diaphyse péronière. Communication par M. Poirier (voy. *Nécrose*).
— Suture osseuse dans un cas de fracture de l'olécrâne. Présentation de malade, par M. Schwartz 93
— Ostéomyélite nécrosique de la clavicule suivie de régénération totale chez un enfant de six ans. Présentation de malade, par M. Félizet . 92
Ostéite syphilitique guérie par trépanation. Lecture par M. Jullien (M. Bazy, rapporteur). 78
— tuberculeuse du calcanéum et de l'astragale. Tarsectomie postérieure. Résultats éloignés. Présentation de malade, par M. Kirmisson 396
Ostéomyélite nécrosique de la clavicule suivie de régénération totale chez un enfant de six ans. Présentation de malade, par M. Félizet. 92
Ostéomes. — Étude histologique et expérimentale des — musculaires, par M. Berthier. Correspondance 517
Otite et abcès cérébraux (voy. *Oreille*).

P

Panaris sous-épidermique, point de départ d'une infection généralisée grave avec suppuration osseuse ayant nécessité la résection scapulo-humérale. Observation de M. Berlin (de Nice) (Rapport par M. S. Pozzi). 798
Paupières. — Écarteur-laveur des —. Nouvel instrument présenté par M. Kirmisson 546
Discussion : M. Brun 546
Pénis. — De l'uréthrectomie dans certains rétrécissements de l'urèthre pénien (voy. *Uréthrectomie*).
Périnée. — Colpopérinéorrhaphie. Colpectomie et amputation du col dans un cas de prolapsus (voy. *Colpopérinéorrhaphie*).
Péritoine. — Péritonite à pneumocoques. Communication de M. Kirmisson 366
Péritonite à pneumocoques (voy. *Péritoine*).
— purulente d'origine appendiculaire. Présentation de malade, par M. Ch. Monod. 516
Péronier. — Fibro-sarcôme de la gaine du long — latéral, par M. A. Broca (Rapport par M. Tillaux). 50
Phlegmon de la fosse iliaque. Observation de M. Brault (Rapport par M. Picqué) 107
— du médiastin postérieur et son traitement. Communication de M. Ziembicki. 190

Digitized by Google

Pages.
Discussion : M. Quénu 199
— péri-ombilical dû à une concrétion sébacée expulsée spontanément, par M. Marais (de Honfleur) (Rapport par M. Tillaux) 46
Pour la discussion (voy. *Ombilic*).
Pied. — Tarsectomie postérieure pour ostéite tuberculeuse. Résultats éloignés. Présentation de malade, par M. Kirmisson 396
Pied bot. — Traitement du — par la résection osseuse. Moule présenté par M. Rochard 743
Pied plat. — Traitement du — par l'opération d'Ogston. Présentation de malade, par M. Quénu 153
Pince. — Nouvelle — pour l'opération du varicocèle. Instrument de M. Dardignac présenté par M. Peyrot 609
— œsophagienne de Collin. Instrument présenté par M. Berger. . . . 611
Plaie du coude par balle de fusil. Observation de M. Boppe (Rapport par M. Chauvel) 100
— pénétrante de l'abdomen. Trois cas. Communication de M. Reboul (voy. *Abdomen*).
— de la rate (voy. *Rate*).
— pénétrante de l'abdomen. Perforation du cæcum. Laparotomie précoce. Guérison, par M. Rochard (Rapport par M. Chaput) (voy. *Abdomen* et *Cæcum*).
— pénétrante de l'abdomen par coup de couteau. Laparotomie. Guérison, par M. Estor (Rapport par M. Picqué) (voy. *Abdomen*).
— pénétrante de l'abdomen par balle de révolver. Blessure de la rate. Splénotomie. Présentation de pièces, par M. Peyrot (voy. *Abdomen*).
— pénétrante de la cavité crânienne par balle de revolver. Communication par M. Moty. 660
— pénétrante de poitrine par balle de revolver. Pleurésie purulente. Résection d'Estlander. Communication de M. Bousquet. 708
— pénétrante de poitrine par balle. Hémothorax tardif. Guérison. Observation de M. Lorin (Rapport par M. Chauvel) 102
Pleurésie purulente consécutive à une plaie par balle. Résection d'Estlander. Guérison. Communication de M. Bousquet 708
— purulente fistuleuse. Thoracoplastie. Présentation de malade, par M. Quénu. 788
Plèvre. — Fistule pleurale suite d'empyème traitée par la résection costale. Présentation de malade, par M. Ch. Monod 298
— Segment de — enflammée décollée. Présentation de pièces, par M. Bazy. 72
Poignet. — Kyste à grains riziformes du —. Extirpation par M. Zaepffel (M. J.-L. Championnière, rapporteur). 125
Poitrine (voy. *Plaie*).
Polypes naso-pharyngiens. — Suite et fin de la discussion sur le traitement des — :
M. P. Berger 40
M. Picqué. 43
M. Kirmisson. 45
M. Bazy. 46
Poplité. — Anévrysme de l'artère — (voy. *Anévrysme*).
— Anévrysme — guéri par ligature. Présentation de malade, par M. Marchand (voy. *Anévrysme*).
— Anévrysme — traité par l'extirpation. Présentation de malade, par M. Delbet (voy. *Anévrysme*). . . . . .

Digitized by Google

Pages.

Poumon. — Hernie du — à travers l'éclatement complet d'un espace intercostal. Emphysème généralisé. Intervention. Guérison. Présentation de malade, par M. Reynier 646
Discussion : M. Michaux. 648
M. Quénu. 648
M. Poirier 648
M. Reynier. 649
— Plaie du — par coup de couteau. Thoracotomie. Hémostase directe. Observation de M. Quénu 654
Continuation de la discussion sur la chirurgie du poumon :
M. Berger 656
M. Delorme 656
M. Quénu. 656
M. Tuffier 672
M. Michaux. 679
M. Delorme 679
M. J.-L. Championnière. 679
M. Quénu. 680
M. Ch. Monod 687
M. Ricard. 687
M. Bazy. 693
M. Tuffier 701
M. Quénu. 712
M. Delorme. 714
M. Michaux. 715
M. Berger. 716
M. Bazy. 717
M. Delorme. 730
M. P. Segond. 731
M. Poirier 732
M. P. Segond 732
M. Ch. Monod. 732
M. Terrier 741
M. Tuffier 762
M. Bazy. 789
M. Tuffier 797

Prognatisme. — Redressement des dents dans le —. Présentation de malade, par M. Félizet 180

Prolapsus de l'utérus (voy. *Utérus*).

Prostate. — Cystostomie chez les prostatiques. Observation de M. Maurange (Rapport par M. Picqué). 656

Prostatectomie. — Deux cystostomies. Prostatectomie, par M. Mougeot (M. Bazy, rapporteur) 55

Pus. — Examen bactériologique du — dans les appendicites. Communication par M. Ch. Monod. 619

Pylorectomie. — Nouveau cas de —, par M. Peugniez (M. G. Marchant, rapporteur) 92
— Gastro-entérostomie et — pour un cancer de l'estomac. Présentation de pièce, par M. Quénu 629
Pour la discussion (voy. *Gastro-entérostomie*).

Digitized by Google

R

Pages.

Rate. — Plaie pénétrante de l'abdomen par balle de revolver. Blessure de la —. Splénectomie. Présentation de pièce, par M. Peyrot 721
Pour la discussion qui a suivi (voy. *Hémorrhagies intra-séreuses*).
Rectum. — Cancer du —. Ablation par voie sacrée. Communication de M. Monprofit 702
Discussion : M. Chaput 704
Rein. — Hématurie dans la tuberculose du —. Communication par M. Routier 148
Discussion : M. Tuffier 151
— Hémophilie rénale. Taille hypogastrique exploratrice. Incision rénale. Guérison. Présentation de malade, par M. Picqué 650
Discussion : M. Perier. 650
M. Tuffier 651
M. Marchand 651
M. Ricard. 651
M. Bazy. 651
M. Picqué. 652
— Néphrolithotomie des petits calculs du —. Présentation de pièce, par M. Tuffier 473
Résection de la moitié supérieure de l'humérus dans un cas de sarcome de la tête humérale. Communication par M. Heurtaux 131
Discussion : M. Quénu. 137
— veineuse dans la cure radicale des varices (voy. *Varices*).
— Fistule pleurale, suite d'empyème traitée par la — costale. Présentation de malade, par M. Ch. Monod 298
— scapulo-humérale (voy. *Épaule*).
— de l'appendice iléo-cœcal (voy. *Appendicite*).
— de l'intestin dans un cas d'anus contre nature. Lecture de M. Lejars. 453
— intestinale avec réunion bout à bout à l'aide du bouton de Murphy dans un cas d'anus contre nature du cœcum, par M. Forgue (voy. *Cœcum*).
— de l'os maxillaire supérieur pour l'extirpation du ganglion de Gasser. Présentation de malade, par M. Pennetier (M. G. Marchant, rapporteur). 585
Rétraction de l'aponévrose palmaire. Autoplastie par la méthode italienne. Résultats éloignés. Présentation de malade, par M. Berger. . 650
Rétrécissement cicatriciel du col de l'utérus (voy. *Utérus*).
— De l'uréthrectomie dans certains — de l'urèthre pénien, par M. Pousson (voy. *Uréthrectomie*).
— cicatriciel de l'œsophage par ingestion de potasse liquide. Observation de M. Monnier. Rapport par M. Picqué et discussion (voy. *Gastrostomie*).
Rhinoplastie (voy. *Nez*).
Rotule. — Massage dans les fractures de la —. Présentation de malade, par M. Quénu et discussion (voy. *Massage*).

Digitized by Google

S

Pages.

Sacrum. — Tumeur congénitale sacro-coccygienne, par M. A. Broca. (Rapport par M. Kirmisson) 309
— Hystérectomie sacrée (voy. *Hystérectomie*).
— Voie sacrée dans l'ablation du cancer du rectum (voy. *Rectum*).
Salpingite. — Accidents causés par le massage gynécologique en cas de lésions des annexes. Présentation de pièces par M. S. Pozzi et discussion (voy. *Annexes de l'utérus*).
Sarcôme abdominal (voy. *Abdomen*).
— de l'humérus (voy. *Humérus*).
— du mésentère (voy. *Mésentère*).
Scaphoïde. — Enchevillement astragalo-scaphoïdien dans le traitement du pied plat. Présentation de malade, par M. Quénu. 153
Sébacé. — Phlegmon périombilical par concrétion —. Observation de M. Marais. Rapport par M. Tillaux et discussion (voy. *Ombilic*).
Serre-nœud électrique automatique pouvant servir d'amygdalotome. Présentation d'instrument par M. Ricard 706
Sérum antistreptococcique de Marmorek. — Son emploi pour combattre des phénomènes infectieux consécutifs à une hystérectomie. Communication par M. S. Pozzi 509
— **artificiel.** — Discussion sur la valeur du — en injection intraveineuse et sous-cutanée en cas d'hémorrhagie et de septicémie. A propos du rapport de M. Pozzi 798
M. P. Segond 806
M. Bouilly 807
M. Ch. Monod. 807
M. Peyrot. 808
M. Terrier 808
M. P. Segond 809
M. Poirier. 810
M. Th. Anger. 810
M. S. Pozzi 810
Stérilisation des éponges par la vapeur d'alcool. Note de M. Michaux et discussion (voy. *Eponges*).
Supports métalliques nasaux (voy. *Nez*).
Suture osseuse dans un cas de fracture compliquée de l'extrémité inférieure du fémur gauche, par M. Walther (M. G. Marchant, rapporteur). 318
— osseuse dans le traitement de la mobilité symphysienne consécutive à la symphyséotomie (voy. *Symphyséotomie*).
Symphyséotomie. — Troubles de la marche consécutifs à la —. Traitement de la mobilité symphysienne par la suture osseuse, par M. Binaud (Rapport par M. Quénu) 237
Syphilis. — Ostéite syphilitique guérie par trépanation, par M. Jullien (M. Bazy, rapporteur) 78

Digitized by Google

T

Pages.

Taille hypogastrique exploratrice dans un cas d'hémophilie rénale, guérie par néphrotomie. Présentation de malade par M. Picqué et discussion (voy. *Rein*).

Talalgie. — Notes cliniques pour servir à l'histoire de la —, par MM. Brousses et Berthier (M. Picqué, rapporteur). 63

Tarsectomie postérieure pour ostéite tuberculeuse. Résultats éloignés. Présentation de malade, par M. Kirmisson 396

Tendon. — Rupture de la longue portion du biceps brachial. Résection du —. Présentation de pièce et communication par M. Bazy (voy. *Biceps*).

Testicules. — Observation et présentation d'un malade atteint d'orchi-épididymite et d'atrophie des —, par M. Rigal (M. P. Reclus, rapporteur) 125

Teucrine. — Injection de — dans le traitement des abcès tuberculeux. Présentation de malade, par M. Quénu 352

Thoracoplastie pour pleurésie purulente fistuleuse. Résultats éloignés. Présentation de malade, par M. Quénu. 788

Thorax. — Plaie pénétrante de poitrine par balle. Hémothorax tardif. Guérison. Observation de M. Lorin (Rapport par M. Chauvel). . . . 102

Thymus. — Sur la présence d'un — volumineux chez un enfant mort dix minutes après la fin de la chloroformisation, par M. Bayer (de Prague) (Rapport par M. Picqué). 312

Thyroïdectomie partielle dans le goître exophtalmique. Présentation de malade par M. Tuffier et discussion (voy. *Goître*).

Tibia. — Nécrose du — (voy. *Nécrose*).

Traumatol. — Voyez réflexions de MM. Picqué et Perier. 650

Trépanation dans l'ostéite syphilitique (voy. *Ostéite syphilitique*).

— pour accidents cérébraux d'origine traumatique. Présentation de malade, par M. Chevassus 629

Trépied métallique dans l'autoplastie nasale (voy. *Nez*).

Trijumeau. — Névralgie du — (voy. *Névralgie*).

Tuberculose de la moelle diaphysaire consécutive aux arthrites tuberculeuses, et indications opératoires qui en résultent. Communication de M. Le Dentu 467

Discussion : M. Quénu 470

M. J.-L. Championnière. 471

M. Le Dentu 471

M. Le Dentu 477

M. Félizet 481

M. J.-L. Championnière. 485

M. Delorme. 485

M. Le Dentu 486

M. Delorme. 486

— rénale (voy. *Rein*).

— de la vessie. — Traitement par l'extirpation de la muqueuse vésicale. Communication de M. Delagenière. 251

Discussion : M. Routier. 254

M. Reynier 255

M. Tuffier 255

M. Delagenière. 255

Digitized by Google

Pages.

Tumeur du cerveau extraite par la méthode de Horsley. — Présentation de pièces, par M. Schwartz 221
— sacro-coccygienne, par M. Broca (Rapport par M. Kirmisson). . . . 309
— érectile veineuse de la face. Présentation de malade par M. Peyrot et discussion (voy. *Face*).

U

Uretères. — Étude sur les fistules uretéro-vaginales avec quatre observations personnelles. Communication par M. Tuffier. 262
Discussion : M. P. Segond. 273
M. Poirier. 285
M. Quénu 287
M. Routier 287
M. Bazy. 290
M. Richelot. 300
M. P. Segond. 303
M. Schwartz 306
M. Bazy 306
M. P. Segond 306
M. Quénu. 307
M. Reynier 307
M. Poirier 307
M. Michaux. 307
M. P. Segond. 307
M. Chaput 319
M. Ricard. 343
M. Tuffier 344
M. Bazy. 348
— Fistule uretéro-vaginale. Uretéro-cystonéostomie. Présentation de malade, par M. Routier 811
Uretéro-cystonéostomie (voy. *Uretère*).
Urèthre. — Canule de verre pour lavage de l'—. Présentation d'instrument, par M. Tuffier 611
— Fibrôme de l'—. Présentation de pièce, par M. Routier 743
— De l'uréthrectomie dans certains rétrécissements de l'— pénien (voy. *Uréthrectomie*).
Uréthrectomie. — De l'— dans certains rétrécissements de l'urèthre pénion. Communication de M. Pousson. 517
Discussion : M. Routier. 522
M. Quénu 522
M. Tuffier 522
M. Schwartz 522
M. Pousson (lettre). 549
Urinaires. — Infections —. Communication par M. Bazy. 137
Utérus cancéreux enlevé par voie sacrée. Suites éloignées. Présentation de malade, par M. Michaux. 742
— La crête médiane postérieure envisagée comme signe des retro-déviations. Communication de M. Le Dentu. 214
— Fibrôme de l'—. Diagnostic avec fibrômes de la paroi abdominale. Fait de M. P. Segond 278

Digitized by Google

Pages.

— Hystérectomie abdominale totale pour fibrômes de l'—. Communication de M. Richelot et discussion (voy. *Hystérectomie*).
— Dix cas de fibrômes de l'— traités par l'hystérectomie abdominale totale. Communication de M. Delagenière (voy. *Hystérectomie*).
— Plaies multiples de l'intestin et de l'— gravide. Laparotomie. Guérison, par M. Albarran (Rapport par M. Pozzi) 243
Pour la discussion (voy. *Abdomen*).
— Prolapsus de l' —, guéri par amputation du col. Colpectomie et colpopérinéorrhaphie. Présentation de malade, par M. S. Pozzi. 425
— Rétrécissement cicatriciel du col de l' — ayant provoqué de l'hématométrie, un hématosalpinx double et une hématocèle rétro-utérine. Communication de M. S. Pozzi et discussion (voy. *Hématocèle*).

V

Vagin. — Absence complète du —. Création d'un vagin artificiel. Observation de M. Villar (Rapport par M. Picqué). 639
Discussion : M. P. Segond. 642
M. Schwartz 644
M. S. Pozzi 644
M. Tuffier 645
M. Picqué 645
— Fistules uretéro-vaginales (voy. *Uretère*).
— Fistule recto-vaginale par concrétions calculeuses développées dans la cloison recto-vaginale. Présentation de pièces, par M. Ch. Nélaton. 130
— Fistules recto-vaginales. Nouveau procédé opératoire, par M. P. Segond. 168
Discussion : M. Le Dentu. 179
M. Ch. Monod. 179
Varices. — Cure radicale des —. Présentation de malade, par M. Quénu. 152
Discussion : M. Schwartz 152
M. P. Reclus 152
M. J.-L. Championnière. 152
Varicocèle. — Pince de M. Dardignac pour l'opération du —. Présentation d'instrument, par M. Peyrot. 609
Veines. — Innocuité de la ligature des grosses —. Présentation de malade par M. Quénu et discussion (voy. *Varices*).
— Résection des — dans la cure radicale des varices (voy. *Varices*).
Vertèbres. — Diastasis des — cervicales. Écrasement de la moelle. Observation de M. Boppe (Rapport par M. Chauvel) 100
Vésicule biliaire. Un cas de cholécysto-entérostomie. Résultats éloignés. Lecture de M. P. Delbet (M. Chaput, rapporteur) 516
Vessie. — Adhérence du péritoine à la symphyse, constatée dans trois cas de cystostomie sus-pubienne. Travail de M. Rollet (M. Picqué, rapporteur). 548
— Cystostomie chez les prostatiques. Observation de M. Maurance (Rapport par M. Picqué) 656
— Tuberculose de la —. Traitement par l'extirpation de la muqueuse vésicale. Communication de M. Delagenière et discussion (voy. *Tuberculose*).

Digitized by Google

TABLE DES AUTEURS

A

Albarran, 154, 243.
Amat (Ch.), 122, 131, 181.
Angelesco, 368.
Anger (Théophile), 81, 154, 196, 443, 609, 616, 810.
Assaky, 707.

B

Barette (de Caen), 442.
Bayer (de Prague), 312.
Bazy, 46, 55, 63, 78, 137, 153, 156, 198, 290, 306, 348, 608, 612, 627, 630, 651, 660, 693, 717, 721, 722, 789.
Berger (Paul), 40, 82, 94, 131, 181, 183, 548, 609, 611, 623, 650, 656, 716.
Berlin (de Nice), 632, 798, 805.
Berthier, 63, 517.
Binaud W. (de Bordeaux), 198, 237.
Boppe (d'Alger), 100, 587.
Bouilly, 53, 130, 807.
Bousquet, 708.
Brault (d'Alger), 107, 660.
Broca (A.), 50, 309, 617, 813.
Brousses, 63.
Brun, 528, 546, 627.
Buffet (d'Elbeuf), 707, 745, 746.
Burney (Mac), 79, 154.

C

Cahier, 79, 81.
Calot (de Berck), 548.
Championnière (J.-L.), 1, 53, 81, 93, 94, 95, 125, 130, 152, 164, 167, 279, 299, 422, 445, 452, 456, 471, 485, 603, 609, 616, 672, 679, 728.
Chaput, 62, 64, 96, 230, 250, 280, 319 351, 368, 516, 553, 616, 682, 704, 744, 746.
Chauvel, 100, 102, 587.
Chevassus, 618, 629.
Chupin (de Batna), 112.
Civel (de Brest), 159.
Corradi (Augusto), 55.

D

Dardignac, 79, 81, 609.
Dayot (de Rennes), 633.
Delagenière (du Mans), 223, 251, 255, 298, 487.
Delbet (Pierre), 516, 659, 705, 788, 789, 811.
Delorme, 55, 122, 219, 226, 261, 384, 387, 425, 447, 451, 485, 486, 608, 611, 627, 656, 679, 714, 723, 724, 730, 812.
Donnadieu, 616.
Dudon, 79, 81.
Durante, 79, 81.

E

Estor (de Montpellier), 548, 638.

F

Félizet, 92, 118, 166, 168, 180, 481.
Ferrand, 154.
Ferrand (de Blois), 743.
Février (de Nancy), 779.
Fontorbe, 79, 81.
Forgue, 410, 549.

G

Gaudier, 660.
Gilbert-Sourdille (voy. *Sourdille*).

Digitized by Google

Glantenay, 631.
Guelliot, 280, 587.
Guérin, 343.
Gumaraes Pereira, 617.

H

Hartmann, 256, 329.
Herrgott (de Nancy), 631.
Heurtaux (de Nantes), 181, 664.
Horsley, 79, 81.
Houzel (de Boulogne), 279.

I

Isambert, 118.

J

Jalaguier, 442, 463, 598, 616.
Jonnesco (de Bucarest), 659.
Jourdan (Maurice), 631.
Jullien, 78.

K

Kirmisson, 45, 87, 105, 116, 128, 167, 195, 257, 309, 366, 396, 445, 546, 585, 620, 628, 649, 669, 672, 723, 730, 789.

L

Langlois (P.), 442.
Larrey, 681.
Laugier, 682.
Lavisé (de Bruxelles), 131.
Le Clerc (de Saint-Lô), 343.
Le Dentu, 179, 214, 450, 467, 471, 477, 486.
Lejars, 55, 180, 453, 659.
Lenoble, 368.
Lorin, 102.

M

Maindron, 654.
Marais (de Honfleur), 46.
Marchand, 166, 495, 651, 670, 686, 743.
Marchant (Gérard), 49, 63, 92, 112, 198, 318, 415, 572, 585, 659, 681.
Marjolin, 181, 198, 427, 455.
Mauclaire, 654.
Maurange (Gabriel), 94, 442, 656.
Michaux, 106, 200, 226, 256, 259, 262, 307, 352, 393, 396, 412, 414, 453, 455, 517, 624, 648, 679, 707, 715, 728, 742, 746.
Milliod, 707.
Millot-Carpentier, 180.
Monnier, 103.
Monod (Ch.), 18, 54, 106, 107, 121, 166, 179, 199, 293, 298, 397, 404, 467, 497, 516, 619, 623, 628, 630, 653, 659, 687, 732, 807.
Monprofit, 702.
Moty, 517, 660, 773, 778.
Mougeot (de Chaumont), 55, 660.
Murphy (John), 632.

N

Nélaton (Ch.), 88, 130, 153, 546, 567, 626, 681.
Nicaise, 319.

O

Ollier, 380, 449, 451, 452.

P

Pennetier, 585.
Péraire, 724.
Perier, 131, 197, 472, 650.
Peugniez (d'Amiens), 92.
Peyrot, 5, 50, 278, 279, 609, 721, 723, 728, 808.
Picqué, 38, 43, 63, 94, 103, 107, 159, 168, 180, 184, 198, 312, 455, 548, 618, 638, 639, 645, 650, 652, 656, 705.
Poirier, 156, 222, 223, 285, 307, 343, 387, 391, 492, 648, 685, 686, 732, 778, 810.
Polaillon, 223, 455.
Poncet, 415, 453.
Potherat, 63, 117, 660.
Pousson (A.), 517, 549.
Pozzi (S.), 52, 54, 154, 243, 319, 425, 427, 509, 515, 632, 644, 726, 745, 778, 798, 805, 810.

Digitized by Google

Q

Quénu, 137, 152, 153, 166, 199, 229, 237, 251, 256, 261, 284, 287, 299, 300, 307, 318, 322, 352, 394, 424, 426, 431, 453, 455, 462, 470, 476, 522, 538, 616, 623, 625, 629, 630, 632, 648, 654, 656, 659, 668, 671, 680, 685, 712, 723, 725, 727, 729, 779, 788.

R

Reboul (de Nîmes), 112, 181, 398.
Reclus (P.), 89, 105, 125, 130, 152, 262, 278, 281, 285, 413, 595, 598, 608, 624, 626, 630.
Reverdin A. (de Genève), 223.
Reynier (Paul), 255, 257, 307, 349, 432, 589, 627, 646, 649, 725, 729.
Ricard, 78, 167, 343, 414, 427, 651, 687, 706.
Richelot, 50, 54, 180, 300, 339, 456.
Rigal, 125, 463.
Rochard, 64, 743.
Rollet (Etienne), 455, 548.
Romniceanu, 724.
Routier, 54, 93, 106, 117, 148, 234, 254, 255, 287, 394, 414, 430, 467, 475, 522, 527, 531, 547, 625, 680, 727, 743, 811.
Roux (de Brignolles), 617.

S

Schwartz, 93, 95, 106, 152, 221, 306. 394, 400, 414, 522, 592, 644, 669.
Séc (Marc), 284, 299.
Segond (Paul), 49, 105, 125, 131, 168, 273, 278, 284, 303, 306, 307, 393, 402, 408, 442, 514, 516, 642, 731, 732, 806, 809.
Sklifossowsky, 280.
Sonnenburg, 79, 81, 632.
Sorel (du Havre), 125.
Sourdille-Gilbert, 455.
Surmay (de Ham), 36.

T

Terrier, 566, 585, 724, 741, 808.
Tillaux, 46, 50.
Tronchet (de la Rochelle), 617.
Tuffier, 50, 125, 151, 168, 198, 255, 262, 344, 388, 393, 396, 431, 473, 476, 522, 523, 597, 611, 623, 625, 630, 645, 651, 672, 701, 762, 797.

V

Villar F. (de Bordeaux), 351, 639.
Villemin (d'Épinal), 705.
Vincent (E.), 63, 195, 707.

W

Walther, 78, 318, 653.

Z

Zaepffel, 125.
Ziembicki, 190.

ERRATUM

Page 617, 10e ligne en bas. — *Lire :* Pereira Guimaraes (de Rio de Janeiro), *au lieu de :* Pereira Guinicraes.

Le Gérant : G. MASSON.

Paris. — Imp. PAUL DUPONT, 4, rue du Bouloi (Cl.) 51.4.96.

Digitized by Google

Digitized by Google

Digitized by Google

Digitized by Google

Digitized by Google

276/24 1079

Digitized by Google